Revista Oficial de la

Sociedad Gallega de Cirugía Ortopédica y Traumatología (SOGACOT)

acta ortopédica gallega

Nº Monográfico - Junio 2022

Actualización en Fracturas de Cadera y Sistemas de Ortogeriatría

PRÓLOGO

La fractura osteoporótica de la cadera constituye uno de los problemas de salud con mayor repercusión sanitaria, tanto por la dependencia funcional y la supervivencia de los pacientes que las sufren, como por el impacto sanitario que suponen. Las consecuencias a corto y largo plazo son de especial relevancia, ya que reducen la calidad de vida, aumentan la morbilidad y la mortalidad, y asimismo la posterior dependencia física en la gran mayoría de los casos.

El tratamiento habitual en la mayor parte de los casos es la cirugía, pero esta conlleva una alta tasa de complicaciones peroperatorias y postoperatorias, requiriendo además un período de recuperación largo y complicado.

Cada vez se da más importancia a la atención ortogeriátrica integrada, ya instaurada en algún Centro Médico de nuestra Comunidad Autónoma, y que proporciona importantes ventajas, como son la reducción de las tasas de mortalidad, el tiempo de ingreso y los costes hospitalarios.

El interés de este tema fue el motivo de su elección para nuestra reunión inter-congresos, realizada en Monforte de Lemos en el año 2021. En esta reunión se debatieron temas de especial interés para el tratamiento de esta patología, así como sobre la justificación de la implantación de las Unidades de Ortogeriatría.

La gran calidad de las presentaciones nos ha inducido a la realización de esta monografía, que creemos será de una gran utilidad para sus lectores, por ser una guía práctica sobre la manera de afrontar una patología tan frecuente, compleja y trascendente como son las fracturas de la cadera.

Alejandro López-Pardo Pardo

Presidente de la Sociedad Gallega de Traumatología

Doctor Íñigo Uriarte Hernández, in memoriam.

El Doctor Íñigo Uriarte falleció en Vigo el pasado 4 de mayo. Vasco de nacimiento y médico de vocación, ejerció la Traumatología en los hospitales Xeral y Álvaro Cunqueiro.

Iñigo tenía 56 años, se encontraba en la plenitud de su vida profesional y personal y era un hombre bueno. Es en estos casos en los que la muerte nos parece más dolorosa, incomprensible e injusta. Pero cuanto mejor entendamos y aceptemos la muerte, mejor viviremos la vida.

Íñigo vivió la suya con pasión y dedicación, a sus pacientes, a sus compañeros y a su familia.

Llegó en plena madurez profesional al nuevo hospital de Vigo, donde dedicó sus mayores esfuerzos a la cirugía compleja de la cadera. Siempre reconoció con cariño a quienes fueron sus maestros en el Hospital Xeral de Vigo y con el mismo cariño y vocación transmitió sus conocimientos y experiencia a las nuevas generaciones de cirujanos en la Unidad de Cadera donde lo consideraban maestro y amigo.

Iñigo era una persona cercana y apasionada en el trabajo, en el trato humano con sus pacientes y en la discusión científica. Recordaré su mirada franca, tanto para asentir como para expresar una discrepancia sincera y valiente, siempre desde la lealtad. También recordaré su alegría en los buenos momentos de ocio o diversión, su espíritu colaborador y su sentido del humor, signo inequívoco de inteligencia.

Afrontó su enfermedad con determinación y valentía lo que nos ha de servir de ejemplo para asumir ahora su ausencia, que deja una huella imborrable entre quienes lo conocimos.

El servicio de Traumatología está conmocionado por la pena y el dolor y en la unidad de cadera, donde era un líder natural, hay un sentimiento de orfandad.

Como para todo hombre de bien, la familia era para Íñigo lo más importante. Su mujer, Luisa, sabe que en sus hijas Inés e Irene queda el legado de valores que su padre les ha transmitido y que, con la ayuda de su madre, acrecentarán.

Te has ido demasiado pronto, Íñigo, quienes te hemos conocido tenemos la obligación de resaltar tu ejemplo, tu entusiasmo, tu bondad. Así es como te recordaremos.

Hemos perdido a un gran médico, compañero y amigo, a uno de los nuestros.

Descansa en paz.

Roberto Casal Moro
Jefe de Servicio de Cirugía Ortopédica y Traumatología. Complejo Hospitalario Universitario de Vigo

ACTUALIZACIÓN EN FRACTURAS DE CADERA Y SISTEMAS DE ORTOGERIATRÍA

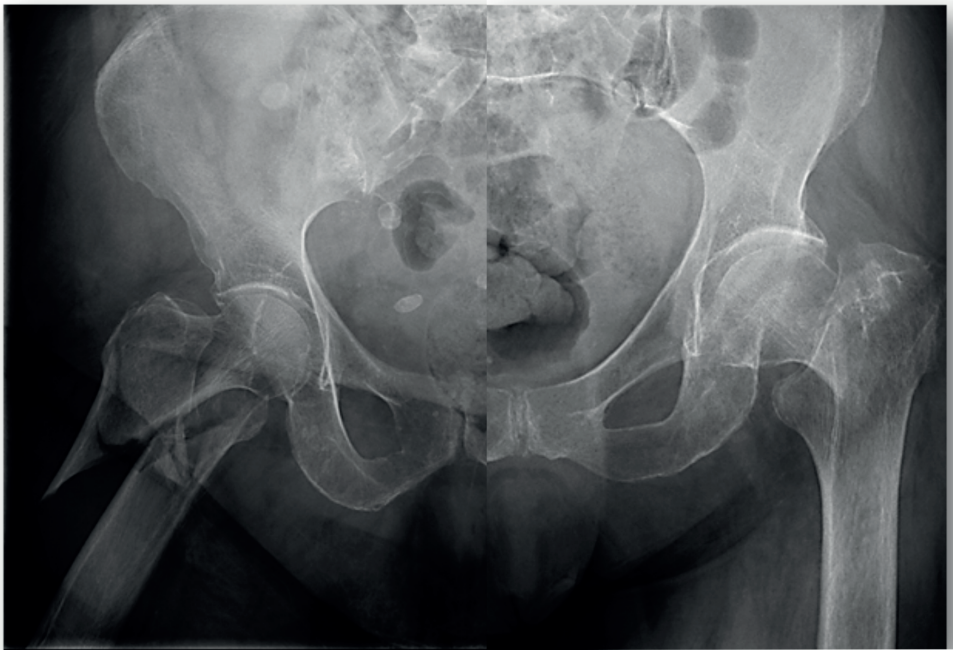

ISBN: 978-84-09-41807-7

EDITA: SOGACOT

IMPRIME: GRÁFICAS LUAR S.L. VIGO

ÍNDICE

1.- FRACTURAS INTRACAPSULARES

1.1.- ¿Cómo reducir las luxaciones de cadera en el anciano? La influencia de las vías de abordaje.

Alejandro López-Pardo Pardo, Teresa García Chóliz y Laura de la Torre Saavedra.

Servicio de C.O.T. Hospital Universitario Lucus Augusti (Lugo)

1.2.- Prótesis de cadera cementada en anciano frágil. Cómo reducir el riesgo de complicaciones intraoperatorias.

Salvador Pagazaurtundúa Gómez.

Servicio de C.O.T. Hospital Comarcal de Monforte (Lugo)

1.3.- Tornillos canulados . Indicaciones actuales

Roi Castro. Paula Louzao.

Servicio de C.O.T. Hospital da Costa (Lugo)

1. 4.- Artroscopia en fracturas y luxaciones de cadera.

Francisco J. Baña Sandá, Pedro Macía Rivas, Marta Corredoira Trobajo.

Unidad de Artroscopia. Complexo Hospitalario Universitario de Ferrol.

2.- FRACTURAS INTRACAPSULARES

2.1.- La fractura atípica.

César de la Fuente, Nuria Souto, Miguel Sánchez Castro.

Unidad de Cadera y Pelvis. Servicio de C.O.T. Complexo Hospitalario Universitario A Coruña

2.2.- ¿Sigue siendo útil la placa? Evidencia y recomendaciones en las guías internacionales.

Emilio García Atanes[1], Mónica Rodríguez Arenas[2], Manuel Castro Menéndez[2].

1.- Servicio de C.O.T. Hospital del Barbanza (A Coruña).

2.- Servicio de C.O.T. Complejo Hospitalario Universitario de Vigo

2.3.- Como minimizar complicaciones con clavos largos y cortos.

Blanco Novoa Juan[1], Estévez Vilar Rodrigo[2], Vázquez Seoane Diego[2].

1.-Clínica TRAUMA SPORT (Ourense).

2- Servicio de C.O.T. Complejo Hospitalario Universitario de Ourense.

2.4.- Fracturas extracapsulares de cadera tratadas mediante artroplastia primaria de cadera en pacientes ancianos.

Ricardo José Aveledo Anzola[1]; Daniel Fernández Fernández[2], Silvia Bértolo Viña[2], Iñigo Uriarte Hernandez[2]

1.- Servicio de C.O.T. Clínica Vida. Quirón Tenerife

2.-Unidad de Cadera. Servicio de C.O.T. Complejo Hospitalario Universitario de Vigo.

3.- ORTOGERIATRÍA

3.1.- Si la fractura de cadera se atiende bien, significa que el hospital funciona bien. Trabajo en equipo

Beatriz Ares Castro-Conde. Rocío Malfeito Jiménez.

Servicio de Geriatría. Hospital Universitario Lucus Augusti, Lugo

1.1 ¿CÓMO REDUCIR LAS LUXACIONES EN LA FRACTURA DE CADERA DEL ANCIANO? LA INFLUENCIA DE LAS VÍAS DE ABORDAJE

Alejandro López-Pardo Pardo, Teresa García Chóliz y Laura de la Torre Saavedra.

Servicio de C.O.T. Hospital Universitario Lucus Augusti (Lugo)

Una de las complicaciones más temidas tras la cirugía de reemplazo de la cadera, junto con la infección, es la inestabilidad, que repercute de forma negativa sobre el paciente, además de generar un sentimiento de culpa en el cirujano que realizó la intervención. Este problema aun es mayor si hablamos de pacientes de la tercera edad que han sufrido una fractura, en los que su pronóstico vital es más limitado[1,2] respecto de aquellos sometidos a cirugía programada. La tasa de luxación en la prótesis parcial es un 50% menor que en la total oscilando entre el 2 y el 16% según las series, y dentro de esta última es hasta 5 veces mayor que en la cirugía programada[3].

En la fractura del cuello femoral desplazada del anciano, disponemos de dos opciones terapéuticas en función de las características del paciente, decidiéndonos por una prótesis parcial monopolar o bipolar en aquellos con peor estado funcional y escasa previsión de supervivencia, o bien una prótesis total para los más activos y de menor edad. A lo largo de los años se han ido modificando algunos criterios como la edad cronológica, dándole más importancia a la edad biológica gracias a la mejora de la supervivencia y la calidad de vida. La prótesis total es un implante de mayor coste, tiene un mejor resultado funcional y supervivencia, pero se asocia con un mayor porcentaje de complicaciones, entre las que se encuentra la luxación, durante el primer año y solo se iguala a las de las prótesis parciales a partir de los dos años como lo demuestra el estudio HEALTH[4].

La luxación protésica se manifiesta en un 70% de los casos durante los primeros 2 meses[5], de las cuales dos tercios pasan a ser recidivantes y al menos un 50% precisan de una segunda cirugía[6,7]. Todo ello supone para el paciente un destacable aumento de la mortalidad[8] alcanzando hasta el 70% a los 6 meses en aquellos que recidivan[6], un aumento de gasto que se multiplica por tres[9], y finalmente una reducción de la calidad de vida[10].

Los factores que influyen en la inestabilidad protésica dependen de las características de paciente y del cirujano.

- **Factores dependientes del paciente:**

Son en gran medida factores no modificables o al menos poco modificables en el momento de su ingreso, por lo que tendremos que asumir un riesgo no prevenible. La bibliografía demuestra que la demencia y el delirio[11] influyen de forma negativa en la tasa de luxación, por lo que su

adecuada prevención y tratamiento a través de unidades de atención médica compartida (unidades orto-geriátricas) mejorará la calidad de nuestros cuidados. Así también sucede con la precocidad de la cirugía recomendándose que se realice durante las primeras 48 horas por diferentes sistemas de salud como el NICE, ya que su demora por encima de las 36 horas llega a multiplicar por 10 este tipo de complicación[12]. Bien es cierto que ello no depende del paciente en la mayor parte de los casos, salvo contraindicación médica-anestésica, si no en la estructura y organización hospitalaria.

El ASA o el índice de Charlson elevados también se ha asociado a una mayor tasa de luxación, así como el sexo femenino, un índice de masa corporal elevado o muy disminuido[13].

Son diferentes los estudios en los que se ha relacionado la morfología del acetábulo con la inestabilidad considerándose que aquellos pacientes con una menor cobertura acetabular (ángulo de Wiber menor de 44º) son más proclives a presentarla[14,15], sugiriéndose que serían candidatos a prótesis total.

- **Factores dependientes del cirujano:**

El papel del cirujano es clave a la hora de prevenir esta complicación y por ello, cuando esta sucede, se siente responsable y de ahí su sentimiento de culpa. Son muchos los factores que dependen de su elección, pero en la actualidad la inestabilidad está considerada como un problema multifactorial.

A. Restauración de la anatomía previa: la correcta reposición, tanto de la longitud de la extremidad como el offset, son necesarias para la recuperación de la tensión capsulo-ligamentosa previa necesaria para la adecuada estabilidad del implante. Por ello se considera que la planificación preoperatoria es siempre necesaria independiente del tipo de implante que vayamos a utilizar[16]. Históricamente se han utilizados hemiartroplastias monobloque como la de Thompson o Austin-Moore en el tratamiento de las fracturas subcapitales del fémur, pero en la actualidad su uso se encuentra en franca decadencia ya que no permiten el ajuste individualizado de la longitud y offset asociándose a una mayor tasa de luxación[17,18]. Es por ello por lo que los vástagos modulares se consideran más adecuados hoy en día.

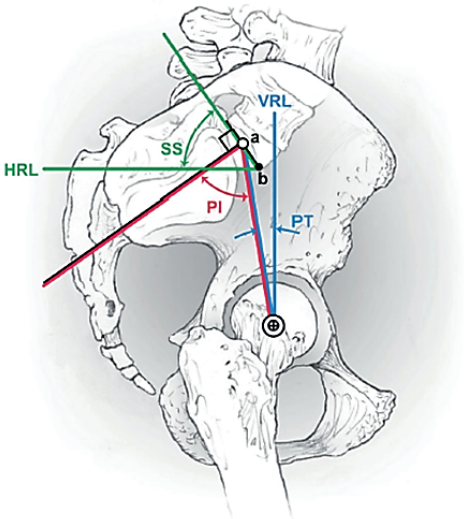

FIGURA 1: ángulos para medir la pendiente sacra (SS), incidencia pélvica (PI) e inclinación pélvica (PT)

B. Colocación adecuada de los componentes protésicos: la implantación protésica, sobre todo a nivel del componente acetabular, puede estar sometida a errores que conduzcan a una luxación, desgate precoz del par de fricción y un aflojamiento precoz. El clásico trabajo de Lewinnek de 1978 en el que recomendaba una inclinación acetabular de 40-50º con una anteversión de 15-20º ha quedado en entredicho en recientes publicaciones, quedando demostrado el origen multifactorial de la inestabilidad[19,20], sin bien ello no significa que los componentes protésicos deban ser implantados fuera de la zona segura[21]. Probablemente este trabajo tuvo su interés histórico en un momento en los que la correcta implantación del cotilo no se realizaba de forma adecuada por el menor entrenamiento de los cirujanos que además solo utilizaban referencias externas. Respecto a la orientación ideal del fémur se debe respetar la anteversión femoral anatómica y no debe sobrepasar los 6º en los planos sagital y coronal. En la última década se ha profundizado el conocimiento del disbalance espino-pélvico *(figura 1)* y su relación con la inestabilidad protésica lo que ha llevado a introducir el concepto de zona funcional segura en la que se da más importancia a la inclinación del cotilo en el plano lateral, y a la posición y rigidez de la columna lumbar[22].

C. Diámetro del par: en los últimos 50 años se ha modificado el diámetro de la cabeza protésica atendiendo a razones tribológicas, pero recientemente, gracias a la mejora introducida en la fabricación y esterilización del polietileno, se han preferido las cabezas de 32 y 36 mm. por asociarse a un bajo índice de luxaciones asociadas sin alterar la supervivencia del implante[23].

D. Características del par: con el fin de reducir la inestabilidad se han diseñado diferentes componentes como los de movilidad dual, tripolares y los constreñidos. El cotilo de movilidad dual ha ganado una gran difusión en la última década por lo que algunos cirujanos los consideran de elección en los implantes totales en la fractura de cadera[24,25]. Sus desventajas son su precio más elevado, los problemas de corrosión del inserto metálico modular contra el cotilo, el deterioro o

fatiga de la cabeza de polietileno, y la posibilidad de luxación intra-protésica que obliga a realizar su reducción abierta[26]. Los componentes constreñidos no han ganado popularidad debido a que su tasa de fracaso es elevada a corto plazo al ser transmitida la fuerza del par a la interfaz con el hueso y provocar su aflojamiento[27].

E. Modalidad del par: el debate a la hora de elegir el tipo del par en el caso de las hemi-artroplastias no está cerrado encontrándose en la bibliografía resultados contradictorios. Siempre se consideró que la prótesis bipolar ofrecía claras ventajas respecto a la unipolar entendiéndose que presentaría más bajas tasa de luxación, dato no confirmado[28,29] y una menor tasa de erosión acetabular, complicación que se hace manifiesta a partir de los dos años de la implantación. El gripaje protésico a partir del año de la cirugía convierte el par bipolar en monopolar poniendo en duda su eficacia respecto de este problema[30]. Es por ello que todavía se considera como indicación en aquellos pacientes en los que se estima una supervivencia mayor de dos años con una edad biológica de 75-80 años, dejándose la prótesis total para los menores de esa edad. Pero como se ha comentado la evidencia no es concluyente. En el Registro Sueco las complicaciones de la prótesis bipolar son mayor en los tres primeros años de su implantación[31], dato que se confirma en el Registro Inglés[32] pero no en el Registro Australiano[33,34] donde la tasa de reintervenciones y la funcionalidad es mejor en las bipolares.

F. Experiencia del cirujano: como es evidente, en cualquier técnica médico-quirúrgica, la experiencia mejora los resultados por lo que en algunos foros se plantea la necesidad de realizar unidades especializadas en el tratamiento de las fracturas de cadera, tanto extra como intra-capsulares. La literatura médica debate en cuanto al mínimo número de artroplastias año a partir de las cuales se reduce el número de complicaciones postquirúrgicas y que oscilan entre 12[35] y 35[36], aunque también se destaca que pueden ser realizadas por especialistas en formación siempre que su supervisión sea adecuada[37].

G. Tiempo transcurrido hasta la cirugía: este factor no depende exclusivamente del cirujano, si no de la estructura hospitalaria y su sistema sanitario**,** y es sin duda uno de los ítems sobre los que más se ha escrito recomendándose que no exceda de las 48 horas. La demora quirúrgica se asocia con un mayor número de complicaciones y mortalidad en la mayor parte de los estudios. Respecto a la luxación existen datos que confirman que un retraso mayor de 36 horas puede multiplicar por 10 su incidencia[12].

H. Vías de abordaje *(figura 2)*: la elección del abordaje de la cadera depende de la experiencia y conocimiento del cirujano, por lo que su elección solo le compete a él. Dado el énfasis del tema en este aspecto lo trataremos como un apartado separado.

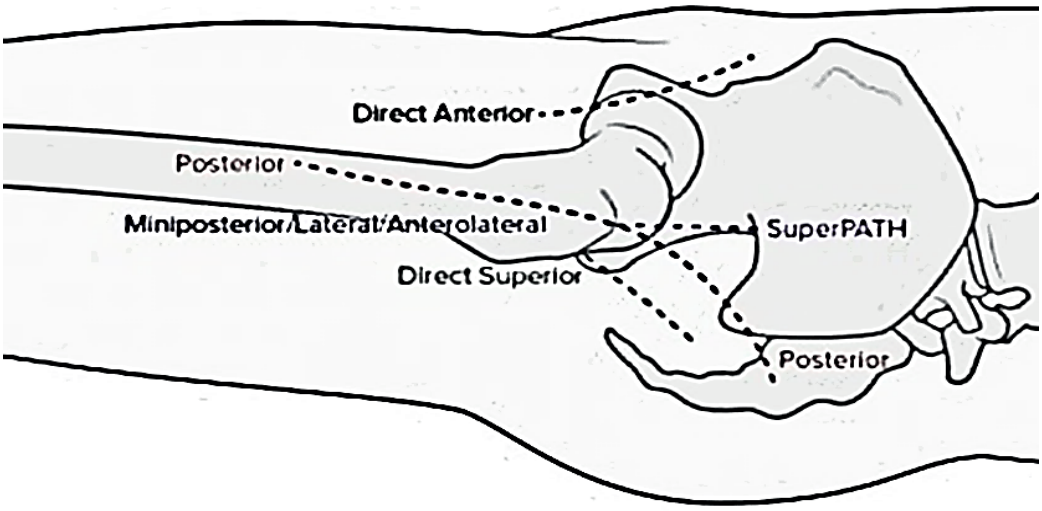

FIGURA 2: Vías de abordaje de cadera

VÍAS DE ABORDAJE DE LA CADERA

En la cirugía protésica de la cadera se han descrito numerosas vías de abordaje para la implantación que se podrían encuadrar en cuatro grupos principales, alguno de los cuales tiene descritas pequeñas variantes. Probablemente la vía más popular en nuestro país es la posterolateral de Kocher-Langenbeck dado su facilidad técnica, la posibilidad de extensión y el buen acceso al componente femoral. La vía lateral o trans-glútea de Hardinge daña el músculo glúteo medio lo que provoca una mayor tasa de cojera. Lo mismo sucede con el abordaje anterolateral de Watson-Jones que utiliza el espacio comprendido entre el tensor de la fascia lata y el glúteo medio asociándose a la misma complicación que el anterior. Por último, la vía directa anterior de Hueter o Smith-Petersen, popularizado en la última década, aporta ventajas respecto a la tasa de cojera, control del dolor si bien se asocia con un mayor índice de fracturas intraoperatorias, de infección y de osificaciones heterotópicas. Estos tres últimos abordajes son en realidad anteriores dado que el acceso a la articulación se realiza a través de la cápsula anterior.

Cualquiera que sea el abordaje utilizado debemos tener en cuenta que al realizarlo estamos dañando estructuras pasivas (ligamentosas)[38] y activas (musculares)[38] lo que podrá provocar un daño definitivo sobre el balance articular. Y es por esta razón por la que se han diseñado variantes de los abordajes clásicos, fundamentalmente en la posterolateral como posteriormente se expondrá y que buscan una menor invasividad con objeto de recuperar de forma precoz la función articular, disminuir el dolor y las tasas de luxación.

Describiré a continuación de manera más profunda lo recogido en la literatura en cada una de estas vías.

a- Abordaje postero-lateral:

El abordaje de Kocher-Langenbeck, es uno de los más utilizados gracias a su facilidad técnica y permitir una recuperación funcional precoz[39] siendo su mayor crítica los problemas de inestabilidad. Sabemos que el abordaje condiciona la posición de los implantes[40,41] y en este caso la dificultad ha residido en la colocación del cotilo sin la suficiente anteversión dado que el fémur es fácilmente accesible y al menospreciar inicialmente el papel de la reinserción de los rotadores y cápsula. Las series históricas reportaban tasas de luxación hasta 6 veces superiores respecto de las vías anteriores[42] pero los datos actuales no evidencian esas diferencias, demostrándose una tasa equivalente a las otras vías, e incluso con una menor tasa de otras complicaciones[39,43]. En la actualidad lo que no cabe duda es que se debe realizar la sutura de la cápsula y los rotadores como gesto obligado para reducir este problema[44].

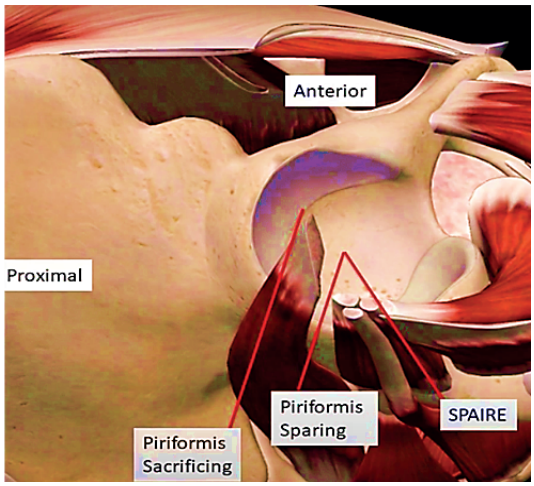

FIGURA 3: abordaje de SPAIRE

Precisamente con objeto de reducir la inestabilidad y mejorar la recuperación precoz del paciente es lo que ha hecho que se introdujeran diferentes variantes menos invasivas en las que se respeta de forma parcial las estructuras capsulo-ligamentosas y en las que se han publicado bajos índices de luxación post-operatoria. La vía superior directa respeta el tracto iliotibial, el obturador externo y el cuadrado crural[45]. La SPRINT (safe piriformis repair obturador internus) es otra variante en la que se respeta el musculo piriforme[46] y otra menos invasiva es la SPAIRE (save piriformis and internus; repair obturator externus) en la que se respeta el piriforme y el obturador interno[47] utilzada por el grupo de Exeter para la implantación de las hemiartroplastias *(figura 3)*. Por último, la SUPERPATH nació de la fusión de la PATH[48] y la SuperCap (directa superior), y en ella se respeta el tracto iliotibial, se realiza la preparación del fémur previo a su osteotomía, no se luxa la articulación respetando al máximo la cápsula, lo que la hace difícil técnicamente pero con una tasa luxación prácticamente inexistente[49].

Por tanto, una vía posterolateral con preservación o reinserción de los estabilizadores estáticos y dinámicos se considera segura en el tratamiento de una fractura de cadera del anciano. En caso de tratarse de una prótesis total podemos disminuir la tasa de luxación utilizando un componente

cotiloideo de doble movilidad[50].

FIGURA 4: colocación del paciente para abordaje lateral

b- **Abordaje lateral (figura 4):**

El abordaje de Hardinge, muy popular en los países escandinavos y Reino Unido, se asocia con una baja tasa de luxaciones presentando otra ventaja adicional, y es que se puede realizar de forma sencilla con dos cirujanos. Los datos del Registro Sueco[31] y Noruego[51] demuestran que en la última década su uso se ha generalizado en el tratamiento protésico de la fractura de cadera en detrimento de la vía postero-lateral.
Su mayor desventaja es la elevada tasa de cojera al ser una vía que se realiza a través de los abductores de la cadera y en la que existe el riesgo potencial de desinserción o fracaso de la cicatrización tendinosa del glúteo medio y de la lesión del nervio glúteo superior que lo inerva. Sería necesario hacer una reflexión si en los pacientes ancianos esta complicación es importante en claro beneficio de una disminución de la tasa de inestabilidad dado que el pronóstico de esta última puede ser fatal en este grupo de edad[6].

c- **Abordaje antero-lateral:**

Como sabemos la vía de Watson-Jones respeta el glúteo medio, pero sus ventajas y desventajas son prácticamente las mismas que el abordaje lateral. Ambos pueden ser realizados con el paciente en decúbito supino, aspecto que habitualmente agradecen nuestros compañeros de Anestesia al tratarse de pacientes pluri-patológicos en los que una complicación intra-operatoria grave puede ser manejada de forma más adecuada.

FIGURA 5: abordaje de Röttinger

También esta descrito realizar este abordaje en decúbito lateral utilizándose la extensión para realizar el tiempo femoral y que es conocido como abordaje de Röttinger[52] *(figura 5)*.

Al igual que la vía lateral, es un abordaje seguro para el tratamiento de las fracturas de cadera del anciano.

d- **Abordaje anterior directo:**

Conocido en Europa como de Hueter y en USA como de Smith-Petersen, presenta una serie de ventajas respecto de los anteriores, y no cabe duda de que, en la actualidad, es un abordaje sobre el que se publican numerosos artículos científicos dado que su uso se ha extendido en los últimos 15 años.

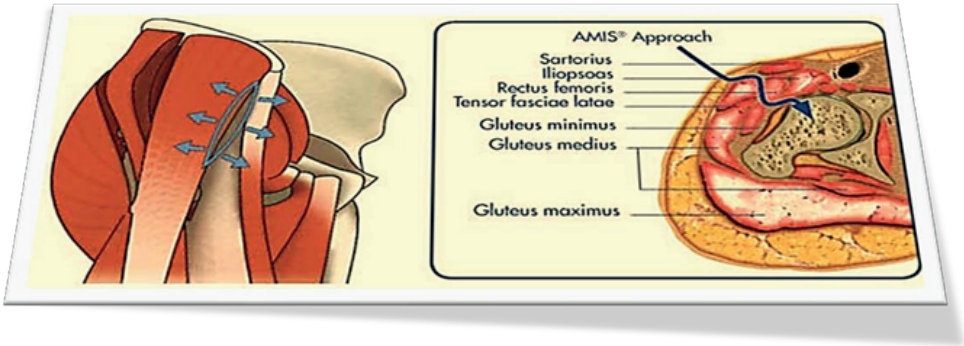

FIGURA 6: Abordaje anterior directo

Sus ventajas teóricas son que según algunos estudios se asocia a menor dolor post-operatorio y una recuperación funcional más rápida al realizarse la disección entre dos planos interneurales lo que lo hace de elección en los programas de recuperación precoz, dato no corroborado *(figura 6)*. Además, presenta un bajo índice de luxaciones y por tanto no precisa de restricciones tras la cirugía, puede usarse con facilidad la escopia durante la colocación del cotilo, un mejor cálculo de la dismetría al realizarse en decúbito supino, y ser mejor en caso de obesidad dado que el espesor

del tejido celular es menor en esta región de la cadera. La principal desventaja es el difícil acceso al fémur con el consiguiente aumento de la fractura del calcar y el trocánter mayor[53] por lo que precisa de una curva de aprendizaje más prolongada. También existen series en las que se reporta un mayor índice de infección y de la aparición de osificaciones heterotópicas[43].
Consideramos que, si la dominamos, se trata de una vía muy útil en la fractura de cadera por ser realizada en supino y su bajo índice de luxaciones.

CONCLUSIONES

Con el fin de disminuir el índice de luxaciones en la prótesis total o parcial de cadera debemos inicialmente estabilizar al enfermo desde el punto de vista médico en unidades de asistencia compartida tratando de realizar la cirugía precozmente.

La planificación preoperatoria es un paso obligado antes de la cirugía con objeto de restablecer la anatomía previa, así como la correcta orientación de los componentes protésicos. Respecto del tipo de implante sabemos que la prótesis total se asocia a un mayor índice de complicaciones durante el primer año, aunque el resultado funcional y la supervivencia son superiores. El uso de los cotilos de doble movilidad ha disminuido de forma ostensible los problemas de inestabilidad en estos pacientes. Cuando se decide implantar una hemiartroplastia se genera una controversia entre el uso de la monopolar y bipolar, si bien se considera la última como la indicación en el paciente con mejor pronóstico de vida y que no es candidato a prótesis total.

No se puede decir que exista una vía mejor que otra en base a la literatura ya que disponemos de resultados contradictorios, pero creemos que, hoy en día el mejor abordaje es aquél en el que el cirujano está mejor entrenado, siendo respetuoso con las estructuras cápsulo-ligamentosas o bien reparándolas si es posible.

BIBLIOGRAFÍA

1. Downey C, Kelly M, Quinlan JF. Changing trends in the mortality rate at 1-year post hip fracture - a systematic review. World J Orthopedics; 2019, 10:166-75 . Baishideng Publishing Group Co.
2. Blanco-Rubio N, Gómez-Vallejo J, Torres-Campos A, Redondo-Trasobares B, Albareda-Albareda J. Isthe mortality higher in patients who have suffered a hip fracture? Rev Esp Cir Ortop Traumatol. 2021; 65,2 :85-90
3. Iorio R, Healy W, Lemos D, et al. Displaced femoral neck fractures in the elderly: outcomes and cost effectiveness. Clin Orthop Relat Res. 2001;383 :229–42.
4. Total Hip Arthroplasty or Hemiarthroplasty for Hip Fracture. N Engl J Med. 2019;5(23):2199–208.
5. Enocson A, Hedbeck CJ, Tidermark J, et al.. Dislocation of total hip replacement in patients with fractures of the femoral neck A prospective cohort study of 713 consecutive hips. Acta Orthop. 2009;80 (2):184–9.
6. Odumala AO, Iqbal MR, Middleton RG. Failure of Closed Reduction After Dislocation of Austin Moore Hemiarthroplasty: An Analysis of Risk Factors. A 6-Year Follow-Up Study. J Arthroplasty [Internet].

2010;25(5):781–4. Available from: http://dx.doi.org/10.1016/j.arth.2009.04.035

7. Kotwal RS, Ganapathi M, John A, Maheson M, Jones SA. Outcome of treatment for dislocation after primary total hip replacement. J Bone Joint Surg Br. 2009;91(3):321–6.

8. Salem KMI, Shannak OA, Scammell BE, Moran CG. Predictors and outcomes of treatment in hip hemiarthroplasty dislocation. Ann R Coll Surg Engl. 2014;96(6):446–51.

9. Abdel MP, Cross MB, Yasen AT, Haddad FS. The functional and financial impact of isolated and recurrent dislocation after total hip arthroplasty. Bone and Joint Surgery. 2015;97- B(8):1046–9.

10. Enocson A, Pettersson H, Ponzer S, Törnkvist H, Dalén N, Tidermark J. Quality of life after dislocation of hip arthroplasty: A prospective cohort study on 319 patients with femoral neck fractures with a one-year follow-up. Qual Life Res. 2009;18(9):1177–84.

11. Kristoffersen MH, Dybvik E, Steihaug OM et al. Cognitive impairment influences the risk of reoperation after hip fracture surgery: results of 87,573 operations reported to the Norwegian Hip Fracture Register. Acta Orthop. 2020; 3; 91(2):146–51.

12. Salem KMI, Shannak OA, Scammell BE, Moran CG. Predictors and outcomes of treatment in hip hemiarthroplasty dislocation. Ann R Coll Surg Engl. 2014;96 (6):446–51.

13. Rogmark C, Leonardsson O. Hip arthroplasty for the treatment of displaced fractures of the femoral neck in elderly patients. Bone & Joint Sugery. 2016;98B, 3:291–7.

14. Kizkapan TB, Misir A, Uzun E, Oguzkaya S, Ozcamdalli M. Factors affecting dislocation after bipolar hemiarthroplasty in patients with femoral neck fracture. Injury. 2020;51(3).

15. Mukka S, Lindqvist J, Peyda S, Brodén C, Mahmood S, Hassany H, et al. Dislocation of bipolar hip hemiarthroplasty through a postero-lateral approach for femoral neck fractures: A cohort study. Int Orthop. 2015;39(7).

16. Thirion T, Georis P, Gillet P. Preoperative planning interest of a total hip prosthesis. Rev Med Liege. 2019;74(11).

17. Sunilkumar PD, Oh KJ, Cho HW, Kim SM. Monolithic Dual Mobility Cup Total Hip Arthroplasty Has High Complication Rates With Surgical Fixation in Elderly With Femur Neck Fracture. J Arthroplasty. 2020 1;35 (12):3621–6.

18. Chan GK, Aladwan R, Hook SE, Rogers BA, Ricketts D, Stott P. Thompson Hemiarthroplasty for Femoral Neck Fracture Is Associated With Increased Risk of Dislocation. J Arthroplasty. 2020; 1;35, 6:1606–13.

19. Seagrave KG, Troelsen A, Malchau H, et al.. Acetabular cup position and risk of dislocation in primary total hip arthroplasty: A systematic review of the literature. Acta Orthop. 2017;88,1:10–7.

20. Abdel MP, von Roth P, Jennings MT, Hanssen AD, Pagnano MW. What Safe Zone? The Vast Majority of Dislocated THAs Are Within the Lewinnek Safe Zone for Acetabular Component Position. Clin Orthop Relat Res. 2016;474(2):386–91.

21. Meftah M, Yadav A, Wong AC, Ranawat AS, Ranawat CS. A novel method for accurate and reproducible functional cup positioning in total hip arthroplasty. J Arthroplasty [Internet]. 2013;28(7):1200–5. Available from: http://dx.doi.org/10.1016/j.arth.2012.09.018

22. Tezuka T, Heckmann ND, Bodner RJ, Dorr LD. Functional Safe Zone Is Superior to the Lewinnek Safe Zone for Total Hip Arthroplasty: Why the Lewinnek Safe Zone Is Not Always Predictive of Stability. J Arthroplasty. 2019;34(1):3–8. Available from: https://doi.org/10.1016/j.arth.2018.10.034

23. Goel A, Lau EC, Ong KL, Berry DJ, Malkani AL. Dislocation Rates Following Primary Total Hip Arthroplasty Have Plateaued in the Medicare Population. J Arthroplasty [Internet]. 2015;30(5):743–6. Available from: http://dx.doi.org/10.1016/j.arth.2014.11.012

24. Nonne D, Sanna F, Bardelli A, Milano P, Rivera F. Use of a Dual mobility cup to prevent hip early arthroplasty dislocation in patients at high falls risk. Injury. 2019 Aug 1;50:S26–9.

25. Jobory A, Kärrholm J, Overgaard S, Becic Pedersen A, Hallan G, Gjertsen JE, et al. Reduced Revision Risk for Dual-Mobility Cup in Total Hip Replacement Due to Hip Fracture: A Matched-Pair Analysis of 9,040 Cases from the Nordic Arthroplasty Register Association (NARA). J Bone Joint Surg Am.. 2019 ; 17; 101 (14):1278–85.

26. Nam D, Salih R, Brown KM, Nunley RM, Barrack RL. Metal Ion Levels in Young, Active Patients Receiving a Modular, Dual Mobility Total Hip Arthroplasty. J Arthroplasty [Internet]. 2017;32(5):1581–5. Available from:

http://dx.doi.org/10.1016/j.arth.2016.12.012

27. Noble PC, Durrani SK, Usrey MM, Mathis KB, Bardakos N V. Constrained cups appear incapable of meeting the demands of revision THA. Clin Orthop Relat Res. 2012;470(7):1907–16.

28. Varley J, Parker MJ. Stability of hip hemiarthroplasties. Vol. 28, International Orthopaedics. 2004. p. 274–7.

29. Farey JE, Cuthbert AR, Adie S, Harris IA. Revision Risk After Unipolar or Bipolar Hemiarthroplasty for Femoral Neck Fractures. J Bone Jt Surg. 2021;103(3):195–204.

30. Guyen O. Hemiarthroplasty or total hip arthroplasty in recent femoral neck fractures? Vol. 105, Orthopaedics and Traumatology: Surgery and Research. Elsevier Masson SAS; 2019. p. S95–101.

31. Garellick G, Kärrholm J, Rogmark C, Peter H. Swedish Hip Arthroplasty Register Annual Report 2009. Vol. 2009, October. 2009.

32. Ben-Shlomo Y, Blom A, Boulton C, Brittain R, Clark E, Craig R, et al. National Joint Registry - 17th Annual Report 2020. Natl Jt Regist. 2020;(December 2019):138.

33. AOANJRR. Annual 2020. Aust Orthop Assoc Natl Jt Replace Regist 2020 Annu Rep. 2020;219–89. https://aoanjrr.sahmri.com/documents/10180/689619/Hip%2C+Knee+%26+Shoulder+Arthroplasty+New/6a07a3b8-8767-06cf-9069-d165dc9baca7

34. Imam MA, Shehata M, Abdallah AR, Ahmed H, Kader N, Ernstbrunner L, et al. Unipolar versus bipolar hemiarthroplasty for displaced femoral neck fractures: A pooled analysis of 30,250 participants data. Injury. 2019;50(10):1694–708.

35. J N Katz , E Losina, J Barrett, C B Phillips, N N Mahomed, R A Lew, E Guadagnoli, W H Harris, R Poss JAB. Association between hospital and surgeon procedure volume and outcomes of total hip replacement in the United States medicare population. J Bone Jt Surg. 2001;83-A(11):1622–9.

36. Ravi, Bheeshma, et al. “Increased surgeon experience with rheumatoid arthritis reduces the risk of complications following total joint arthroplasty.” Arthritis & Rheumatology 66.3 (2014): 488-496.

37. MacDonald DRW, Dougall TW, Mitchell M, et al.. Can total hip arthroplasty for hip fracture be safely performed by trainees? A Retrospective Cohort Study. J Arthroplasty. 2020; 1;35,5:1303–6.

38. Ng KCG, Jeffers JRT, Beaulé PE. Hip Joint Capsular Anatomy, Mechanics, and Surgical Management. J Bone Jt Surg - Am Vol. 2019;101(23):2141–51.

39. Kristensen TB, Vinje T, Havelin LI, Engesæter LB, et al. Posterior approach compared to direct lateral approach resulted in better patient-reported outcome after hemiarthroplasty for femoral neck fracture: 20,908 patients from the Norwegian Hip Fracture Register. Acta Orthop.2017;88,1:29-34.

40. Pizones J, García-Rey E. Pelvic motion the key to understanding spine-hip interaction. EFORT Open Rev. 2020;5(9):522–33.

41. Migliorini F, Eschweiler J , Trivellas A,et al . Implant positioning among the surgical approaches for total hip arthroplasty: a Bayesian network meta-analysis. Arch Orthop Trauma Surg . 2020;140 (8):1115–24.

42. Dudda M, Gueleryuez A, Gautier E, et al. Risk factors for early dislocation after total hip arthroplasty: a matched case-control study. J Orthop Surg (Hong Kong). 2010;18(2):179–83.

43. Aggarwal VK, Elbuluk A, Dundon J, et al. Surgical approach significantly affects the complication rates associated with total hip arthroplasty. Bone Jt J. 2019;101 B(6):646–51.

44. Weeden S, Paprosky W, Bowling J. The early dislocation rate in primary total hip arthroplasty following the posterior approach with posterior soft-tissue repair. J Arthroplasty.2003;18,6:709–13.

45. Murphy SB. Technique of tissue-preserving, minimally-invasive total hip arthroplasty using a superior capsulotomy. Oper Tech Orthop. 2004;14(2):94–101.

46. Khan RJK, Fick D, Khoo P, Yao F, Nivbrant B, Wood D. Less Invasive Total Hip Arthroplasty. Description of a New Technique. J Arthroplasty. 2006;21 (7):1038–46.

47. Richard J Hanly , Sabrina Sokolowski AJT. The SPAIRE technique allows sparing of the piriformis and obturator internus in a modified posterior approach to the hip. HIP Int. 2017;M31,27,2:205–9.

48. Penenberg BL, Bolling WS, Riley M. Percutaneously assisted total hip arthroplasty (PATH): A preliminary report. J Bone Jt Surg - Ser A. 2008;90(SUPPL. 4):209–20.

49. Chow J, Penenberg B, Murphy S. Modified micro-superior percutaneously-assisted total hip: Early experiences & case reports. Curr Rev Musculoskelet Med. 2011;4(3):146–50.

50. Tarasevicius S, Busevicius M, Robertsson O, et al. Dual mobility cup reduces dislocation rate after arthroplasty for femoral neck fracture. BMC Musculoskelet Disord. 2010;11(July 2008):2008–10.

51. Register NA, Hip N, Register F, Paediatric N, Register H. R e p o r t. 2019;8906.

52. Kim C Bertin HR. Anterolateral mini-incision hip replacement surgery: a modified Watson-Jones approach. Clin Orthop Relat Res. 2004;429(dec):248–55.

53. Eto S, Hwang K, Huddleston JI, Amanatullah DF, et al.. The Direct Anterior Approach is Associated With Early Revision Total Hip Arthroplasty. J Arthroplasty [Internet]. 2017;32(3):1001–5. Available from: http://dx.doi.org/10.1016/j.arth.2016.09.012

1.2 PRÓTESIS DE CADERA CEMENTADA EN ANCIANO FRÁGIL. COMO REDUCIR EL RIESGO DE COMPLICACIONES INTRAOPERATORIAS

Salvador Pagazaurtundúa Gómez.
Jefe Servicio de COT. Hospital Comarcal de Monforte. Lugo

El tratamiento recomendado actualmente para las fracturas intracapsulares de cadera desplazadas es la artroplastia, ya sea con una prótesis total o parcial. En pacientes ancianos con fragilidad, se recomienda actualmente el utilizar prótesis cementadas, con preferencia respecto a prótesis no cementadas[1,2]. A pesar de ello, se siguen utilizando en estos pacientes prótesis no cementadas por dos razones: una mayor rapidez de la cirugía y para intentar reducir el riesgo de complicaciones inmediatas, principalmente del llamado *"síndrome de la implantación del cemento óseo"* (*"Bone Cement Implantation Syndrome"*, **BCIS**)[3].

La indudable desventaja al respecto de las prótesis cementadas se contrapone en cambio a sus ventajas en otros aspectos importantes: la reducción significativa de fracturas periprotésicas y una probable recuperación funcional más rápida, dado que no precisa de un proceso de osteointregración[4-6]. En múltiples estudios clínicos se ha observado que, en las prótesis cementadas, existe un aumento de mortalidad en el mismo día de la cirugía respecto a las no cementadas, pero a lo largo del proceso se equipara el riesgo siendo similar con los dos tipos de prótesis pasada 1 semana (probablemente por la mortalidad asociada a reoperaciones por fracturas periprotésicas)[4-7]. Dichos datos indican que la mortalidad es similar mientras que aparentemente la recuperación es más rápida y la supervivencia del implante es mayor, lo que ha llevado a que se recomiende actualmente de forma generalizada la utilización de prótesis cementadas en el anciano frágil con fractura intracapsular desplazada, incluso en países con menor tradición en la utilización de cemento óseo, como los EEUU[8].

Para reducir en lo posible la mortalidad asociada a este tipo de cirugía en pacientes que ya de por sí suelen presentar comorbilidades, y por tanto un riesgo elevado de complicaciones, con una mortalidad global al año de aproximadamente un 25%, se han establecido de forma conjunta por sociedades de Geriatría, Anestesia y Cirugía Ortopédica una serie de pautas y recomendaciones[9]. En este trabajo se van a recordar algunos aspectos de la técnica quirúrgica para minimizar el riesgo de complicaciones durante el proceso del implante de las prótesis de cadera cementadas.

El **BCIS** se ha denominado habitualmente en nuestro medio "embolia" aunque su etiología no es conocida con precisión, y probablemente sea multifactorial. Se caracteriza por la aparición más o menos brusca de un fallo cardíaco derecho con hipotensión, hipoxia y pérdida de consciencia, en varios grados de intensidad. El más grave produce parada cardiorrespiratoria que requiere reanimación y puede producir la muerte del paciente[10,11].

Hay que mencionar que el **BCIS** también puede ocurrir en otro tipo de cirugías (enclavados endomedulares, prótesis no cementadas, prótesis de rodilla, cirugía de raquis, tumoral, etc.)

Para facilitar la investigación se ha propuesto una clasificación de grados de severidad del **BCIS**[3]:

- **Grado 0**: Normal (no presenta BCIS).
- **Grado 1**: Hipoxia e hipotensión arterial moderadas (Saturación arterial de oxígeno 94 %, reducción de tensión arterial sistólica del 20%).
- **Grado 2:** Hipoxia e hipotensión severas (Saturación hasta 88%, reducción de tensión arterial sistólica del 40 %).
- **Grado 3**: Colapso cardiovascular que requiere de maniobras de reanimación.

La incidencia real exacta de la complicación es desconocida, pero se ha calculado de forma aproximada (**Tabla 1**)[3,11]

GRADO	INCIDENCIA	MORTALIDAD
0	72%	5 %
1	21%	9%
2	5%	35%
3	1,7 %	88%

Tabla 1: Incidencia y mortalidad estimada del BCIS[3,11].

La mortalidad en los grados 0 y 1 no es significativamente diferente, y es equiparable a la de otros procedimientos quirúrgicos en esta población. Los factores independientes que elevan significativamente el riesgo de **BCIS** severo y de mortalidad por cualquier causa fueron principalmente ASA grado III-IV, enfermedad pulmonar obstructiva crónica (EPOC) y tratamiento previo con diuréticos o anticoagulantes tipo Sintrom[3,11].

El objetivo de nuestras intervenciones será evitar que se produzca el **BCIS** de grados 2 y 3. Para ello, seguiremos las recomendaciones ya mencionadas, de forma conjunta con Geriatras, Internistas y Anestesistas, siguiendo en lo posible un modelo de atención "ortogeriátrico"[12], es decir, basado en la atención y responsabilidad compartida entre los diversos profesionales que intervienen en el proceso, pero con tres fases diferenciadas:

1. Fase "preoperatoria"

Optimización del paciente desde el traumatismo hasta la cirugía, con protagonismo de los servicios de Urgencias, Medicina Interna y Geriatría. En esta fase es preciso mejorar en lo posible el estado general del paciente: cardio-respiratorio, nutricional, prevención del delirium, analgesia eficaz (preferentemente mediante bloqueos nerviosos como el iliofascial, evitando opiáceos y antiinflamatorios en lo posible), etc., y todo ello en un plazo breve para poder realizar la cirugía antes de 36- 48 horas, como recomiendan todas las guías clínicas y se incluye en los objetivos prioritarios del SERGAS.

2. Fase "Técnica quirúrgica"

Técnica de cementación optimizada para el anciano, en la que los cirujanos tendremos la principal responsabilidad. Se han descrito una serie de maniobras que sirven para reducir en lo posible el riesgo de **BCIS**, y que se deben seguir siempre que se realice una prótesis cementada a un paciente de riesgo:

*Lavado a presión exhaustivo de la cavidad medular del fémur con varios litros de solución salina (idealmente, a temperatura corporal) desde el momento en que se accede a ella, y de forma repetida, antes y después de colocar el tapón distal, hasta que se implanta la prótesis. Para ello es necesario utilizar un dispositivo de "*lavado pulsátil*" y aspiración simultánea, con una "cánula larga" que se pueda introducir a lo largo de toda la cavidad medular femoral (**figura 1a**).

*Aspirado de restos de líquido ("secado") de dicha cavidad.

*Cementar en una fase de viscosidad avanzada (dentro del margen de tiempo de trabajo del cemento, controlado con cronómetro como es habitual), y evitar la "presurización" excesiva (**figura 1b**). Hay que tener en cuenta que en estos pacientes la esperanza de vida, y por tanto la necesidad de una cementación optima, no son los mismos que en una prótesis primaria en un paciente con artrosis.

*Se puede calentar el implante con suero caliente para acelerar el tiempo de polimerización del cemento acrílico. Es recomendable utilizar siempre la misma marca de cemento, para evitar sorpresas con los distintos tiempos de utilización de cada una.

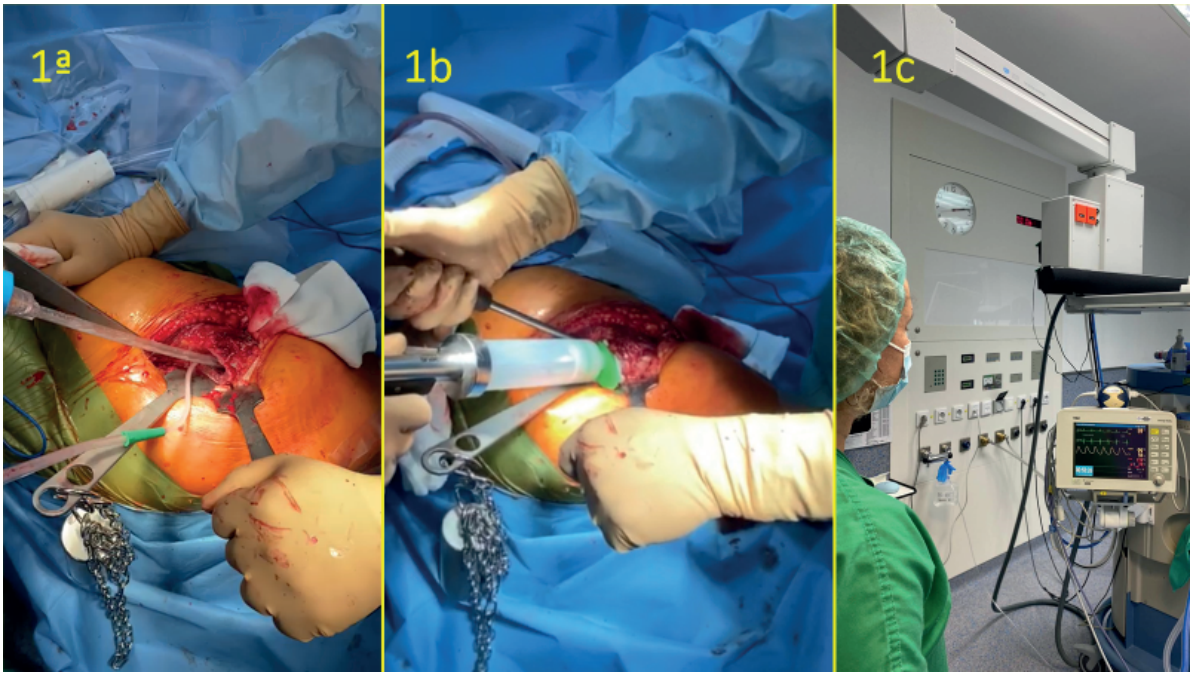

Figura 1: 1a: Lavado exhaustivo de cavidad femoral; 1b: Implantación del cemento en fase viscosa sin gran presurización; 1c: Vigilancia estrecha de la monitorización del paciente en el momento de la cementación.

3. Fase "Anestésica":

Vigilancia y actuaciones necesarias durante la cirugía por parte del equipo de Anestesia y comunicación permanente con el cirujano/a (**figura 1c**). Es preciso insistir en que enfermero/a y anestesista sean avisados por el cirujano del inicio del proceso de la cementación y que permanezcan muy atentos para detectar la aparición de la posible complicación y así poder actuar de forma inmediata cuando se produce un **BCIS** grado I (leve o moderado), evitando con ello que evolucione a grado II o III (severo).

Siguiendo estas normas, en nuestro Servicio, donde la mayoría de los cirujanos utilizamos prótesis cementadas de forma sistemática en ancianos con fracturas de cuello de fémur desplazadas, no se ha producido ningún episodio de mortalidad intraoperatoria desde hace más de 10 años. En cambio, hubo dos complicaciones graves (hace aproximadamente 20 años) producidas cuando todavía no teníamos implantada la metodología citada.

También es una cuestión a debatir de forma conjunta por el equipo terapéutico, junto con los cuidadores y el propio paciente en la medida de lo posible, mediante el correspondiente proceso de consentimiento informado, la posibilidad de tratar de formas alternativas a personas en situación de riesgo extremo por patologías graves no reversibles en las que es previsible una mortalidad muy elevada a corto plazo, o que presentan una situación previa de deterioro funcional y cognitivo severos. Dichas posibilidades serían principalmente la utilización de prótesis no cementada o el tratamiento no quirúrgico, es decir, paliativo y sintomático, incluyendo analgesia suficiente[13-15].

BIBLIOGRAFÍA:

1. Fernandez MA, Achten J, Parsons N, et al. Cemented or uncemented hemiarthroplasty for intracapsular hip fracture. N Engl J Med 2022; 386: 521-30.
2. Rogmark C. How to Fill the Void - Bone Cement in Hemiarthroplasty. N Engl J Med. 2022; 386-: 594-5.
3. Donaldson A J, Thomson HE, Harper NJ, Kenny NW. Bone cement implantation síndrome. British Journal of Anaesthesia. 2009; 102 (1): 12–22.
4. Kristensen TB, Dybvik E, Kristoffersen M, et al. Cemented oruncemented hemiarthroplasty for femoral neck fracture? Data from the Norwegian Hip Fracture Register. Clin Orthop Relat Res 2020; 478: 90-100.
5. Okike K, Chan PH, Prentice HA, et al. Association between uncemented vs cemented hemiarthroplasty and revision surgery among patients with hip fracture. JAMA 2020; 323:1077-84.
6. Kumar N, Kunutsor SK, Fernandez MA, et al. Effectiveness and safety of cemented and uncemented hemiarthroplasty in the treatment of intracapsular hip fractures. Bone Joint J 2020;102-B (9):1113-21.
7. Ekman E, Laaksonen I, Isotalo K, et al. Cementing does not increase the immediate postoperative risk of death after total hip arthroplasty or hemiarthroplasty: a hospitalbased study of 10,677 patients. Acta Orthopaedica 2019; 90 (3): 270–274
8. American Academy of Orthopaedic Surgeons. American Joint Replacement Registry. Annual report. 2021. https://www.aaos.org/globalassets/registries/ajrr-2021-annual-report-preview.pdf
9. Griffiths R, White SM, Moppett IK, et al. Safety guideline: reducing the risk from cemented hemiarthroplasty for hip fracture 2015. Anaesthesia 2015; 70: 623–26.
10. Parvizi J, Holiday A, Ereth M, Lewallen D. Sudden Death During Primary Hip Arthroplasty. Clin Orthop Rel Res. 1999; 369: 39-48
11. Ritter J, Hubert J, Kniep I, et al. Pulmonary cement embolism is frequently observed but not a contributing factor for death in patients with cemented total hip and knee arthroplasty: a postmortem study. Int Orthop. 2022 Mar 29. doi: 10.1007/s00264-022-05381-6. Epub ahead of print. PMID: 35352160.
12. Grigoryan KV, Javedan H, Rudolph JL. Orthogeriatric care models and outcomes in hip fracture patients: a systematic review and meta-analysis. J Orthop Trauma. 2014;28 (3) :e49-55.
13. Wijnen HH, Schmitz PP, Es-Safraouy H et al. Nonoperative management of hip fractures in very frail elderly patients may lead to a predictable short survival as part of advance care planning. Acta Orthop 2021; 92:728-32.
14. Dunn RH, Ahn J, Bernstein J. End-of-life Care Planning and Fragility Fractures of the Hip: Are We Missing a Valuable Opportunity? Clin Orthop Relat Res . 2016; 474:1736–9.
15. Rogmak C; LynØe N. How to play the final chess match—or at least lose with dignity. Acta Orthop. 2021; 92 ,6: 633–4.

1.3 TORNILLOS CANULADOS. INDICACIONES ACTUALES

Roi Castro. Paula Louzao.
Servicio de C.O.T. Hospital da Costa (Lugo)

INTRODUCCIÓN

La fractura de cadera es una patología cada vez más prevalente. Tiene un gran impacto social y económico, por su elevada frecuencia en ancianos. El riesgo de sufrir una fractura de cadera a lo largo de la vida es alto, oscilando entre el 40-50% en mujeres y el 13-22% en hombres. La mortalidad al año es del 30 % (un 5% de la misma intrahospitalaria) y el 50 % a los 5 años en pacientes ancianos. Solo entre el 50 y 65% recuperarán el estado funcional previo tras el tratamiento.

Las fracturas intracapsulares afectan al cuello anatómico. El principal problema es de carácter biológico ya que la fractura interrumpe la vascularización de la cabeza femoral. Lo más trascendente con respecto al pronóstico y tratamiento es el hecho de si están desplazadas o no. Suponen el 55% de las fracturas de cadera y acontecen de 3 a 10 años antes que las extracapsulares dada su relación con la osteoporosis primaria.

El tratamiento de elección para este tipo de fractura depende del grado de desplazamiento. Se emplean las clasificaciones radiológicas como la de Garden o el ángulo de Pauwels. Existe un algoritmo aprobado por la SECOT, que divide el tratamiento según la edad de los pacientes y el grado de desplazamiento de la fractura[1] (figura 1).

MATERIAL Y MÉTODO:

Se ha realizado una revisión de la literatura actual en PUBMED y en la COCHRANE, seleccionando de manera preferente estudios recientes aleatorizados y prospectivos de fijación interna de fracturas no desplazadas de cuello de fémur. Las preguntas a las que se ha tratado de dar respuesta son:

1.¿Es la edad un buen criterio de discriminación?

2. ¿Son los tornillos canulados el mejor método de fijación?

3.¿Se debe permitir arga inmediata sobre la osteosíntesis o es la causa del fallo de esta?

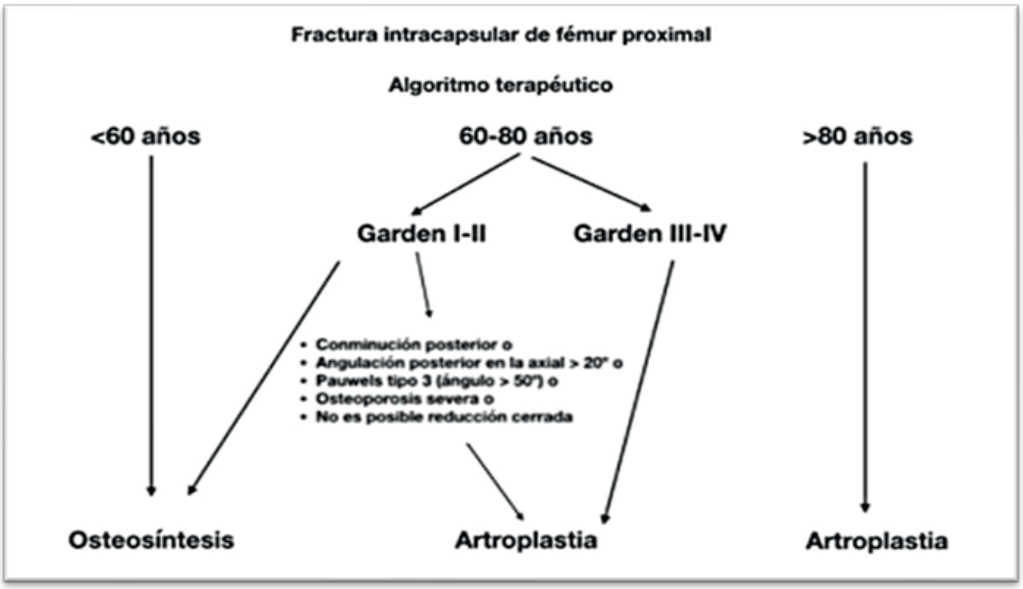

FIGURA 1: Algoritmo de tratamiento de fracturas de cadera[1]

RESULTADOS

Una revisión sistemática del 2017 realizada por Xu DF et al[2] compara el tratamiento quirúrgico frente al conservador en este tipo de fracturas. Con un índice de no unión del 31.2% en el paciente tratado conservadoramente y un 10.3 % de necrosis avascular frente al 7.7% en los tratados quirúrgicamente, el estudio concluye un beneficio del tratamiento quirúrgico de las fracturas de cadera sin desplazar en mayores de 65 años. En el estudio realizado por Hui et al[3] del año 1994, compara la Fijación Interna (FI) en fracturas no desplazadas en dos tramos de edad comprendidos entre los 65-79 años y en mayores de 80 años. Posteriormente comparan la FI frente a la hemiartroplastia (HA). Los resultados sugieren una mayor tasa de reintervención en pacientes mayores de 80 años que en el grupo de 65-79 y que en las HA.

En una revisión sistemática y meta-análisis de 750 pacientes[4] que compara la FI frente a la HA en mayores de 65 años con fracturas de cadera no desplazadas (incluye dos ensayos clínicos aleatorizados y 4 estudios prospectivos de alta calidad y metodología) concluye que existe un riesgo 4 veces mayor de reintervención con la FI que con la HA, no encontrando diferencias estadísticamente significativas en cuanto a mortalidad. A largo plazo no se encontraron diferencias funcionales.

En el último ensayo clínico prospectivo aleatorizado hecho en 2020[5] realizado en pacientes mayores de 70 años, encuentran entre las variables perioperatorias, que los cirujanos con menos de 3 años de experiencia tienen mayor tendencia a la FI, pero no por ello mayor riesgo de revisión relativo. Con la FI se observa un menor tiempo quirúrgico, menor sangrado y una menor estancia

hospitalaria. Atendiendo a la funcionalidad, en el cuestionario Harris establecieron el punto de corte de significación en una diferencia mayor a 10 puntos, y no se observaron resultados estadísticamente significativos entre ambos grupos. En el *Test Up and Go*, con punto de corte en 2.9 segundos, aparecen diferencias al año y a los 2 años a favor del grupo de HA. En cuanto al dolor no hay diferencias. Y en la calidad de vida, con punto de corte estadísticamente significativo de 0,1 puntos, se observa ya desde antes de la cirugía una mejor calidad de vida en aquellos pacientes del grupo de la HA. Si nos centramos en la tasa de reoperación, es del 20% en la FI y un 5% en la HA con un Riesgo Relativo (RR) de revisión de 3,3 veces mayor si realizaban FI.

Valorando el mejor método de FI, los estudios que comparan las distintas disposiciones espaciales de la FI[6] y los distintos implantes, no observan diferencias[7]. En estudios hechos en modelos óseos parece que la disposición tradicional en triángulo invertido sigue siendo la más aceptada hoy en día. Cierto es que en algunos centros prefieren la fijación con dos tornillos paralelos con similares resultados. En cuanto a los implantes de reciente aparición como el *Femoral Neck System*[8-10], no existen estudios de calidad, ni tiempo de estudio suficiente para poder comparar con seguridad uno u otro método de fijación. Tampoco existen estudios que lo comparen con las HA.

No hay ningún estudio de calidad, prospectivo aleatorizado, específico de carga o no en pacientes que reciben FI mediante tornillos. En el contexto de pacientes ancianos, sabemos por lógica y estudios retrospectivos y observacionales, que el retraso de la carga conlleva un empeoramiento de la función previa, un aumento de las complicaciones y de la morbimortalidad; pero que la carga precoz puede aumentar también el fallo del implante[11-14].

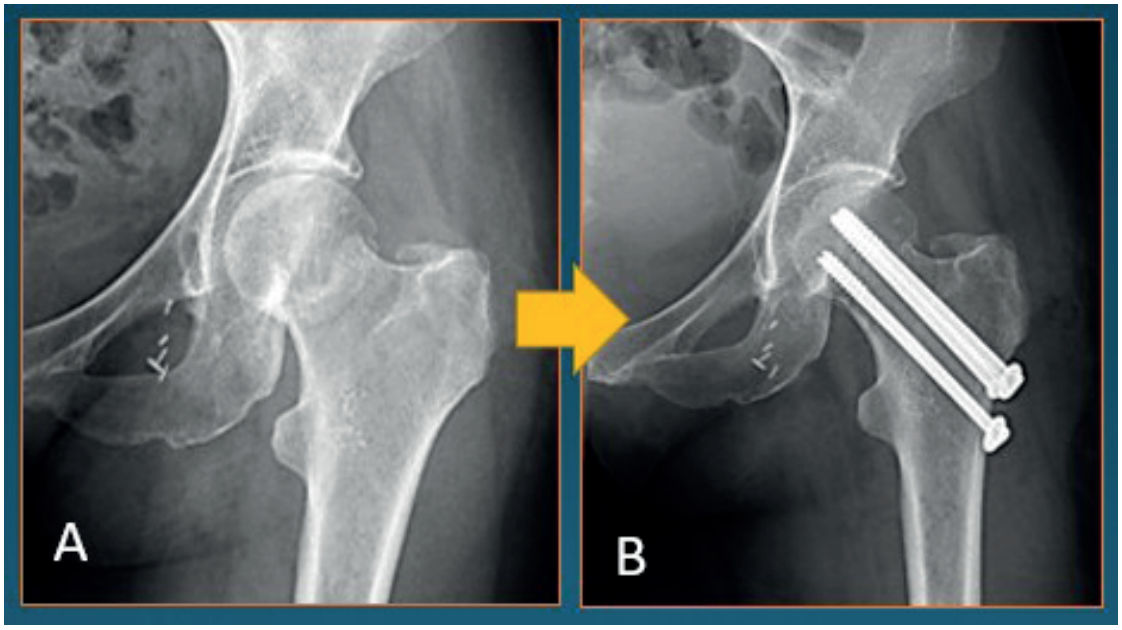

FIGURA 2: 2-A: Fractura de cadera impactada en valgo en paciente de 73 años. 2-B: Rx de control a los 2 meses tras ser tratada con tornillos canulados

CONCLUSIONES

En la actualidad existen pocos estudios debidamente aleatorizados y con la potencia estadística suficiente para clasificar el tratamiento según la edad. La mayoría de los estudios que han permitido realizar el algoritmo de tratamiento aprobado por la SECOT, se basan en trabajos retrospectivos, o comparativos entre fijación interna, con distintas técnicas, y la artroplastia de cadera. Debido a la diversidad de las técnicas estudiadas, y a la poca correlación entre los grupos de estudio no se debería estandarizar los tratamientos por la edad, dado que esta no debiera ser únicamente un número, si no que debería englobar las comorbilidades de los pacientes. Sería conveniente realizar un estudio prospectivo, analizando por grupos de edades más estrechos y ponderando el estado general de los pacientes.

No existe en la literatura ningún estudio con la suficiente potencia estadística para decidirnos por un tipo de implante o disposición espacial determinado. La disposición clásica en triángulo invertido parece seguir siendo la mejor opción para el tratamiento de las fracturas de cuello femoral sin desplazar, o en pacientes jóvenes con fracturas desplazadas. La aparición de nuevos sistemas de fijación tipo FNS, y futuros estudios comparativos con los mismos, permitirá decidir qué tipo de implante es el de elección.

No existe consenso en la literatura sobre la carga de peso o no tras la cirugía de fijación interna. Es preciso seleccionar cuidadosamente al paciente. Parece que la carga según tolere, es el método de elección para equilibrar la pérdida de la calidad de vida debido a la fractura, sin que aumente la tasa de fallo del implante. En pacientes mayores con alteración del estado de conciencia es más complicado llevarlo a cabo, por lo que debiera considerarse otro tipo de cirugía como la artroplastia, para evitar la pérdida de habilidad para las actividades básicas de la vida diaria.

BIBLIOGRAFÍA

1. Nistal Rodríguez J, Escudero Marcos R, Delgado Martínez A. et al. Fracturas del extremo proximal del fémur. *Cirugía Ortopédica y Traumatología 5ª edición.* (643-656). Abril-2021.
2. Xu DF, Bi FG, Ma CY, et al. A systematic review of undisplaced femoral neck fracture treatments for patients over 65 years of age, with a focus on union rates and avascular necrosis. J Orthop Surg Res. 2017 Feb 10;12 (1):28. doi: 10.1186/s13018-017-0528-9. PMID: 28187745; PMCID: PMC5301374.
3. Hui AC, Anderson GH, Choudhry R, et al. Internal fixation or hemiarthroplasty for undisplaced fractures of the femoral neck in octogenarians. J Bone Joint Surg Br. 1994 Nov;76(6):891-4. PMID: 7983113.
4. Xu WN, Xue QY. Long-Term Efficacy of Screw Fixation vs Hemiarthroplasty for Undisplaced Femoral Neck Fracture in Patients over 65 Years of Age: A Systematic Review and Meta-Analysis. Orthop Surg. 2021 Feb;13(1):3-13. doi: 10.1111/os.12910. Epub 2021 Jan 6. PMID: 33410275; PMCID: PMC7862182.
5. Dolatowski FC, Frihagen F, Bartels S, et al. Screw Fixation Versus Hemiarthroplasty for Nondisplaced Femoral Neck Fractures in Elderly Patients: A Multicenter Randomized Controlled Trial. J Bone Joint Surg Am. 2019 Jan 16;101(2):136-144. doi: 10.2106/JBJS.18.00316. PMID: 30653043.
6. Basile R, Pepicelli GR, Takata ET. Osteosynthesis of femoral neck fractures : two or three screws ? Rev Bras Ortop. 2015; 6;47(2):165-8. doi: 10.1016/S2255-4971(15)30081-1. PMID: 27042616; PMCID: PMC4799375.

7. Li L, Zhao X, Yang X, Tang X, Liu M. Dynamic hip screws versus cannulated screws for femoral neck fractures: a systematic review and meta-analysis. J Orthop Surg Res. 2020 Aug 26;15(1):352. doi: 10.1186/s13018-020-01842-z. PMID: 32843048; PMCID: PMC7449015.

8. Nibe Y, Matsumura T, Takahashi T, et al. A comparison between the femoral neck system and other implants for elderly patients with femoral neck fracture: A preliminary report of a newly developed implant. J Orthop Sci. 2021, 2: S0949-2658(21)00153-6. doi: 10.1016/j.jos.2021.04.016. Epub ahead of print. PMID: 34090779.

9. Hu H, Cheng J, Feng M, Gao Z, Wu J, Lu S. Clinical outcome of femoral neck system versus cannulated compression screws for fixation of femoral neck fracture in younger patients. J Orthop Surg Res. 2021. 9;16 (1):370. doi: 10.1186/s13018-021-02517-z. PMID: 34107990; PMCID: PMC8188789.

10. Vazquez O, Gamulin A, Hannouche D, et al. Osteosynthesis of non-displaced femoral neck fractures in the elderly population using the femoral neck system (FNS): short-term clinical and radiological outcomes. J Orthop Surg Res. 2021;4;16 (1):477. doi: 10.1186/s13018-021-02622-z. PMID: 34348753; PMCID: PMC8336369.

11. Carlin L, Sibley K, Jenkinson R, et al. Exploring Canadian surgeons' decisions about postoperative weight bearing for their hip fracture patients. J Eval Clin Pract. 2018 ; 24(1):42-47. doi: 10.1111/jep.12645. Epub 2016 Oct 6. PMID: 27709725.

12. Warren J, Sundaram K, Anis H, et al. The association between weight-bearing status and early complications in hip fractures. Eur J Orthop Surg Traumatol. 2019 Oct;29(7):1419-1427. doi: 10.1007/s00590-019-02453-z. Epub 2019 May 27. PMID: 31134326.

13. Min K, Beom J, Kim BR, et al. Clinical practice guideline for postoperative rehabilitation in older patients with hip fractures. Ann Rehabil Med. 2021; 45(3):225-59. doi: 10.5535/arm.21110. Epub 2021 Jun 30. PMID: 34233406; PMCID: PMC8273721.

14. Handoll HH, Sherrington C. Mobilisation strategies after hip fracture surgery in adults. Cochrane Database Syst Rev. 2007 Jan 24;(1):CD001704. doi: 10.1002/14651858.CD001704.pub3. Update in: Cochrane Database Syst Rev. 2011;(3):CD001704. PMID: 17253462.

1.4 ARTROSCOPIA EN FRACTURAS Y LUXACIONES DE CADERA

Francisco J. Baña Sandá, Pedro Macía Rivas, Marta Corredoira Trobajo
Unidad de Artroscopia. Complexo Hospitalario Universitario de Ferrol.

INTRODUCCIÓN:

La progresiva implantación en nuestros Servicios de la artroscopia de cadera nos ha aportado una nueva herramienta, ya conocida y de uso extendido en otras articulaciones, para el tratamiento de las lesiones traumáticas incluidas algunas fracturas. Las lesiones intraarticulares de la cabeza femoral tipo Pipkin, las fracturas de acetábulo y las lesiones labrales han precisado grandes abordajes, y con frecuencia ocasionando luxaciones de la cadera. Estos procedimientos suponen un aumento sustancial en la morbi-mortalidad, destacando el riesgo de infección, necrosis avascular (NAV), calcificaciones heterotópicas y lesiones nerviosas.

Desde sus primeros inicios en cadáver en la década de los años 30 del siglo pasado, la artroscopia de cadera ha avanzado mucho técnicamente para poder ofrecer alternativas terapéuticas en la patología traumática[1], logrando un desarrollo y expansión muy notorio, similar al que podemos encontrar en otras articulaciones como la rodilla o el hombro. En la primera década del siglo XXI el número de artroscopias de cadera se ha multiplicado por 18 y en EEUU en el período 2006-2010 se produjo un incremento del 600% en el número de artroscopias de cadera registradas en la American Board of Orthopaedic Surgeons (ABOS), especialmente en patología osteoartrítica y fémoro-acetabular, según los estudios de Colvin et al[2] y Bozic et al[3].

El tratamiento de las lesiones traumáticas de cadera supone un reto especialmente complicado, más aún desde el punto de vista artroscópico. A continuación, intentaremos exponer en qué casos es útil y cuáles son las posibles complicaciones del procedimiento en base a la literatura y nuestra propia experiencia.

ESTUDIOS DIAGNÓSTICOS (TC-RM) Y ARTROSCOPIA DE CADERA:

Es común el hallazgo de cuerpos libres intraarticulares en casi el 90% de los pacientes sometidos a artroscopia de cadera, así como la presencia de hasta un 43% de lesiones articulares no visualizadas en la TC previa a la cirugía[4]. Por lo tanto, y pese a ser una prueba rutinaria en este tipo de patología, la TC no presenta suficiente sensibilidad para la detección de lesiones de pequeño tamaño, siendo discutible la repercusión clínica de estas lesiones que pasan desapercibidas en TC. La RM presenta una sensibilidad del 95% en la detención de lesiones del labrum acetabular, ligamento redondo, lesión osteocondral o lesión capsular asociada[4].

Esto debe ser tenido en cuenta, y en los casos en los que apreciemos una incongruencia

articular o síntomas articulares persistentes en ausencia de cuerpos libres en la TC, la artroscopia de cadera nos ofrece una alternativa para completar la exploración articular y, si existen cuerpos libres realizar la exéresis de los mismos.

COMPLICACIONES DE LA ARTROSCOPIA EN PATOLOGÍA TRAUMÁTICA

Además de las complicaciones habituales en patología no traumática (muchas de ellas derivadas del posicionamiento-tracción), en los casos relacionados con traumatismos debemos prestar especial importancia a los eventos tromboembólicos asociados al traumatismo y al Síndrome compartimental abdominal por extravasación, especialmente en casos de rotura de la pared medial del acetábulo[1,4]. Existen una serie de recomendaciones específicas a tener en cuenta a la hora de realizar una artroscopia por una lesión traumática de cadera que se enumeran a continuación:

- Mesa de traumatología con pelvistato y control radioscópico.
- Disposición adecuada del quirófano que nos permita visualización simultánea de la torre de artroscopia y radioscopia.
- Anestesia general, para conseguir una mejor relajación de la musculatura pélvica en fracturas complejas.
- Especial cuidado en el posicionamiento del paciente ante la expectativa de procedimientos prolongados.
- Control de la presión de bomba de artroscopia y preparación del campo de tal forma que nos permita la vigilancia abdominal (campos transparentes y abdomen libre). Valorar el uso de sondas urinarias con control de la presión abdominal.
- Desbridamiento y lavado articular que permita la adecuada visualización y reducción de las lesiones existentes.
- Confirmar antes de retirar la tracción la ausencia de cuerpos libres.

TRATAMIENTO DE FRACTURAS INTRAARTICULARES:

Aunque el caso clínico habitual que todos tenemos en mente es el de la fractura luxación de cadera, cuando valoremos a los pacientes con dolor articular debemos tener en cuenta la posibilidad de fracturas articulares en traumatismos de baja energía[5].

A efectos prácticos y de cara a definir la indicación de la artroscopia podemos dividir las lesiones en:

1. FRACTURAS DE LA CABEZA FEMORAL

Cuando pensamos en este tipo de lesiones es imposible no asociarlas al Dr. Dean Matsuda, uno de los pioneros en demostrar que con la artroscopia de cadera podemos reducir y sintetizar

fracturas intraarticulares tipo Pipkin, pero teniendo en cuenta siempre la limitación en cuanto a la posición y dirección que podemos dar a los tornillos que implican los portales y el propio posicionamiento del paciente, al no existir una luxación "completa" que permita la exposición de toda la cabeza femoral.

El Dr. Matsuda[6] presentó en 2009, el caso de una joven de 19 años que sufrió una lesión osteocondral en zona de carga de su cadera izquierda, sin luxación asociada. Por medio de la artroscopia identificó el fragmento osteocondral próximo a la región anterolateral del cuello. A través de un portal anterior y otro accesorio distal procedió a su reducción y fijación vía artroscópica con dos tornillos tipo Herbert. A los 4 meses y tras un período inicial de descarga y carga progresiva controlada, la paciente presentaba un rango articular completo, era indolora a la carga y podía hacer la totalidad de sus actividades.

También describió en 2012 la ´fractura en concha´ o "clamshell"[7]. Se trata de una fractura intraarticular, osteocondral y de localización supra foveal, con cobertura prácticamente completa por cartílago articular "clamshell", al plegarse sobre sí mismo un fragmento osteocondral, probablemente al hacer la reducción de la luxación. Describió el caso de una fractura-luxación en un paciente que presentaba un Conflicto Fémoro Acetabular (CFA) mixto, con deformidad en *pistol grip* de la cabeza femoral y signo del cruce en la radiografía AP de pelvis.

En este caso, durante la artroscopia de cadera se realiza un proceso combinado de reducción del fragmento fracturado, reducción y fijación con dos tornillos tipo Herbert; y tratamiento del CFA mediante acetabuloplastia y reparación labral. No entraremos en la discusión de la necesidad o indicación de realizar procedimientos combinados en pacientes con patología traumática y hallazgos de conflicto fémoro-acetabular.

2. FRACTURAS DEL REBORDE ACETABULAR.

En este tipo de lesiones podemos aplicar técnicas similares a las que realizamos en su equivalente en el hombro, y tratarlas como lesiones labrales con fragmento óseo. Presentamos dos casos propios.

Caso 1. Varón de 27 años que sufre un episodio de luxación traumática de cadera derecha en un accidente de alta energía. Tras la reducción inicial de la cadera se realiza una TC observándose una incongruencia articular residual tras la reducción y una fractura que afecta a la pared acetabular póstero-superior *(Figura 1)*.

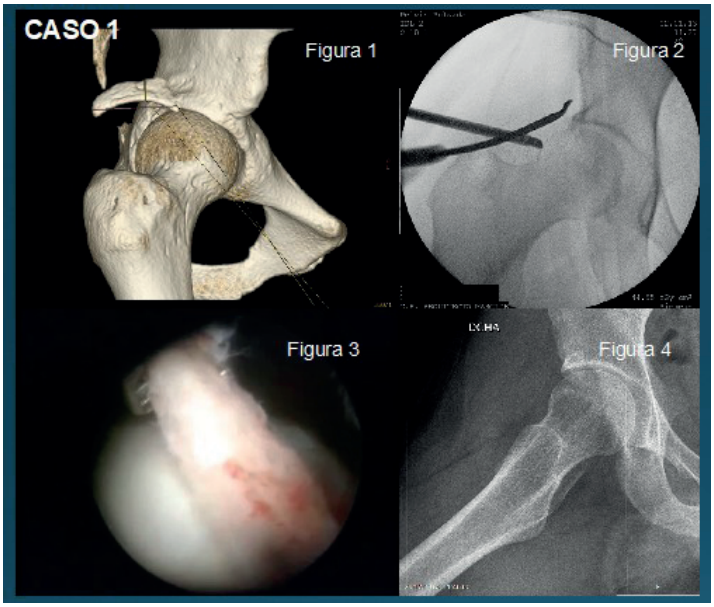

De forma programada, se realiza una artroscopia de cadera en la que se examina la articulación en su totalidad y se confirma la fractura del reborde póstero-superior. De manera artroscópica se realiza exéresis de un cuerpo libre *(figura 3)*, desbridamiento del lecho de fractura, reposición del fragmento *(figura 2)* y reparación labral, consiguiendo una reducción concéntrica de la cadera *(figura 4)*.

Caso 2. Varón de 61 años con luxación pura de cadera derecha por un traumatismo de alta energía. Se procede a la reducción articular urgente, pero persiste inestabilidad en flexión tras la reducción y en el control de imagen se detecta que no se ha conseguido una adecuada congruencia articular *(figura 4 flecha)*. En la TC de control se evidencia la presencia de un gran cuerpo libre intraarticular y de una fractura con impactación articular de la pared posterior (*(figura 1,2,3)*.

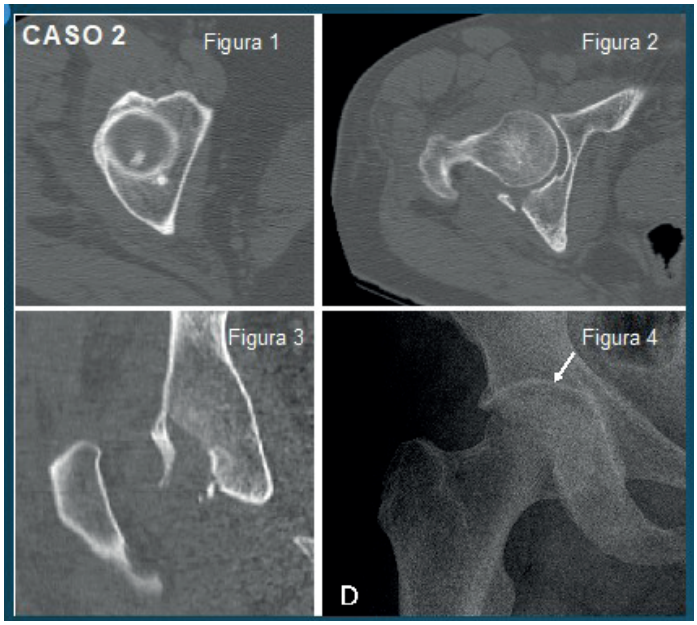

De forma programada se realiza una artroscopia de cadera para realizar un examen articular completo procediendo a la exéresis del cuerpo libre *(figura 5),* y el desbridamiento del ligamento redondo. Tras el lavado y adecuada exposición de la fractura, que confirma un área de impactación *(figura 6),* realizamos la desimpactación articular utilizando un arpón reabsorbible de 5.5 mm, del que se utilizan sus suturas para reducir el fragmento óseo en continuidad con el labrum acetabular *(figura 7 y 8).* Estas suturas se anudan tras la retirada de tracción.

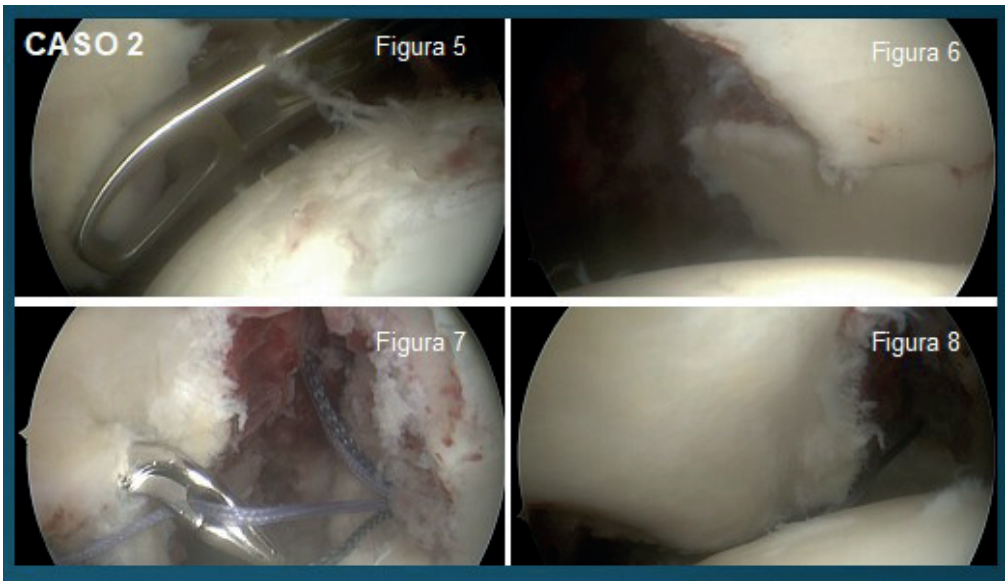

Ambos pacientes presentaron un postoperatorio favorable sin complicaciones intra o postoperatorias y con reincorporación a sus actividades habituales tras el procedimiento. En el caso 2 disponemos de una RM de control a los dos años que muestra una adecuada reducción y consolidación del fragmento *(figura 9 y 10).*

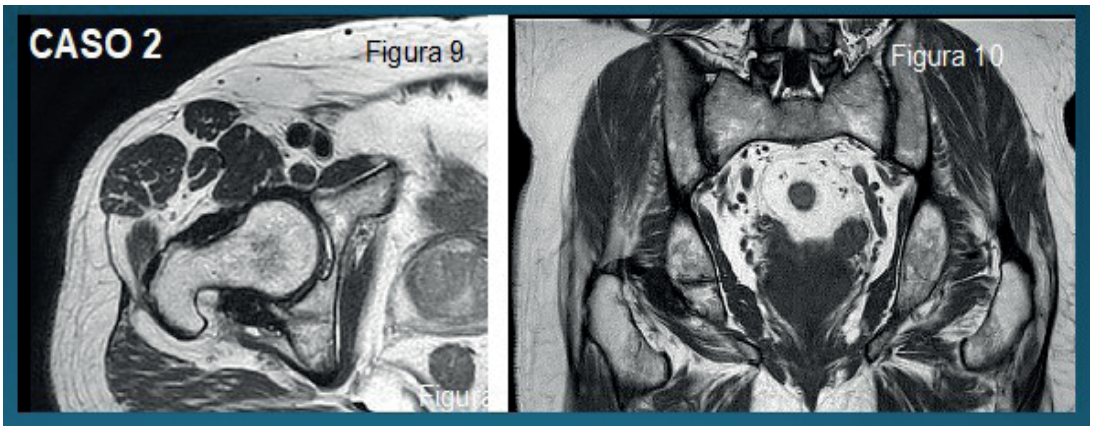

3. FRACTURAS DE PELVIS CON EXTENSIÓN ARTICULAR

La cirugía asistida por artroscopia de cadera permite conseguir la reducción y fijación percutánea de las fracturas acetabulares a través de la visualización directa de la reducción y detectar la protrusión intraarticular del material de osteosíntesis en el caso de producirse. Esta

técnica permite también reducir la radiación intraoperatoria.

En su artículo Yang et al[8] presentaron dos casos de pacientes jóvenes con fracturas pélvicas por un tras traumatismo de alta energía, tratados de forma percutánea con asistencia artroscópica. En ambos casos consiguió una buena reducción de la fractura, reduciendo la radiación intraoperatoria, y consiguiendo la reincorporación a sus actividades deportivas.

CONCLUSIONES:

En la era de los abordajes mínimamente invasivos, la artroscopia de cadera es la técnica de elección para el tratamiento de numerosas patologías como el conflicto fémoro-acetabular, la condromatosis sinovial, la sinovitis villonodular pigmentada y la artritis séptica. Sin embargo, su aplicación en la patología traumática está todavía en desarrollo. Como exponemos en esta revisión, la artroscopia de cadera tiene mucho que aportar, y cada vez son más las indicaciones existentes y las técnicas descritas. Sus indicaciones actuales las podríamos resumir en:

- Fijación de fracturas osteocondrales de la cabeza femoral.
- Exéresis de cuerpos extraños y cuerpos libres articulares.
- Tratamiento y reparación de lesiones labrales, con o sin componente óseo.
- Desbridamiento del ligamento redondo.
- Asistencia en la reducción y fijación de fracturas acetabulares.
- Tratamiento de incongruencia articular o síntomas mecánicos aún sin evidencia de cuerpos libres en la TC.

BIBLIOGRAFÍA

1. Niroopan G, de Sa D, MacDonald A, et al. Hip Arthroscopy in Trauma: A Systematic Review of Indications, Efficacy, and Complications. Arthroscopy. 2016; 32,4: 692-703.e1.doi:10.1016/ j.arthro. 2015.12.029

2. Colvin AC, Harrast J, Harner C. Trends in hip arthroscopy. J Bone Joint Surg Am. 2012,15 94 (4): e23. doi:10.2106/ jbjs.j.01886

3. Bozic KJ, Chan V, Valone FH, et al. Trends in hip arthroscopy utilization in the United States. J Arthroplasty. 2013;28 (8 Suppl):140-3. doi: 10.1016/j.arth.2013.02.039

4. Mandell JC, Marshall RA, Banffy et al. Arthroscopy after traumatic hip dislocation: a systematic review of intra-articular findings, correlation with magnetic resonance imaging and computed tomography, treatments, and outcomes. Arthroscopy. 2018;34, 3:917-927. doi: 10.1016/j.arthro.2017.08.295

5. Yoon PW, Jeong HS, Yoo JJ, et al. Femoral head fracture without dislocation by low-energy trauma in a young adult. Clin Orthop Surg. 2011;3 ,4:336-41. doi:10.4055/cios.2011.3.4.336

6. Matsuda DK. A rare fracture, an even rarer treatment: the arthroscopic reduction and internal fixation of an isolated femoral head fracture. Arthroscopy. 2009; 25,4:408-12. doi: 10.1016/j.arthro.2009.01.011

7. Matsuda DK. The clamshell fracture and adjunctive acetabuloplasty in the arthroscopic osteosynthesis of femoral head fractures with femoroacetabular impingement. Arthrosc Tech. Sep 2012;1(1): e5-e10. doi: 10.1016/j. eats.2011.12.002

8. Yang JH, Chouhan DK, Oh KJ. Percutaneous screw fixation of acetabular fractures: applicability of hip arthroscopy. Arthroscopy. 2010; 26,11:1556-61. doi:10.1016/j.arthro.2010.04.068

2.1 LA TÍPICA FRACTURA ATÍPICA .

César de la Fuente, Nuria Souto, Miguel Sánchez Castro
Unidad de Cadera y Pelvis. Servicio de Cirugía Ortopédica y Traumatología
Complexo Hospitalario Universitario A Coruña (CHUAC)

INTRODUCCIÓN

Los bifosfonatos reducen la perdida ósea y previenen fracturas en osteoporosis postmenopáusica, en hombres con osteoporosis y en pacientes que reciben glucocorticoides; la necrosis de mandíbula (NM) y la denominada fractura femoral atípica (FFA), son posibles complicaciones asociadas a su uso[1].

La FFA se asocia también al uso de *denosumab*. En el caso de NM, se asocia a pacientes que reciben dosis altas; la FFA se asocia a pacientes que reciben dosis más bajas, durante más tiempo[2].

Fueron Odvina et al. en 2005 los primeros en presentar un artículo que relacionaba la toma de bifosfonatos con las FFA, y sugerían el papel de la supresión del remodelado óseo, provocado por estos fármacos en su patogenia[3].

ETIOLOGÍA

La etiología de la FFA parece ser secundaria al propio efecto terapéutico de los bifosfonatos, que es la supresión prolongada del remodelado óseo mediante el bloqueo de los osteoclastos, que posteriormente dificulta la activación de los osteoblastos[4]. Esto impide la remodelación de microfracturas provocadas en las zonas de máximo estrés, como es el caso de la cortical del fémur en su tercio superior diafisario[3]. También se asocia a características de la geometría del fémur proximal. La región lateral de fémur sufre en condiciones normales fuerzas de tensión, fuerzas que aumentan si se presenta un aumento de curvatura femoral anterior y lateral[6].

Se podría considerar esta fractura como fractura osteoporótica, aunque la falta de conminución, orientación transversa del trazo fracturario, el engrosamiento cortical, son características de una fractura de estrés. Además, clínicamente presentan dolor previo a fractura y ocasionalmente es bilateral.

La historia natural sugiere que se inicia con una protusión cortical, que representa un engrosamiento perióstico, y puede aparecer una lucencia (fractura), que puede progresar o no a fractura completa[7]. El estudio de imagen de la protusión, si se realiza una RM, además de la línea

de fractura cortical, muestra edema e hiperemia indicativa de fractura de estrés[8].

Tras sufrir una fractura atípica, los pacientes tienen un riesgo de fractura en el fémur contralateral del 28%, comparado con el 0.9%, en la fractura típica. Esta segunda fractura se produce entre 1 mes y 4 años después de primera[9]. La fractura no presenta un aumento de tasa de mortalidad comparados con las fracturas subtrocantéricas o diafisaria típicas, es más, mantiene la misma tasa de mortalidad que la población general[10].

INCIDENCIA

La incidencia de la FFA en los pacientes que reciben tratamiento con bifosfonatos varía ampliamente según las muestras: de 3,2 a 50 casos por cada 100.000 habitantes/año en pacientes con historia de uso de bifosfonatos durante periodos cortos (menos de 5 años), a 113 casos en tratamientos prolongados (superiores a 5 años)[4]. Schilder et al revisa 1234 mujeres que habían sufrido fractura una subtrocantérica o diafisaria femoral, encuentran que 59 (4.6%) se consideran atípicas[5].

En el riesgo de FFA, la duración del tratamiento, sea con denosumab o con bifosfonatos, ha demostrado ser un factor importante. El tiempo de tratamiento a partir del cual aumenta el riesgo de FFA es desconocido, aunque se suele hablar de cifras de entre 3 y 5 años. Los casos de FFA se han descrito con la práctica totalidad de los bifosfonatos. Una vez se abandona la terapia con bifosfonatos, el riesgo disminuye un 70%, por año[6]. En resumen, el riesgo absoluto es bajo, pero aumenta con el mayor tiempo de uso de bifosfonatos.

DIAGNÓSTICO

Para definir una FFA se siguen los criterios de la American Society for Bone and Mineral Research (ASBMR) renovados en 2018[4] **(figura 1).**

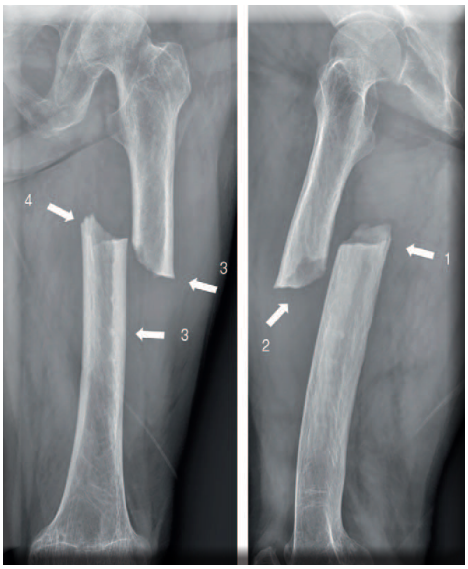

Figura 1: Fractura atípica de fémur según la criterios de ASBMR[4]:

1. Subtrocantérica /Diafisaria femoral
2. Transversa, de lateral a medial
3. No conminuta, mínima conminución
4. Engrosamiento perióstico y endóstico en cortex lateral
5. Medial spike
6. No traumatismo previo, o mínimo traumatismo

A.- La fractura debe de estar localizada en la diáfisis femoral distal al trocánter menor y proximal a la zona supracondílea.

B.- Deben de estar presentes 4 de los 5 Criterios Mayores (**tabla 1**). Ninguno de los criterios menores es requerido, pero con frecuencia se asocian.

Tabla 1: Criterios de diagnóstico de la fractura atípica según la ASBMR[4]

Criterios Mayores	Criterios Menores
1. Se produce sin traumatismo o traumatismo mínimo.	1. Engrosamiento generalizado de cortical de la diáfisis femoral.
2. La fractura se origina en cortical lateral y es principalmente transversa.	2. Dolor de muslo previo, unilateral o bilateral.
3. La fractura completa afecta a ambas corticales, con frecuencia con un pico medial. La incompleta afecta solo a la cortical lateral.	3. Fractura bilateral completa o incompleta
4. La fractura es no conminuta o mínimamente conminuta.	4. Retraso en la curación de la fractura
5. Presenta un engrosamiento perióstico o endóstico, localizado en la cortical lateral.	
Criterios de Exclusión Fractura de cuello femoral, fractura inter-trocantérica con extensión sub-trocantérica, fractura peri-protésica y fractura patológica.	

CLÍNICA

La fractura se produce tras un traumatismo banal o inexistente. Se estima que entre el 32 y el 76% de los pacientes presentan antes de la fractura dolor en muslos o ingles[13]**.** El dolor es mecánico, se presenta desde 2 semanas a varios años antes de la fractura, y se localiza en la región anterior y lateral del muslo.

ESTUDIO DE IMAGEN

El estudio inicial debe de ser una radiografía convencional de fémur completo en 2 proyecciones. Si existen dudas se puede solicitar RM o TC. Debemos realizar control radiológico de todo el fémur contralateral y, si es anormal, solicitar un estudio con TC o RM. Si el fémur contralateral tiene una imagen radiológica normal pero tiene clínica (dolor), debemos también solicitar estudio TC o RM.

La presencia de una fractura cortical transversa y un engrosamiento cortical son hallazgos más sensibles que específicos[11]**.** La RM presenta características de una fractura de estrés con reacción perióstica precoz, excepto su desarrollo de lateral a medial.

DIAGNOSTICO DIFERENCIAL

Se debe de realizar con la fractura de estrés convencional (suelen tener inicio medial), fractura patológica, hipofosfatasia, osteogénesis imperfecta, hipofosfatemia y osteomalacia (en estos casos suele existir líneas de Looser en cara medial). Con la fractura incompleta debemos descartar la presencia de una fistula (osteomielitis crónica).

FACTORES DE RIESGO AÑADIDOS

1.Mujer asiática: es 8 veces más frecuente que en la mujer blanca.
2.Geometría ósea : más frecuente en paciente con mayor offset, de diáfisis femoral con centro de rotación. Más frecuente con mayor curva anterior y lateral de fémur[12]**.**
3.Medicación:además de bifosfonatos y denosumab, los glucocorticoides e inhibidores de bomba protones.
4.Genéticos.

TRATAMIENTO

Se consideran 2 tipos de FFA, la **completa y la incompleta**.

La fractura incompleta se diagnostica por el hallazgo de engrosamiento cortical lateral del fémur proximal con o sin fractura incompleta[14]**.** En una *revisión bibliográfica de* Koh et al en 2017 sobre 733 pacientes con 834 fracturas se obtuvieron los siguientes resultados:

- La fractura completa intervenida principalmente con clavo endomedular consigue la consolidación en 7.3 meses (2/31). Precisaron de cirugía de revisión por no consolidación o fracaso de material el 12,6% de estos pacientes, y de los operados con placa el 33%.
- En las fracturas incompletas que no fueron sintetizadas, precisaron cirugía posterior por fractura o dolor persistente el 47%[15]**.**

a) TRATAMIENTO MEDICO

Indicado para ambos tipos

1. Retirar bifosfonatos, en caso de su uso.
2. Medir niveles calcio, fosforo y vitamina D, y corregirlos si es preciso.
3. Teriparatida. En una revisión de 2015, parece que ayuda en la curación de la fractura atípica, incompleta y sobre todo si esta es estable (sin licencia)[16]**.**

b) TRATAMIENTO QUIRÚRGICO

b1.- Fractura completa

Busca conseguir la curación de la fractura, manteniendo la longitud, la alineación y la rotación del fémur. La calidad de la reducción es el factor más importante en la evolución de la fractura[17]**.** Debemos tener presente que se trata un hueso patológico, con canal medular alterado, en un fémur con geometría alterada, y un pedestal esclerótico.

1. **Elección de Implante**. Se suele elegir un clavo cefalomedular largo. Intentar el de mayor grosor posible y el que tenga una anatomía más adecuada (menor radio).
2. **Enclavado:** Intentar reducción cerrada. Entrada del clavo más medial de lo habitual en estos clavos. Es importante fresar la esclerosis lateral, para esto podemos de forma percutánea utilizar un gancho de hueso o Schanz, para mejorar la reducción y conseguir este fresado. Debemos fresar 2 /2.5 mm más que tamaño de clavo. Hay que confirmar que con la introducción del clavo no se produce un desplazamiento traslacional (varo). Conviene tener presente que el fémur presenta una mayor flexión anterior. En la reducción final, la fractura debe de tener menos de 2 mm desplazamiento; para esto podemos relajar la fuerza de la tracción, una vez el clavo haya pasado la fractura[18]**.**
3. **Complicaciones intraoperatorias:** casi siempre se producen en la introducción del clavo. Se puede producir una extensión de la fractura y mala reducción, siendo ésta la más frecuente. En caso de fracaso, la no consolidación, se manifiesta en forma de dolor y posteriormente en fracaso de material. Se puede intentar reducción abierta, placa e injerto. El cambio de clavo por uno de más grosor tiene riesgo de fractura iatrogénica[18]**.**

b2.- Fractura incompleta

La definición de fractura incompleta es como el patrón de engrosamiento cortical lateral con o sin fractura objetivable. Inicialmente se aconseja retirada de bifosfonatos, descarga o carga parcial, y añadir teriparatida, aunque esto último es discutido.

El tratamiento quirúrgico se indica, cuando existe una fractura completa contralateral, cuando se objetiva la lucencia (fractura), si tiene dolor, o si después de 3 meses continua con dolor o no hay mejoría. El tratamiento es un clavo largo y fresado, teniendo presente que la anomalía geométrica e incurvación anterolateral puede dificultarlo, y que se asocia a fracturas iátricas[14]**.**

Park et al[19] **(figura 2)** publicaron un nuevo método de tratamiento quirúrgico menos agresivo que el enclavado, e intentando promover la curación por callo endóstico. Éste consiste en localizar el sitio de la deformidad o de la fractura incompleta (anterolateral), e insertar un tipo clavo tipo Ender de 4mm, moldeado a posteromedial, de forma que coincide a la altura de fractura. La inserción de este clavo produce un apoyo en la zona de inserción, en la pared y en la cortical más distal

produciendo descarga de la tensión y curación de la misma, en 6 meses de media[20].

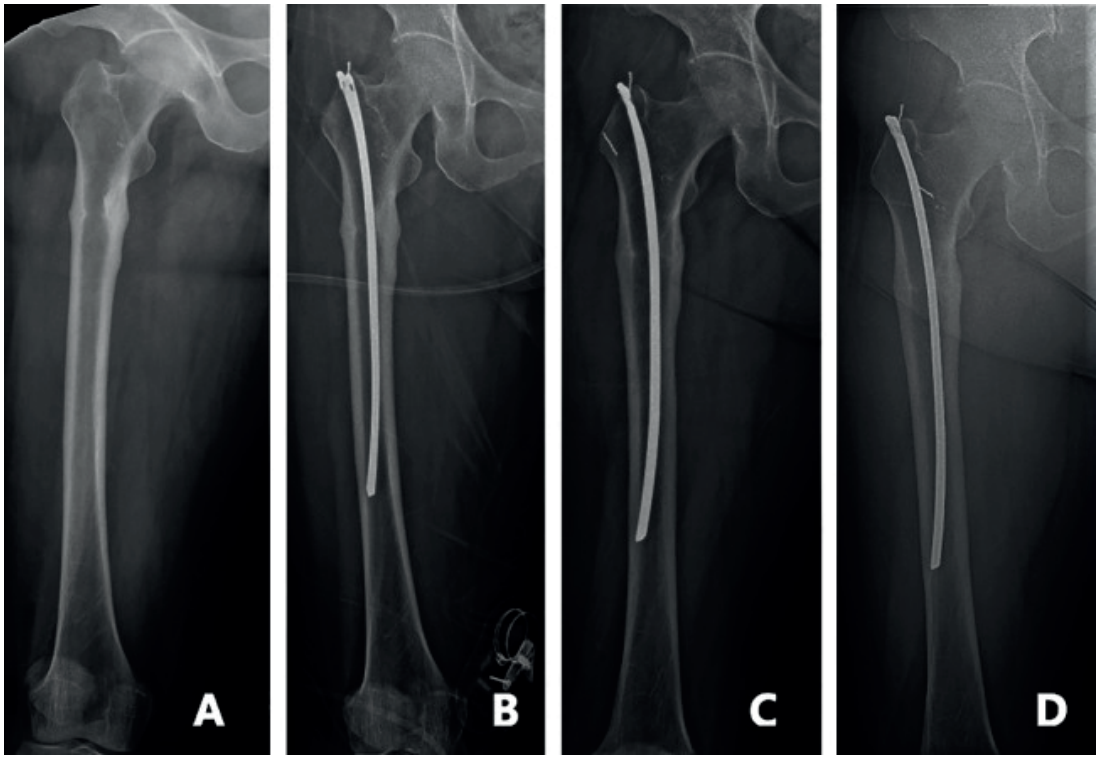

Figura 2: *Enclavado endomedular con clavo Ender. Obtenido del artículo original: Park, Joon Hong et al. "A Novel Surgical Method for Treating Symptomatic Incomplete Atypical Femoral Fracture using Percutaneous Elastic Intramedullary Nailing." Geriatric orthopaedic surgery & rehabilitation Jun. 2021, doi:10.1177/21514593211015104*

BIBLIOGRAFÍA

1. Shane E, Burr D, Ebeling PR, et al. Atypical subtrochanteric and diaphyseal femoral fractures: Report of a task force of the american society for bone and mineral Research. Journal of Bone and Mineral Research. 2010 Nov;25(11):2267-2294. https://doi.org/10.1002/jbmr.253.

2. Goh SK, Yang KY, Koh JS, et al. Subtrochanteric insufficiency fractures in patients on alendronate therapy: a caution. J Bone Joint Surg Br. 2007; 89:349–53.

3. Odvina CV, Zerwekh JE, Rao DS, et al. Severely suppressed bone turnover: a potential complication of alendronate therapy. J Clin Endocrinol Metab.2005; 90:1294-301.3.

4. Shane E, Burr D, Abrahamsen B, Adler RA, et al. Atypical subtrochanteric and diaphyseal femoral fractures: Second report of a task force of the American society for bone and mineral research. J Bone Mineral Research. 2014 ;29 (1):1-23. https://doi.org/10.1002/jbmr.1998.

5. Schilcher J, Michaelsson K, Aspenberg P. Bisphosphonate use and atypical fractures of the femoral shaft. N Engl J Med 2011; 364(18):1728–1737. doi:10.1056/NEJMoa1010650.

6. Koeppen VA, Schilcher J, Aspenberg P. Dichotomous location of 160 atypical femoral fractures. Acta Orthop 2013; 84(6):561–564. doi:10.3109/17453674.2013.866193.

7. Silverman S, Kupperman E, Bukata S. Bisphosphonate-related atypical femoral fracture: Managing a rare but serious complication. Cleveland Clinic J Medicine. 2018; 85(11):885-893. DOI: 10.3949/ccjm.85a.17119. PMID: 30395525.

8. Ahlman MA, Rissing MS, Gordon L. Evolution of bisphosphonate related atypical fracture retrospectively observed with DXA scanning. J Bone Miner Res. 2012; 27:496–8.

9. Kharazmi M, Hallberg P, Schilcher J, et al. Mortality after atypical femoral fractures: a cohort study. J Bone

Miner Res 2016; 31, 3:491-7. doi:10.1002/jbmr.2767.

10. Meier RP, Perneger TV, Stern R, et al. Increasing occurrence of atypical femoral fractures associated with bisphosphonate use. Arch Intern Med 2012; 172, 12 :930–936. doi:10.1001/ archinternmed.2012.1796.

11. Adams AL, Xue F, Chantra JQ, et al. Sensitivity and specificity of radiographic characteristics in atypical femoral fractures. Osteoporos Int 2017; 28 (1):413–7. doi:10.1007/s00198-016-3809-y

12. Mahjoub Z, Jean S, Leclerc JT, et al. Incidence and characteristics of atypical femoral fractures: clinical and geometrical data. J Bone Miner Res 2016; 31(4):767–776. doi:10.1002/jbmr.2748.

13. Bogdan Y, Einhorn TA. Clinical presentation of atypical femur fractures. In: Silverman SL, Abrahamsen B, eds. *The duration and safety of osteoporosis treatment*. Switzerland: Springer International Publishing; 2016:137–140. doi:10.1007/978-3-319-23639-1

14. Egol, Kenneth A, Park, Ji H. BS. Surgical treatment improves clinical and functional outcomes for patients who sustain incomplete bisphosphonate-related femur fractures, J Orthop Trauma.2013 .27 ; 6 - p 331-335 doi: 10.1097/BOT.0b013e31827240ae.

15. Koh A, Guerado E, Giannoudis PV. Atypical femoral fractures related to bisphosphonate treatment: issues and controversies related to their surgical management. Bone Joint J. 2017;99-B(3):295-302. doi: 10.1302/0301-620X.99B3.BJJ-2016-0276.R2. PMID: 28249967.

16. Im GI, Lee SH. Effect of teriparatide on healing of atypical femoral fractures: a systemic review. J Bone Metab 2015; 22(4):183–189. doi:10.11005/jbm.2015.22.4.183

17. Cho, Jae-Woo, et al. “Healing of atypical subtrochanteric femur fractures after cephalomedullary nailing: which factors predict union?” J Orthop Trauma.2017; 31, 3: 138-45.

18. Githens, M, Garner, MR. Surgical management of atypical femur fractures associated with bisphosphonate therapy, J Amer Acad of Orthop Surgeons. 2018;15,26,24:864-871doi: 10.5435/JAAOS-D-16-00717.

19. Park, Joon Hong et al. A novel surgical method for treating symptomatic incomplete atypical femoral fracture using percutaneous elastic intramedullary nailing. Geriatric Orthop Surg & Rehab. 2021; 12 21514593211015104. , doi:10.1177/21514593211015104.

2.2.- FRACTURAS EXTRACAPSULARES DE CADERA ¿SIGUE SIENDO ÚTIL LA PLACA? EVIDENCIA Y RECOMENDACIONES EN LAS GUÍAS INTERNACIONALES.

Emilio García Atanes[1], Mónica Rodríguez Arenas[2], Manuel Castro Menéndez[2]
1.- Servicio de C.O.T. Hospital del Barbanza (A Coruña).
2.- Servicio de C.O.T. Complejo Hospitalario Universitario de Vigo.

Las fracturas de la cadera representan uno de los tipos más frecuentes de fracturas en el anciano, con una incidencia creciente debido al aumento de la esperanza de vida de la población[1]. Suponen un importante problema de salud en este grupo de población y conlleva un gran impacto social y económico.

El objetivo principal del tratamiento es conseguir la movilización precoz del anciano, así como la inmediata reinserción en su medio habitual[2]. Existen métodos ortopédicos y métodos quirúrgicos. El tratamiento ortopédico conlleva inmovilizaciones prolongadas y múltiples complicaciones asociadas, con aumento de la morbi-mortalidad[5]. Hoy en día solo está indicado en pacientes seleccionados que por su condición médica no puedan someterse a la cirugía o pacientes no deambulantes que tengan escaso dolor[5-7].

El tratamiento quirúrgico es el tratamiento de elección para este tipo de fracturas ya que permite una movilización y rehabilitación precoz del paciente[6]. Está indicado realizarlo de forma precoz, dentro de las primeras 24-48 horas, y consiste en la reducción de la fractura y su osteosíntesis con alguno de los sistemas de fijación disponibles, que pueden ser implantes extramedulares o intramedulares.

En el momento de la planificación quirúrgica, de cara a la elección del implante, es fundamental determinar si se trata de una fractura estable o inestable. La integridad de la cortical posteromedial es clave para evaluar la estabilidad de la fractura; cuanto mayor sea su afectación, más inestable será la fractura[5]. Otros criterios de inestabilidad importantes son el trazo de fractura oblicuo invertido, el trazo trasversal, las fracturas subtrocantéreas, las conminutas y las que presentan gran desplazamiento[2,5]. Otro criterio de inestabilidad que se ha definido más recientemente es la rotura de la pared lateral femoral[5] (PLF). La PLF intacta juega un papel clave en la estabilización de fracturas intertrocantéricas inestables al proporcionar un contrafuerte lateral para el fragmento proximal[8].

En la literatura existe una continua controversia acerca de cuáles son las indicaciones y ventajas de cada tipo de implante[6]. Los implantes extramedulares han sido utilizados durante años, existiendo una amplia experiencia sobre su uso y resultados. El tornillo-placa deslizante de cadera (Dinamic Hip Screw [DHS]) ha sido históricamente el implante más utilizado para las fracturas pertrocanté-

reas, tanto estables como inestables, y sigue siendo ampliamente utilizado en la actualidad[9].

Historia del tornillo dinámico de cadera (DHS)

Fue Robert Danis, en 1934, el primero en diseñar un implante dinámico para la estabilización de las fracturas del cuello femoral, aunque nunca lo puso en práctica *(figura 1)*[10]. El primer tornillo deslizante de cadera con éxito clínico fue patentado por Ernst Pohl en Alemania en 1951[11]. El objetivo de Pohl era "construir un implante que pudiera permitir la fijación estable de la fractura, la movilización temprana y las mejores condiciones para la curación de la fractura" [10]. Este implante comprendía una placa lateral de dos orificios con un ángulo cérvico-diafisario de 135° *(figura 2)*.

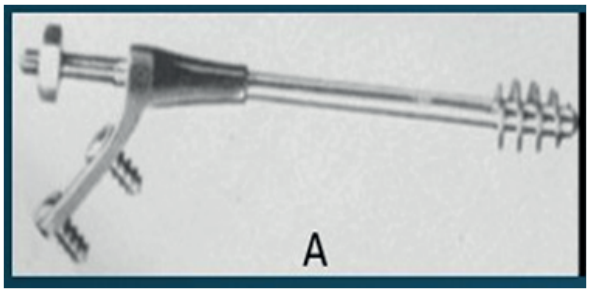

Figura 1: Diseño del primer implante dinámico (Robert Danis,1934)

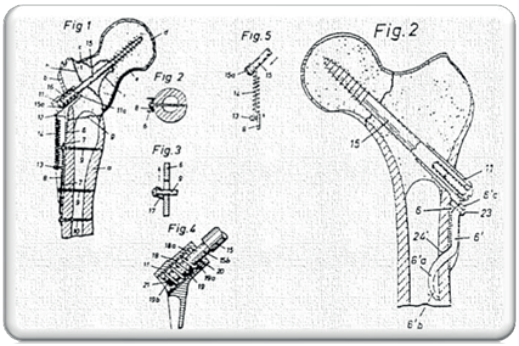

Figura 2: Tornillo deslizante de cadera patentado por Ernst Pohl (1951)[10]

En 1955 Willis L. Pugh[12] desarrolló un implante similar en ángulo de 120° con un clavo trilaminado en lugar del tornillo de tirafondo. En los Estados Unidos, el implante de Pohl inspiró a Richards Company, a fines de la década de 1950, a desarrollar un implante dinámico, más tarde conocido como el tornillo de cadera clásico de Richards con ángulos cérvico-diafisarios de 135 y 150°[10]. Clawson comenzó a implantarlo en 1959, y en 1964 publicó los primeros resultados[13]. Sin embargo, el grupo AO, fundado en 1958, prefirió las "placas-lámina" de ángulo fijo *(figura 3)* para el tratamiento de las fracturas de fémur proximal, lo que frenó un mayor desarrollo de los implantes dinámicos en Europa hasta la década de 1970[14]. No fue hasta finales de la década de 1980 cuando el tornillo dinámico de cadera (DHS) comenzó a ganar terreno y, a finales de la década de 1980, se convirtió en un implante estándar para el tratamiento de las fracturas trocantéricas[10,15,16] *(figura 4)*.

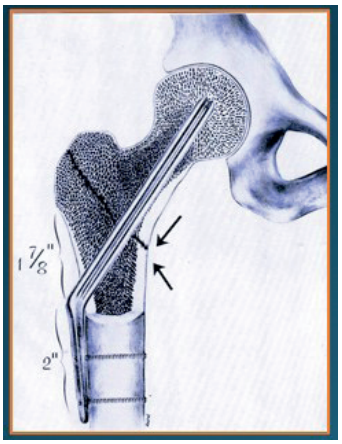

Figura 3: Placa-lámina de ángulo fijo



Figura 4: Diseño de varios tornilloss-placa: (1) clavo de Szilagyi (Hungría 1960); (2) clavo-placa Aesculap; (3) clavo-placa German Democratic Republic; (4) clavo telescópico Pugh hecho de Vitallium; (5) clavo McLaughlin con placa lateral hecha de titanio o vitallium; (6) clavo-placa de Jewett

Posteriormente aparecieron los clavos intramedulares y su uso se fue extendiendo. Estos clavos fueron diseñados pensando en las posibles ventajas clínicas y biomecánicas que podrían tener sobre el tornillo deslizante de cadera[7]. Además, existía evidencia de un alto porcentaje de fallo en el uso de DHS para fracturas inestables[9] (figura 5). El diseño de los clavos intramedulares fue evolucionando hasta los que se utilizan hoy en día, conocidos como clavos de tercera generación. Una ventaja biomecánica del clavo intramedular respecto a la placa es que el clavo no soporta la carga, sino que la comparte[5]. Además, el clavo está más cerca del centro de la cadera que la placa lateral del tornillo deslizante, lo que se traduce en un brazo de palanca más corto y en una reducción de las fuerzas de tracción soportadas por el implante[5]. Sin embargo, cabe destacar que no se han demostrado los beneficios clínicos ni funcionales que aportan las teóricas ventajas biomecánicas del clavo intramedular[5].

Figura 5: Fracaso de osteosíntesis con DHS en fractura inestable de cadera

La Guía de Práctica Clínica de la SIGN (Scottish Intercollegiate Guidelines Network) publicada en 2009[17] recomienda, con un grado de recomendación A, los tornillos deslizantes de cadera para la fijación de las fracturas extracapsulares. Sin embargo, en esta guía se considera como excepción a esta recomendación los pacientes con fracturas oblicuas inversas, transversales o subtrocantéreas, circunstancias en las podía ser mejor opción la fijación intramedular.

En 2011, la Guía de Práctica Clínica de la NICE (National Institute for Health and Clinical Excellence)[18] recomienda el uso de implantes extramedulares como el tornillo deslizante de cadera, en lugar del clavo intramedular, para fracturas tipo A1 y A2 de la AO *(figura 6)*. En fracturas subtrocantéricas recomienda el uso de clavo intramedular.

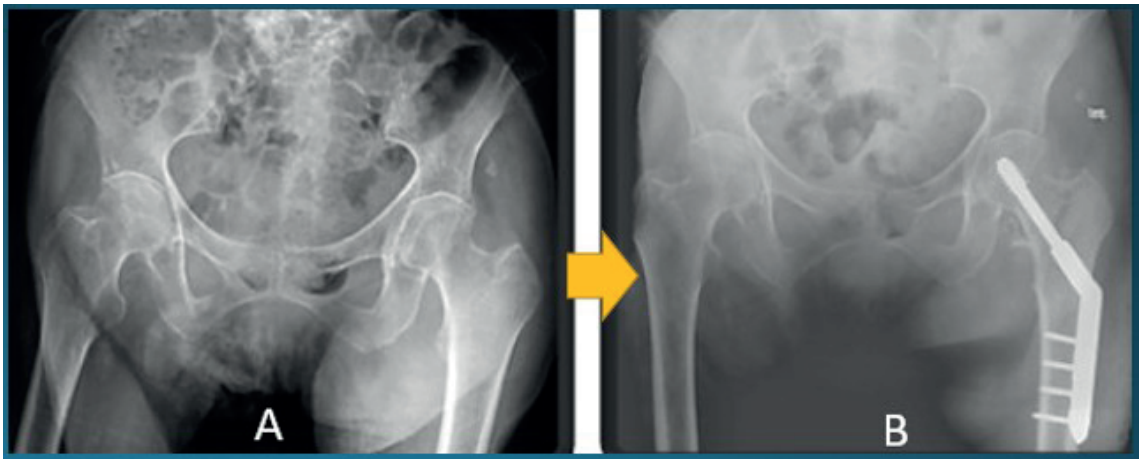

Figura 6: 6.A: fractura pertrocantérea A1 en una mujer de 83 años. 6.B: Rx de control tras ser tratada con un clavo-placa DHS.

J. Parker y H. Handoll[9] publicaron en 2010 una revisión sistemática en Cochrane, comparando el uso de clavos intramedulares e implantes extramedulares para el tratamiento de las fracturas extracapsulares de cadera. Incluyeron 43 ensayos y obtuvieron las siguientes conclusiones: *Con una menor tasa de complicaciones en comparación con los clavos intramedulares y ante la ausencia de resultados funcionales que indiquen lo contrario, el DHS parece superior para el tratamiento de fracturas trocantéreas.* Añaden que es necesario realizar más estudios para confirmar si los nuevos clavos intramedulares tienen menos complicaciones que los clavos previos. Por último, concluyen que los clavos intramedulares parecen tener ventajas sobre el clavo-placa de ángulo fijo para las fracturas subtrocantéricas y algunas trocantéricas inestables[9].

Sin embargo, otro metaanálisis posterior concluye que los clavos endomedulares pueden ser mejor opción que el SHS en el tratamiento de las fracturas intertrocantéricas, aunque simplemente por el hecho de implantarse de forma menos invasiva[19]. En 2020 K. Adeel et al[6] publican un estudio que compara el uso de DHS con el clavo proximal femoral PFNa para el tratamiento de fracturas tipo A2 y A3 de la AO, y concluyen que los resultados funcionales son comparables, pero el uso de PFNa se asocia a menor pérdida de sangre, menor tiempo quirúrgico y recuperación más temprana

en comparación con el DHS[6].

Recientemente se ha publicado un trabajo que relaciona el grosor de la PLF con el riesgo de fractura postoperatoria de esta cortical después de la fijación de una fractura intertrocantérica de DHS[8]. Estos autores concluyen que, cuanto más delgada la PLF, mayor riesgo de fractura tras la estabilización con DHS, por lo que recomiendan evitar el uso de estos sistemas en pacientes con PFL delgada.

También se ha comparado el uso del DHS con los tornillos canulados para el tratamiento de fracturas intraarticulares de cadera sin desplazar. Con respecto a esto, se han publicado 3 revisiones sistemáticas y metaanálisis en los últimos 4 años[20-22]. En estas revisiones no se encontraron diferencias estadísticas significativas en la tasa de pseudoartrosis, fracaso del implante, infección, revisión de la cirugía, y la mortalidad entre ambos tratamientos. Sin embargo, llama la atención de que en la revisión de Li et al[21] del 2020 publican mayor tasa de necrosis avascular con los tornillos canulados, mientras que el meta-análisis de Xia et al[22] del 2021 publican mayor tasa de necrosis avascular con el sistema SHS.

Como conclusión podemos decir que:

- Aunque el uso del enclavado endomedular está muy extendido, no existen estudios que demuestren que el clavo intramedular se asocie a mejores resultados clínicos o funcionales que el DHS en fracturas pertrocantéreas A1 estables[5].
- Para las fracturas tipo A2 tampoco existe ningún dato que indique de forma fidedigna que la fij - ción intramedular es superior al tornillo compresivo[5].
- Para las fracturas tipo A3 sí hay evidencia que demuestra reducción de complicaciones y mejores resultados clínicos cuando se utili a un clavo intramedular[5].
- Es recomendable prestar atención al grosor de la corti al lateral femoral.
- El tipo de implante más adecuado para el tratamiento de cada tipo de fractura pertrocantérea es un tema que continúa siendo moti o de debate, y pendiente de nuevos estudios que permitan alcanzar conclusiones sólidas.

BIBLIOGRAFÍA

1. Cornwall R, Gilbert MS, Koval JK, et al. Functional outcomes and mortality vary among different types of hip fractures. A function of patient characteristics. Clin Orthop Relat Res. 2004; 425:64-71

2. Curto-Gamallo JM, Ramos-Pascua LR, Santos-Sánchez JA. Fracturas pertrocantéreas. Métodos e indicaciones terapéuticas. Rev Ortop Traumatol. 2003; 47:146-155.

3. Dhanwal DK, Dennison EM, Harvey NC, Cooper C. Epidemiology of hip fracture: Worldwide geographic variation. Indian J Orthop. 2011; 45(1):15-22.

4. Buckley RE, Moran CG, Apivatthakakul T. AO Principles os Fracture Management (Third). 2018. Stuttgart: Georg Thieme Verlag. 2, p. 774.

5. Karunakar M, McLaurin TM, Morgan SJ, Ego KA. Mejoría de los resultados obtenidos tras fractura pertrocantérea de cadera. En: Koval KJ, López Durán-Stern L. Fracturas femorales en el anciano. Monografías AAOS-SECOT. 2013; 3:37-50.

6. Adeel K, Nadeem RD, Akhtar M, et al. Comparision of proximal femoral nail (PFN) and dynamic hip screw (DHS) for the treatment of AO type A2 and A3 pertrochanteric fractures of femur. 2020. JPMA 70:815

7. Carvajal Pedrosa, C. Cirugía mínimamente invasiva con placa de compresión percutánea en el tratamiento de las fracturas de la región intertrocantérea en el anciano. Granada: Universidad de Granada, 2016. [http://hdl.handle.net/10481/40012].

8. Fan J, Xu X, Zhou F. The lateral femoral wall thickness on the risk of post-operative lateral wall fracture in intertrochanteric fracture after DHS fixation: A finite element analysis. Injury, 2022, vol. 53, no 2, p. 346-352.

9. Parker MJ, Handoll HHG. Gamma and other cephalocondylic intramedullary nails versus extramedullary implants for extracapsular hip fractures in adults. Cochrane Database of Systematic Reviews. 2010. Issue 9. Art. No.: CD000093.

10. Bartoníček, J., Rammelt, S. The history of internal fixation of proximal femur fractures Ernst Pohl—the genius behind. International Orthopaedics (SICOT). 2014; 38, 2421–2426.

11. Pohl E (1951) Verbindungsvorrichtung für gelenkanahe Knochenbrüche. German Patent Nr. 918531, 7 December 1951

12. Pugh WL. A self-adjusting nail-plate for fractures about the hip joint. J Bone Joint Surg Am. 1955; 37-A:1085–1093

13. Clawson DK. Trochanteric fractures treated by the sliding screw plate fixation method. J Trauma. 1964; 4:737–752

14. Schlich T. Surgery, science and industry. Palgrave Macmillan, Houndmills. 2002

15. Sahlstrand T. The Richards compression and sliding hip screw system in the treatment of intertrochanteric fractures. Acta Orthop Scand. 1974; 45:213–219

16. Ecker ML, Joyce JJ, Kohl J. The treatment of trochanteric hip fractures using a compression screw. J Bone Joint Surg Am. 1975; 57-A:23– 27

17. Scottish Intercollegiate Guidelines Network (SIGN). Management of hip fracture in older people. A national clinical guideline. Edinburgh, Scotland: Scottish Intercollegiate Guidelines Network (SIGN); 2009 Jun. [http://www.sign.ac.uk/sign-111-management-of-hip-fracture-in-older-people.html]

18. The management of hip fracture in adults. National Institute for Health and Clinical Excellence, June 2011. [https://www.nice.org.uk/guidance/cg124/evidence/full-guideline-183081997]

19. Zhang K, Zhang S, Yang J, et al. Proximal femoral nail vs. dynamic hip screw in treatment of intertrochanteric fractures: a meta-analysis. Med Sci Monit. 2014 Sep 12;20:1628-33.

20. Shehata, M.S.A., Aboelnas, M.M., Abdulkarim, A.N. et al. Sliding hip screws versus cancellous screws for femoral neck fractures: a systematic review and meta-analysis. Eur J Orthop Surg Traumatol 29, 1383–1393 (2019).

21. Li, L., Zhao, X., Yang, X. et al. Dynamic hip screws versus cannulated screws for femoral neck fractures: a systematic review and meta-analysis. J Orthop Surg Res 15, 352 (2020).

22. Xia, Y., Zhang, W., Zhang, Z. et al. Treatment of femoral neck fractures: sliding hip screw or cannulated screws? A meta-analysis. J Orthop Surg Res 16, 54 (2021).

2.3 FRACTURAS EXTRACAPSULARES.MINIMIZAR COMPLICACIONES CON CLAVOS LARGOS Y CORTOS.

Blanco Novoa Juan[1], Estévez Vilar Rodrigo[2]. Vázquez Seoane Diego[2]

[1.] Clínica TRAUMA SPORT. Ourense

[2.] Servicio de COT. Complexo Hospitalario Universitario de Ourense (CHOU).

Las fracturas extracapsulares de cadera, intertrocantéreas o con trazo subtrocantéreo, constituyen una patología de rasgos epidémicos, suponiendo el 60% de las fracturas de cadera; afectando especialmente a mujeres de edad avanzada; producto casi siempre de osteoporosis subyacente, produciéndose estas fracturas por traumatismos de baja energía con caídas desde su propia altura[1].

Tenemos en los últimos 30 años un incremento progresivo de la incidencia, teniendo una repercusión asistencial, social y económica importante[2]. Nueve de cada diez fracturas se presentan en mayores de 60 años, y dado el aumento de la esperanza de vida y la mayor actividad de este grupo etario, se prevé un incremento de las mismas[3].

No podemos así mismo olvidar que la mortalidad global asociada a la fractura de cadera es del 30% en el primer año tras la fractura y la calidad de la atención médica perioperatoria es uno de los principales factores relacionados con la morbi-mortalidad de las mismas[4,5].

En su tratamiento nos enfrentamos, en la mayoría de los pacientes, a la toma de decisiones sobre una radiología que, en el mejor de los casos, nos ofrece una proyección anteroposterior de la cadera fracturada. En este momento es difícil diferenciar si la fractura es estable o inestable. Podríamos considerar que se considera estable aquella que tras la reducción inicial presenta un restablecimiento del contacto de la cortical medial, un mínimo colapso de los fragmentos, un trocánter mayor integro y un muro posteromedial intacto. En este tipo de fracturas estables podría tener cabida el uso de clavos placa; pero en las inestables y, en nuestra práctica diaria en las estables también, usamos los clavos endomedulares, como apuntan ya trabajos clásicos.[6,7,8,9]

Numerosos estudios indican que los principales factores predictivos de fracaso de la osteosíntesis están relacionados con errores de reducción o con una incorrecta colocación del implante[7]. Revisaremos los principios básicos para realizar una ostesíntesis de estas fracturas, a veces inestables, minimizando los problemas. Como decíamos anteriormente, es en el quirófano donde finalmente se produce la reducción de la misma y nos da el camino para tener éxito en la cirugía:

1.- ANTES DEL QUIROFANO

Como se comentó previamente, es el estudio de una proyección radiográfica la que se nos presenta para tomar decisiones. En este momento sería interesante valorar el ángulo cérvico-diafisario que presenta la cadera contralateral, el diámetro del canal medular o la existencia de deformidades que no nos permitan usar un clavo endomedular. Patrones como los de trazo basicervical puro, nos harían pensar en la utilización de un tornillo antirotatorio o métodos de augmentación adicionales, lo que nos ayudará a seleccionar el mejor implante. En la mayoría de los pacientes el ángulo cérvico-diafisario estaría en 130º y el canal endomedular sería lo suficientemente ancho para que no nos obligue a realizar un fresado. Pero muchas veces es mejor realizar todas estas mediciones en la mesa de tracción tras la reducción inicial [10].

2.- REDUCCION EN MESA DE TRACCION

Básico en cualquier fractura de la economía que vayamos a tratar, es el realizar una reducción lo más correcta y anatómica de la misma, ya que no puede ser de otra manera. Debemos tener en cuenta que se debe realizar una reducción en mesa de tracción en rotación externa, interna o neutra, buscando que en la proyección anteroposterior (AP) con el aparato de fluoroscopia de quirófano veamos la reconstrucción de la cortical medial presentando una continuidad, y que el trocánter mayor se encuentre en “punta” y no ensanchado (Figura 1). A su vez, en la proyección axial se debe conseguir que las dos líneas cérvico-diafisarias anterior y posterior mantengan continuidad y los dos tercios del trocánter mayor los veamos hacia posterior, de tal manera que, trazando una línea imaginaria desde el centro de la diáfisis al centro de la cabeza femoral, sea una línea recta (figura 2).

Para ello es muy importante también la correcta colocación del aparato de rayos X teniendo en cuenta que, para reducciones en rotación interna y neutras, haríamos una proyección AP estándar, y en el caso de reducciones en rotación externa el aparato de rayos debe estar un poco caído hacia el cirujano[11]. En cuanto a la proyección axial debemos colocar el aparato de rayos X con una inclinación de 10-15º (proyección de Nishiura)[12] para evitar la anteversión femoral y así conseguir las imágenes antes comentadas (figura 3). En este momento sólo seríamos capaces de reducir alineaciones en varo de la fractura, malrotaciones y poco más. Lo que sí es importante, es conseguir en el caso de que exista un gap, que éste sea armónico de tal manera que, a la hora de comprimir la fractura en el curso de la osteosíntesis no se produzcan defectos de reducción. En 2020, Yoon et al[13] comunicaron que, en más de la mitad de su serie de 322 fracturas intertrocantéricas , la reducción cerrada fue insuficiente y necesitaron gestos asociados.

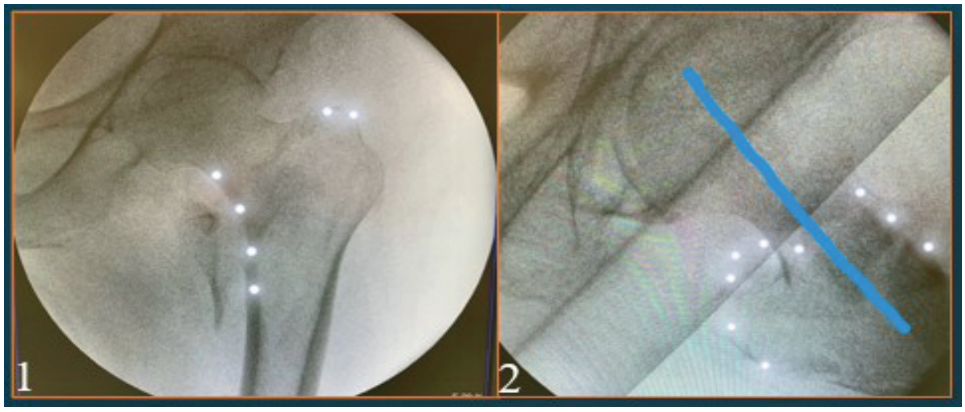

***Figura 1**: En la reducción, en el plano AP hay que obtener una continuidad en la cortical medial y ver el trocánter mayor puntiagudo*

***Figura 2:** en la proyección axial debemos ver la cortical posteromedial y posterolateral uniforme; un trocánter mayor con dos tercios fuera de la diáfisis, viendo una línea imaginaria que une la diáfisis, cuello y cabeza, trayectoria del tornillo cervical.*

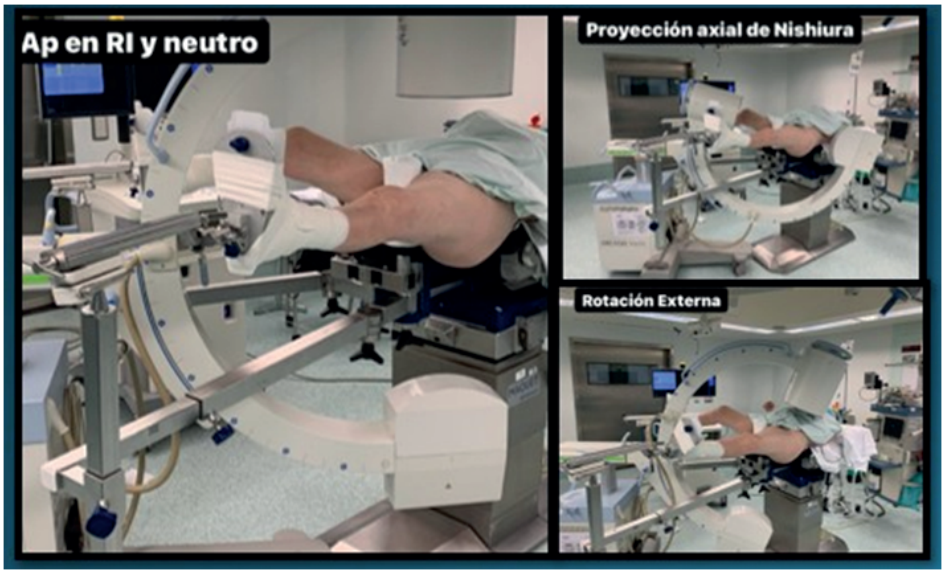

***Figura 3:** La posición del rayo para obtener una imagen correcta en vista AP y axial. En la proyección axial debemos evitar la anteversión femoral, para conseguir la imagen que se conoce como proyección de Nishiura.*

3.- REALIZAR UN BUEN PUNTO DE ENTRADA DEL CLAVO

Debemos buscar a la hora de la reducción en el plano AP ver un trocánter mayor afilado, no ensanchado. Aunque hay autores que defienden que el mejor punto de entrada es 2-3 mm medial a él (Ostrum et al)[14], nosotros preferimos hacer la entrada por la punta del trocánter mayor. Debemos evitar la entrada a través del foco de fractura, lo cual, al igual que la entrada muy lateral con pérdida de integridad del trocánter, provocan varización de la fractura y en su evolución un probable “cut-out”. En el primer caso, cuando entramos a través de foco se produce un efecto de

"V invertido" y la fractura se desplaza en varo. Si la fractura llega hasta la punta del trocánter mayor tendremos que medializar un poco el punto de entrada para lo que nos podemos servir de una guía de agujas múltiple y un fresado de la entrada. En el plano axial el punto de entrada, tras una reducción adecuada, debería ser aquel que fuese una línea recta imaginaria entre la diáfisis, el cuello y cabeza femoral.

4.- INTRODUCCIÓN DEL CLAVO Y CORRECCIÓN DE DEFORMIDADES EN DISTINTOS PLANOS.

El clavo debe ser introducido de manera grácil, sin más. Tras su introducción pueden existir deformidades en el plano AP y axial, subsidiarias, como hablaremos a continuación, de gestos percutáneos.

En el plano AP se pueden dar las siguientes deformidades y sus posibles soluciones:

- Varo de fragmento proximal: tracción y abducción, utilizando ganchos de *Lambotte* o periostotómos para su corrección o, tras la introducción del clavo, aplicar una abducción del mismo como nos aconseja (Baumgaertner[7]).
- Valgo del fragmento proximal: en estos casos es muy frecuente la utilización de un gancho que, introducido tanto desde anterior como desde posterior, realizamos tracción de la columna medial del fragmento proximal hacia fuera, mientras se termina la colocación del tornillo proximal (Figura 4).
- Deformidad tipo *ad latum*: en la cual existe una imposibilidad para el mantenimiento de una línea coherente de la columna medial, la utilización de pinzas de hueso o escoplos para la reducción es posible[16.]
- lateralización y medicalización de la diáfisis: se consigue una buena reducción con una compresión lateral con un martillo en la parte proximal del muslo para medializar, y el uso de una aguja roscada que nos permita realizar tracción para lateralizar.

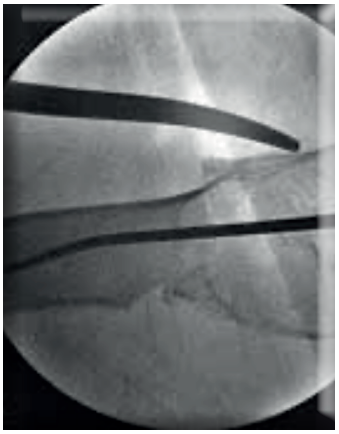

Figura 4: *Reducción del fragmento proximal en valgo con un gancho de Lambotte*

En el plano axial se pueden asimismo dar dos circunstancias fundamentalmente:

- Flexión anterior del fragmento: como nos propone Yoon et al[15], realizar un pequeño abordaje anterior y a su través introducir una tijera o un Hoffman que reduzca dicho fragmento (Figura 5).
- *Step off*: que viene a ser como un *ad latum* en el plano axial, se realizan técnicas con Steimann o un separador de Hoffman (Carr et al[16]) para levantar el fragmento proximal y desimpactarlo del distal.

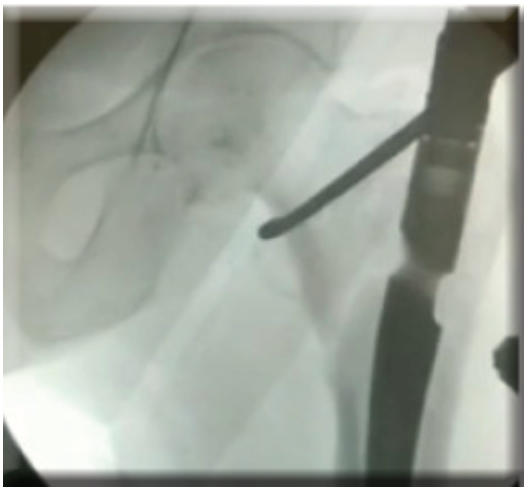

Figura 5: *fragmento proximal en flexión en el que se realiza un pequeño abordaje anterior a través del cual se realiza la reducción con unas tijeras quirúrgicas o un Hoffman.*

5.- COLOCACION DEL TORNILLO CEFALICO

El objetivo es colocar el tornillo en la mejor posición posible que nos garantice un buen stock óseo. La punta del tornillo debe estar a menos de 25mm del borde de la cabeza femoral. Su colocación es motivo de controversia, utilizando nosotros la posición centro–centro, como defienden muchos autores[17]. La colocación tanto en el plano AP como en el axial lo conseguimos con distintas maniobras. La variación en cuanto a la profundidad del clavo o la recolocación de la guía llevando soló la aguja guía a nivel basicervical, levantando la mano con el mango del clavo y posteriormente colocar la aguja, para conseguir una posición centro–centro en las dos proyecciones radiológicas. A veces puede ser necesario la colocación de unas agujas de Kirschner temporales para evitar defectos rotacionales que se pueden aparecer en el momento de introducir el tornillo cervical.

6.- CIERRE DE GAPS Y ESTABILIZACION ROTACIONAL

El objetivo en todas las reducciones es el conseguir un gap armónico (figura. 6). A la hora de realizar compresión en el tornillo, éste provocará un cierre homogéneo de toda la superficie de la fractura, garantizando su estabilidad. Asimismo, pueden existir fracturas con trazo invertido que

precisen soltar la tracción antes del encerrojamiento distal definitivo y así cerrar el gap diafisario presente.

Un capítulo aparte son las fracturas basicervicales, cuya inestabilidad rotacional es implícita a su trazo. En ellas es obligatorio el usar clavos que permitan el uso de un tornillo antirotatorio o sistemas de augmentación.

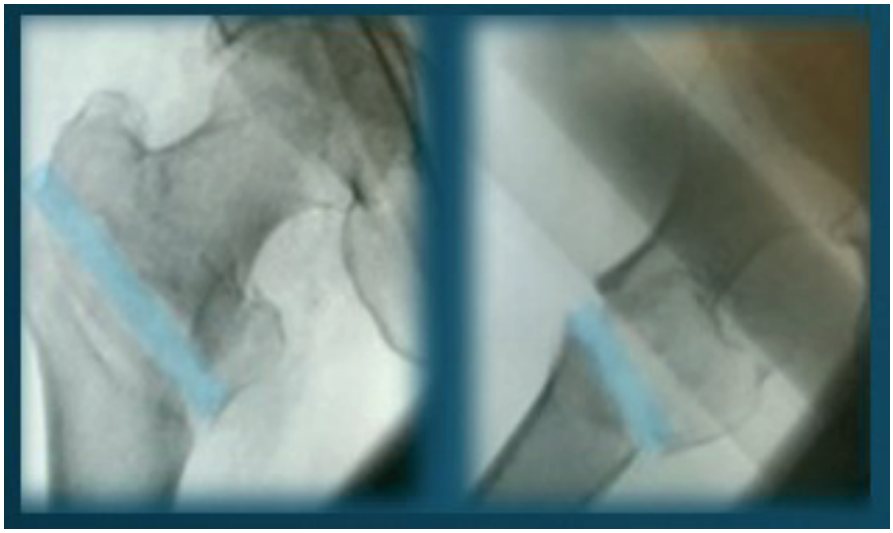

Figura 6: al hacer la reducción es tolerable cierto grado de Gap, pero tienen que ser armónicos, para que al realizar la compresión con el clavo se produzca su cierre homogéneo, consiguiendo una correcta reducción.

7.- TORNILLO DISTAL

Cuando estamos ante una fractura estable o basicervical, podríamos obviar el uso del tornillo de bloqueo distal como demostraron Caiaffa et al. en 2016[18]. Es sabido que, en las fracturas inestables, hasta la consolidación la transferencia de cargas sobre el fémur proximal, serán transferidas al fémur distal por el tornillo de bloqueo del clavo. Por el tipo de material que estamos utilizando con sistemas guiados, en nuestro Servicio siempre realizamos un encerrojado distal de tipo dinámico, que no añade ni tiempo quirúrgico ni de exposición a los Rx de manera importante.

8.- CLAVOS CORTOS –CLAVOS LARGOS

Como norma, en todas las fracturas extracapsulares de fémur proximal no usamos clavos largos, siendo los cortos siempre la mejor opción, incluso en las fracturas de trazo invertido[19]. En el caso de fracturas subtrocantéreas sería obligatorio el uso de clavos largos, e incluso hacer algún gesto adicional como la reducción a cielo abierto y la colocación de cerclajes (Codesido et al[20]). Todo ello nos va a garantizar una mejor consolidación y postoperatorio de los pacientes. (figura 7).

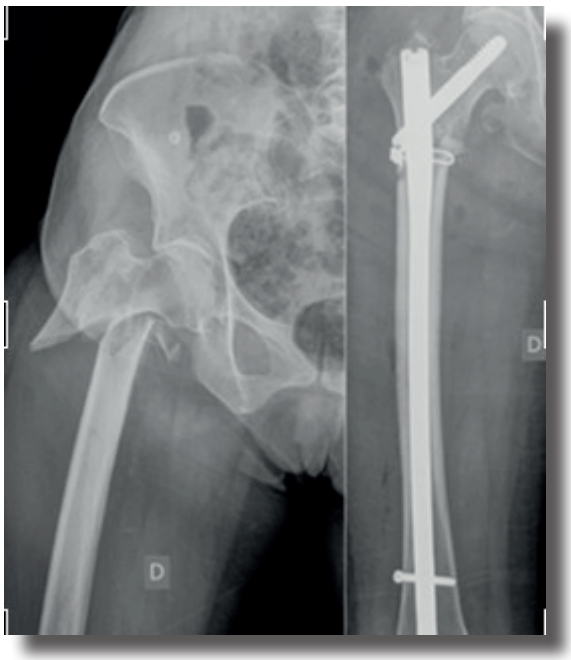

Figura 7: las fracturas subtrocantéricas se abordan por una pequeña incisión, reduciendo los fragmentos y colocando un clavo largo. (cortesía Dr. P. Codesido.)

CONCLUSIÓN

En la mayoría de nuestros pacientes, utilizamos clavos cortos con tornillo cefálico y encerrojamiento distal para las fracturas extracapsulares de cadera. Los sistemas ya disponibles en el mercado han supuesto un gran avance en cuanto al diseño y biomecánica, pero sabemos que el fracaso en el tratamiento de estas fracturas en más de la mitad de los casos, se debe a una mala reducción de la fractura y una mala colocación del implante. Por todo ello creemos que el mejor implante no va a suplir a una buena técnica quirúrgica.

BIBLIOGRAFIA

1. Alvarez-Nebreda ML, Jiménez AB, et al. Epidemiology of hip fractures in the elderly in Spain. Osteoporosis Int 2015; 26:1491-7.
2. Kanis JA, Odén A, McCloskey EV, et al. Working group on epidemiology and quality of life. A systematic review of hip fracture incidence and probability of fracture worldwide. Osteoporosis Int 2012; 23:2239-56.
3. Sosa M, Saavedra P, De Tejada MJ, et al. Trends in the incidence of hip fracture in Gran Canaria, Canary Islands , Spain : 2007-2011 versus 198-1993. Osteoporosis Int 2015; 26:1361-6.
4. Giversen IM. Time trends of mortality after first hip fractures. Ostoporosis Int. 2007; 18:721-32.
5. Solomon DH, Patrick AR, Shousboe J, et al. The potential economic benefits of improved postfracture care: a cost-effectiveness of fracture liaison service in the US health-care system. Bone Miner Res 2014; 29:1667-74.
6. Butt MS, Krikler SJ, Nafie S, Ali MS. Comparison of dynamic hip screw and gamma nail: a prospective, randomized, controlled trial. Injury 1995; 26:615-8.

7. Baumgaertner MR, Curtin SL, Lindskog DM, et al. The value of the tip-apex distance in predicting failure of fixation of peritrochanteric fractures of the hip. J Bone Joint Surg [Am] 1995;77-A:1058–64.

8. Ultrilla AL, Reig JS, Muñoz FM, et al. Trochanteric gamma nail and compression hip screw for trochanteric fractures: A randomized, prospective, comparative study in 210 elderly patients with a new design of gamma nail. J Orthop Trauma. 2005; 19: 229 233.

9. Pajarinen J, Lindahl J, Michelsson O, et al. Pertrochanteric femoral fractures treated with a dynamic hip screw or a proximal femoral nail: A randomised study comparing post- operative rehabilitation. J Bone Joint Surg Br 2005; 87:76-81.

10. Koval KJ, Oh CK, Egol KA. Does a traction-internal rotation radiograph help to better evaluate fractures of the femur proximal? Bull NYU Hosp. Jt Dis 2008;66(2):102-6.

11. Rikli D, Goldhahn S, Blauth M et al. PIP Study Group. Optimizing intraoperative imaging during proximal femoral fracture fixation - a performance improvement program for surgeons. Injury 2018; 49; 2:339-44.

12. Nishiura T, Nozawa M, Morio H. The new technique of precise insertion of lag screw in an operative treatment of trochanteric femoral fractures with a short intramedullary nail. Injury 2009; 40,10: 1077-83.

13. Yoon-Cheol Yoon, Chang-Wug Oh, Jae-Ang Sim et al. Intraoperative assessment of reduction quality during nail fixation of intertrochanteric fractures. Injury.2020;51,2:400-6.

14. Ostrum RF, Marcantonio A, Marburger R. A critical analysis of eccentric starting point for trochanteric intramedullary femoral nailling. J Orthop Trauma.2005;19:681-6.

15. Yong-Cheol Y, Ashutosh J, Chang-Wug O et al. The pointed clamp reduction technique for spiral subtrocanteric fractures: A technical note. Injury 2014;45(6):1000-5.

16. Carr JB. The anterior and medial reduction of intertrochanteric fractures: A simple method to obtain a stable reduction. J Orthop Trauma .2007;21:485-9.

17. Curtis R, Goldhahn J, Schwyn R, Regazzoni P, Suhm N. Fixation principles in metapyseal bone - a patent-based review. Ostoporosis Int 2005;16(Suppl 2): S54-S64.

18. Caiaffa V, Vicenti G, Mori C, et al. Is distal locking with short intramedullary nails necessary in stable pertrochanteric fractures? A prospective, multicentre, randomised study. Injury 2016;47(Suppl 4) :S 98-S106.

19. Bowbjerg P, Froberg L, Schmal H. Short versus long intramedullary nails for treatment of intertrochanteric femur fractures (AO 31-A1 and AO31-A2): a systematic review. Eur J Orthop Surg Traumatol. 2019; 29, 8:1823-31.

20. Codesido P, Mejía A, Riego J, et al . Consecuencias de la calidad de reducción sobre complicaciones en la ostesíntesis y calidad de vida en paciente adultos de edad avanzada con fractura subtrocantérea . Rev Esp Cir Ortop Traumatol. 2018; 62, 4:240-7.

2.4 FRACTURAS EXTRACAPSULARES DE CADERA TRATADAS MEDIANTE ARTROPLASTIA PRIMARIA DE CADERA EN PACIENTES ANCIANOS.

Ricardo José Aveledo Anzola[1]; Daniel Fernández Fernández[2], Silvia Bertolo Viña[2], Iñigo Uriarte Hernandez[2]

[1].- Servicio de C.O.T. Clínica Vida. Quirón Tenerife

[2].-Unidad de Cadera. Servicio de C.O.T. Complejo Hospitalario Universitario de Vigo

INTRODUCCIÓN

La prevalencia de fracturas de cadera se ha incrementado en los últimos años[1], siendo la segunda fractura más frecuente en pacientes ancianos[2]. Se espera que esta tendencia continúe aumentando en las próximas décadas debido a un aumento en la expectativa de vida. Esta situación se ha convertido en un importante problema de salud pública debido a su elevada frecuencia, el riesgo de muerte asociado y el coste económico asociado[3, 4].

Los pacientes ancianos, con edad superior a los 80 años, son un grupo de alto riesgo particular, debido a que presentan un porcentaje más elevado de fracturas extracapsulares, así como un patrón de fractura progresivamente más complejo, mayor inestabilidad y huesos con elevada fragilidad[1, 5].

El enclavado endomedular y el tornillo dinámico de cadera han sido usados de forma tradicional como métodos de osteosíntesis de fracturas intertrocantéricas, con resultados satisfactorios. Con todo, probablemente debido a cambios en la epidemiología de estas fracturas, hay experiencias que presentan un índice de fracaso muy elevado[6]. De acuerdo con algunas revisiones, la incidencia de coxa vara, retardo de consolidación o pseudoartrosis oscila entre el 20-44%[7] **,** siendo la complicación más frecuente el colapso en varo con `*cut out*´ del tornillo[8]. La tasa de cirugía de revisión tras complicaciones mecánicas se encuentra entre el 9,2 y el 28,8% incluso en los casos de reducciones satisfactorias[9, 10].

Por lo tanto, en este tipo de pacientes, y a pesar de una reducción de la fractura y una técnica de fijación interna adecuadas, algunos cirujanos prefieren posponer la carga de peso o la deambulación debido al nivel de osteoporosis. Esto tiene como consecuencia un mayor deterioro de la capacidad funcional previa con todos los efectos perjudiciales que esto conlleva para la salud, como ingresos en residencias asistenciales o plantas de rehabilitación[12]. Debido a estas razones, determinados grupos de trabajo han propuesto la hemiartroplastia y la artroplastia de cadera como alternativa de tratamiento para este grupo de pacientes[11,13-26].

El objetivo de este estudio es presentar la experiencia de nuestro servicio (*Complejo Hospitalario Universitario de Vigo*) sobre los casos de pacientes geriátricos con fracturas extracapsulares inestables tratadas mediante artroplastia o hemiartroplastia cementada, analizando parámetros de mortalidad y morbilidad, capacidad funcional, grado de dependencia y estado de salud. Del mismo modo, se persigue determinar si hay algún beneficio o diferencias en relación con el tratamiento clásico mediante osteosíntesis.

MATERIAL Y MÉTODO

Se realiza un estudio retrospectivo, de cohortes longitudinales, de seguimiento postoperatorio durante el primer año tras la cirugía. La muestra se obtuvo en el periodo desde Julio de 2009 a enero de 2014 entre pacientes intervenidos en el Complejo Hospitalario Universitario de Vigo. Los criterios de inclusión fueron: Pacientes mayores de 80 años de edad, con patrones inestables de fractura (de acuerdo a la clasificación AO/OTA: 31-A2.2 y 31-A2.3), con criterios de fragilidad ósea radiológica o conocida, tratados con hemiartroplastia bipolar cementada. Se excluyeron de este estudio las fracturas patológicas. Siguiendo estos criterios, se obtuvo una muestra de 68 pacientes. Se revisaron los datos obtenidos del historial médico y de las consultas. Se realizó un seguimiento en el 1º, 6º, 12º y 24º mes tras la cirugía.

Variables analizadas: las variables incluidas en este estudio fueron edad, sexo, riego quirúrgico (evaluado de acuerdo con la escala de la Academia Americana de Anestesiología "ASA score")[27], tiempo quirúrgico en minutos, sangrado perioperatorio (medido en unidades de concentrados de hematíes transfundidos), días de hospitalización, mortalidad, complicaciones médico-quirúrgicas, dolor (escala EVA)[28], grado de dependencia (capacidad funcional en las actividades básicas de la vida diaria, evaluadas mediante el "índice de Barthel")[29], capacidad para la deambulación (**tabla 1**) y el estado de salud de acuerdo a la escala de cuestionario "SF-12"[30]. Se revisaron las historias clínicas de los pacientes fallecidos en el periodo perioperatorio.

GRADO	TIPO DE DEAMBULACIÓN
1	deambulación independiente
2	con ayuda de un bastón
3	con andador
4	solo en el domicilio
5	incapacidad para deambular incluso con asistencia o dependencia absoluta de silla de ruedas

Tabla 1: escala de valoración de la capacidad de deambulación

Procedimiento quirúrgico: todos los pacientes fueron intervenidos usando un abordaje póstero-lateral a la cadera y se les implantó una hemiartroplastia cementada de cadera (**figura 1**), que consiste en una articulación bipolar con cabeza metálica y un vástago con o sin suplemento de cálcar (la elección depende de los requerimientos del tipo de fractura). Se utilizó cemento acrílico de polimetilmetacrilato con gentamicina "PMMA".

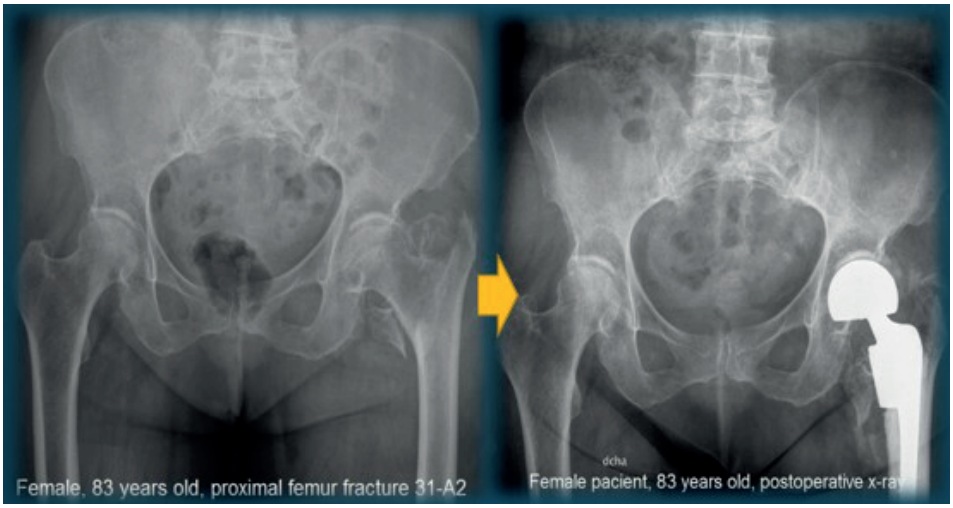

Figura 1: *Mujer, 83 años, fractura de extremidad proximal del fémur 31-A2. Misma paciente, imagen postoperatoria.*

Manejo postoperatorio: se les realizó control analítico hematológico y radiológico a todos los pacientes. Se autorizó la transferencia a sedestación el día después de la intervención e incluso deambulación asistida en los casos en los que era posible. En cada cita de revisión se realizó una exploración clínica y radiológica de acuerdo con nuestros protocolos postoperatorios.

Análisis estadístico: los datos registrados se analizaron mediante el software estadístico *IBM SPSS Statistics* 17.0.2. Se realizó un análisis descriptivo de todas las variables descritas en el estudio, indicando la frecuencia y el porcentaje de las variables cualitativas y la media y la desviación estándar o mediana y rango intercuartílico dependiendo de la distribución de la variable. Se utilizó el método estadístico Kolmogorov-Smirnov para evaluar la normalidad de las variables. Para el estudio de las variables cualitativas se usó la prueba Chi cuadrado, y para el estudio de las variables numéricas indicativas de complicaciones o morbilidad, se usó el test de U de Mann-Whitney. El método de Student se utilizó para evaluar la capacidad funcional y el estado de salud. Se consideraron valores de $p<0.05$ como estadísticamente significativos.

Aspectos éticos y legales: se obtuvo un informe favorable del Comité Autonómico de Ética de Investigación de Galicia (CAEI: código de registro 2014/049), autorizado por el Sistema Nacional de Salud e Investigación de España. Los autores certifican que no tienen filiación ni implicación en ninguna organización o entidad con cualquier tipo de interés financiero.

RESULTADOS

La media de edad de los pacientes resultó 86.85 (88 ± 4.27). De estos pacientes, el 76.5% fueron mujeres y el 23.5% hombres. La media de tiempo de duración del procedimiento quirúrgico fue de 58.82 minutos (± 20.78). El tiempo medio de hospitalización fue 9.68 días (± 3.39). Los factores preoperatorios se muestran en la **tabla 2**. Solo 6 pacientes fueron tratados mediante artroplastia total de cadera, y el resto mediante hemiartroplastia.

Tabla 2. Características Demográficas de los Pacientes (preoperatorio)

Edad (años)	86.85 ± 4.27
Sexo	
Masculino	23.5%
Femenino	76.5%
Riesgo Preoperatorio (ASA):	
ASA I	10,27%
ASA II	39.67%
ASA III	48,53%
ASA IV	1.47%
Estado de salud (Media en la escala SF-12)	71.1
Grado de dependencia (Índice de Barthel):	
- Dependencia total	0%
- Dependencia severa	5.88%
- Dependencia moderada	11.76%
- Dependencia leve	32.35%
- Independencia	50%
Capacidad para la deambulación:	
- Independiente	67.65%
- Con un bastón	17.65%
- Con un andador	11.76%
- Incapacidad para la deambulación	2.94%

Complicaciones: 4 pacientes (11.76%) requirieron maniobras de resucitación intraoperatorias tras el proceso de cementación del vástago durante la intervención. Dos de esos pacientes (ASA III) fallecieron, uno de ellos en el acto quirúrgico y el otro, dos horas tras finalizar la intervención. Al analizar el historial médico de estos pacientes, se descubrió que todos tenían en común diagnósticos previos de patología cardíaca (dos de ellos tenían una fracción de eyección de aproximadamente el 30% de acuerdo con los últimos ecocardiogramas realizados, lo cual equivale a fallo cardíaco moderado; otro paciente tenía una fracción de eyección del 40% que equivale a un grado leve, y otro paciente estaba diagnosticado de cardiopatía hipertensiva pero sin evidencia objetiva de disfunción cardiaca).

A lo largo del primer mes tras la intervención, el 29.4% de los pacientes había sufrido algún tipo de complicación médica siendo la infección urinaria y respiratoria (3 casos de cada una), seguidos de descompensación cardiovascular (n=2), ictus (n=1) y fallo renal (n=1) los más prevalentes. No hubo casos durante el periodo estudiado de fracaso infeccioso o biomecánico de la prótesis que requiriesen nuevas intervenciones quirúrgicas.

Mortalidad: el porcentaje acumulativo de fallecimientos fue un 19.11% (n=13). La mayor parte de los exitus ocurrieron en el primer mes (n=6), 2 de ellos de forma intraoperatoria, con una disminución progresiva de la ratio de mortalidad en el siguiente periodo de hasta 6 meses (N=3) y posteriormente de hasta 12 y 24 meses (n=2 en cada periodo). El porcentaje más elevado de muertes se observó en pacientes con ASA III (43%) y ASA II (28.2%).

Dolor: de acuerdo con la escala EVA, el nivel medio de dolor era de alrededor de 3.21 en el primer mes, 3.3 a los seis meses, 2.60 al año de evolución y 2.8 en el segundo año de seguimiento.

Salud: siguiendo la escala SF-12, el estado medio de salud previo a la intervención era de 71.1, en el primer mes 42.2, a los seis meses 56.7, y al año, 59.2. En este aspecto observamos un deterioro del 16.9% en la salud media de los pacientes al año de la fractura. La mayoría de los pacientes (68%) a los que se le indicó esta intervención tenían un estado de salud que era considerado bueno (>50) según el nivel acordado. Comparando la evolución de esta variable con la mortalidad, observamos de forma proporcional mayor número de muertes en aquellos pacientes con peor salud, pero sin resultados estadísticamente significativos ($p = 0.151$).

Nivel de dependencia: la evolución clínica en términos de nivel de dependencia para las actividades básicas de la vida diaria, según el índice de Barthel, fue similar al estado de salud; con un resultado ligeramente mayor de un balance negativo total de 17.8%. La media de la muestra tenía un nivel leve de dependencia (69.2) antes de la fractura, mientras que al año, la media alcanzaba niveles considerados prácticamente como dependencia moderada (57.4).

Tabla 3. Datos intraoperatorios y postoperatorios

Tiempo de cirugía (minutos)	58.82 ± 20.78	
Duración de la hospitalización (días)	9.68 ± 3.39	
Exitus:		
- Intraoperatorio	5.88%	
- 1º mes	11.76%	
- 1º – 6º mes	8.82%	
- 6º mes – 1º año		
- 1º año – 2º año	5.88%	
Estatus de estado de salud(Media de cuestionario SF-12):		
- 1º mes	42.2	
- 1º año	59.2	
Dolor (escala EVA):		
- 1º mes	3.21	
- 6º mes	3.3	
- 1º año	2.60	
Grado de dependencia (índice de Barthel):	Primer mes	Primer año
- Dependencia absoluta	14.70%	5.88%
- Dependencia severa	20.59%	5.88%
- Dependencia moderada	44.12%	17.65%
- Dependencia leve	2.94%	26.47%
- Independiente	0%	17.65%
Capacidad de deambulación:		
- Independiente	0%	20.59%
- Con ayuda de un bastón	5.88%	35.29%
- Con un andador	64.70%	14.70%
- No deambulante	11.76%	0%

Capacidad de deambulación: en relación con la capacidad para la deambulación previa a la fractura, 23 pacientes (67%) eran independientes, 6 caminaban con un bastón, 4 con andador y 1 no tenía capacidad para deambular. De los pacientes vivos al año de la intervención, el 30.4% podían caminar sin ayudas, 43.9% con ayuda de un bastón, 21.7% con un andador y un 4% no podían deambular. Analizando la evolución de la capacidad para la deambulación, se observó un empeoramiento global de -0.68 dependiendo de la escala utilizada. En otras palabras, una pérdida general de apenas un 14.22% de la capacidad funcional previa.

El bajo porcentaje de pacientes no deambulantes al año está sesgado por los casos perdidos (fallecidos, n=11) que en una proporción elevada (n=6) eran no deambulantes en el momento del fallecimiento. Tras realización de estadísticas comparativas, mediante el empleo de la prueba Chi cuadrado de Pearson, en la capacidad para la deambulación a la semana, y a los seis meses con la mortalidad acumulativa al año, obtuvimos una correlación proporcional con resultados estadísticamente significativos ($p = 0.04$). De manera similar, se observó una relación media directamente proporcional al comparar la capacidad de deambulación con el estado de salud y el grado de dependencia a los primeros seis meses de seguimiento. Sin embargo, estos resultados no fueron estadísticamente significativos.

DISCUSIÓN

Con respecto a la capacidad de deambulación, estado de salud y grado de dependencia, se obtuvieron resultados satisfactorios al observarse bajo deterioro con respecto a la situación previa a la fractura de los pacientes. De forma similar, se registraron niveles de dolor en los pacientes a lo largo del estudio que resultaron significativamente buenos. Aunque el número de muertes es llamativo, si tenemos en cuenta la edad avanzada de los pacientes la mortalidad acumulada a los dos años no excede los niveles referidos en la mayoría de las experiencias con fijación interna. Las complicaciones médicas fueron similares a aquellas observadas de forma habitual si excluimos las complicaciones intraoperatorias[31, 32].

La coincidencia de patología médica cardíaca observada entre los pacientes que sufrieron complicaciones que pusieron en riesgo sus vidas durante el acto de cementación puede ser sujeto de mayor consideración o futuros estudios. Algunos estudios vinculan un mayor riesgo preoperatorio (ASA III-IV) con una mortalidad hospitalaria más elevada al realizar una hemiartroplastia cementada[33]. Es más, el riesgo de mortalidad en artroplastia primaria cementada no se diferenciaba de forma estadísticamente significativa de otros grupos de tratamiento[14].

El tratamiento de la fractura extracapsular inestable de cadera en pacientes ancianos se encuentra, probablemente, en proceso de cambio. La pobre calidad del hueso, combinado con la severa inestabilidad de algunas partes de la fractura, incrementa el riesgo de fracaso quirúrgico cuando las tratamos usando métodos de osteosíntesis; esto comporta un aumento en la probabilidad

de una segunda cirugía y la consiguiente discapacidad funcional para el paciente[6-8]. Uno de los aspectos a destacar en el estudio es que no hubo que realizar reintervenciones quirúrgicas debido al fracaso del implante; este dato es muy significativo cuando se compara con las tasas de cirugías de repetición requeridas cuando los sistemas de osteosíntesis fracasan[9-10].

Teniendo en cuenta que el tratamiento de la fractura de cadera tiene como objetivo el tratamiento del dolor y la recuperación, en la medida de lo posible, de la capacidad funcional previa, podemos concluir que parece adecuado considerar la artroplastia como alternativa de tratamiento en las fracturas extracapsulares inestables. Esto debe ser combinado con una correcta valoración de los riesgos (mayor agresividad quirúrgica, mayor pérdida de sangre intraoperatoria, incremento del tiempo quirúrgico) y beneficios (mayor seguridad en la biomecánica de la articulación, menor intervalo de tiempo hasta la carga de peso, mejoría de la calidad de vida postoperatoria)[13]. Aunque existe un número significativo de publicaciones[13-26], se necesitan más estudios y con un nivel superior de evidencia científica para establecer criterios más precisos para indicar esta intervención quirúrgica.

BIBLIOGRAFÍA

1) Lakstein D, Hendel D, Haimovich Y, et al. Changes in the pattern of fractures of the hip in patients 60 years of age and older between 2001 and 2010: A radiological review. Bone Joint J 2013;95-B (9):1250-4.

2) Johnell O, Kanis JA. An estimate of the worldwide prevalence and disability associated with osteoporotic fractures. Osteoporos Int. 2006 Dec;17(12):1726-33.

3) Nikkel LE, Fox EJ, Black KP, et al. Impact of Comorbidities on Hospitalization Costs Following Hip Fracture. J Bone Joint Surg Am 2012; 94:9-17.

4) De la Torre García M, Rodríguez Pérez JC, Moreno, et al. Economic impact study of hip fractures in our midst. Trauma Fund MAPFRE. 2012; 23: 15-21.

5) Bonnaire F, Straßberger C, Kieb M, Bula P. Osteoporotic fractures of the proximal femur. What's new?. Chirurg. 2012 Oct;83(10):882-91.

6) Nikolaou VS, Papathanasopoulos A, Giannoudis PV. What`s new in the management of proximal femoral fractures?. Injury, Int J Care Injured 2008;39:1309-1318.

7) Kreder HJ. Principles and evidence: The optimal treatment of pertrochanteric hip fractures. J Bone Joint Surg Am 2013; 95(16):1-2.

8) Streubel PN, Moustoukas MJ, Obremskey WT. Mechanical failure after locking plate fixation of unstable intertrochanteric femur fractures. J Orthop Trauma. 2013 Jan;27(1):22-8. doi: 10.1097 /BOT. 0b013e318251930d.

9) Şemmi K, Taşkın A, Cemil K. Mechanical failures after fixation with proximal femoral nail and risk factors. Clin Interv Aging. 2015; 10: 1959–1965.

10) Tyllianakis M, Panagopoulos A, Papadopoulos A, et al. Treatment of extracapsular hip fractures with the proximal femoral nail (PFN): long term results in 45 patients. Acta Orthop Belg. 2004;70 (5):444-54.

11) Vojtassák J, Lisý M, Demetrovic M. Early mobilization in patients with intertrochanteric fracture. Acta Chir Orthop Traum Checoslovaca 1999; 66: 231-4.

12) Holt G, Smith R, Duncan K, et al. Outcome after surgery for the treatment of hip fracture in the extremely elderly. J Bone Joint Surg Am 2008; 90:1899-905.

13) Chang Q, Liu S, Guan C, et al. Bipolar Hip Arthroplasty. J Arthroplasty 2011; 26(8):1456-9.

14) Geiger F, Zimmermann-Stenzel M, Heisel C, et al. Trochanteric fractures in the elderly: the influence of primary hip arthroplasty on 1-year mortality. Arch Orthop Traum Surg 2007; 127 (10) :959-66.

15) Tang P, Hu F, Shen J, et al. Proximal femoral nail antirotation versus hemiarthroplasty: a study for the treatment of intertrochanteric fractures. Injury 2012; 43 (2): 876-81.

16) Chu X, Liu F, Huang J, et al. Good Short-term Outcome of Arthroplasty with Wagner SL Implants for unstable intertrochanteric osteoporotic fractures. J Arthroplasty 2014; 29 (7): 605-8.

17) Parker MJ, Handoll HHG. Replacement arthroplasty versus internal fixation for extracapsular hip fractures in adults. Cochrane database of systematic reviews 2006; 2:CD000086.

18) Sancheti Kh, Sancheti P, Shyam A. et al. Primary hemiarthroplasty for unstable osteoporotic intertrochanteric fractures in the elderly: A retrospective case series. Indian J Orthop. 2010;44 (4):428-34

19) Abdelkhalek M, Ali AM, Abdelwahab M. Cemented bipolar hemiarthroplasty with a cerclage cable technique for unstable intertrochanteric hip fractures in elderly patients. Eur J Orthop Surg Traum. 2013 ;23(4):443-8.

20) Karthik K, Natarajan M. Unstable trochanteric fractures in elderly osteoporotic patients: role of primary hemiarthroplasty. Orthop Surg 2012; 4: 89-93.

21) Kim SY, Kim YG, Hwang JK. Cementless calcar-replacement hemiarthroplasty compared with intramedullary fixation of unstable intertrochanteric fractures. A prospective, randomized study. J Bone Joint Surg. 2005; 87 (10): 2186-92.

22) Lee YK, Ha YC, Chang BK, et al. Cementless bipolar hemiarthroplasty using a hydroxyapatite-coated long stem for osteoporotic unstable intertrochanteric fractures. J Arthroplasty 2011; 26 (4): 626-32.

23) Liang YT, Tang PF, Guo YZ. Clinical research of hemiprosthesis arthroplasty for the treatment of unstable intertrochanteric fractures in elderly patients. Zhonghua yi xue za zhi 2005; 85 (46): 3260-2.

24) Rodop O, Kiral A, Kaplan H, et al. Primary bipolar hemiprosthesis for unstable intertrochanteric fractures. International Orthopaedics 2002; 26 (4): 233-7.

25) Karthik K, Natarajan M. Unstable trochanteric fractures in elderly osteoporotic patients: role of primary hemiarthroplasty. Orthopaedic Surgery. 2012;4: 89-93.

26) Dong JB, Wang ZY, Lu H, Tian Y, Wang XR, Zhang ZQ. Meta-analysis of internal fixation versus hip replacement in the treatment of trochanteric fractures. Zhongguo Gu Shang. 2015; 28 (3):245-51.

27) Owens WD, Felts JA, Spitznagel EL Jr. ASA physical status classifications: a study of consistency of ratings. Anesthesiology. 1978. 49, 4:239-43.

28) Donald D. Price, Patricia A. McGrath *, I, Amir Rafii and Barbara Buckingham. The Validation of visual analogue scales as ratio scale measures for chronic and experimental pain. Pain.1983;17: 45-56.

29) Ruzafa JC, Moreno JD. Valoración de la discapacidad física: el índice de Barthel. Rev Esp Salud Pública 1997; 71 (2): 127-37.

30) Nick Kontodimopoulos, Evelina Pappa, Dimitris Niakas, Yannis Tountas. Validity of SF-12 summary scores in a Greek general population. Health and Quality of Life Outcomes 2007; 5: 55.

31) Bao NR. Zhao JN, Zhou LW, et al. Complications of bipolar hemiarthroplasty for the treatment of unstable intertrochanteric fractures in the elderly. Zhongguo Gu Shang 2010; 2: 329-331.

32) Costain DJ, Whitehouse SL., Pratt NL, et al. Perioperative mortality after hemiarthroplasty related to fixation method. Acta Orthop. 2011; 82: 275-81.

33) Ginsel BL, Taher A, Ottley MC, et al. Hospital mortality after arthroplasty using a cemented stem for displaced femoral neck fractures. J Orthop Surg (Hong Kong). 2014; 22 (3):279-81.

3.1 SI LA FRACTURA DE CADERA SE ATIENDE BIEN, SIGNIFICA QUE EL HOSPITAL FUNCIONA BIEN. TRABAJO EN EQUIPO.

Beatriz Ares Castro-Conde[1]. Rocío Malfeito Jiménez[2].

[1].- F.E.A. Servicio de Geriatría. Hospital Universitario Lucus Augusti, Lugo

[2].- Jefa del Servicio Geriatría. Hospital Universitario Lucus Augusti, Lugo

"A un niño le lleva un año adquirir el movimiento independiente y diez años adquirir movilidad independiente. Una persona mayor puede perder ambas en un solo día" Prof. Bernard Isaacs, The Challenge of Geriatric Medicine, 1992.

La OMS considera la capacidad funcional como el eje de la atención sanitaria a los mayores.

Aunque puedan parecer especialidades muy dispares, geriatras y traumatólogos tenemos objetivos comunes como son el mantener y restaurar la función. A lo largo del pasado siglo hemos asistido a dos fenómenos de marcada transcendencia y de importantes consecuencias sociosanitarias; la transición demográfica y la transición epidemiológica, cambio en los patrones de enfermedad con aumento de prevalencia de enfermedades dependientes de la edad y de curso crónico[1].

Entre estas enfermedades se encuentra la osteoporosis y, por ende, el número tan elevado de fracturas osteoporóticas, siendo la fractura proximal de fémur la de mayor importancia por sus graves consecuencias tanto en la funcionalidad como en la esperanza de vida de los pacientes que la sufren[2].

Cuando ocurre una fractura, mientras el traumatólogo elige el tipo de intervención más adecuada; el geriatra debe identificar ante qué fenotipo[3] de adulto mayor se encuentra, adaptar el tratamiento y planificar unos cuidados continuados y coordinados. Siendo objetivo final de ambos preservar función y ofrecer calidad de vida. El paciente diana de la atención geriátrica especializada[1] será aquel mayor de 80 años o menor de 80 años si existe fragilidad, deterioro funcional, deterioro cognitivo o presencia de síndromes geriátricos.

Los síndromes geriátricos son problemas de salud muy prevalentes y específicos de edades avanzadas. Son condiciones de salud no específicas, de origen multifactorial, relacionadas con la disminución de reserva funcional, y que se asocian con eventos graves de salud. Los síndromes geriátricos tradicionales son el deterioro cognitivo, los trastornos afectivos, el delirium, la privación sensorial, las caídas, el deterioro funcional, las úlceras por presión, las incontinencias y la malnutrición.

A lo largo de la historia de la geriatría, la geriatría ha desarrollado una metodología de trabajo específica y cuyo beneficio ha sido sometido en la literatura especializada a evaluaciones sistemáticas. Esta metodología tiene tres pilares básicos la valoración geriátrica integral (VGI), el trabajo multidisciplinar y la atención en niveles asistenciales adaptados a la función:

- La VGI es una herramienta diagnóstica de evaluación estructurada del paciente mayor. Fue definida por Rubenstein como "el proceso diagnóstico multidimensional, usualmente interdisciplinario, dirigido a cuantificar los problemas y capacidades médicas, funcionales, psíquicas y sociales del mayor, con el objeto de trazar un plan para el tratamiento y el seguimiento a largo plazo"[4].
- Actuación en niveles asistenciales en los que la fragilidad y función son el eje vertebrador de la intervención y de la ubicación de pacientes. Estos son, Unidad Geriátrica de Agudos, Hospital de Día de Geriatría, Consulta Externa (General, Cardiogeriatría, Oncogeriatría y monográficas como las de caídas) Unidad de Media Estancia, Atención Geriátrica en Domicilio y Atención Geriátrica en Residencias.[1,5,6] Así también, unidades funcionales colaborativas con otras especialidades como Ortogeriatría (grado de recomendación I) y asesoramiento a otras especialidades quirúrgicas.

Las primeras experiencias de unidades específicas atendidas conjuntamente por geriatras y ortopedas-traumatólogos datan de los años sesenta y proceden de los hospitales de Hastings y Stoke-on-Trent, de una colaboración en fase subaguda. En España los principios y la práctica de la actividad ortogeriátrica en pacientes subagudos se han llevado a cabo en las Unidades de media estancia (de convalecencia o de recuperación funcional), en las que constituyen el segundo motivo de ingreso tras los accidentes cerebrovasculares[7].

Desde las primeras comparaciones de la intervención geriátrica con la asistencia tradicional en el tratamiento de pacientes con fractura de cadera (FC) en fase aguda, a principios de los años noventa, se fue teniendo noticia de una serie de ventajas clínicas. Los resultados avalados por un mayor número de estudios son que este tipo de intervenciones obtienen en sus pacientes una reducción de las complicaciones, una mayor tasa de cirugía o cirugía más precoz, una reducción de la mortalidad, una mejoría de la situación funcional al alta o a largo plazo y un acortamiento de la estancia media hospitalaria.

En 2000 se publicó un metanálisis (MA) realizado para evaluar la eficacia y eficiencia de los programas asistenciales dirigidos a tratar las FC en los ancianos. La actividad de los equipos consultores ortogeriátricos, demostró mejorar la movilidad de los pacientes al alta, reducir la estancia media hospitalaria y aumentar el número de pacientes que recuperan su nivel (ubicación) y ello, además con una reducción global de los costes económicos. Las recomendaciones de este MA incluyeron la puesta en marcha de equipos consultores.

Las guías clínicas por orden cronológicos de su publicación son las siguientes [8]:

- La guía de Nueva Zelanda.
- El denominado Blue Book, editado por la British Orthopaedic Association (BOA) con la colaboración de la British Geriatric Society (BGS). Sirve de base para la National Hip Fracture Database.
- La guía de buena práctica clínica en Geriatría del Anciano afecto de fractura de cadera, elaborada conjuntamente por la Sociedad Española de Geriatría y Gerontología (SEEG) y la Sociedad Española de Cirugía Ortopédica y Traumatología (SECOT).
- La guía escocesa Scottish Intercollegiate Guidelines Network (SIGN). Tiene su origen en el Scottish HIP Fracture Audit.
- El documento *Tratamiento multidisciplinar de las fracturas osteoporóticas*, documento de revision bibliográfica y consenso multidisciplinario.
- El libro azul de la fractura osteoporótica en España. Publicado en 2012 por la Sociedad Española de Fracturas Osteoporóticas (SEFRAOS).

La intervención por parte del geriatra en el paciente agudo con FC es compleja. Las tareas concretas del geriatra se presentan en la tabla [9] e incluyen la evaluación integral del paciente desde el ingreso, la valoración y preparación prequirúrgica, la prevención y el tratamiento de complicaciones durante el postoperatorios, la orientación hacia la recuperación funcional, la coordinación con el resto de los profesionales, el tratamiento de fondo de la osteoporosis y la planificación al alta.

Fractura	Valoración integral del estado basal del paciente Evaluación clínica del estado general actual Tratamiento del dolor Valoración del riesgo quirúrgico Estudio de la caída Ajuste de las medicaciones y tratamientos previos Preparación para la cirugía
Intervención quirúrgica, postoperatorio	Prevención de complicaciones médicas orgánicas y mentales Control del dolor Manejo de complicaciones: Hidroelectrolíticas y metabólicas Anemia Infecciosas Desnutrición Cardiovasculares Cognitivas Digestivas Movilización precoz Fomento de la recuperación de actividades de la vida diaria Evaluación del posible riesgo social Planificación del alta del hospital de agudos
Fin del postoperatorio, fase de recuperación funcional	Establecimiento de objetivos terapéuticos funcionales Garantizar el acceso a un programa de rehabilitación si el paciente lo precisa Supervisar y ajustar el tratamiento médico Prevención de caídas futuras Tratamiento de fondo de la osteoporosis Evaluación de las ayudas sociales necesarias Planificación del alta
Derivación del paciente a su ubicación posterior	Domicilio Unidad de media estancia Residencia de ancianos

Manejo del paciente agudo. Adaptada de T. Alarcón Alarcón el al [9].

En cuanto a la valoración de los problemas clínicos más frecuentes debemos reseñar los siguientes:

a. Valoración del riesgo quirúrgico: Se dirige a la estratificación del riesgo anestésico-quirúrgico y a la preparación lo más rápida posible del paciente para la intervención. Varios estudios han demostrado que la cirugía precoz reduce la mortalidad, el dolor, se relaciona con menor número de complicaciones y con acortamiento de estancia hospitalaria.

El riesgo quirúrgico suele estimarse mediante la escala ASA (valor pronóstico pero inespecífica en ancianos). Otros factores de riesgo de mortalidad postoperatoria en ancianos son la comorbilidad, la malnutrición y la institucionalización previa. Las complicaciones que más frecuentemente requieren una detección precoz y un tratamiento inmediato en el perioperatorio son las alteraciones electrolíticas, la deshidratación, la anemia, las infecciones pulmonares y urinarias, y la patología cardíaca.

b. Dolor: Las fracturas siempre duelen, la lesión tisular quirúrgica también. Todos los pacientes con FC deben ser tratados con analgésicos en mayor o menor medida. El dolor puede provocar delirio, inmovilidad, insomnio, anorexia, negativismo, sintomatología depresiva y miedo. El objetivo en el preoperatorio es proporcionar confort y en el postoperatorio es restaurar la función.

c. Anemia: Los pacientes que ingresan por fractura de cadera con anemia tienen mayor morbimortalidad a corto y medio plazo, estancias hospitalarias más prolongadas y menores posibilidades de recuperación tras el alta.

d. Delirium: Es una de las complicaciones más frecuentes de la FC. El deterioro cognitivo previo es el factor predictivo más potente de su aparición, siendo la etiología habitual de carácter multifactorial. Su aparición se asocia con mayor número de complicaciones, incremento de deterioro funcional con incapacidad para caminar, mayor frecuencia de deterioro cognitivo y demencia, la prolongación de la estancia hospitalaria, mayor frecuencia de institucionalización y mayor mortalidad.

d. Malnutrición: Varios trabajos han descrito una disminución en la ingesta de nutrientes en el período posquirúrgico, con dificultad para cubrir los requerimientos estimados. La desnutrición se asocia con la incidencia de episodios desfavorables durante la hospitalización. La European Society for Clinical Nutrition and Metabolism (ESPEN) (a partir de revisión sistemática; guías de práctica clínica) recomienda la suplementación oral en los ancianos tras una fractura de cadera y cirugía ortopédica con el fin de reducir las complicaciones asociadas (grado de evidencia A)

e. Déficit de vitamina D: Los beneficios de alcanzar niveles óptimos de vitamina D serían la supresión de PTH, alta densidad mineral ósea, reducción de caídas, disminución de fracturas, mejora de función y fuerza en miembros inferiores, reducción de sarcopenia, menor riesgo de institucionalización, mejor función cognitiva, mejor control de TA. También se relaciona con recuperación funcional tras la FC.

El Hospital Central de la Cruz Roja ha sido la cuna de la Geriatría en España. En 1953 nació una consulta ambulatoria de geriatría, evolucionando hacia un dispensario geriátrico y finalmente consolidándose como como servicio independiente en 1971. En 1978 se reconoció la Geriatría como especialidad médica en el Sistema Nacional de Salud. Es en el año 1982 cuando empieza a funcionar la Unidad de Media Estancia (UME)[10]. Es en esta UME donde germina la semilla de la Ortogeriatría en España tratando inicialmente a pacientes en fase subaguda. Posteriormente se establece una colaboración entre traumatología y geriatría ya desde fase aguda, que es el modelo actualmente más extendido.

Actualmente en Galicia sólo disponemos de una unidad de Ortogeriatría en el que colaboren geriatras y traumatólogos, y se encuentra en el CHUVI. Recientemente han publicado un trabajo analizando la morbimortalidad, el tiempo de estancia hospitalaria y el impacto económico en el coste hospitalario que produce la fractura de cadera por fragilidad en el paciente mayor[11]. Entre los resultados más relevantes cabe destacar que tras la implementación de una intervención ortogeriátrica se reduce la mortalidad durante el ingreso, la estancia hospitalaria y la demora quirúrgica de forma significativa. En el análisis de coste el ahorro total final estimado por la implicación de un geriatra en el seguimiento de los pacientes FFC durante el año 2017 supuso 1.017.084,94 euros.

Como reflexión final, nos gustaría subrayar que actualmente las Unidades de Ortogeriatría disponen de una fuerte evidencia científica, y están consolidadas en muchos hospitales dentro y fuera del territorio español. En Galicia, no solo tenemos la oportunidad, sino que es responsabilidad de todos, el continuar tendiendo puentes entre geriatras y traumatólogos, para poder ofrecer al adulto mayor la mejor atención posible en el manejo de la fractura de cadera.

BIBLIOGRAFÍA

1. Romero Rizos L, et al. El proceso de enfermar en el anciano: la función como fundamento de una atención sanitaria especializada. En P. Abizanda y L. Rodríguez. *Tratado de Medicina Geriátrica. Fundamentos de la atención sanitaria a los mayores,* 2ª ed. Barcelona: Elsevier; 2020. p.7-11.

2. Rodríguez Solís J, Pareja Sierra T. Importancia epidemiológica de la fractura de cadera. En T. Pareja y J. Rodríguez. *Guía de Ortogeriatría*. Sociedad Castellano-Manchega de Geriatría y Gerontología; 2018. p.15-22.

3. Gómez Pavón J, Alcaraz C, Cristoffori G, et al. Concepto de fragilidad: detección y tratamiento. Tipología del paciente anciano. Valoración geriátrica integral y criterios de calidad asistencial. Medicine.2018; 12(62):3627-36

4. Pérez Abascal N, García Cabrera L, Montero Errasquin B, et al. Valoración del paciente geriátrico. Medicine.2014; 11(62):3641-58.

5. González Montalvo J.I, Pérez del Molino J, et al. Geriatría y asistencia geriátrica: para quiñen y como (y II). Med Clin (Barc) 1991; 96: 222-228.

6. Informe SEGG. Asistencia sanitaria a las personas mayores dependientes. Libro Blanco de la dependencia. www.segg.es

7. González Montalvo JI et al. Ortogeriatría en pacientes agudos (I). Aspectos asistenciales. Rev Esp Geriatr Gerontol. 2008; 43(4):239-51.

8. Alarcón Alarcón T, González Montalvo J.I. Atención integral al anciano con fractura de cadera. En P. Abizanda y L. Rodríguez. *Tratado de Medicina Geriátrica. Fundamentos de la atención sanitaria a los mayores*, 2ª ed. Barcelona: Elsevier; 2020. p. 552-563

9. Alarcón Alarcón T, González Montalvo JI. Aportación de la geriatría al tratamiento de las fracturas osteoporóticas. Ortogeriatría en pacientes agudos. En: Rodríguez Merchán C, Ortega Andreu M, Alonso Carro G, editores. *Fracturas osteoporóticas. Prevención y tratamiento*. Madrid: Panamericana; 2003. p. 141-55.

10. Ruipérez Cantera I. Francisco Guillén y el Hospital Central de la Cruz Roja. Rev Esp Geriatr Gerontol. 2008;43 (Supl2):10-2

11. Balvis-Balvis PM, Dominguez-Prado DM, Ferradás-García L, Pérez-García M, Garcia-Reza A, Castro-Menendez M. Influence of integrated orthogeriatric care on morbidity and mortality and length of hospital stay for hip fracture. Rev Esp Cir Ortop Traumatol (Engl Ed). 2021 16: S1888-4415(21)00079-5. English, Spanish. doi: 10.1016/j.recot.2021.02.004. Epub ahead of print. PMID: 34147419.

COGITARE ET RECTE AMBULARE

SOGACOT

www.sogacot.org