ISSN xxxx
D.L. xxxx

Revista Oficial de la
Sociedad Gallega de Cirugía Ortopédica y Traumatología (SOGACOT)

acta ortopédica gallega

EPICONDILITIS

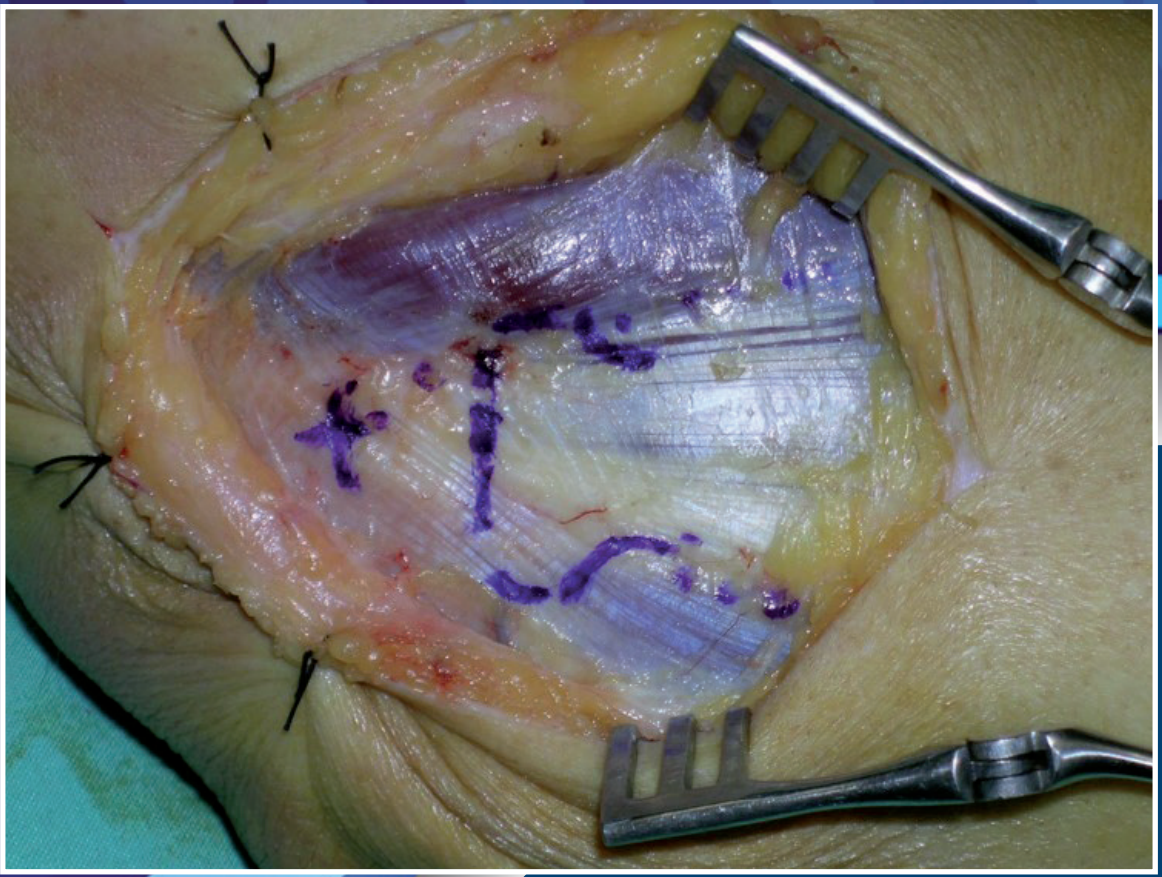

MONOGRÁFICO Nº 3 - 2020

Disponible online en:
www.sogacot.org/AOG

EDITOR: Dr. Gabriel Celester Barreiro
Sociedad Gallega de Cirugía Ortopédica y Traumatología (SOGACOT)

MAQUETACIÓN E IMPRESIÓN: XANIÑO - Diseño Gráfico y Web [www.xani.net]

Las Normas Editoriales de la revista Acta Ortopédica Gallega pueden consultarse en: www.sogacot.org/AOG

Reservados todos los derechos.
Esta publicación no puede reproducirse total o parcialmente, por cualquier medio, sin la autorización por escrito del Comité Editorial.
La revista Acta Ortopédica Gallega no se hace responsable del contenido de lo artículos publicados, por tratarse de la opinión de os autores, que asumen responsabilidad absoluta sobre sus escritos.

Foto de portada: Archivo personal del Dr. Gabriel Celester

Revista indexada en el Catálogo Colectivo de Publicaciones Periódicas en Bibliotecas de Ciencias de la Salud Españolas C17.

Revista indexada en la Biblioteca Virtual del Sistema Sanitario Público Gallego (Bibliosaúde) y en su metabuscador Mergullador.

JUNTA DIRECTIVA 2018-2020

Presidente:
Gabriel Celester Barreiro

Vicepresidente:
Alejandro López-Pardo Pardo

Secretario:
Alejandro González-Carreró Sixto

Tesorero:
Pablo Codesido Vilar

Vicesecretario:
Ricardo Rion Giraldo

Vocalías:

A Coruña:	Alicia Freire Ruano
Lugo:	Luisa Ignacia Ibáñez Martín
Ourense:	Antonio Mª Fernández Cebrián
Pontevedra:	Eduardo Vaquero Cerviño
Ferrol:	Marta Corredoira Trobajo
Santiago:	Sergio Pérez Abilleira
Vigo:	Javier Yáñez Calvo

Vocal del Portal Web:
Manuel Castro Menéndez

Vocal Medicina Privada:
Juan Trobajo de las Matas

Vocal-Director AOG:
Luis Montero Furelos

Vocal de Formación y Docencia:
Luisa Ignacia Ibáñez Martín

Vocal Representante de los Hospitales Generales Básicos:
María de los Ángeles Cano Leira

Vocal Representante MIR:
Jorge Zugasti Marquínez

SECRETARÍA TÉCNICA:
L&A Congresos
C/ Colón, 20 - 36201 VIGO
Marián Vázquez. Tel. 986 41 73 74 - 662 654 442
Email: secretaria@sogacot.org

DOMICILIO SOCIAL:
Colegio Oficial de Médicos
Rúa San Pedro de Mezonzo 39
15701 Santiago de Compostela (A Coruña)

ABREVIATURAS UTILIZADAS

Aunque suelen estar aclaradas en los distintos capítulos, con el fin de evitar incómodas repeticiones se han utilizado algunas abreviaturas en esta monografía, especialmente para las estructuras anatómicas más nombradas:

A: *Anconeus* / Ancóneo (músc.)

B: *Brachialis* / Braquial anterior (músc.)

BB/BC: *Biceps Brachii - Biceps Cubiti* / Bíceps braquial (músc.)

BR: *Brachioradialis* / Supinador largo (músc.)

DASH: Disabilities of the Arm Shoulder and Hand score

ECRB: *Extensor Carpi Radialis Brevis* / Segundo Radial externo (músc.)

ECRL: *Extensor Carpi Radialis Longus* / Primer Radial externo (músc.)

ECU: *Extensor Carpi Ulnaris* / Cubital Posterior (músc.)

ED/EDC: *Extensor Digitorum Comunis* / Extensor Común de los dedos (músc.)

EDM/EDQ: *Extensor Digiti Minimi-Quinti* / Extensor Propio del 5º dedo (músc.)

EIP: *Extensor Indicis Propius* / Extensor Propio del Índice (músc.)

EMG: Electromiografía

EPL: *Extensor Pollics Longus* / Extensor Largo del pulgar (músc.)

EVA: Escala Visual Analógica

FCR: *Flexor Carpi Radialis* / Palmar mayor (músc.)

ISA: Inyección de Sangre Autóloga

NIP: Nervio Interóseo Posterior

PPT: Pressure Pain Threshold

PRP: Plasma Rico en Plaquetas

PRTEE: Patient-Related Tennis Elbow Evaluation score

PT: *Pronator teres* / Pronador Redondo (músc.)

RM: Resonancia Magnética

RMR: Rama Motora del nervio Radial

S/SB: *Supinator - Supinator Brevis* / Supinador corto. Se hace referencia a este músculo cuando en el texto consta simplemente **supinador**.

SCR/STR: Síndrome del Canal/Túnel radial. Según la preferencia del autor

TAC: Tomografía Axial Computarizada

TB: *Triceps Brachii* / Tríceps braquial (músc.)

Revista Oficial de la
Sociedad Gallega de Cirugía Ortopédica y Traumatología (SOGACOT)

acta ortopédica gallega

SUMARIO

Acta Ortopédica Gallega; Monográfico nº 3 - 2020; EPICONDILITIS

INTRODUCCIÓN 7
DR. GABRIEL CELESTER BARREIRO

ANATOMÍA DE LA REGIÓN EXTERNA DEL CODO 9
DR. J. R. BALLESTEROS-BETANCOURT
DR. O. PEÑUELA
DR. M. R. MORRO MARTÍ
DR. MANUEL LLUSÁ PÉREZ

ETIOPATOGENIA DE LA TENDINOPATÍA DE LOS EPICONDÍLEOS (Epicondilalgia de causa tendinosa. Codo de tenista) 21
DR. JOSÉ Mª ARANDES RENÚ
DR. CARIBAY VARGAS REVERÓN
DR. CLARA CHIMENO PIGRAU

DIAGNÓSTICO DE LA EPICONDILITIS 39
DRA. MARTA CORREDOIRA TROBAJO
DR. JUAN MANUEL VARELA VÁZQUEZ

LA EPICONDILITIS EN LAS ENFERMEDADES REUMÁTICAS 43
DR. ANTONIO DOMINGO ATANES SANDOVAL
DR. ANTONIO ATANES BONOME

SÍNDROME DEL MENISCOIDE RADIOHUMERAL 49
DR. JORDI PALAU GONZÁLEZ

LESIONES DEL COMPLEJO LIGAMENTARIO LATERAL DEL CODO Y SU PARTICIPACIÓN EN EL DOLOR DE LA REGIÓN EXTERNA 59

DR. CÉSAR ABELLÁN MIRALLES
DR. DANIEL BERLANGA
DRA. KARLA RODRÍGUEZ
DRA. RAQUEL SAMANIEGO

TRATAMIENTO CONSERVADOR DE LA EPICONDILITIS 65

DRA. Mª ÁNGELES CANO LEIRA
DR. GABRIEL CELESTER BARREIRO
DR. FÉLIX CANO OBREGÓN

TRATAMIENTO QUIRÚRGICO DE LA EPICONDILITIS 75

DR. RICARDO DE CASAS PUIG
DR. JUAN M. GÓMEZ CANEDO

TRATAMIENTO ARTROSCÓPICO DE LA EPICONDILITIS 83

DR. VICENTE CARRATALÁ BAIXAULI
DR. FRANCISCO J. LUCAS GARCÍA

SÍNDROME DEL TÚNEL RADIAL. GENERALIDADES Y TRATAMIENTO ENDOSCÓPICO 87

DR. JORDI PALAU GONZÁLEZ

SÍNDROME DEL TÚNEL RADIAL (Tratamiento a cielo abierto) 101

DR. MANUEL CASTRO MENÉNDEZ
DR. JAVIER YÁÑEZ CALVO
DRA. PATRICIA BALVÍS BALVÍS

FRACASOS DEL TRATAMIENTO QUIRÚRGICO. ¿QUÉ HACER? 111

DR. GABRIEL CELESTER BARREIRO
DR. ALEJANDRO PREGO BESTILLEIRO
DRA. Mª ÁNGELES CANO LEIRA

TRATAMIENTO REHABILITADOR DE LA EPICONDILITIS 121

DRA. MYRIAM CIDONCHA-DANS

INTRODUCCIÓN

DR. GABRIEL CELESTER BARREIRO
Unidad de Cirugía de la Mano
Hospital HM-Modelo. A Coruña
gcelester@mundo-r.com

El motivo de una monografía médica responde siempre al intento de hacer una revisión y puesta al día de nuestros conocimientos actuales sobre una patología determinada; y, de un modo paradójico, muestra simultáneamente la otra cara de la misma moneda al dejar plasmado nuestro profundo desconocimiento sobre esa materia. Sin duda, ambos claroscuros se apreciarán en este compendio sobre la epicondilitis. Las luces vendrán aportadas por el excelente elenco de colegas que han participado en esta aventura, todos ellos buenos conocedores de este complejo síndrome y a quienes desde aquí manifiesto mi profundo agradecimiento. Las sombras quedarán en evidencia al constatar los múltiples fracasos terapéuticos hasta el día de hoy.

En algunas ocasiones, a medida que un cirujano va acumulando experiencia sobre una patología determinada se encuentra con una notoria disparidad de criterio entre lo que él aprecia en su práctica diaria, lo que escucha a sus colegas y lo que refleja la literatura médica, especialmente cuando se entreveran poblaciones muy diferentes entre sí, tanto laborales como deportivas. En el dolor de la cara externa del codo esto es particularmente evidente por tener este síndrome tan gran número de puntos diferenciales que suscitan múltiples especulaciones sobre su mecanismo de producción, localización precisa de la dolencia, estructuras anatómicas implicadas, su histología patológica, los diversos diagnósticos diferenciales y la innumerable profusión de enfoques terapéuticos distintos.

Si comparamos esta patología con otras del aparato locomotor, se apreciará que no es mucho lo avanzado desde su descripción en 1873 hasta hoy. En pocas afecciones musculoesqueléticas se emplean tantas técnicas diferentes de tratamiento conservador, sin duda debido a que ninguna de ellas ofrece grandes resultados por sí sola. Sin embargo, pese a estos decepcionantes fracasos, intentamos agotar todas las posibilidades antes de indicar el tratamiento quirúrgico por la poca seguridad que éste nos ofrece, lo que nos mete en un callejón sin salida cuya actitud profesional frente a este problema sea a veces la mera actitud expectante, el "*wait-and-see*" de la literatura inglesa, propuesta en 1936 por Cyriax [1].

Por otra parte, el tratamiento de la epicondilitis conlleva diversos sesgos, unos consubstanciales a la personalidad de cada paciente, tales como su intolerancia frente al proceso doloroso, trastornos de ansiedad, depresión, etc. [2], y otros dependientes del eventual terapeuta. La percepción que los distintos profesionales sanitarios tengan sobre la etiopatogenia de la epicondilitis, condiciona el enfoque terapéutico de la misma. En general no comparten idénticas consideraciones sobre esta enfermedad un traumatólogo del sistema público de salud que el de una mutua de accidentes laborales, el especialista en medicina del deporte, el reumatólogo, el rehabilitador o el fisioterapeuta. Incluso suele haber importantes discrepancias entre aquellos cirujanos que realizan artroscopia del codo y los que no, así como entre los que emplean personalmente la exploración ecográfica y los que no.

Con respecto al nombre de esta patología, dado que no tiene un término comúnmente admitido por la comunidad médica, parecen pertinentes unas consideraciones sobre cuál debería ser la denominación correcta.

Desde la primera descripción, hecha en alemán por Runge en 1873 [3], se le dieron diversos apelativos. En una curiosa discusión entre dos eminentes cirujanos en 1936 (Tabernier y Leriche) [4] sobre la terapia con infiltraciones de novocaína propuesta por Massart [5], los tres se referían a esta entidad como *epicondylitis*. Es posible que este vocablo haya sido empleado por primera vez por H. Vulliet en un artículo de la Semaine Médicale en 1909 [6]. El primero que describió el dolor lateral del codo en jugadores de raqueta fue Innes [7] en 1882, y Major [8] acuñó el término *tennis elbow* en 1883. La palabra epicondylalgie fue usada por tres autores el mismo año (1897): Féré [9], Rivière [10] y Floersheim [11]. Posteriormente se emplearían hiperplasia angiofibroblástica (Nirschl y Petrone, 1979) [12] y *elbow tendinosis* (Nirschl, 1992) [13], aunque estas últimas expresiones están menos refrendadas en la literatura médica.

Pero llamarla **codo de tenis** o de tenista, que es actualmente la locución habitual en la literatura sajona, es tan inapropiado como decir codo de la carnicera o del encofrador. Algunos prefieren el término de **epicondilalgia**, de uso común en la literatura francesa; sin embargo, éste sólo expresa dolor en la zona epicondílea de un modo genérico, venga de una contusión directa o cualquier otra causa ajena a la patología tendinosa, nerviosa u osteoarticular que nos ocupa. Por otra parte, los detractores del término **epicondilitis** (fórmula más empleada en castellano) alegan, con cierta razón, que el sufijo –*itis* apela a una infección o inflamación aguda y en estos procesos no hay celularidad inflamatoria. Persiste aún la tendencia a relacionar los sufijos –*itis* con inflamación aguda (amigdalitis) y –*osis* con procesos degenerativos (artrosis), pero estos conceptos, derivados de los principios de Celso (25 aC-50 dC) –tumor (como tumefacción), rubor, calor, dolor–, están un tanto anticuados. Hoy, que conocemos cada vez mejor las fases de la inflamación, así como sus mediadores químicos y celulares, sabemos que hay distintos patrones inflamatorios (exudativo, proliferativo,

etc.) y aquellos vocablos con los sufijos *itis*/*osis* a menudo no se corresponden con la afección que pretenden definir, ya que no sólo los procesos degenerativos terminan en *osis*, también algunas inflamaciones crónicas, como la sarcoidosis, e incluso infecciones, como la tuberculosis. Además, el sufijo *itis* se emplea a veces para infecciones crónicas, como bronquitis, y enfermedades autoinmunes (polineuritis, artritis reumatoide, colitis ulcerosa).

Teniendo en cuenta la evolución tórpida de algunos procesos, más lógico parecería llamarla **epicondilosis** [14], pero este apelativo resulta muy rebuscado en castellano porque nadie lo emplea.

En resumen, las palabras, incluidos los términos médicos, están para entendernos, y en este sentido las más extendidas aun no siendo a veces las idóneas desde un punto de vista semántico, resultan las más claras. Comparto el criterio de Richard Dawkins en *El relojero ciego*: "Las palabras deben estar a nuestro servicio, no al revés"; de ahí que haya elegido el nombre de epicondilitis para referirnos a este complejo síndrome. No obstante, he omitido la locución "codo de tenis", pero respeté la opción de aquellos autores que prefieren denominarla epicondilalgia o que, indistintamente, usan ambos vocablos para referirse al mismo cuadro clínico.

Sin duda, sería espléndido encontrar el término idóneo. Las palabras son importantes: "Las palabras no tienen huesos, pero los rompen", dice Theodor Kallifatides en *Otra vida por vivir*. Con todo, en medicina, abundar en controversias semánticas nos conduce con frecuencia a divagaciones estériles que nos apartan de lo fundamental; en este caso, el conocimiento de la epicondilitis.

Agradecimiento:

Quiero expresar mi gratitud a los Drs. José Mª Arandes y Carlos Irisarri, amigos e incuestionables eruditos en la historia quirúrgica del miembro superior, por sus valiosos comentarios y aportación bibliográfica sobre la terminología empleada para designar esta dolencia.

BIBLIOGRAFÍA

1. Cyriax JH. The pathology and treatment of tennis elbow. J Bone Joint Surg. 1936; 18: 921-40.
2. Aben A, De Wilde L, Hollevoet N, Henríquez C, Vandeweerdt M, Ponnet K, Van Tongel A. Tennis elbow: associated psychological factors. J Shoulder Elbow Surg. 2018; 27(3): 387-92.
3. Runge F. Zur Genese und behandlung des schreibekrampfes. Berliner Klin Wochenschr 1873; 10: 245-8.
4. Press Méd., 1936, 44.
5. Massart R. L'épicondylite des joueurs de tennis et son traitement. Press Méd. 1935; 43: 1.929.
6. Vulliet H. L'épicondylite. Sem Méd. 1909;29: 261.
7. Innes CA. The rider's sprain. Lancet 1882; 120(3075): 201.
8. Major HP. Lawn-tennis elbow. *BMJ* 1883; 2: 557.
9. Féré C. Note sur l'épicondylalgie. Rev Méd (Paris). 1897; 17: 144-50.
10. Rivière E. De l'épicondylalgie. Gaz Hebd Méd Chir. 1897; série 3, 2: 685-6.
11. Floersheim L. L'épicondylalgie. Rev Gén Clin Thérap. 1897; 11: 571.
12. Nirschl RP, Pettrone FA. Tennis elbow: The surgical treatment of lateral epicondylitis. J Bone Joint Surg (Am) 1979; 61: 832-9.
13. Nirschl RP. Elbow tendinosis/tennis elbow. Clin Sports Med 1992; 11: 851-70.
14. Maffulli N, Kham KM, Puddu G. Overuse tendón conditions: Time to change a confusing terminology. Arthroscopy 1998; 14: 840-3.

ANATOMÍA DE LA REGIÓN EXTERNA DEL CODO

DR. J. R. BALLESTEROS-BETANCOURT
Servicio COT. Hospital Ernest Lluch, Calatayud.
Hospital QuirónSalud Zaragoza.
DR. O. PEÑUELA
Servicio COT. Hospital San Bernabé de Berga.
DR. M. R. MORRO MARTÍ
Servicio COT. Hospital Clínico de Barcelona.
Departamento Anatomía. Facultad de Medicina. Universidad Barcelona.
DR. MANUEL LLUSÁ PÉREZ
Servicio COT. Hospital Clínico de Barcelona.
Departamento de Anatomía. Facultad de Medicina. Universidad de Barcelona.

ELEMENTOS ÓSEOS

La epífisis distal del húmero ("paleta humeral") tiene forma aplanada y está incurvada 30-45º hacia delante respecto al cuerpo. El epicóndilo medial o epitróclea es más prominente que el epicóndilo lateral; ambos quedan por fuera de la cápsula articular y son punto de origen de los ligamentos colaterales y de diversos músculos: en el epicóndilo medial los flexopronadores (epitrocleares) y en el epicóndilo lateral los extenso-supinadores (epicóndileos). Proximalmente a estas prominencias encontramos las crestas, una supraepicondílea lateral, continuación del borde lateral, y otra supraepicondílea medial, continuación del borde medial del húmero. En raras ocasiones (1-3%) podemos hallar la apófisis supracondílea medial, que se sitúa en el tercio distal de la cara anteromedial o margen medial del húmero, a unos 3-7 centímetros del epicóndilo medial **(Figura 1).**

En la cara ventral de la paleta humeral, entre las dos eminencias descritas, observamos medialmente la tróclea humeral para el cúbito; a su lado, un pequeño surco capitulotroclear, que separa la tróclea del *capitellum* y que se relaciona con el reborde de la circunferencia articular radial **(Figura 2).**

Lateral a este surco, se sitúa el *capitellum* o cóndilo humeral. Por encima de la tróclea existe la fosa coronoidea, que se ocupa con la apófisis coronoides cubital durante la flexión del codo; por encima del cóndilo existe la fosa radial para alojar la cabeza del radio. Dorsalmente hallamos la fosa olecraneana destinada al pico del olécranon durante la extensión del codo. En la región triangular entre epicóndilo, olécranon y el cuello del radio se localiza una zona blanda a través de la cual se pueden realizar las artrocentesis del codo y abordajes artroscópicos, es el punto de Gastón. En el fondo de éste triángulo puede palparse la cabeza del radio y la interlínea articular humerorradial durante los movimientos de pronosupinación del antebrazo.

La epífisis proximal del radio consta de una cabeza circular, irregular por uno de sus lados adquiriendo un aspecto ovoideo, que posee una fosita articular superior para su

Fig. 1. Se aprecia el proceso supraepitroclear (*) en el borde medial del húmero, hallazgo casual en el estudio radiológico de un paciente con sospecha de fractura de la cabeza del radio.

Fig. 2. Visión anterior general de la articulación del codo.

articulación con el cóndilo humeral, y una superficie articular en forma de arco para el cúbito y el ligamento anular; ésta última está cubierta de cartílago articular excepto en la zona anterolateral. La sección transversal de la cabeza del radio es ligeramente ovalada en su lado medial. La superficie periférica de la cabeza radial se muestra recubierta de cartílago articular de una forma irregular. Con el antebrazo en posición intermedia de pronosupinación la zona periférica en contacto con la incisura radial del cúbito es la que presenta mayor altura, y a medida que nos desplazamos hacia delante o atrás, la superficie recubierta de cartílago se irá reduciendo, restando solamente la porción anterolateral descubierta de él; 240º se articulan con el cúbito y los otros 120º carecen de cartílago articular, constituyendo la zona segura de Hotchkiss, descrita como el sitio idóneo para colocar las placas utilizadas en las fracturas del cuello o de cuello y cabeza del radio. Así se preservan las zonas articulares y se evita el choque de la placa contra la incisura radial del cúbito durante los movimientos de pronosupinación del antebrazo.

La cabeza radial, antes de continuarse con el cuerpo se estrecha formando el cuello, que tiene una angulación de 15º, dando lugar distalmente a la tuberosidad del radio o bicipital, en la cual se inserta el tendón bicipital en su zona más posterior y rugosa. Su parte medial y anterior está ocupada por la bolsa serosa bicipitorradial. En la posición de pronación máxima, la disposición dorsal de la tuberosidad bicipital y en ella la inserción del tendón bicipital, permite acceder a ambos mediante un abordaje posterior. Distalmente, el cuerpo del radio se curva para permitir los movimientos de pronación, formando la curva pronadora.

La epitróclea y el epicóndilo se localizan entre dos y tres centímetros proximales a la interlínea articular; asimismo, el pliegue de flexión del codo se sitúa proximalmente a unos 2 centímetros de la línea articular del codo y coincide en profundidad con el eje longitudinal del *capitellum* y la tróclea **(Figura 3).**

CÁPSULA ARTICULAR Y REFUERZOS LIGAMENTOSOS

La cápsula fibrosa se origina anteriormente por encima de la fosa radial y coronoidea, fijándose distalmente en el ligamento anular del radio, borde anterior de la apófisis coronoides y los rebordes de la escotadura cubital; posteriormente, se fija en los rebordes de la fosa olecraniana y del olécranon. El epicóndilo y la epitróclea son extracapsulares. Anteriormente, la cápsula está reforzada por un ligamento anterior de aspecto tenue que se origina a ambos lados para converger cerca de la inserción en la apófisis coronoides. Por detrás existen también fibras que engrosan la cápsula, dirigidas oblicuamente desde la fosa olecraneana al vértice del olécranon, denominándose fascículos húmero-olecraneanos (**Figura 4 A y B).**

Entre la cápsula articular y la membrana sinovial existen una serie de aglomeraciones grasas formando almohadillas o paquetes adiposos tanto en la zona anterior como en la posterior, que separan la articulación de las estructuras musculares que la recubren. Se han descrito un acúmulo posterior –olecraneano– y dos acúmulos anteriores, uno por encima de la fosa radial y otro por encima de la fosa coronoidea.

Estas almohadillas adiposas son extrasinoviales. Los músculos *triceps brachii* (TB) y *brachialis* (B) presionan o comprimen las almohadillas durante la flexión y extensión del codo respectivamente. La almohadilla adiposa coronoidea puede verse en una radiografía de perfil con el codo flexionado a 90º, como un defecto triangular radiolúcido, sin que ello implique patología subyacente; en cambio, cuando se ve la almohadilla adiposa olecraneana, en el 90% de los casos indica derrame intraarticular por lesiones traumáticas, infecciosas o de otra etiología **(Figura 5).**

La cápsula articular del codo presenta una capacidad de 20-25 centímetros cúbicos, alcanzando su máximo volumen en la posición intermedia de flexión (70-80º). En las técnicas artroscópicas se realiza la distensión articular antes de la introducción de las cánulas e instrumentos para alejar a las estructuras vasculonerviosas. El principal peligro de las artroscopias del codo es el alto riesgo de dañar el nervio radial, que lo encontraremos a unos 5-10

Fig. 3. Localización intraoperatoria de los puntos de referencia (epicóndilo, epitróclea y tendón bicipital) para establecer las coordenadas del *capitellum* durante la realización de un abordaje anterior limitado del codo para reducir y sintetizar una fractura del mismo. Nótese que el pliegue de flexión coincide con el eje central del *capitellum* y la tróclea.

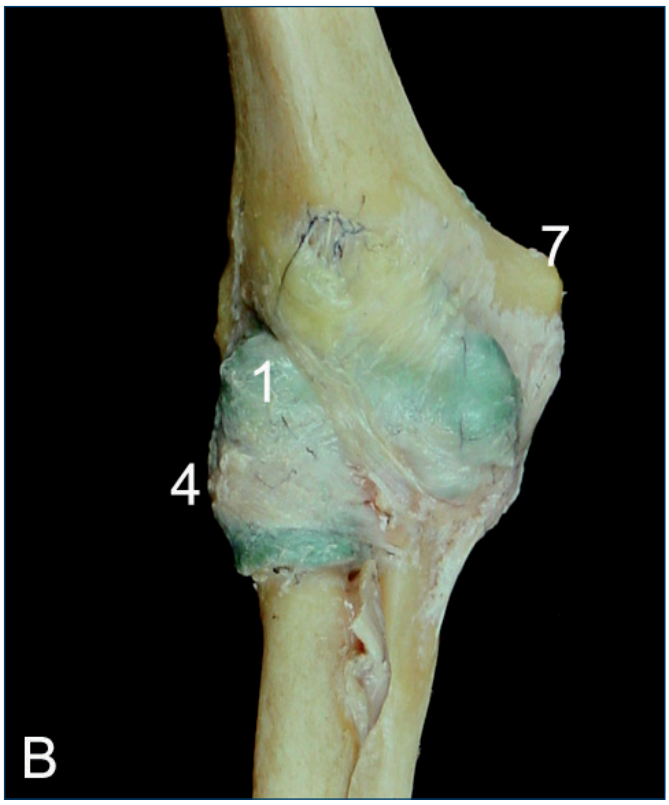

Fig. 4 A y B. Articulación del codo inyectada con látex verde. A) Visión lateral con el codo en flexión. B) Visión anterior con el codo en extensión. Fondo de saco anterior a nivel del cóndilo (1), epicóndilo (2), músculo *anconeus* (3), ligamento anular del radio (4), fondo de saco posterior (5), olécranon (6), epitróclea (7).

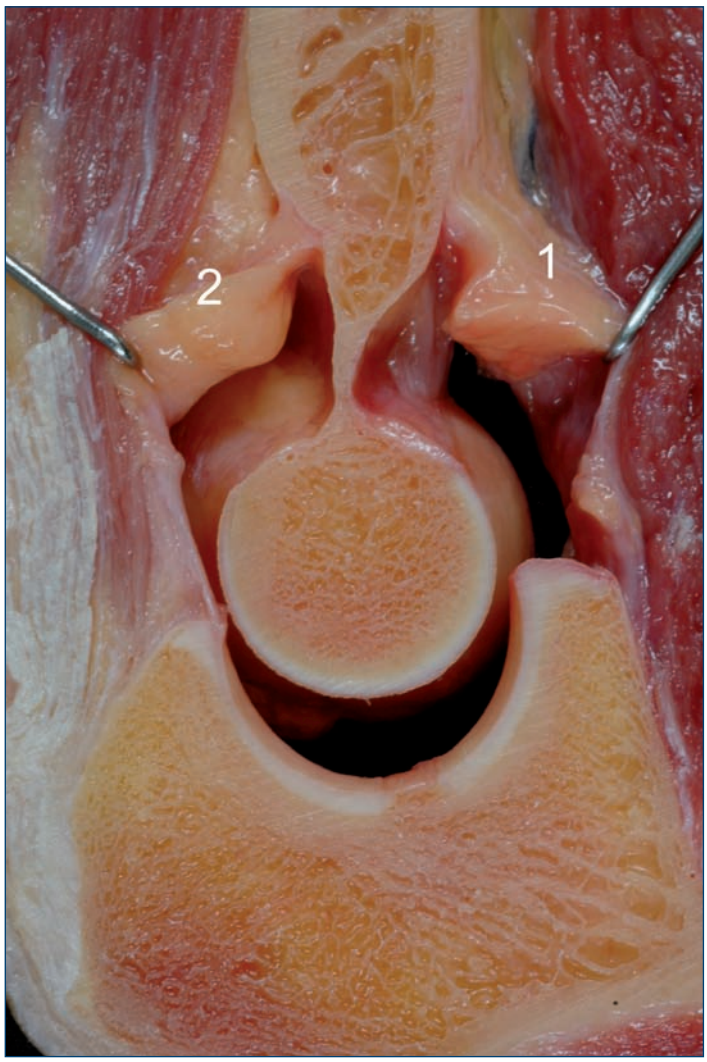

Fig. 5. Sección sagital del codo en flexión. Almohadillas grasas coronoidea (1) y olecraneana (2), que al ser separadas con ayuda de ganchos, exponen el espacio que suele ser ocupado cuando existe un derrame intraarticular, dando lugar al signo de la "almohadilla grasa" o de la "vela".

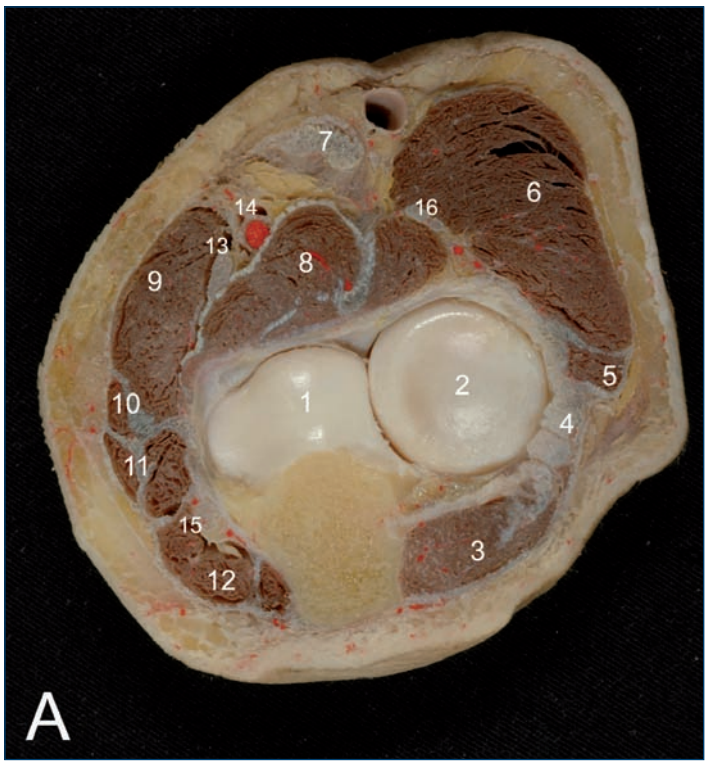

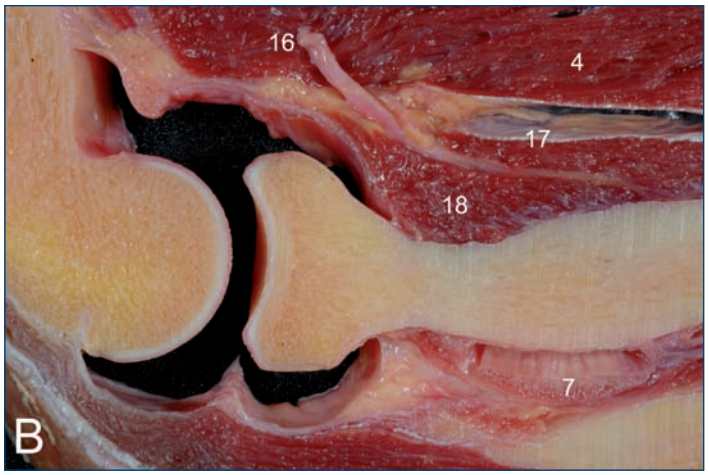

Fig. 6 A y B. A) Sección transversal del tercio proximal del antebrazo, visto desde la parte proximal. Zona anterior de la cavidad sigmoidea mayor y coronoides (1), cabeza del radio (2). Músculo *supinator* (3), Músculos *extensor carpi radialis brevis (4) y longus* (5), *brachioradialis* (6), tendón bicipital (7), *biceps brachii* (8), *pronator teres* (9), *flexor carpi radialis* (10), *flexor digitorum superficial* (11) y *flexor carpi ulnaris* (12). Nervio mediano (13). Arteria humeral profunda (14). Nervio cubital (15). B) Sección sagital del codo a nivel de la articulación húmero-radial. En la imagen se muestra la entrada de la rama profunda del nervio radial (16) en la arcada de Fröshe, atravesando entre la cabeza superficial (17) y profunda (18) del músculo *supinator*, saliendo con el nombre de nervio interóseo posterior. Nótese la cercanía con la cápsula articular.

milímetros de la cápsula articular anterior del codo, una vez distendida con la introducción de líquido **(Figura 6 A y B).**

El refuerzo ligamentoso del codo en la zona lateral se denomina *ligamento collaterale radiale* (ligamento colateral radial, que a pesar de su nombre no tiene una verdadera inserción en el radio, pues limitaría su movimiento rotatorio); está constituido por un fascículo anterior, un fascículo medio muy tenue o inconstante, y otro posterior, que se confunden con las inserciones del ligamento anular **(Figura 7).**

De la porción inferior de la cápsula articular anterior se origina la presencia de un repliegue sinovial a nivel de la interlínea articular externa conocido como meniscoide humerorradial **(Figura 8).**

En la cara posteroexterna del húmero puede apreciarse una superficie libre de cartílago articular que deja un espacio ideal para colocar placas o material de osteosíntesis, debido a que el sector articular del *capitellum* cubre sólo los 180º anteriores. El ligamento anular, rodeando la cabeza del radio se inserta por delante y detrás de la escotadura radial del cúbito, aplicándola contra la cavidad sigmoidea menor o incisura radial del cúbito; su cara interna presenta una pequeña capa de cartílago hialino ya que forma parte de la superficie articular radiocubital proximal. En el suelo de la articulación humerorradial podremos encontrar una banda fibrosa que une el borde inferior de la escotadura radial del cúbito con el cuello del

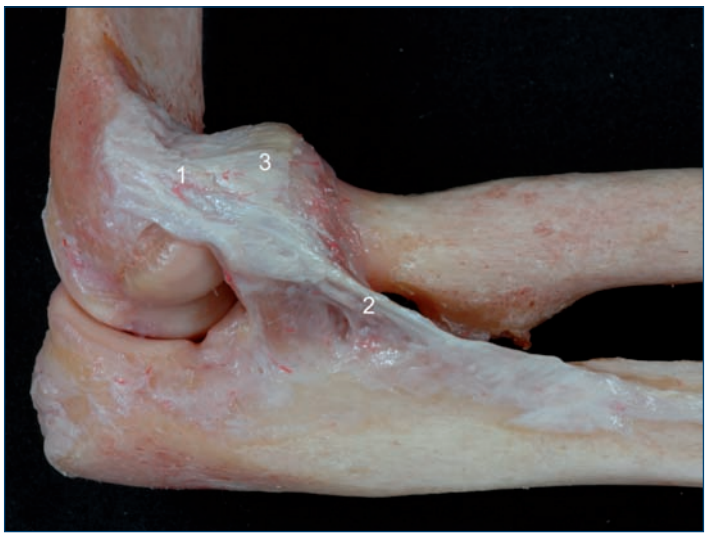

Fig. 7. Visión lateral del codo en flexión. Ligamento colateral radial (1), ligamento colateral cubital lateral (2), ligamento anular del radio (3).

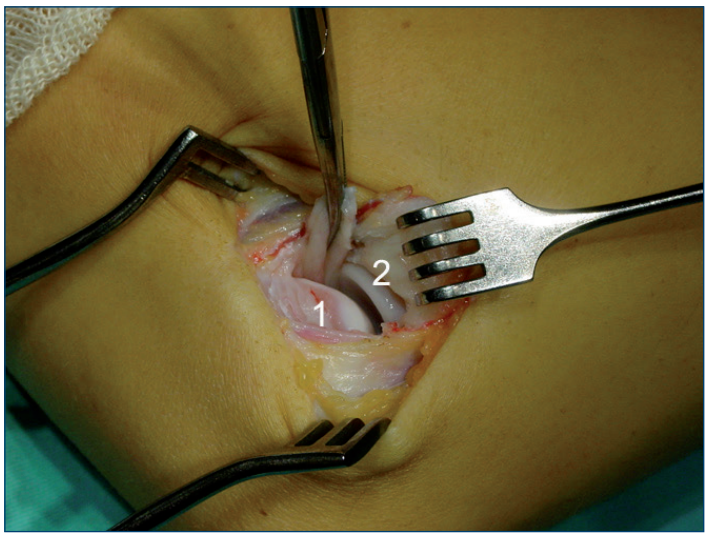

Fig. 8. Abordaje lateral de Kocher para la articulación humerorradial. *Capitellum* (1), radio (2), meniscoide traccionado por mosquito.

radio, se trata del *ligamento cuadrado de Denucé*; ésta se tensa durante los movimientos de pronosupinación, limitándolos en sus extremos.

Aparte de los refuerzos ligamentosos principales y accesorios existe un refuerzo ligamentoso extrínseco conocido como "cuerda oblicua" (*chorda oblicua)* que unirá el cúbito y radio en la parte proximal. Se trata de una cinta fibrosa plana e inconstante, que desde la tuberosidad y la apófisis coronoides del cúbito se dirige oblicuamente hacia abajo para insertarse distalmente a la tuberosidad del radio. Esta estructura es conocida también como *ligamento de Weitbrecht,* vestigio fibroso de la primitiva inserción del músculo *flexor pollicis longus* (FPL). La cuerda oblicua se pone tensa en supinación, por lo que podría estar implicada en la limitación de este movimiento en caso de fibrosis.

ESTRUCTURAS SUPERFICIALES MUSCULOTENDINOSAS Y RELACIONES VASCULONERVIOSAS

A la hora de planear incisiones quirúrgicas hay que tener especial cuidado con las venas y nervios superficiales subyacentes; ante todo habrá que tener en cuenta que lateralmente al tendón del músculo *biceps brachii* (BB) se tendrá que identificar la vena mediana cefálica y justo bajo ella la rama del nervio *cutaneus antebrachii lateralis (*cutáneo lateral del antebrazo) que emergerá de forma engañosa, entre el tejido conectivo, por el borde externo del tendón bicipital, punto frecuente en el que suele seccionarse de manera iatrogénica dejando como secuela anestesia en su territorio de distribución (cara lateral del antebrazo, del codo a la muñeca). Esta rama emerge bajo el tendón del músculo BB a la altura de la línea de Hueter (intercondílea); se localiza después por debajo de las venas mediana y cefálica, en el mismo plano que el tendón del bíceps **(Figura 9 A y B);** este nervio, también conocido como musculocutáneo, se dividirá en dos ramos, uno anterior y otro posterior.

Externamente, se localiza proximalmente la vena cefálica discurriendo por el borde lateral del músculo BB y distalmente las venas superficiales radiales, que confluyen en las venas mediana y cefálica. Hay que remarcar a este nivel la vena comunicante entre el sistema venoso superficial lateral y las venas profundas que acompañan a la arteria radial o humeral subyacente **(Figura 10)**. Debe recordarse, asimismo, la existencia de válvulas venosas tanto en el sistema superficial, como en ocasiones en esta importante comunicante, que suele localizarse por debajo del pliegue de flexión del codo en la zona correspondiente al canal bicipital externo. En los abordajes anteriores del codo puede dañarse la anastomosis venosa del sistema venoso superficial y el profundo. En caso de identificarse, debe realizarse una hemostasia cuidadosa por el riesgo de aparición de hematomas importantes en el antebrazo, que incluso podrían ocasionar un síndrome compartimental en el postoperatorio inmediato.

En la parte lateral se puede identificar a nivel del antebrazo el ramo del nervio radial conocido como nervio *cutaneus antebrachii posterior* (cutáneo posterior del antebrazo), que se distribuye por la piel en la mencionada región **(Figura 11).**

Si queremos localizar el tronco común del nervio radial en el canal de torsión puede ser útil emplear este ramo como guía para su identificación, llevándonos hasta la zona anterior del tabique intermuscular externo, que es donde se hace subcutáneo.

ESTRUCTURAS SUBAPONEURÓTICAS. CANAL BICIPITAL EXTERNO

En la zona anterior y media del codo nos encontramos con el músculo BB, de aspecto carnoso y que se continúa de forma característica con el *lacertus fibrosus* y su tendón principal de inserción, que se dirigirá profundamente para, tras girar lateralmente 90º sobre sí mismo, fijarse en la cara posterior de la tuberosidad bicipital del radio. El

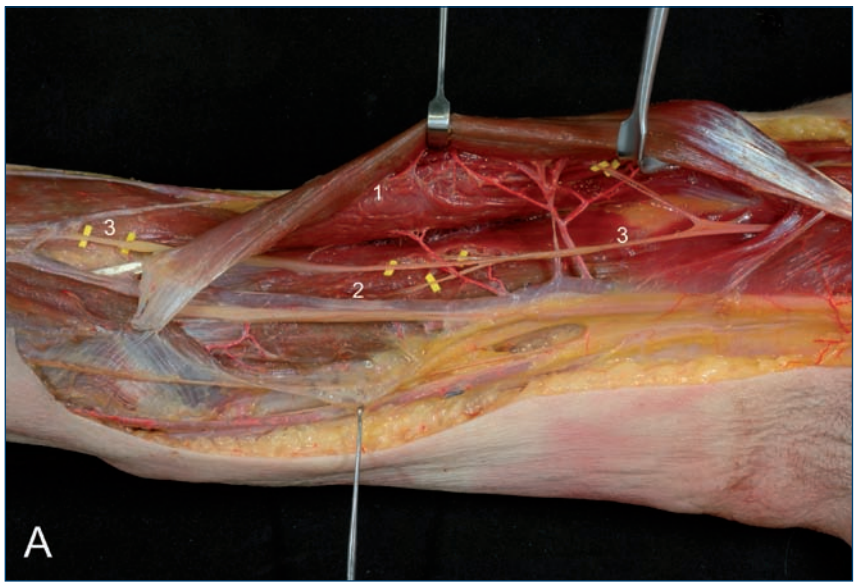

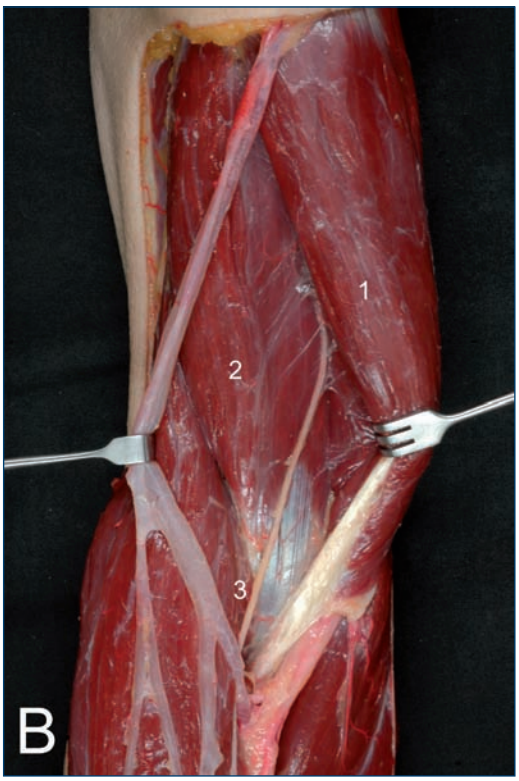

Fig. 9 A y B. A) Relación del músculo y tendón del *biceps brachii* (1) en un plano anterior, músculo *brachialis* (2) en un plano más profundo y el nervio musculocutáneo (3) entre ambos con sus ramas de inervación para cada músculo. B) Tras emerger por el borde lateral del tendón bicipital, pasa a tener una función sensitiva y se denomina n. *cutaneus antebrachii lateralis*.

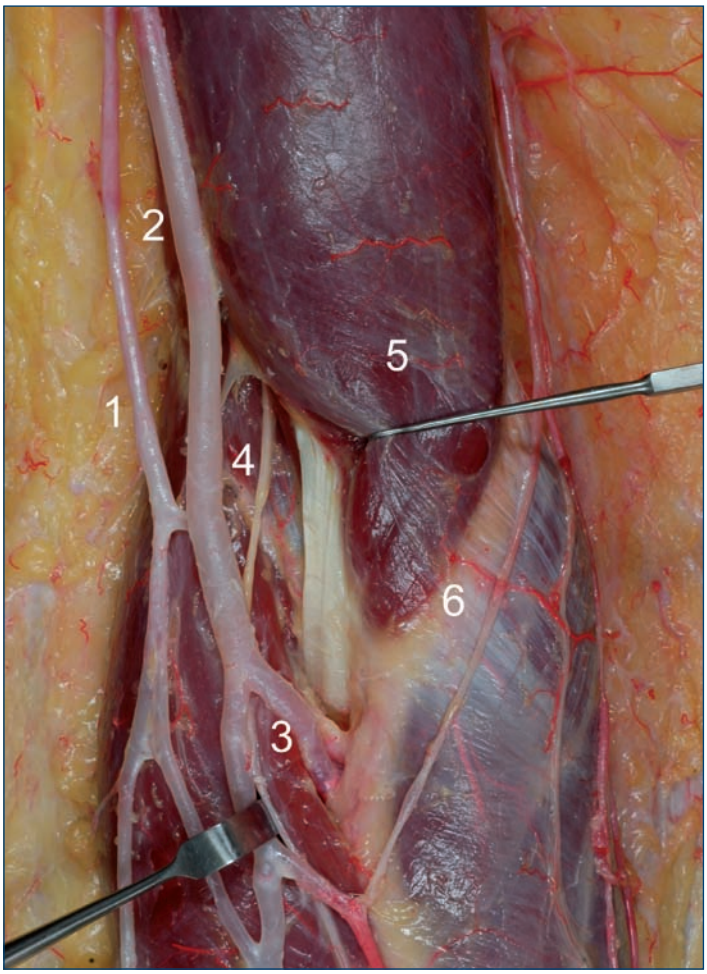

Fig. 10. Visión anterior del codo. Vena cefálica (1). Vena basílica (2) y vena comunicante (3). Nervio *cutaneus antebrachii lateralis* (4) emergiendo por fuera del tendón bicipital, que se expone claramente al rechazar el músculo *biceps brachii* con un gancho (5), y discurriendo profundo al plano venoso superficial. *Lacertus fibrosus* (6).

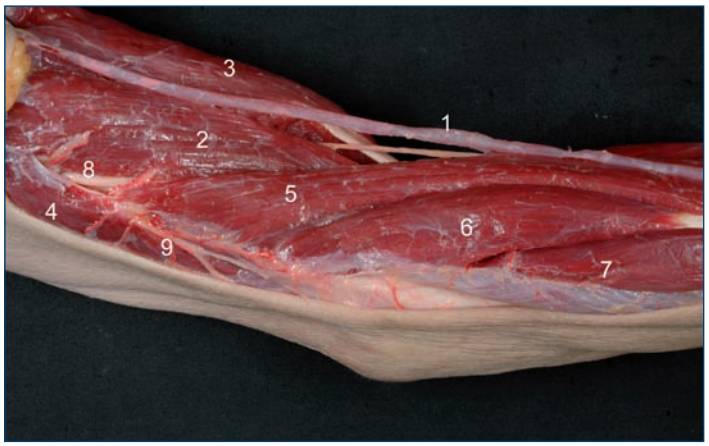

Fig. 11. Visión lateral del codo. Vena cefálica (1), músculos *brachialis* (2), *biceps brachii* (3), *triceps brachii* (4), *brachioradialis* (5), *extensor carpi radialis longus* (6) y *extensor carpi radialis brevis* (7). Nervio radial (8) y nervio *cutaneus antebrachii posterior (9).*

tendón de inserción del músculo BB es plano en la zona de transición musculotendinosa, adquiriendo posteriormente un aspecto cilíndrico, separándose de la tuberosidad ósea del radio por una bolsa serosa que facilita su deslizamiento durante los movimientos de pronosupinación.

Bajo el músculo BB localizaremos el músculo *brachialis* (B), de mayor anchura, sobrepasándolo a ambos lados para insertarse en la cápsula articular del codo y en la tuberosidad braquial del cúbito justo por debajo de la apófisis coronoides. Se debe recordar que esta última estructura está por dentro de la cápsula articular, y que no existen fibras tendinomusculares que se inserten en ella. Muchas fracturas del pico de la apófisis coronoides se producen por impacto óseo directo y no por arrancamiento, pues en ella no se fija ninguna estructura anatómica. Entre ambos

músculos se debe identificar el nervio cutáneo lateral del antebrazo discurriendo oblicuamente desde la parte medial y superior hacia la parte lateral e inferior para emerger superficialmente justo por el borde lateral del tendón de inserción del músculo BB **(Figura 10).**

En el lado externo se encuentra en primer lugar el músculo *brachioradialis* (BR) y a continuación los músculos *extensor carpi radialis longus* (ECRL) *y extensor carpi radialis brevis* (ECRB), superpuestos uno encima de otro y cubriéndose parcialmente, formando la denominada *masa móvil de Henry.* El tabique intermuscular externo separa este grupo muscular de los músculos B y BB proximalmente. Entre estos grupos musculares queda delimitado el canal bicipital externo, donde se localizarán los vasos y nervios profundos que discurrirán desde el brazo al antebrazo. Profundamente bajo la masa móvil de Henry se localiza el músculo *supinator* (S), enrollándose sobre el radio, perteneciendo en realidad al plano profundo de la región **(Figura 12).**

A la altura del cuello del radio, un centímetro distal a la interlínea articular, la arteria humeral suele dividirse en arteria radial y tronco cubitointeróseo (para algunos autores, arteria radial y arteria cubital). La arteria radial parece ser la continuación de la humeral y, de hecho, el límite entre ellas lo determina el punto en que emerge el tronco cubitointeróseo cuando se desprende de su cara posterior para dirigirse a la profundidad de la fosa del codo (se introducirá posteriormente bajo el fascículo cubital del músculo *pronator teres* (PT). La arteria radial se localizará entonces en el intersticio entre los músculos BR y PT, y más distalmente entre los músculos BR y *flexor carpi radialis* (FCR), desprendiéndose ramos de irrigación de manera segmentaria durante su trayecto tanto para el músculo BR como para el músculo FCR **(Figura 13).**

La epífisis distal del húmero se irriga por pequeños vasos provenientes de los ramos que forman el circuito periarticular del codo **(Figura 14).**

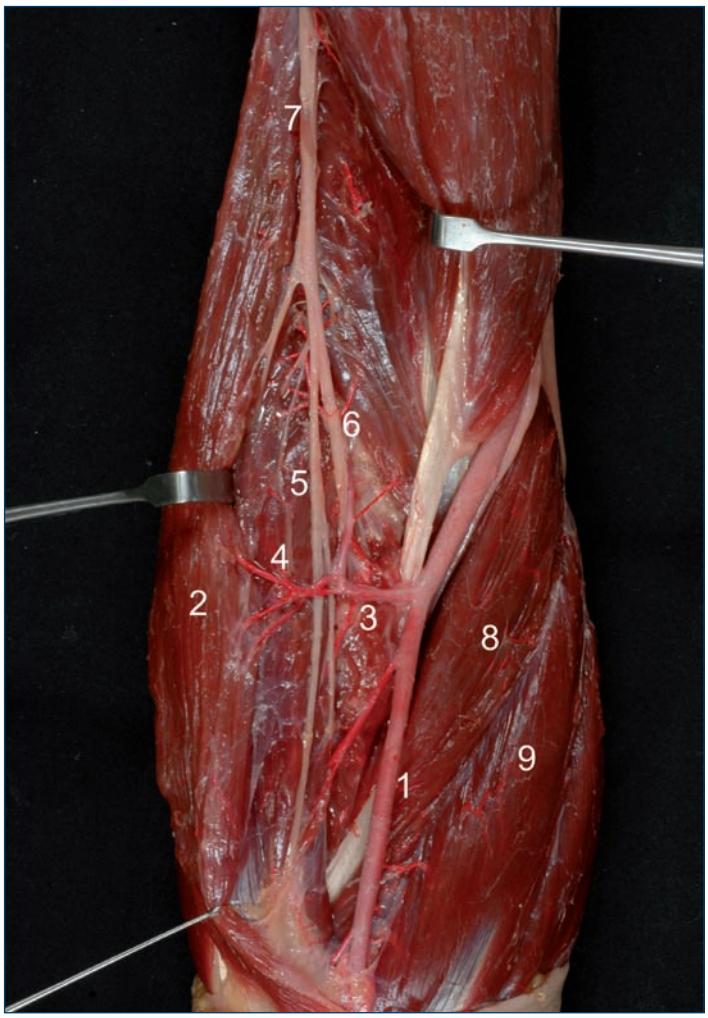

Fig. 13. Arteria radial (1) medial al músculo *brachioradialis* (2) (que se rechaza con ayuda de separadores) del que es satélite en el antebrazo. Arteria colateral recurrente radial (3) y ramas musculares (4). Rama superficial (5) y profunda (6) del nervio radial (7) que se expone mejor al rechazar los músculos del compartimento anterior del brazo. Músculos *pronator teres* (8), *flexor carpi radialis* (9).

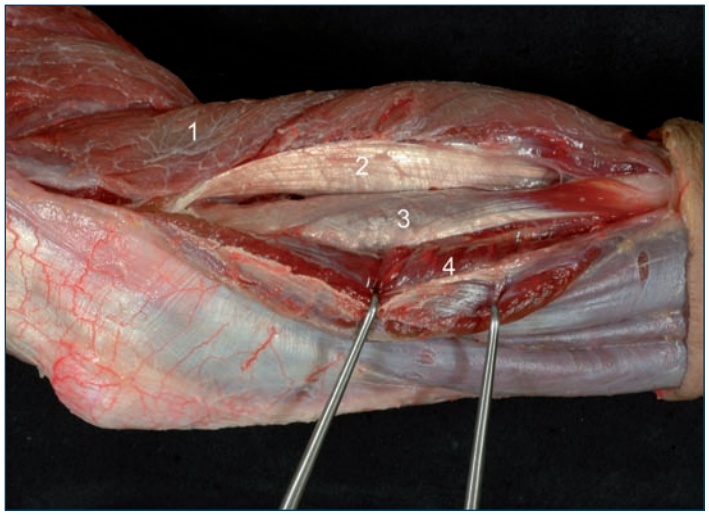

Fig. 12. Visión lateral del codo y antebrazo. Masa móvil de Henry (1) con la aponeurosis profunda del *extensor carpi radialis brevis* (2), músculo *supinator* subyacente (3) tras rechazar el músculo *extensor digitorum* hacia el dorso (4).

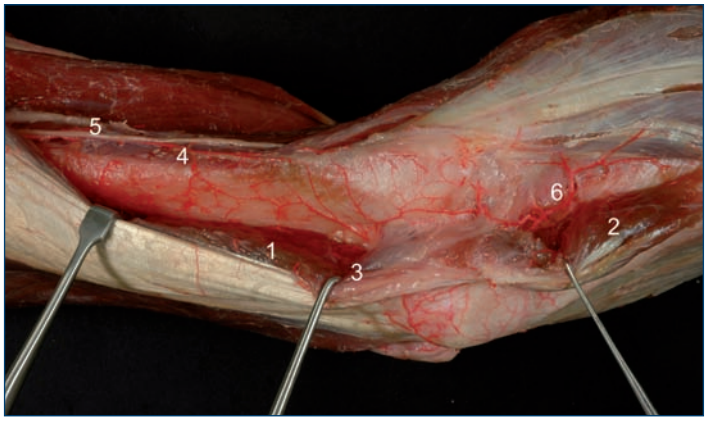

Fig. 14. Rechazando la parte distal de la cabeza medial del m. *triceps brachii* (1) y del m. *anconeus* (2), de lateral a medial, expondremos el plano capsuloligamentoso posterior del codo. Obsérvese la inserción de fibras musculares de la cabeza medial en la cápsula articular (3). Se expone la parte externa y posterior del circuito periarticular del codo. División posterior de la arteria colateral radial (4) descansando en la cara posterior del tabique intermuscular. Nervio radial (5). Arteria interósea recurrente (6) con múltiples comunicaciones capilares discurriendo profunda al músculo *anconeus*.

Lateralmente, entre los músculos BB y BR se localizan en primer lugar la arteria recurrente radial, y más profundamente el nervio radial con su división en ramos, superficial o "sensitivo" y profundo o "motor"; en realidad estos nervios son mixtos y llevan fibras sensitivas, motoras y vegetativas **(Figura 15 A y B).**

El nervio radial perfora el tabique intermuscular externo a unos 10 centímetros proximales al epicóndilo; generalmente se divide a nivel de la interlínea radiocapitelar, pero también lo puede hacer desde unos 3 centímetros por encima o por debajo de ella. La línea interepicondílea de Hueter nos indica la zona más frecuente de división del nervio radial. A este nivel se localizan emergiendo por el borde externo del nervio los ramos motores para los músculos BR y ECRL y por el borde interno, ocasionalmente un ramo motor para el músculo B **(Figura 16).**

Distalmente se identifica la división del nervio radial antes de pasar la interlínea articular y dividirse en el ramo superficial (siguiendo la misma dirección del tronco nervioso), que se dispondrá bajo el músculo BR durante todo su recorrido en el antebrazo (incluido en su aponeurosis), y el ramo profundo que se introducirá entre las dos porciones del músculo S.

En este punto se encontrarán de forma característica una serie de estructuras vasculares, especialmente venosas, formando una especie de traílla (denominada en inglés "leash", que significa correa para pasear los perros) dentro de un ambiente celuloadiposo que dificultan la visión de la arcada fibrosa que le forma el músculo S al ramo profundo del nervio radial **(Figura 17).** Los vasos que forman el "leash" de Henry, provienen de la arteria recurrente radial a través de un solo tronco que se ramifica, o de múltiples ramitas individuales que discurren por delante y por detrás del nervio radial; la arteria recurrente radial, procedente de la arteria radial, presenta un trayecto característico de dirección ascendente, emitiendo ramas a los músculos BR, ECRL y ECRB, y posteriormente llega a anastomosarse con la división anterior de la arteria humeral profunda (arteria colateral radial anterior), contri-

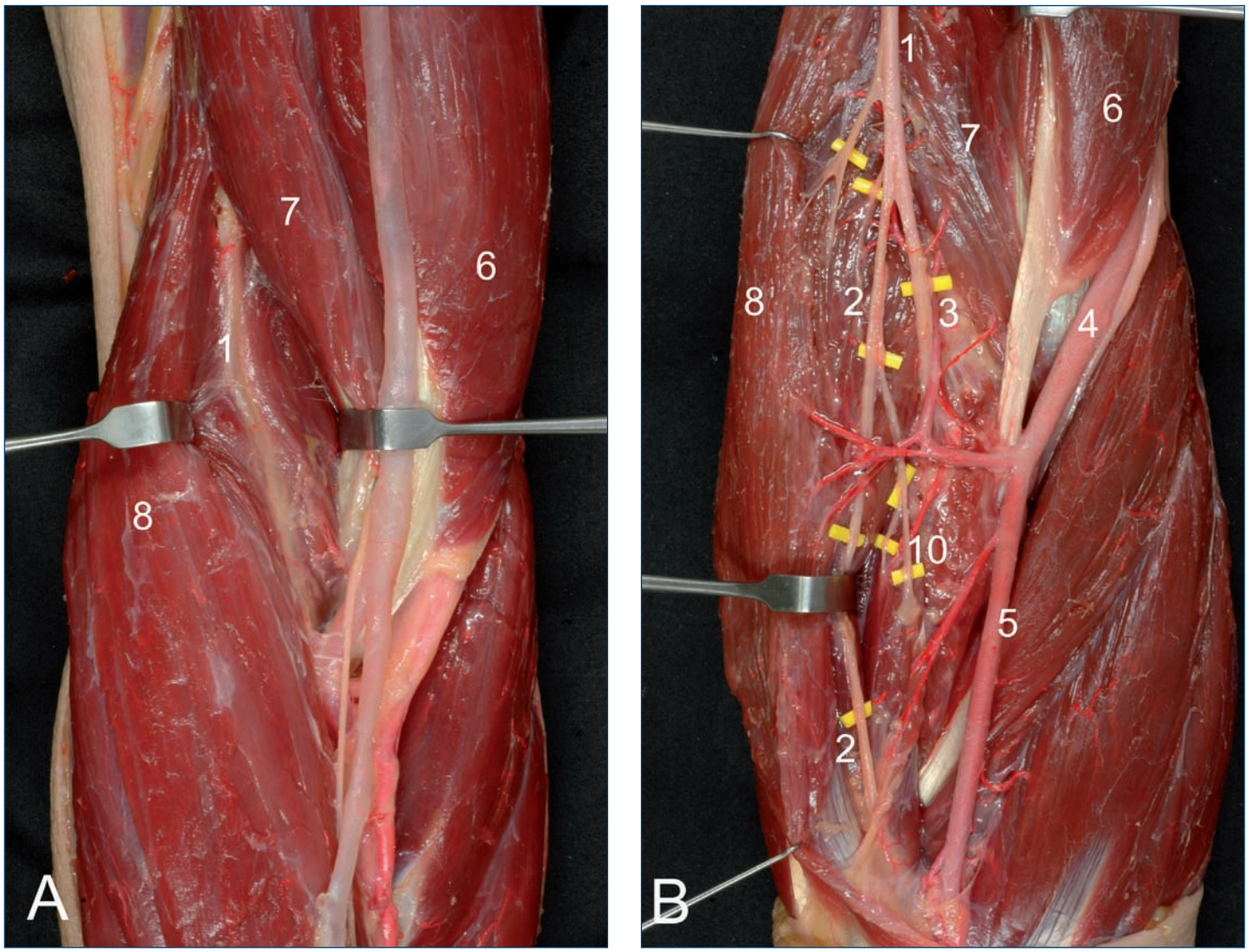

Fig. 15 A y B. A) Visión anterior del codo exponiendo el canal radial entre los músculos del compartimento anterior del brazo rechazados a medial y la masa móvil de Henry rechazada hacia lateral. B) Vasos y nervios profundos. Nervio radial (1) con sus ramas superficial (2) y profunda (3). Arteria humeral profunda (4) y arteria radial (5). Músculos *biceps brachii* (6), *brachialis* (7) y *brachioradialis* (8). Arteria recurrente radial (9). Rama de inervación para el músculo *extensor carpi radialis brevis* (10) procedente de la rama superficial del nervio radial.

Fig. 16. Visión anterior del codo, rechazando la masa móvil de Henry hacia lateral para mostrar con mayor claridad el nervio radial y sus ramas de inervación. Nervio radial (1) y ramos de inervación de los músculos *brachialis* (2), *brachioradialis* (3), *extensor carpi radialis longus* (4), *extensor carpi radialis brevis* (5), y *supinator* (6). Rama superficial (7) y profunda (8) del nervio radial. Nervio interóseo posterior (9).

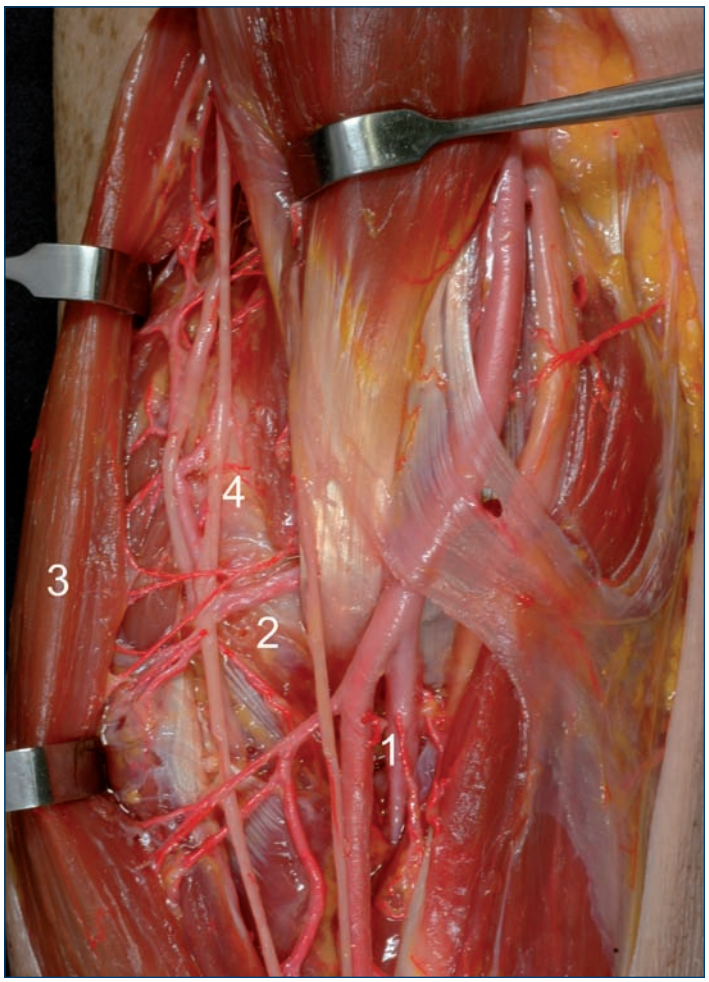

Fig. 17. Detalle del canal radial, donde se pueden apreciar los vasos que provienen de la arteria radial (1), y de la arteria recurrente radial (2) que irrigan a la masa móvil de Henry (3), rechazada por dos separadores. Observe la estrecha relación con la rama sensitiva del nervio radial (4).

buyendo al circuito periarticular del codo. Asimismo, el músculo BR puede ser utilizado como colgajo de rotación o libre basándose en su pedículo vascular proveniente de la arteria radial o de la arteria recurrente radial, y menos frecuentemente de la arteria braquial.

Los fascículos del músculo S reciben la inervación proximalmente, desprendiéndose una rama anterior para inervar la porción superficial y otra rama posterior para inervar la porción profunda. El músculo ECRB recibe generalmente su ramo procedente del ramo profundo del nervio radial antes de introducirse bajo la arcada del músculo S denominada en clínica "*arcada de Fröhse*", punto de posible compresión nerviosa **(Figura 18)**. La arcada de Fröhse se localiza de 3 a 5 cm distal a la línea de Hueter. Con frecuencia se presenta una variación de inervación del músculo ECRB que se desprende del ramo sensitivo del nervio radial **(Figura 15).**

Las posibles zonas de compresión del nervio radial en el denominado "túnel radial" (en realidad no constituye un verdadero túnel anatómico) son:

F- bandas Fibrosas entre los músculos B y BR (raras).

R- arteria Recurrente radial (sobre todo el "leash").

E- músculo ECRB.

A- Arcada de Fröhse (la más frecuente, debiendo recordar que durante la exploración, que la extensión activa del tercer dedo contra resistencia produce la contracción sinérgica del músculo ECRB para estabilizar la muñeca, pudiendo comprimir el nervio radial).

S- músculo S (pueden existir bandas fibrosas intramusculares entre los fascículos superficial y profundo, y también el límite distal fibrosado).

El acrónimo "FREAS" nos puede servir de nemotecnia para recordar de forma ordenada estos posibles puntos de compresión.

Es importante recordar la relación de este nervio dependiendo de la posición de pronosupinación del radio; durante la pronación el nervio radial se desplaza hacia delante y durante la supinación se desplaza hacia atrás. Externamente, siendo todo más sencillo, únicamente cabe referir las relaciones de la rama superficial del nervio radial, situado bajo el músculo BR e incluido en su epimi-

sio, y la ya comentada relación de la rama profunda con el músculo S antes de discurrir al dorso del antebrazo. La rama superficial del nervio radial puede estar ausente, y en ese caso la sensibilidad la recogerá el nervio cutáneo antebraquial lateral.

ESTRUCTURAS PROFUNDAS

El músculo *supinator* (S) es característicamente aplanado y forma el límite profundo de la región posterolateral del codo. Se origina por dos fascículos, uno en el epicóndilo lateral (fascículo superficial) y otro en la cresta homónima del cúbito (fascículo profundo). Desde aquí sus fibras se disponen en forma de abanico para converger, enrollándose desde detrás hacia delante sobre la parte proximal del radio y terminan insertándose en el borde posterior y caras laterales y anterior del radio. Entre sus dos fascículos discurre la rama profunda del nervio radial envuelta por una cantidad variable de tejido celuloadiposo que lo protege del roce durante los movimientos de pronosupinación **(Figura 19).** El músculo S puede existir como una sola masa muscular sin separación entre las porciones superficial y profunda; en este caso el nervio interóseo posterior del antebrazo se dispone profundamente en contacto con el cuello del radio y la cápsula articular, con un riesgo elevado de ser lesionado de forma iatrogénica (sección, colocación de separadores, etc.) o por las fracturas del cuello del radio desplazadas.

En el lado externo encontraremos la división anterior de la arteria colateral radial que irá a anastomosarse con la arteria recurrente radial localizándose en el fondo del canal bicipital externo **(Figura 17).** En la parte posteroexterna los límites musculares subaponeuróticos se corresponden en la zona media con el músculo TB que lo identificaremos por la característica lámina tendinoaponeurótica nacarada que lo cubre; no debe confundirse con el verdadero tendón de inserción de la porción larga del músculo TB, que se encuentra dispuesto en un plano sagital en el espesor del músculo como veremos posteriormente. La inserción de este músculo se realiza por fibras cortas que se continúan con el olécranon y por expansiones laterales de la aponeurosis del músculo TB que cubren al músculo A en el lado externo del borde posterior del cúbito **(Figura 20).**

Llama la atención que las fibras musculares que se pueden ver en la parte externa y distal pertenecen en realidad al vasto interno, a pesar de que pueda parecer que se trate del vasto externo (esta porción muscular se localiza por encima del canal de torsión en la zona superoexterna del brazo, mientras que por debajo del canal de torsión nos encontraremos con la gran masa del vasto interno). Así pues en la zona distal del músculo TB, las dos masas musculares que bordean la zona central, pertenecen al vasto medial o interno. El tabique intermuscular externo y su aponeurosis superficial se adhieren a la masa de los músculos epicondíleos y desprenden tabiques intermusculares entre ellos y también separando el músculo *anconeus* (A).

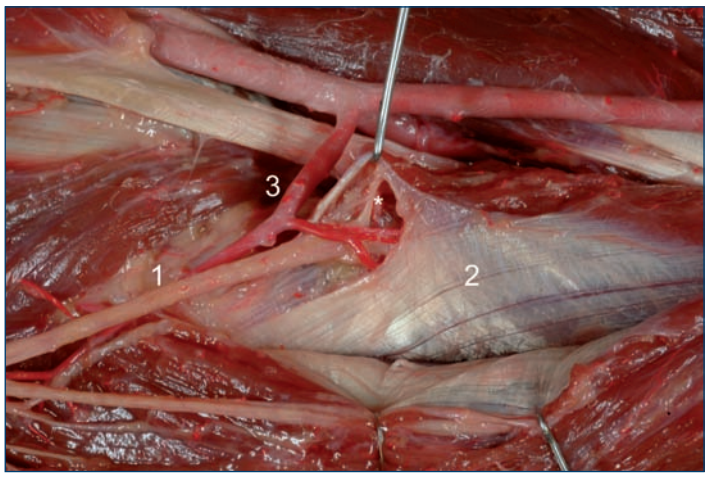

Fig. 18. Detalle de la entrada de la rama profunda del nervio radial (1) en la arcada de Froshe, que es levantada con un gancho, así como las ramas de irrigación para el músculo *supinator (2)* provenientes de la arteria recurrente radial (3). En este punto se desprenden las ramas de inervación para los fascículos superficial y profundo del músculo *supinator* (*).

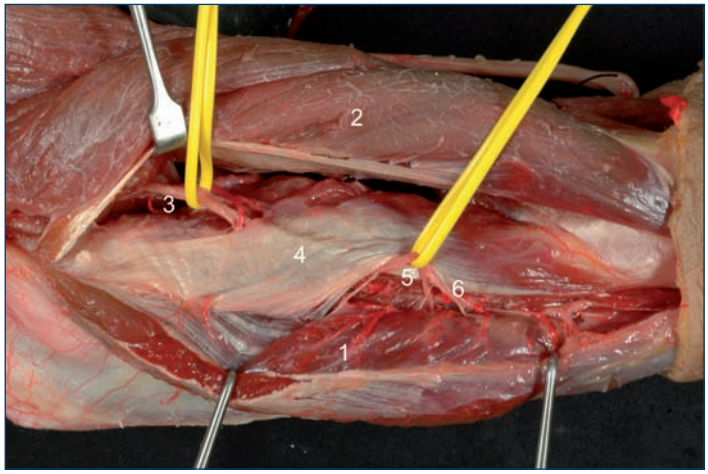

Fig. 19. Ampliación del abordaje entre los músculos *extensor digitorum* (1) y el *extensor carpi radialis brevis* (2). En la imagen se aprecia la entrada de la rama profunda del nervio radial (3) en la arcada de Fröhse, atravesando la cabeza superficial y profunda del músculo *supinator* (4), saliendo con el nombre de nervio interóseo posterior (5) con sus ramos para el plano superficial (ED, EDM y ECU) (6).

Lateralmente encontraremos el grupo muscular epicondíleo o extenso-supinador con una masa común de origen para los músculos *extensor digitorum* (ED), *extensor digiti minimi* (EDM) y *extensor carpi ulnaris* (ECU) que de manera análoga al origen de los epitrocleares presentan una aponeurosis de origen común con septos intermusculares que los separan, siendo difícil su disección de la aponeurosis superficial **(Figura 21 A y B)**; asimismo se debe identificar y disecar el músculo A, punto de referencia importante en cirugía del codo a la hora de planificar las diferentes vías de acceso de la cabeza del radio o de la zona proximal del antebrazo.

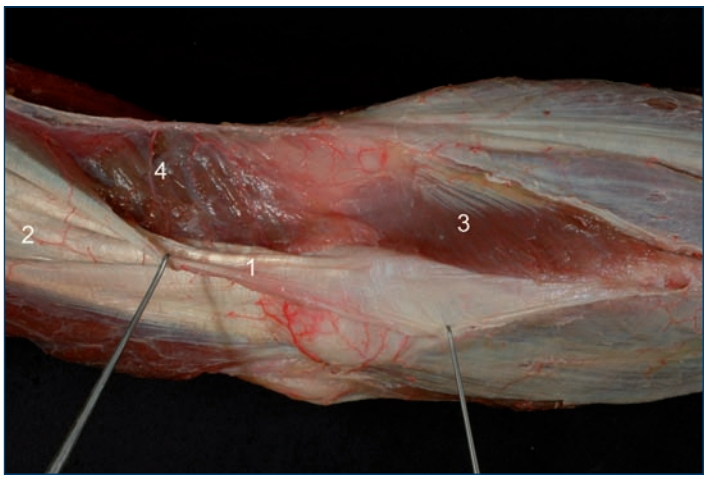

Fig. 20. Visión lateral del codo. Se ha levantado la expansión aponeurótica lateral (1) del músculo *triceps brachii* (2) que cubre al músculo *anconeus* (3); extendiendo la disección proximalmente se descubren las fibras más distales de la cabeza medial (4) del músculo *triceps brachii.*

De aspecto triangular, el músculo A se origina en la cara posterior del epicóndilo para dirigirse hacia el borde lateral del olécranon y cara posterior del cúbito. Se encuentra encerrado en un estuche aponeurótico que nos ayudará a reconocer sus límites junto con pequeñas arteriolas septales procedentes de la arteria interósea recurrente que emergen en los límites entre los músculos ECU y A.

A veces es difícil reconocer el músculo A pues por su aspecto parece ser la continuación distal de la cabeza medial del músculo TB, y así es en realidad; de hecho comparten el mismo ramo de inervación y de irrigación, que le llegan por su borde superior. Este músculo cubre parcialmente al ligamento colateral radial, estando separado de la articulación del codo por una bolsa sinovial, que en algunos casos puede estar en comunicación con la propia articulación.

En el músculo ED, también denominado EDC (*extensor digitorum comunis)*, es posible encontrar tres fascículos, para los dedos índice, medio y otro común, para el anular y el meñique, separados por finos tabiques aponeuróticos. El músculo EDM se sitúa medial respecto al músculo ED, siendo a veces difícil su separación a este nivel, precisándose en muchas ocasiones disecarlos distalmente para poder reconocer cada uno de sus componentes. El músculo ECU es el más medial en este plano superficial y se deberán reconocer sus dos cabezas, humeral (originándose en el epicóndilo y ligamento colateral radial) y cubital (originándose en el borde posterior del cúbito). Todos estos músculos reciben su inervación de forma típica por pequeños ramos recurrentes procedentes del nervio *interosseus antebrachii posterior* (interóseo posterior del antebrazo) que, tras aparecer a través del músculo S en el tercio proximal del antebrazo, desprende múltiples filetes nerviosos para este grupo epicondíleo, denominándose por su aspecto "*cauda equina*" **(Figura 22).**

Fig. 21. A) Plano superficial de los músculos de la masa móvil de Henry y extensosupinadores. Los músculos se han individualizado con un objetivo didáctico. B) Los músculos individualizados se han rechazado hacia el lado externo y se visualizan desde "dentro". Músculos *brachioradialis* (1), *extensor carpii radialis longus* (2), *extensor carpii radialis brevis* (3), *extensor digitorum* conjuntamente con *extensor digiti minimi* (4), *extensor carpi ulnaris* (5), *anconeus* (6), y *supinator* (7). Nervio radial (8).

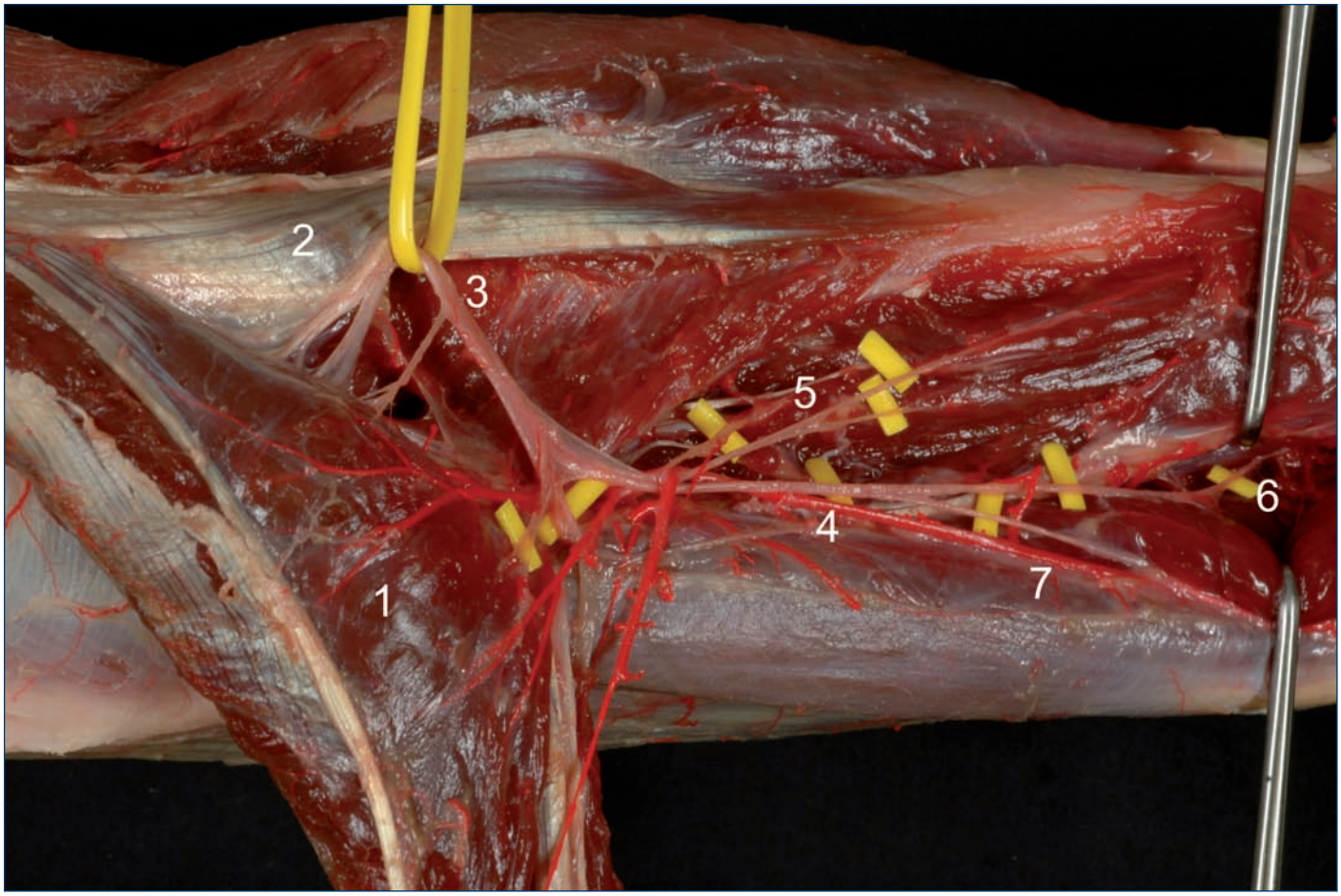

Fig. 22. Tras seccionar distalmente y rechazar al músculo *extensor digitorum* (1) se muestra el plano dorsal profundo del antebrazo y sus relaciones. Músculo *supinator* (2), nervio interóseo posterior (3) y ramas musculares formando la cauda equina. Ramas de inervación procedentes del nervio interóseo para el plano superficial (4) y profundo (5). Rama terminal del nervio interóseo posterior (6). Arteria interósea posterior (7). Observe como la arteria se entrecruza con ramas de inervación de la cauda equina.

BIBLIOGRAFÍA

1. Orts Llorca F. Anatomía humana. 6.ª ed. Barcelona: Editorial Científico-Médica; 1986.
2. Hoppenfeld S, DeBoer O. Surgical Exposures in Orthopaedics: the Anatomic Approach. 3.rd ed. Philadelphia: Lippincott Williams & Wilkins; 2003.
3. Llusá M, Meri A, Ruano D. Surgical Atlas of the Musculoskeletal System. Rosemont, IL, American Academy of Orthopaedic Surgeons 2008.
4. Llusá M, Ballesteros-Betancourt J, Forcada P, Carrera A. Atlas de Disección Anatomoquirúrgica del Codo. Elsevier, Barcelona, España, 2009.
5. Ballesteros-Betancourt JR, García-Tarriño R, Gutierrez-Medina D, et al. Surgical anatomy and technique for the treatment of Dubberley type 1, 2 and 3 capitellar fractures via a limited anterior approach to the elbow. Int J Adv Jt Reconstr 2017; 4(2):52-64.
6. Morrey BF, Llusá-Pérez M, Ballesteros-Betancourt JR. Anatomy of the elbow joint. In: Morrey BF,Sanchez-Sotelo J, Morrey M, ed. The Elbow and its Disorders, 5th Ed. Philadelphia, W. B. Saunders, 2017; pp.9–32.
7. Barco R, Ballesteros JR, Llusá M, Antuña S. Applied anatomy and surgical approaches to the elbow. En: Essentials in Elbow Surgery. A Comprehensive Approach to Common Elbow Disorders. Antuna S, Barco R (Eds.). London: Springer-Verlag;2014.
8. Barco R, Forcada P, Ballesteros JR, Llusa M, Antuña S. Surgical approaches to the elbow. En: Operative Elbow Surgery. Stanley D, Trail I (eds). Edinburg: Churchill Livingstone;2012.ISBN: 978-0-7020-3099-4.
9. Ballesteros-Betancourt JR, LLusá M, Sanchez-Sotelo J. Surgical Exposures of the Forearm. In: The Elbow and its Disorders, 5th Ed. Morrey BF,Sanchez-Sotelo J, Morrey M, ed. W. B. Saunders, 2017; pp.151-156.

ETIOPATOGENIA DE LA TENDINOPATÍA DE LOS EPICONDÍLEOS (Epicondilalgia de causa tendinosa. Codo de tenista)

DR. JOSÉ Mª ARANDES RENÚ
DR. CARIBAY VARGAS REVERÓN
DR. CLARA CHIMENO PIGRAU
Servicio de COT. Hospital Clinic. Barcelona
Universidad de Barcelona

"La etiología del codo de tenista es variada,
su patología oscura, y la curación incierta".
Speed K. 1929[1]

INTRODUCCIÓN

Se considera que el sobreuso es el factor que inicia el proceso en las tendinopatías, con una fase inflamatoria (tendinitis), seguida de una microdegeneración, que al debilitar al tendón ocurren microrrupturas de algunas fibras, lo que hace que se expresen gran cantidad de proteínas (inflamación química). Por las necesidades metabólicas se forman neovasos, que se acompañan de un crecimiento neuronal, por lo que aparece dolor y se desencadena una inflamación neurogénica. Es un proceso generalmente autolimitado, pero por persistencia del sobreuso puede evolucionar hacia una degeneración crónica sintomática (tendinosis). La lesión tendinosa se acompaña de fenómenos reaccionales y reparativos. Generalmente afecta a la mano dominante en pacientes entre 35 y 50 años de edad. La tendinopatía lateral del codo se conoce como 'codo de tenista'.

Si bien el mecanismo etiopatogénico de la tendinopatía de los epicondíleos (TE) no está completamente aclarado, y en muchos casos no se puede identificar la causa[2], todas las estadísticas muestran que la mayoría de pacientes con TE no tienen actividades profesionales con movimientos repetitivos, soporte de pesos o actividades deportivas, que soliciten a la musculatura de los extensores de muñeca y dedos. La clínica se instaura sin causa aparente en adultos de edad media; tras un traumatismo; o en la artritis reumatoide. Pero un porcentaje de los pacientes con TE sí están sometidos a movimientos repetitivos de extensión de la muñeca o de supinación de la mano a partir de la posición de pronación, movimiento habitual en la vida corriente, así como en ciertas profesiones manuales o en deportes muy variados que requieran un sobreuso. La causa más frecuente son las contracciones excéntricas de la musculatura extensora del antebrazo[3-5]. La falta de un grupo control, y que los estudios sean retrospectivos, imposibilita el poder determinar con exactitud la causa desencadenante.

El cuadro entra dentro del contexto de las lesiones por exceso de tensión que ocasionan una sobrecarga mecánica local[6,7]; de tensión repetitiva (*repetitive strain injuries*)[8], ya descritas anteriormente como 'rampas', -por Ramazzini[9] en 1713 (*diseases of clerks and scribes*) y por Charles Bell[10] en 1833 (*writter's cramp*)-, o como 'muñeca de telegrafista'[11,12]; términos que no definen una condición médica, implican una repetición de tareas que causan una sobrecarga, por lo que actualmente se denominan lesiones por sobreutilización (*overuse syndrome*)[13], o por actividad ocupacional (*occupational activity*)[14]; pero que en algunos casos se encuentra asociado un factor psicológico[15-20].

ANATOMÍA FUNCIONAL

1/ INSERCIÓN TENDINOSA. ENTESIS DE LOS EPICONDÍLEOS

Sharpey y Ellis[21] describieron en 1856 las fibras perforantes de tendones y ligamentos que penetran en el hueso. Posteriormente, a la región en la que tendones, ligamentos y cápsula articular se insertan en el hueso se la denominó *entesis*[22]; que es el punto en que las fuerzas contráctiles generadas por el músculo se transmiten al esqueleto, distribuyendo la tensión entre dos estructuras de propiedades diferentes. Benjamin y McGonagle[23] acuñaron el término de 'órgano entésico' para definir al conjunto de estructuras especializadas adicionales adyacentes al tendón y al hueso, con propiedades mecánicas, que contribuyen a reducir la tensión en la inserción ósea, idea que ya había sido considerada por Niepel y Sit'aj en 1979[24]. La inserción del tendón conjunto en el epicóndilo es una entesis fibrocartilaginosa, no a través de periostio[25,26]. La composición fibrocartilaginosa de la inserción del *m. extensor carpi radialis brevis* (ECRB) refleja la adaptación funcional a las tensiones[26]. Las entesis no tienen una composición uniforme. En las entesis fibrocartilaginosas algunas zo-

nas son fibrosas[27,28], por lo que hay diferencias zonales de elasticidad, lo que hace que algunas partes de la entesis sean más vulnerables[29,30]. Las entesis son metabólicamente activas[31], generalmente bien inervadas, conteniendo fibras nerviosas propioceptivas y receptores del dolor[32]. En su patología interviene a la vez tracciones e isquemia[24]. El *Vascular Endotelial Growth Factor* (VEGF), factor de crecimiento que promueve la angiogénesis, está ausente en las entesis fibrocartilaginosas, por lo que se sugiere que las células son incapaces de expresar los péptidos estimuladores de la vascularización[33]. Los factores mecánicos inducen a la formación de cartílago en el tendón, con expresión de factores inhibidores de la angiogénesis[34].

Las fuerzas de cizallamiento alteran progresivamente la composición de la entesis fibrocartilaginosa del ECRB, lo que la debilita e hipotéticamente puede ser el inicio en el desarrollo de la tendinopatía[35].

La inervación de las entesis, que contribuye a la propiocepción, se afecta en las lesiones por sobreutilización[29]. Con la edad hay cambios morfológicos en los receptores sensoriales: disminuyen en número. La fatiga por sobreutilización muscular afecta a la propiocepción[36], el entrenamiento la aumenta[37,38]. Falta por dilucidar si la propiocepción precaria es un factor de riesgo para desarrollar o progresar la TE[39].

2/ INSERCIÓN DE LA MUSCULATURA EN EL EPICÓNDILO

El ECRB y el *m. extensor digitorum* (ED) se insertan en un potente tendón conjunto, junto con algunas fibras del *m. supinator* (S). La parte profunda del ECRB tiene inserciones sobre el ligamento colateral lateral, el ligamento anular, la cápsula articular y la aponeurosis profunda[26,40-43], y tiene una amplia inserción en el septo intermuscular[26,44]. Por ello la tensión no se ejerce únicamente sobre la entesis, si no que se distribuye por toda la zona[26,44,45]; de ahí que los cambios patológicos no se limiten únicamente a la inserción del tendón común[46].

Se identificó que el inicio de la lesión se localizaba en el ECRB, lo que fue descrito originalmente por Hohmann[47,48], y que se confirmó mediante RM, pues en la inserción del ECRB existe una señal anormal en las TE[49,50]. Secundariamente se afecta el ED[51-53].

Aunque la musculatura extensora actúe sincrónicamente para extender la muñeca[54], y que el ECRB, el ED y el fascículo superficial del S tengan un origen tendinoso común[41], su tensión repercute de manera diferente sobre el epicóndilo. Erak et al.[55] analizan el papel de la musculatura epicondílea en el cadáver, colocando un transductor en el tendón común de los extensores. La tracción del ECRB y del ED ocasiona un importante incremento de tensión (47% y 52% respectivamente); la tracción del fascículo superficial del S una moderada fuerza sobre la inserción común de los extensores (34%); la tracción del *m. extensor carpi radialis longus* (ECRL) y del *m. extensor carpi ulnaris* (ECU) no tienen un efecto significativo (5% y 5% respectivamente). Este estudio demuestra la base biomecánica del fascículo superficial del S en la etiología de la TE, su liberación reduce la tensión sobre el tendón conjunto. El resultado es significativo en el estudio de los músculos, pero no en el codo de los espécimenes.

Se han observado déficits en los flexores y extensores de muñeca y mano en pacientes con TE, comparados con controles de sanos[56,57], a excepción de los extensores de las MCF[57]. Ello sugiere que hay un aumento de la fuerza de los extensores de los dedos compensado la debilidad de los extensores de muñeca[57].

El ECRL es más anterior, su cuerpo muscular recubre al del ECRB, y se fija al húmero proximalmente al epicóndilo, sobre todo por fibras musculares[58], y no suele lesionarse con las solicitaciones máximas que aparecen cuando la muñeca está flexionada, el codo en extensión y el antebrazo en pronación.

Van der Beken y Joveneau[59] han propuesto una hipótesis patogénica para explicar por qué se afectan las fibras más profundas del ECRB: las fibras superficiales del tendón se insertan en el epicóndilo junto con el ED por encima de la articulación, mientras que las fibras profundas, por el contrario, se insertan distalmente con respecto a la articulación y se fijan sobre estructuras relativamente laxas como son el ligamento anular y la cápsula articular. Tras la extensión del codo las fuerzas se transmiten a las fibras de inserción superficial más anteriores (ventrales) y profundas, mientras que las fibras posteriores (dorsales) se relajan y se repliegan.

Para Narakas y Bonnard[60] los desgarros aparecen en pared anterior y profunda del ECRB, que está en contacto con el ECRL. Según estos autores la inserción del ECRB es tendinosa, es muy raro que el cuerpo muscular ascienda hasta el epicóndilo, y en muchos casos tiene una doble inserción proximal con un doble tendón, uno superficial y otro profundo. Estos dos tendones pueden prolongarse por cuerpos musculares distintos; en estos casos hay tres músculos radiales[61]. Cuando el músculo radial intermedio está ausente se encuentra sustituido por una lámina aponeurótica aislada, situada bajo el tendón del segundo radial, cruzando a la aponeurosis superficial del S. Como sólo se lesiona el tendón profundo del ECRB, tras el abordaje quirúrgico no se aprecia nada anormal.

Briggs y Elliot[41] analizan 139 extremidades embalsamadas. En 9 piezas (6%) encuentran una bolsa serosa que recubría la cabeza radial. Por ello algunos pacientes pueden presentar dolor con el antebrazo en pronación por irritación de esta bursa. El ECRB esta alargado al máximo cuando el antebrazo está en pronación y la mano en flexión palmar e inclinación cubital. Como su origen se sitúa proximalmente al eje de flexo-extensión del codo, este músculo está sometido a fuerzas de sobrecarga excéntrica en todos los movimientos del antebrazo, particularmente los que exigen fuerza en la muñeca. Este efecto se asocia con el roce de la cabeza radial contra el ECRB con la pronación del antebrazo.

Bunata et al.[62] estudian la anatomía ósea y tendinosa del codo en 85 espécimenes y observan que el origen del ECRB roza con el borde lateral del cóndilo humeral en la extensión y flexión del codo. Identifican varias morfolo-

gías del cóndilo humeral y de la inserción tendinosa, y postulan que estas variaciones contribuyen a desarrollar la tendinopatía en unos individuos y no en otros. Para Tanaka et al.[63] el contacto entre el tendón común y la parte lateral del cóndilo humeral, se incrementa significativamente con el codo en extensión, antebrazo en pronación y estrés en varo, bajo tensión del ECRL y ECRB.

3/ VASCULARIZACIÓN DEL ECRB

En un estudio macroscópico del origen del ECRB, se observó que la parte proximal del tendón está vascularizada por pequeños vasos situados en la superficie del tendón, provenientes de la arteria recurrente radial, que irrigan entre los 6 y 8 cm proximales del tendón, pero a 2 cm de la inserción la superficie volar es macroscópicamente avascular[64]. Un estudio microvascular encuentra dos zonas hipovasculares, una en la inserción en el epicóndilo, y otra a 2-3 cm en la superficie profunda de la inserción del tendón común de los extensores; que la irrigación disminuye con el codo en extensión, muñeca en flexión y antebrazo pronado, y mejora con el codo flexionado, muñeca extendida y antebrazo pronado[65]. La hipovascularización predispone al tendón a la degeneración hipóxica implicada en la etiología de las tendinopatías. En las zonas hipovasculares hay una sobreexpresión de endostatina, factor endógeno inhibidor de la angiogénesis[34].

Otro estudio sobre la inervación autonómica de los vasos del tendón del ECRB sugiere que hay un desequilibrio entre la inervación vasodilatadora y vasoconstrictora[66,67], lo que dificulta la reparación del tendón dañado[68].

4/ INERVACIÓN

La inervación del tendón es por terminaciones libres en el endotenon, y contienen neuropéptidos, Sustancia P (SP) y *Calcitonin Gene-Related Peptide* (CGRP), lo que indica que reciben información sensorial y nociceptiva que conducen al SNC[69,70]. También reciben pequeños fascículos de los nervios cutáneos[70,71].

BIOLOGÍA DEL TENDÓN

Tradicionalmente se ha considerado al tendón como una estructura inerte, pero hay un recambio tisular por el que la matriz extracelular del tendón (MEC) se remodela constantemente e interactúa entre varias células. El tendón es metabólicamente activo en su respuesta a las cargas mecánicas[72,73], pero con un metabolismo limitado, lo que hace que la respuesta a las lesiones sea lenta.

Hay diferencias individuales en la estructura de los tendones, por las que algunas personas tienen una mayor resistencia mecánica a las lesiones, por su genética[74] o por adaptación a las demandas funcionales[75]. El ejercicio estructurado en un rango fisiológico (entrenamiento) a largo plazo, incrementa la resistencia del tendón, estimulando la producción de nuevas fibras de colágeno y de enlaces cruzados[5,52,76], por lo que se prolonga el plazo de no lesión; pero si se sobrepasa un umbral[77] deja de ser favorecedor y predispone a lesiones por sobrecarga[78]. La inactividad disminuye la síntesis y reemplazo del colágeno[79], lo que conlleva a una degradación del tendón[78] haciendo que sea más susceptible a las lesiones[80-83].

1/ RESPUESTA DEL TENDÓN A LAS SOLICITACIONES

No hay estudios histopatológicos en las fases iniciales de la TE, los estudios se basan en biopsias de lesiones crónicas; no hay grupos control[2,3,84]; la mayoría de estudios son retrospectivos[2,3,85]; y con escasa información sobre la etiopatogenia. Los estudios experimentales se realizan *in vitro* o en animales de experimentación, y la mayoría de estudios *in vivo* se focalizan en el tendón de Aquiles, en el rotuliano, en el supraespinoso, en la aponeurosis plantar o en los aductores de cadera. Los tendones de diferentes localizaciones difieren en su estructura, composición, fenotipos celulares y metabolismo[86], lo que dificulta la posibilidad de conocer con exactitud qué factores intervienen en la etiología de las tendinopatías[87] y en las secuencias en el desarrollo del proceso de curación o de su patología.

El organismo responde a las agresiones activando las estructuras homeostáticas, las células se activan y movilizan material para reconstruir el daño en los tejidos[88]. La respuesta intrínseca del tendón es aportar material fibroblástico y componentes vasculares, a lo que contribuyen los macrófagos y los fibroblastos residentes (tenocitos). La respuesta extrínseca la realiza las células sanguíneas, mediante sistemas químicos relacionados con la coagulación, por los cambios inflamatorios por los macrófagos, y por la respuesta del sistema inmunitario[88,89].

La respuesta del tendón a las solicitaciones es un proceso de mecanotransducción por el cual el tendón responde a los estímulos mecánicos alterando su estructura, composición y propiedades mecánicas[30,83,90-93].

El ejercicio, dentro de unos límites normales, aumenta la tensión sobre las fibrillas de colágeno, lo que es captado por los mecanorreceptores y se inicia un proceso de adaptación fisiológica. Los fibroblastos residentes (tenocitos) responden a través de las integrinas -proteínas transmembrana que conectan las fibrillas de colágeno extracelular con el citoesqueleto- activando la biología subcelular, liberando citoquinas y factores de crecimiento, y desencadenando la posterior síntesis de componentes de la MEC, predominantemente proteoglicanos y fibrillas de colágeno[94].

Los factores de crecimiento inducen la neovascularización, estimulan la proliferación de fibroblastos, y a la síntesis de colágeno como respuesta inicial a la tensión[5,95,96]. Estudios *in vitro* demuestran que las citoquinas, factor de crecimiento derivado de las plaquetas (*Platelet Derived Growth Factor* -PDGF) y el factor transformador del crecimiento (*Transforming Growth Factor β* -TGF-β), aumentan la expresión del colágeno tipo I por los fibroblastos[52,83,92,97-99]. El tendón se hipertrofia[100], y se incrementan las uniones entre las fibras de colágeno[5]. El tendón quedará más resistente a las lesiones, incrementará su solidez, su elasticidad, y vascularización. Es una respuesta reactiva, proliferativa no inflamatoria.

Por técnicas de microdiálisis del recambio de colágeno, se observa que después de diferentes tipos de ejercicio también se incrementa la degradación del colágeno, que se produce por aumento del nivel de metaloproteinasas de la matriz (MMP)* como respuesta al ejercicio[101,102], que son las que inician la degradación del colágeno[103-105], contrarrestando el efecto anabólico de los factores de crecimiento[106]. Síntesis y degradación persisten después del ejercicio, pero prevalece la síntesis. A las 18-36 horas de cesar el ejercicio hay un balance negativo en los niveles de colágeno, pero es positivo alrededor del tercer día (70-80 h.); el entrenamiento acorta esta franja de tiempo[101,107]. Esto indica que la restitución de los niveles de colágeno requiere un tiempo, durante el que el tendón es vulnerable a las lesiones; en este punto, si se sobrepasan los límites por magnitud, frecuencia, y/o dirección, aparecerá una lesión por sobreutilización.

2/ RESPUESTA DEL TENDÓN A LAS TENSIONES CÍCLICAS

Los tendones tienen una resistencia a las fuerzas mecánicas que depende de la historia del tendón (sobrecargas previas) y del entrenamiento. Por un rápido incremento de cargas, por intensidad, frecuencia o duración, el tendón no puede responder con una adaptación rápida, y si se excede de sus características mecánicas ocurre una microlesión. En condiciones normales el tendón se puede remodelar, pero si persiste la sobrecarga, el tendón sufre cambios progresivos y, tras un período asintomático de varios meses, la lesión se agrava lentamente hasta que se alcanza un umbral que se vuelve sintomático[76].

Los tendones tienen capacidad intrínseca de cicatrizar[108-110], pero el proceso de reparación es limitado por la poca vascularización y por la baja celularidad (tenocitos), y por ello tienen una baja actividad metabólica. El tendón, al carecer de inervación y tener poca vascularización, no sigue los patrones clásicos de curación tisular, que es sustituido por la secreción por los fibroblastos residentes (tenocitos) de mediadores involucrados en la migración de células y en la angiogénesis[111]. La lesión inicial puede ser un proceso hipóxico[53], pues la fuerza transmitida por los extensores sobre la unión osteotendinosa, área mal vascularizada, predispone a la degeneración hipóxica del tendón[112] al faltar el influjo de los mediadores humorales[88] necesarios para el remodelamiento del tendón[5,113].

ANATOMÍA PATOLÓGICA Y BIOMECÁNICA DE LAS TE

Nirschl[95] y Kraushaar y Nirschl[5] definieron las fases histológicas en las lesiones tendinosas por microtraumatismos repetitivos en el codo:

1ª/ Respuesta inflamatoria aguda, sin alteraciones patológicas, que se puede resolver en pocos días.

2ª/ Aparecen alteraciones patológicas. Histológicamente se observa aumento de la concentración de fibroblastos, hiperplasia vascular, desorganización del colágeno en relación a las líneas de tracción, lo que en conjunto se conoce como hiperplasia angiofibroblástica o tendinosis.

3ª/ Se acumulan los cambios patológicos, lo que provoca un fallo estructural y roturas parciales o totales del tendón.

4ª/ Incluye los cambios de las fases 2 y 3 asociados a fibrosis, calcificación blanda de la matriz, colágeno desorganizado, y calcificaciones óseas duras.

El sobreuso es el factor inicial de la lesión, ocasionando microrrupturas en algunas fibras y provocando una reacción inespecífica, o reacción inflamatoria local[101,114], que coexiste con cambios degenerativos[38,53,76,77,88,115]. La magnitud de la respuesta dependerá de la intensidad y duración de la carga. La respuesta es por las células del sistema inmunitario, por la que se expresan y responden a muchas proteínas[76], unas para la cicatrización del proceso, otras, entre las que se incluyen las citoquinas proinflamatorias, actúan de mediadores de la inflamación (inflamación química). Las células activadas atraen a más células del sistema inmunitario que fagocitan los restos necróticos, y se liberan más mediadores de la inflamación, factores de crecimiento y neuropéptidos, tanto en la circulación general como localmente. La inflamación química activa a los fibroblastos residentes (tenocitos), que liberan más citoquinas, factores de crecimiento y colágeno.

Se ha discutido si la respuesta es inflamatoria o no[116-118] por el concepto 'clásico' de inflamación. Las células inflamatorias (macrófagos y neutrófilos) sólo están presentes en la fase inicial del proceso; a los 3 meses hay muy pocas células inflamatorias[119] y no se encuentran en la fase crónica. Aunque estudios inmunohistoquímicos[120], y estudios inmunohistoquímicos con anticuerpos monoclonales para la detección de linfocitos T y B y macrófagos[121] han confirmado la existencia de células inflamatorias en casos de rotura y tendinopatías del tendón de Aquiles. La inflamación se mantendrá por mediadores químicos (inflamación química) y neuropéptidos (inflamación neurogénica)[76,117]. Por la compleja interacción entre los mediadores de la inflamación y los neuropéptidos es imposible, aunque irrelevante, distinguir categóricamente entre inflamación química o neurogénica[76].

El proceso de lesión/reparación se refleja en la expresión de moléculas en la MEC. Algunas citoquinas, los radicales libres de oxígeno y las proteinasas, tienen un efecto proinflamatorio que desnaturaliza al tendón, ocasionando una microdegeneración[77]. El exceso en la producción de proteoglicanos provoca una retención de agua, con el consiguiente aumento de presión. La adaptación biológica a estos cambios es la expresión de citoquinas proinflamatorias como la interleuquina-1β (IL-1β)* y el *tumor necrosis factor* (TNF-α)*. Por la acción de la IL-1β, se incrementa la expresión de enzimas como la ciclooxigenasa-2 (COX2)[122]; de metaloproteinasas de la matriz (MMP)[96,104], lo que ocasiona una destrucción de la MEC[123] y una pérdida de las propiedades del tendón; de la *desintegrin and metaproteinasa with thrombospondin motifs* (ADAMTs)*[96,124,125]; y de la prostaglandina E2 (PGE2)*[122,126,127], que disminuye la expresión del gen inhibidor de la apoptosis[128], lo que incrementa la muerte celular[125,129]. También aumenta la ex-

presión de los inhibidores tisulares de la metaproteinasas (TIMPs)[77,130,131].

Se alteran las estructuras homeostáticas del tendón, se debilita la unión del colágeno, y también se afectan la matriz no-colágeno y los elementos vasculares del tendón[132-134].

Si la tensión excede a la tolerancia del tendón, que tiene unos niveles individuales, se producen microrroturas en los enlaces cruzados con las moléculas adyacentes de tropocolágeno[135,136] y fragmentación de fibrillas[5,88].

Por el ejercicio extenuante se aumenta la temperatura local, principalmente porque las áreas hipovasculares no pueden regular la temperatura[127], lo que ocasiona muerte celular. En estudios experimentales se observan picos de 42-45º, y temperaturas superiores a los 42,5º provocan la muerte de los fibroblastos, lo que predispone a la degeneración[127]. En las TE se observa una hipertermia en el 94%[137] o el 98%[138] de los casos, que no existe en las compresiones del nervio interóseo posterior[139,140].

Se inicia así una sucesión de cambios degenerativos, que incluyen la apoptosis de tenocitos, hipoxia, proliferación de neovasos, fibrogénesis desorganizada que no se estructura de forma paralela, rotura de fibrillas de colágeno y degeneración hialina, mucoide o mixoide, normalmente sin inflamación en las fases avanzadas[5,77,88,94,106,141]. Muchos fibroblastos tienen una actividad aumentada y producen colágeno tipo III y tipo I[5,113,142]. Es una respuesta fibroblástica y vascular, que intenta la reparación de la lesión tendinosa, concepto desarrollado por Cyriax en 1936[51], y constatado anatomopatológicamente por Goldie[143], Gadner[144], Coonrad y Hooper[145] y Nirschl[146].

Los cambios celulares asociados a la tendinosis son: hiperplasia, hipertrofia y redondeado de los fibroblastos (tenocitos) (el redondeado es evidencia de inflamación crónica[147]), y disminución de la relación núcleo/citoplasma[5,143,146].

El mecanismo de lesión está representado por el incremento en la expresión de MMP-3 -que favorece la degradación de la MEC-, y por el aumento en la producción de citoquinas proinflamatorias, factores de crecimiento, *platelet derived growth factor* (PDGF)*, y leucotrieno LBT4*. Simultáneamente a los mecanismos de lesión se activan mecanismos de curación, que incluye el aumento en la expresión de MMP, ADAMTs, *nitric oxide synthase* (NOS)*, *Growth and Differentiation Factors* (GDF)* y *Scleraxis* (Scx)*.

La hipoxia induce la expresión de VEGF[34,148-150] para promover la angiogénesis necesaria para el proceso reparativo[151], pero los vasos neoformados son anormales, inmaduros, y no aportan el suficiente flujo sanguíneo necesario para la curación del tendón, pues están cerrados o sin suficiente calibre[5,152]. La falta de un aporte vascular adecuado dificulta el influjo de los mediadores humorales necesarios para el remodelamiento del tendón, lo que conduce a una degeneración progresiva[5,153]. El VEGF hiperregula la expresión de MMP al disminuir la expresión de los TIMP-3[71,154,155]. La invasión de vasos y el aumento en la expresión de MMP debilita la estructura del tendón por incremento en la degradación de la MEC. Esta fase es asintomática.

La neoangiogénesis se acompaña de una proliferación de nervios y, por otra parte, hay un aumento en los niveles de glutamato (aminoácido neurotransmisor excitatorio del dolor) y de neuropéptidos como la SP y el CGRP, lo que provoca la aparición de dolor, que es el signo de alarma. La SP y la CGRP no solamente transmiten información nociceptiva a la médula espinal, también tienen efectos eferentes[67,156-158] y están involucradas en la vasodilatación y extravasación de plasma, que es lo que se ha denominado 'inflamación neurogénica'[156,159-161], que degenera al tendón.

Si el tendón tiene un adecuado plazo de recuperación, en ausencia de otras solicitaciones, con condiciones locales buenas, adecuado metabolismo y buen aporte vascular, el proceso de curación conduce a la resolución y la lesión será autolimitada[162]. Por la respuesta diferente al sobreuso, la reparación puede ser más larga en unos pacientes que en otros. En condiciones fisiológicas óptimas de curación, el proceso tiene una duración entre 6 meses y dos años; en la mayoría de pacientes la sintomatología desaparece en un año[78,163,164]. Entre el 70 y el 80% de los casos en el primer año[51,165,166] y hasta el 90% en el segundo año[167,168]. Pero si el tiempo de recuperación no es adecuado y persisten las solicitaciones, o el flujo sanguíneo no se incrementa lo suficiente para alimentar a las necesidades oxidativas del tendón durante el ejercicio[169-171], falla el proceso de curación intrínseco por desequilibrio entre los cambios protectores y degenerativos, y ocurre una degeneración (tendinosis)[93,172-174].

La tendinosis es el fallo en la respuesta a los cambios microscópicos y macroscópicos[5,45,52,76], que para algunos autores es un proceso degenerativo y para otros disfuncional, una reparación tendinosa inmadura[5,52,53,88,89,146,175-178], que es la base del fallo estructural en la epicondilalgias[179].

Bhabra et al.[179] proponen en las tendinopatías laterales del codo 4 grados histológicos progresivos en el proceso degenerativo:

Grado 1: el patrón de las fibras de colágeno se hace ondulado, los cambios celulares y vasculares son mínimos, aumenta la proporción de colágeno tipo III (proliferación celular y agrupamiento).

Grado 2: es el de tendinosis con hiperplasia angiofibroblástica descrito por Nirshl y Pettrone[146], con desorganización y fragmentación de las fibras de colágeno, redondeado de los tenocitos, hiperplasia celular, hiperplasia neurovascular (migración de las células hacia el foco de la lesión e hiperplasia angiofibroblástica).

Grado 3: tendinopatía, muerte celular por apoptosis, por lo que disminuyen las células activas, descomposición del colágeno y de la MEC (incremento de migración celular, y producción de MMP y apoptosis celular). Pequeños desgarros.

Grado 4: disrupción estructural y fallo mecánico, por lo que el tendón pierde su función y se altera la biomecánica. Roturas macroscópicas y separación del tendón del hueso.

CURSO EVOLUTIVO

1/ FASE REPARATIVA.
CICATRIZACIÓN Y REMODELACIÓN

Posteriormente ocurre una fase de maduración y remodelamiento del colágeno, mientras disminuye la celularidad, y desaparecen los vasos y los nervios neoformados en la zona. La tensión sobre los fibroblastos hace que se dividan y alineen paralelamente a las líneas de tensión y tracción, como también se alinean las fibras de colágeno[96]. El proceso se acelera con la actividad física y se retarda con la inactividad durante la fase de recuperación[180-181]. Los ejercicios controlados estimulan la hiperemia regional y el remodelamiento del colágeno, por lo que no estaría indicado colocar una inmovilización. La infrautilización del tendón o la falta de tensión, por inmovilización o por inhibición por el dolor[35], debilita su estructura y lo hace más susceptible a las lesiones[80,82,83]. El desuso ocasiona alteraciones en la MEC, con desequilibrio entre las MMP y los TIMP, de lo que resulta una degradación del tendón[78] al aumentar la actividad de las MMP por la disminución de los TIMP, por lo que se destruye colágeno.

La tendinopatía implicaría un proceso de curación espontánea, que ocasiona un alargamiento tendinoso secundario a las micro o macrorroturas provocadas por los traumatismos repetitivos[182]. Muchas de las técnicas de tratamiento de las TE buscan precisamente conseguir un alargamiento tendinoso.

Cuando se ha conseguido la curación completa, el tendón queda menos resistente y menos elástico[77,183], lo que se asocia a una mayor vulnerabilidad para futuras cargas mecánicas[163].

2/ TENDINOPATÍA REFRACTARIA

Si falla la curación, la resolución se alarga o interrumpe progresivamente[163], persiste la desorganización de la matriz, aumenta la MEC y el grado de separación de las fibras de colágeno[164,184], ocurre un fallo estructural y aparecen macrorroturas. En estos casos refractarios, la sintomatología persiste con dolor e impotencia funcional, y no suelen responder al tratamiento.

En estos pacientes se tiene que considerar un error en el diagnóstico inicial, o en la existencia de una patología asociada, que se encuentra en el 10% de los casos de TE[185,186].

Van der Beken y Joveneau[59] distinguen cuatro grados progresivos de lesión del ECRB: primariamente aparecen alteraciones estructurales en el tendón conjunto; en el segundo grado se desgarran las fibras más profundas del tendón, que se desprenden del epicóndilo, pero permanecen fijadas al ligamento anular y a la cápsula; en el tercer grado se lesiona la inserción cápsuloligamentosa apareciendo un seudoquiste en el espesor del tendón al nivel de la rotura, que puede comunicar con la articulación. En el grado final se rompe completamente el tendón del ECRB, pero no se desprende del ligamento anular, quedando una gran cavidad abierta hacia la articulación.

Pacientes con tendinopatía lateral del codo de larga evolución presentan histológicamente defectos musculares en el ECRB, necrosis en el interior de las fibras y también signos de regeneración muscular. Los defectos son secundarios al desuso del músculo por la inhibición por el dolor, o por el miedo al dolor[35.]

EL DOLOR EN LAS TENDINOPATÍAS

La interacción entre varios mecanismos neurofisiológicos interviene en la hiperalgesia observada en las TE[35,161].

Por técnicas de microdiálisis se han identificado en el tendón del ECRB la presencia de neurotransmisores[67,117].

Se ha especulado que los mediadores bioquímicos en el tendón influyen o irritan a los nociceptores (teoría bioquímica)[187]. Los irritantes químicos se originan por la anoxia regional y por la falta de fagocitos para neutralizar a los productos de la actividad celular, como el ácido láctico[88], o su forma ionizada, el lactato, que está aumentado por el déficit de oxígeno[188-190]. También puede ser por la producción no-neuronal en el tendón de sustancias señalizadoras, como las catecolaminas (neurohormonas que envían señales a otras células); o enzimas para la síntesis de acetilcolina (neurotransmisor); o glutamato, que no se encuentran en el tendón normal, y que al actuar sobre sus receptores permiten una señal autocrina y paracrina[191,192]. La irritación química y los neurotransmisores activan a los nociceptores periféricos lo que sensibiliza al SNC[161].

La neovascularización se ha considerado como causa del dolor en las TE, por su asociación con estructuras neurales y por la expresión de sustancias neuroquímicas algógenas en la inserción del ECRB[67,158,193], como el glutamato, que puede dañar al tendón[77,194-196]; neuropéptidos como la SP y CGRP, éstos además incrementan la permeabilidad de los pequeños vasos provocando un edema local con el consiguiente dolor; y de PGE_2 mediador de la inflamación, que es un mecanismo alternativo de mediación del dolor[67,117].

Por los efectos beneficiosos de la descompresión y sección de los nervios alrededor del codo (denervación) se ha sugerido un origen neurógeno del dolor [197,198].

En pacientes con TE se ha encontrado una respuesta microvascular anormal en la piel que recubre al epicóndilo, lo que indicaría una alteración del sistema nervioso simpático[66].

Tendones aparentemente normales pueden ser dolorosos[199] y, por el contrario, tendones con cambios degenerativos pueden ser asintomáticos antes de romperse[200]. En atletas de élite asintomáticos mediante ecografías se pueden observar cambios degenerativos en el tendón patelar[201], que es muy raro encontrarlos en pacientes control[202], y sí frecuentemente en jugadores ocasionales[203]. La tendinosis aumenta el riesgo de presentar lesiones[204].

No se ha demostrado la asociación del dolor con la discapacidad en pacientes con TE[168,205].

Los pacientes con dolor lateral del codo también pueden presentar dolor en regiones neurológicas distantes, como en la región cervical en el 56% de los pacientes[35,206]. Pero el dolor cervical o del hombro puede deberse a la sobreutilización por cambios biomecánicos por el dolor en el

codo. También pueden tener pruebas neurodinámicas positivas en el nervio radial[207-209].

FACTORES PREDISPONENTES Y DE RIESGO EN LAS TE

La prevalencia de TE tiene un porcentaje entre el 1 y el 3% en la población adulta por año[2,210-213], con una incidencia mayor entre los 35 y los 50 años de edad[68,214].

Las tendinopatías se producen por una particular configuración del tendón y, en base a los estudios epidemiológicos, se han identificado factores predisponentes (genéticos y poco flujo sanguíneo), factores intrínsecos (edad, sexo, patologías osteoarticulares, o enfermedades sistémicas que afecten a la microcirculación o al metabolismo del colágeno, estado nutricional), y extrínsecos (fuerte actividad, condiciones ambientales, errores de entrenamiento, inmovilización)[118,123,215,216], que influyen en el desarrollo de la tendinopatía. Estos factores en conjunción con la biomecánica, anatomía, hormonas, drogas, y factores neuromusculares, contribuyen a las lesiones tendinosas[217], pues influyen sobre la adaptación a las tensiones mecánicas y afectan a la curación del tendón[218].

Los sujetos responden de forma diferente a la sobreutilización, y el plazo de recuperación será diferente de un sujeto a otro[77].

La degeneración del colágeno tendinoso está fuertemente determinada genéticamente[74,96,220,221,222]. Se le ha denominado a esta condición síndrome mesenquimal[219,223], en el que hay una anormalidad en los enlaces cruzados del colágeno producido por los fibroblastos. Estos pacientes pueden presentar tendinopatías en múltiples localizaciones, codo de tenista bilateral, canal cubital, canal carpiano, enfermedad de De Quervain, dedo en resorte, o tendinopatía del manguito rotador[219].

En un estudio en una serie de 1.000 pacientes en una población con una distribución similar de razas, la ocurrencia de TE se limitó a los pacientes caucasianos[145]. El polimorfismo del marcador rs12722 SNP en el gen COL5A1 (cadena α1 del colágeno tipo V), que predispone a lesiones de los tejidos blandos musculoesqueléticos (OR= 1,58, 95% CI: 1,33-1,89), se ha asociado a lesiones de tendones y ligamentos en caucasianos (OR= 1,59, 95% CI: 1,33-1,90; p<0,00001) pero no en asiáticos (OR= 1,46 95% CI: 0,46-4,60; p<0,52)[217].

La actividad de la enzima N-acetilgalactosamina transferasa, necesaria para equilibrar la composición de la matriz del tejido conectivo, cartílago y hueso, es baja en los individuos del grupo sanguíneo 0, que es el que presenta mayor frecuencia de roturas tendinosas; y es alta en el grupo A, que tienen baja frecuencia de roturas tendinosas[221,224].

Factores intrínsecos

Los traumatismos repetitivos tienen una correlación positiva entre la edad y el nivel de actividad atlética en la incidencia de tendinopatías[225]. La TE aguda se observa más frecuentemente en jóvenes[226] y las lesiones crónicas en personas mayores[226-229]. La edad incrementa la incidencia de tendinopatías en el hombre, se cree que la causa es por la disminución de la vascularización del tendón[88,230] y pérdida de elasticidad[231]. Con la edad también aumenta la degeneración tendinosa por depósito de sustancia amiloide y calcio; y disminuye la propiocepción al disminuir la inervación de las entesis y por cambios morfológicos en los receptores sensoriales[29,39].

Las enfermedades endocrinas y metabólicas tienen importancia en el desarrollo de las tendinopatías. La diabetes[232], obesidad[233], hipercolesterinemia[234], hiperuricemia[235,236], hiperlipemia[235] y algunos desordenes metabólicos congénitos, como la alcaptonuria[237], se asocian frecuentemente a la degeneración tendinosa por influir sobre las propiedades mecánicas de los tendones y en el proceso de curación.

Las tendinopatías son más frecuentes en pacientes diabéticos y obesos, por inflamación crónica de bajo grado[78,225,238-240], y por el riesgo de presentar un fallo en la respuesta curativa tras la lesión tendinosa por disminución de los niveles de PGE_2 y de LTB_4[241].

Los pacientes con un mal control de su diabetes presentan problemas musculoesqueléticos en varias localizaciones de la extremidad superior[239]. La incidencia de tendinopatías en pacientes diabéticos es del 32% frente al 10% en controles[242], y son más frecuentes en hombres de alrededor de 44 años[243].

Los tendones en diabéticos son menos resistentes a la carga que los no diabéticos[244,245], y se forma en ellos más fibrosis[246-247]. Las moléculas libres de glucosa alteran la solubilidad del colágeno, incrementando la resistencia a la degradación enzimática, perjudicando las uniones del colágeno[248]. Los niveles de glucosa altos dificultan la formación de colágeno tras una lesión tendinosa aguda, lo que contribuye al desarrollo de una tendinopatía crónica secundaria al fallo de la respuesta curativa[248].

En los obesos hay una mayor incidencia de tendinopatías[235,249], por migración de células del sistema inmune, como los macrófagos y mastocitos, al tejido adiposo[78,183,239,240], por lo que al tener un nivel más bajo de éstos circulando[239,240] hay una menor respuesta efectiva en la fase inflamatoria.

El cambio de hábitos de vida tiene un efecto beneficioso significativo sobre la inflamación sistémica en la obesidad[240]. De forma similar, los cambios alimentarios tienen un notable efecto en la mejoría de la tendinopatía sistemática[184,250].

Son más frecuentes las tendinopatías en pacientes con enfermedades sistémicas, neurológicas, infecciosas, fallo renal crónico, psoriasis, lupus eritematoso sistémico, hiperparatiroidismo, hipertiroidismo[235,251-253], que provocan una rotura de los enlaces cruzados, producción de citoquinas proinflamatorias y apoptosis de fibroblastos, lo que ocasiona una inflamación crónica de bajo grado que daña al tendón[123]. La hipertensión influye en la aparición de tendinopatías, pero únicamente se ha demostrado en la mujer[235].

La administración sistemática de corticoides produce una disminución del colágeno total y una modificación de la estructura de las fibras con menores diámetros, lo que produce una disminución de la fuerza tensora[254].

Los estrógenos tienen un papel inhibidor de la respuesta adaptativa del colágeno y de la MEC hacia la curación[255]. Las mujeres tienen una menor adaptación a la respuesta del tendón al ejercicio habitual[256] por un menor incremento en la síntesis de colágeno como respuesta al ejercicio con respecto a los hombres[257,258]. Los anticonceptivos orales y sustitutivos hormonales se han asociado a las tendinopatías[77,235,254].

En los pacientes expuestos a un ambiente químico como las fluoroquinolonas[77,259] o las estatinas[260], la rotura tendinosa ocurre en una proporción mayor dentro de los límites mecánicos normales[260,261]. Se ha descrito la TE tras la administración de fluoroquinolonas[262]. La ultrasonografía demuestra una extensa zona de pannus inflamatorio con áreas de seudonecrosis y la RM confirma la lesión[262].

El tratamiento con inhibidores de las MMP en ciertos cánceres ocasiona una tendinopatía, que desaparece al dejar el tratamiento[263,264] .

Factores extrínsecos

Una carga excesiva del tendón se considera que es el principal factor extrínseco para la degeneración tendinosa, riesgo que es mayor si se asocia a algún factor intrínseco. El ejercicio favorece la síntesis y renovación de las fibras tendinosas, hasta un umbral en el que deja de ser favorecedor para acabar produciendo microrroturas.

Las tendinopatías tienen una patología multifactorial en la que interactúan la sobreutilización, factores intrínsecos, fatiga, y condiciones mecánicas y ambientales desfavorables (calor).

Los trabajos de fuerza son un factor de riesgo para presentar tendinopatías (OR = 3,1 95%, CI: 1,9-5,1)[265], especialmente si se combinan con movimientos repetitivos del brazo (OR = 5,6,95% CI: 1,9-16,5)[2]. Los factores ocupacionales de riesgo son los trabajos pesados, con fuerza combinada con altas repeticiones, o posturas forzadas. Una causa es el empleo de herramientas de más de 1 kg, levantadas 20 o más veces al día, y los movimientos repetitivos durante más de 2 horas[266]. Se observa en pacientes con movimientos repetitivos del antebrazo[267], con una edad por encima de los 35 años, con actividades demandantes durante 30 minutos por sesión, tres veces/semana[268].

El movimiento de flexión del codo con un agarre firme de la mano, como ocurre en algunos deportes y en las actividades con prono-supinación con extensión casi completa, son causa frecuente de TE[145,212].

La prevalencia es mayor en trabajadores, y aumenta a medida que se incrementa el estrés en el trabajo[269]. Se observa en las profesiones que requieren una sobreutilización, como en el piano, mecanografía y tecleado en ordenadores[211,270], en músicos[271], fontanería, pintura, jardinería y carniceros. En el ámbito deportivo la incidencia es mayor en los deportes con raqueta, pero también en deportes de lanzamiento, natación, esgrima, judo, esquí y ciclismo.

Es importante examinar el hombro en los pacientes con TE, pues a consecuencia de la limitación de la rotación interna del hombro hay un aumento de la tensión del tendón común[272].

El porcentaje de pacientes con TE que precisan tratamiento mediante cirugía es variable según las series; 7,2% para Nirschl y Pettrone[146], 11,5% para Coonrad y Hooper[145], y del 16% para Knutsen et al.[273]. Se ha analizado en 580 pacientes los factores predictivos significativos que influyen en el fallo de la respuesta a los tratamientos no quirúrgicos. El riesgo es mayor en los pacientes que presentan: una edad alta, un índice corporal alto, duración de los síntomas en más de 12 meses (OR= 2,5 95% CI: 1,0-5,8), que presenten concomitantemente un síndrome de compresión del nervio radial (OR= 3,1 95% CI: 1,5-6,1), tratamiento previo con infiltración (OR = 5,6 95% CI: 2,7-11,7), terapia física, inmovilización, fumadores (OR = 3,0, 95% CI: 1,3-6,6)[274], que hayan solicitado una incapacidad laboral (OR= 8,1 95% CI: 3,6-18,2), uso de narcóticos, tratamiento con antidepresivos, o intervención ortopédica previa (OR= 3,2 95% CI: 1,7-6,1)[273].

TE PSICÓGENA

En algunas publicaciones se asocia las TE a factores psicológicos[15-20], que para algunos están presentes en el 25% de los casos[16]. Altos niveles de depresión, ansiedad y discapacidad se han asociado a la TE[275], pero no se ha podido sustanciar en un estudio a largo plazo[276]. Los pacientes con TE tienen un perfil psicológico diferente al de los pacientes sanos control[20,275].

Los factores psicológicos tienen influencia sobre la percepción de la eficacia del tratamiento conservador en las TE[277]. Las mujeres con síntomas nerviosos (pinchazos, adormecimiento) tienen peores resultados a las 8 semanas de tratamiento fisioterápico[209].

CODO DE TENISTA

A partir de 1875 es cuando el tenis fue aumentando en popularidad, y se empezaron a atender a pacientes con problemas localizados en el codo. En 1882 Morris[278] publicó una carta en la que refería la existencia de lesiones deportivas poco conocidas hasta el momento, como el *lawn tennis arm*, describiendo la epitrocleitis por la tracción por *m. pronator radii teres* por el golpe de revés (*back stroke*). Menciona que había observado tres casos, y que uno de los pacientes le comentó que muchos jugadores presentaban una patología parecida. La lesión curaba en pocas semanas con el reposo y la colocación de un vendaje elástico.

A pesar de denominarse **codo de tenista**[279] los jugadores de tenis representan únicamente el 5-10% de los casos de TE[42], pero los deportes de raqueta incrementan el riesgo de desarrollarlo (OR = 2,8 95% CI 0,11-0,50)[167]. Se ha estimado que entre el 10 y el 51 % de los jugadores que regularmente juegan al tenis lo presentarán a lo largo de su carrera[2,146,211,227,228,270,280-283]. El 8,9% de los casos de TE tienen una epitrocleitis asociada[284].

Los tenistas masculinos están más frecuentemente afectados que las mujeres, pero en la población general la incidencia es similar[226].

Un estudio biomecánico demuestra que son las contracciones excéntricas del ECRB durante el golpe de revés -flexión dorsal forzada estando la mano en supinación-, lo que ocasiona un trauma repetitivo del que resulta la microrrotura en el origen del ECRB[285].

En todos los golpes del tenis hay una mayor actividad EMG en los extensores de muñeca, lo que predispone a la lesión[286]. La actividad en el EMG de extensores de muñeca y en el *m. pronator teres* es mayor en jugadores de tenis con TE en comparación con un grupo control asintomático[287].

La causa del codo de tenista es una combinación de factores[288]. Los primeros síntomas aparecen tras una actividad anormal en cantidad (sobreutilización) o en calidad (defecto de material).

Hay factores favorecedores que influyen en la sobrecarga de los músculos epicondíleos: predisposición anatómica resultante de una falta de flexibilidad, debilidad y/o malposición[85,87], excesivo entreno[227], técnica incorrecta, corto calentamiento, edad, sexo, experiencia, duración larga del juego, frecuencia de juego[227]. Influye el diseño del material[289], el peso de la raqueta y la tensión del cordaje. El tamaño de la empuñadura[290] y los antivibradores no han demostrado que repercutan en la proporción de TE[127,291,292]. Las pistas rápidas, por la mayor velocidad de la bola, generan más tensión en flexores y extensores[293].

En el tenis actual, por la mejoría del material –más liviano– y el empleo del revés a dos manos, la incidencia de codo de tenista es menor[267], aunque estudios EMG no demuestran diferencias de la actividad del ECRB con el revés a una o dos manos[203].

La TE es más frecuente en tenistas aficionados que en profesionales[203], la incidencia es entre 7 y 10 veces mayor en los jugadores menos experimentados[227]. Se ha identificado mediante EMG una menor vibración en el antebrazo en los jugadores experimentados[294], lo que indicaría que influye una mala técnica[293].

El los jugadores aficionados es más frecuente la TE, y en los jugadores de alto nivel es el dolor en el hombro[293].

*Moléculas citadas en el texto

MMP, enzima de la matriz extracelular que descompone al colágeno

IL-1β, citoquina elaborada por los glóbulos blancos y otras células, que estimula y regula la respuesta inmunitaria; ayuda a los linfocitos a combatir infecciones, y a los leucocitos que pasen a través de las paredes de los vasos sanguíneos y lleguen a los sitios de la infección.

TNF-α, citoquina liberada por las células del sistema inmunitario, que interviene en la inflamación, en la apoptosis, y en activar la producción de mediadores como las interleuquinas.

ADAMTs, metaloproteinasa que tiene un importante papel en la organización del tejido conectivo, coagulación, inflamación, artritis, angiogénesis y migración celular.

PGE_2, prostaglandina de carácter lipídico derivada de los ácidos grasos que es mediadora celular y marcador bioquímico de la inflamación. Es un potente inhibidor de la síntesis de colágeno tipo I[295-297].

PDGF, citoquina que regula el crecimiento y la división celular de los fibroblastos, y promueve la angiogénesis

LBT4, molécula mediadora de la inflamación producida por los leucocitos, y que aumenta la permeabilidad capilar, por lo tanto ocasiona edema.

NOS, es inducido por las citoquinas proinflamatorias, y sintetiza óxido nítrico (NO) que favorece la curación del proceso pues aumenta la síntesis de colágeno. *In vitro* en cultivos de tendones, la inhibición del NO por el flubiprofen (antiinflamatorio que reduce las hormonas que causan inflamación y dolor) reduce la curación del tendón lesionado, y se observa la reducción de los enlaces cruzados y de las propiedades mecánicas del tendón[298,299].

GDF, citoquina de la familia del TGF-β, con funciones predominantemente en el desarrollo, y que incrementa la expresión de VEGF.

Scx, citoquina que activa al gen que codifica al colágeno tipo I-α1 en los fibroblastos[77,300-302].

BIBLIOGRAFÍA

1. Speed K. Tennis elbow. Brit Med. 1929;2(3597):1122-3.
2. Shiri R, Viikari-Juntura E, Varonen H, Helioövaara M. Prevalence and determinants of lateral and medial epicondylitis: a population study. Am J Epidemiol. 2006;164:1065-74.
3. Stanish WD, Rubinovich RM, Curwin S. Eccentric exercise in chronic tendonitis. Clin Orthop. 1986;208:65-8.
4. Lieber RL, Ljung BO, Fridén J. Sarcomere length in wrist extensor muscles. Changes may provide insights into the etiology of chronic lateral epicondylitis. Acta Orthop Scand. 1997;68:249-54.
5. Kraushaar BS, Nirschl RP. Tendinosis of the elbow (tennis elbow). Clinical features and findings of histological, immunohistochemical, and electron microscopy studies. J Bone Joint Surg Am. 1999;81:259-78.
6. Marshall CF. Tennis elbow. Br Med J. 1907;1(2410):599.
7. Dubs J. Zur Frage der sog. Epicondilitys humeri. (Vulliet-Franke). Schweiz Med Wochenschr. 1920;1:166-9,187.
8. Stone WE. Repetitive strain injuries. Med J Aust. 1983;2:616-8.
9. Ramazzini B. De morbis artificum diatriba. 2 ed. Patavii: Jo Baptistam Conzattum. 1713.
10. Bell C. Partial paralysis of the muscles of the extremities. En: The nervous system of the human body. Washington: Duff Green. 1833. p. 221.
11. Robinson E. Cases of telegraphists' cramp. Br Med J. 1882:2(1140):880.
12. Ferguson D. An Australian study of telegraphist's cramp. Br J Industrial Med. 1971;28:280-5.
13. Fry HJ. Overuse syndrome, alias tenosynovitis/tendinitis: the terminological hoax. Plast Reconst Surg. 1986;78:414-7.
14. Nirschl RP. Sports-and overuse injuries to the elbow. En: Morrey B, editor. The Elbow and its Disorders. Philadelphia: WB Saunders Company. 1993. p. 537-59.
15. Weintraub A. Zur Psychosomatik der Epikondylitis. Ther Umsch. 1977;34:96-9.

16. Narakas A, Crawford JP. Les aspects étiopathogéniques, cliniques, anatomopathologiques ainsi que le traitement chirurgical dans l'épicondylite chronique. Ther Umsch, Revue Therapéutique (Berne). 1977;34:70-80.
17. Ireland DCR. Repetitive strain injury. Aust Fam Physician. 1986;15:415-8.
18. Ireland DCR. Psychological and physical aspects of occupational arm injuries. J Hand Surg Br. 1988;13:5-10.
19. Sherman TI, Golshani KR, Emmerich k, Cai L, Gu W, Kessler M. Conservative treatment of lateral epicondylitis: the impact of psychosocial factores on perceived treatment efficacy. Prog Orthop Sci. 2015;1:1-8.
20. Aben A, De Wilde L, Hollovoet N, Henriquez C, Vanderweerdt M, Ponnet K, et al. Tennis elbow: associated psycological factors. J Shoulder Elbow Surg. 2018;27:387-92.
21. Sharpey W, Ellis GV. Perforating fibres. En: Elements of anatomy by Jones Quain. Vol 1, 6th ed. London: Walton and Maberley. 1856. p. 119-21.
22. La Cava G. L'énthésite ou maladie des insertions. Presse Méd. 1959;67:9. JAMA. 1959;169:254-5.
23. Benjamin, McGonagle D. The anatomical basis for disease localisation in seronegative spondyloarthropathy at entheses and related sites. J Anat. 2001;199:503-26.
24. Niepel G, Sit'aj S. Enthesopathy. Clin Rheum Dis. 1979;5:857-72.
25. Carp L. Tennis elbow (epicondylitis) caused by radiohumeral bursitis. Anatomic, clinical, roentgenologic and pathologic aspects, whit a suggestion as to treatment. Arch Surg. 1932;24:905-22.
26. Milz S, Tischer T, Buettner A, Schieker M, Maier M, Redman S, et al. Molecular composition and pathology of entheses on the medial and lateral epicondyles of the humerus: a structural basis for epicondylitis. Ann Rheum Dis. 2004;63:1015-21.
27. Benjamin M, Evans EJ, Copp L. The histology of tendon attachments to bone in man. J Anat. 1986;149:89-100.
28. Woo SLY, Buckwalter JA. AAOS/NIH/ORS workshop. Injury and repair of the musculoskeletal soft tissues. Savannah, Georgia, June 18-20, 1987. J Orthop Res. 1988;6:907-31.
29. Józsa LG, Kannus P. Overuse injuries of tendons. En: Human Tendons: Anatomy, Physiology, and Pathology. Champaign, Illinois: Human Kinetics. 1997. p. 164-253.
30. Maganaris CN, Narici MV, Almekinders LC, Maffulli N. Biomechanics and pathophysiology of overuse tendon injuries. Ideas on insertional tendinopathy. Sports Med. 2004;34:1005-17.
31. Ball J. Enthesopathy of rheumatoid and ankylosing spondylitis. Ann Rheum Dis. 1971;30:213-23.
32. Canoso JJ. Bursae, tendons and ligaments. Clin Rheum Dis. 1981;7:189-221.
33. Petersen W, Pufe T, Kurz B, Mentlein R, Tillmann B. Angiogenesis in fetal tendon development: spatial and temporal expression of the angiogenic peptide vascular endothelial cell growth factor. Anat Embryol (Berl). 2002;205:263-70.
34. Pufe T, Petersen W, Kurz B, Tsokos, M, Tillmann B, Mentlein R. Mechanical factors influence the expression of endostatin -an inhibitor of angiogenesis- in tendons. J Orthop Res. 2003;21:610-6.
35. Coombes BK, Bisset L, Vicenzino B. A new integrative model of lateral epicondylalgia. Br J Sports Med. 2009;43:252-8.
36. Walsh LD, Hesse CW, Morgan DL, Proske U. Human forearm position sense after fatigue of elbow flexor muscles. J Physiol. 2004;558:705-15.
37. Ramsay JR, Riddoch MJ. Position-matching in the upper limb: professional ballet dancers perform with outstanding accuracy. Clin Rehabil. 2001;15:324-30.
38. Goble DJ, Lewis CA, Hurvitz EA, Brown SH. Development of upper limb proprioceptive accuracy in children and adolescents. Hum Mov Sci. 2005;24:155-70.
39. Juul-Kristensen B, Lund H, Hansen K, Christensen H, Danneskiold-Samsøe B, Bliddal H. Poorer elbow proprioception in patients with lateral epicondylitis than in healthy controls: a cross-sectional study. J Shoulder Elbow Surg. 2008;17(Suppl 1):72S-81S.
40. Heyse-Moore G. Resistant tennis elbow. J Hand Surg Br. 1984;9:64-6.
41. Briggs CA, Elliot BG. Lateral epicondylitis. A review of structures associated with tennis elbow. Anat Clin. 1985;7:149-53.
42. Boyer MI, Hastings HI. Lateral tennis elbow: "is there any science out there?" J Shoulder Elbow Surg. 1999;8:481-91.
43. Erak S, Day R, Wang A. The role of supinator in the pathogenesis of chronic lateral elbow pain: a biomechanical study. J Hand Surg Br. 2004;29:461-4.
44. Stoeckart R, Vleeming A, Snijders CJ. Anatomy of the extensor carpi radialis brevis muscle related to tennis elbow. Clin Biomech. 1989;4:210-12.
45. Snijders CJ, Volkers AC, Mechelse K, Vleeming A. Provocation of epicondylalgia lateralis (tennis elbow) by power grip or pinching. Med Sci Sports Exerc. 1987;19:518-23.
46. Uhthoff HK, Sarkar K. A re-appraisal of tennis elbow. Acta Orthop Belga. 1980;46:74-82.
47. Hohmann G. Über den Tennisellenbogen. Verh Dtsch Orthop Ges. 1927;21:349-54.
48. Hohmann G. Das Wesen un die Behandlung des sogenatten Tennisellenbogens. Münch Med Wochenchr. 1933;80:250-2.
49. Ho CP. MR imaging of tendon injuries in the elbow. Magn Reson Imaging Clin N Am. 1997;5:529-43.
50. Martin CE, Schweitzer ME. MR imaging of epicondylitis. Skeletal Radiol. 1998;27:133-8.
51. Cyriax JH. The pathology and treatment of tennis elbow. J Bone Joint Surg Am, 1936;18:921-40.
52. Nirschl RP. Elbow tendinosis/tennis elbow. Clin Sports Med. 1992;11:851-70.
53. Regan W, Wold LE, Conrad R, Moore PR. Microscopic histopathology of chronic refractory lateral epicondylitis. Am J Sports Med. 1992;20:746-9.
54. Bäckdahl M, Carlöö S. Distribution of activity in muscles acting on the wrist (An electromyographic study). Acta Morph Neerl Scand. 1961;4:136-44.
55. Erak S, Day R, Wang A. The role of supinator in the pathogenesis of chronic lateral elbow pain: a biomechanical study. J Hand Surg Br. 2004;29:461-4.
56. Slater H, Arendt-Nielsen L, Wright A, Graven-Nielsen T. Sensory and motor effects of experimental muscle pain in patients with lateral epicondylalgia and controls with delayed onset muscle soreness. Pain. 2005;114:118-30.
57. Alizadehkhaiyat O, Fisher AC, Kemp GJ, Vishwanathan K, Frostick SP. Upper limb muscle imbalance in tennis elbow: a functional and electromyographic assessment. J Orthop Res. 2007;25:1651-7.

58. Cohen MS, Romeo AA. Arthroscopic management of lateral epicondylitis. En: Morrey BF, Sanchez Sotelo J, editores. The elbow and its disorders. Cap 41. Philadelhia: Saunders Elsevier. 2009. p. 609-16.
59. van der Beken A, Joveneau B. Traitement chirurgical du tennis elbow. Une étude critique et proposition d'une technique: la transposition en Z du tendon conjoint. Acta Orthop Belga. 1983;49:161-84.
60. Narakas A, Bonnard C. L'épicondylalgie: son traitement conservateur et chirurgical. En: Tubiana R, editor. Traité de Chirurgie de la Main, vol 4, Masson, Paris, 1991. p. 792-824.
61. Testut L, Latarjet A. Traité d'Anatomie Humaine, 9 ed, Paris: G. Doin et Cie. 1948. p. 1059.
62. Bunata RE, Brown DS, Capelo R. Anatomic factors related to the cause of tennis elbow. J Bone Joint Surg Am. 2007;89:1955-63.
63. Tanaka Y, Aoki M, Izumi T, Wada T, Fujimiya M, Yamashita T. Effect of elbow and forearm position on contact pressure between the extensor origin and the lateral side of the capitellum. J Hand Surg Am. 2011;36:81-8.
64. Schneeberger AG, Masquelet AC. Arterial vascularization of the proximal extensor carpi radialis brevis tendon. Clin Orthop. 2002;398:239-44.
65. Bales CP, Placzek JD, Malone KJ, Vaupel Z, Arnoczky SP. Microvascular supply of the lateral epicondyle and common extensor origin. J Shoulder Elbow Surg. 2007;16:497-503.
66. Smith RW, Papadopoulos E, Mani R, Cawley MI. Abnormal microvascular responses in lateral epicondyliis. Br J Rheumatol. 1994;33:1166-8.
67. Ljung BO, Forsgren S, Fridén J. Substance P and calcitonin gene-related peptide expression at the extensor carpi radialis brevis muscle origin: Implications for the etiology of tennis elbow. J Orthop Res. 1999a;17:554-9.
68. Faro F, Wolf JM. Lateral epicondylitis: review and current concepts. J Hand Surg Am. 2007;32:1271-9.
69. Ackermann PW, Finn A, Ahmed M. Sensory neuropeptidergic pattern in tendon, ligament and joint capsule. A study in the rat. Neuroreport. 1999; 10:2055-60.
70. Bjur D, Alfredson H, Forsgren S. The innervation pattern of the human Achilles tendon: studies of the normal and tendinosis tendon with markers for general and sensory innervation. Cell Tissue Res. 2005;320:201-6.
71. Kjaer M, Langberg H, Magnusson P. Overbelastningsskader I senevæv; indsigt I adaptations-mekanismer [Overuse injuries in tendon tissue: insight into adaptation mechanisms]. Ugeskr Laeger. 2003;165:1438-43.
72. Langberg H, Rosendal L, Kjaer M. Training-induced changes in peritendinous type I collagen turnover determined by microdialysis in humans. J Physiol. 2001;534:297-302.
73. Bøjsen-Moller J, Kalliokoski KK, Seppänen M, Kjaer M, Magnusson SP. Low-intensity tensile loading increases intratendinous glucose uptake in the Achilles tendon. J Appl Physiol. 2006;101:196-201.
74. Magra M, Maffulli N. Genetic aspects of tendinopathy. J Sci Med Sport. 2008;11:243-7.
75. Reeves ND. Adaptation of the tendon to mechanical usage. J Musculoskelet Neuronal Interact. 2006;6:174-80.
76. Fredberg U, Stengaard-Pedersen K. Chronic tendinopathy tissue pathology, pain mechanisms, and etiology with a special focus on inflammation. Scand J Med Sci Sports. 2008;18:3-15.
77. Abate M, Silbernagel KG, Siljeholm C, Di Iorio A, De Amicis D, Salini V, et al. Pathogenesis of tendinopathies: inflammation or degeneration? Arthritis Res Ther. 2009;11:235.
78. Gaida J, Ashe M, Bass S, Cook JL. Is adiposity an under-recognized risk factor for tendinopathy? A systematic review. Arthritis Rheum. 2009;61:840-9.
79. de Boer MD, Selby A, Atherton P, Smith K, Seynnes OR, Maganaris CN, et al. The temporal responses of protein synthesis, gene expression and cell signalling in human quadriceps muscle and patellar tendon to disuse. J Physiol. 2007;585:241-51.
80. Kannus P. Etiology and pathophysiology of chronic tendon disorders in sports. Scand J Med Sci Sports. 1997;7:78-85.
81. Kannus P. Etiology and pathophysiology of tendon disorders in sports. Scand J Med Sci Sports. 1997;7:107-12.
82. Yasuda K, Hayashi K. Changes in biomechanical properties of tendons and ligaments from joint disuse. Osteoarthritis Cartilage. 1999;7:122-9.
83. Wang JHC. Mechanobiology of tendon. J Biomech. 2006b;39:1563-82.
84. Ilfeld FW. Can stroke modification relieve tennis elbow? Clin. Orthop. 1992;276:182-6.
85. Greenfield B, Catlin PA, Coats PW, Green E, McDonald JJ, North C. Posture in patients with overuse injuries and healthy individuals. J Orthop Sports Phys Ther. 1995;21:287-95.
86. Franchi M, Trire A, Quaranta M, Orsini E, Ottani V. Collagen structure of tendon relates to function. ScientificWorldJournal. 2007;7:404-20.
87. Almenkinders LC. Temple JD. Etiology, diagnosis, and treatment of tendonitis: an analysis of the literature. Med Sci Sports Exerc. 1998;30:1183-90.
88. Leadbetter WB. Cell-matrix response in tendon injury. Clin Sports Med. 1992;11:533-78.
89. Teitz CC, Garrett WE Jr, Miniaci A, Lee MH, Mann RA. Tendon problems in athletic individuals. J Bone Joint Surg Am. 1997;79:138-52.
90. Kjaer M. Role of extracellular matrix in adaptation of tendon and skeletal muscle to mechanical loading. Physiol Rev. 2004;84:649-98.
91. Riley G. Chronic tendon pathology: molecular basis and therapeutic implications. Expert Rev Mol Med. 2005;7:1-25.
92. Wang JHC, Iosifidis MI, Fu FH. Biomechanical basis for tendinopathy. Clin Orthop. 2006;443:320-32.
93. Cook JL, Purdam CR. Is tendon pathology a continuum? A pathology model to explain the clinical presentation of load-induced tendinopathy. Br J Sports Med. 2009;43:409–16.
94. Heinemeier KM, Kjaer M. In vivo investigation of tendon responses to mechanical loading. J Musculoskelet Neuronal Interact. 2011;11:115-23.
95. Nirschl RP. Prevention and treatment of elbow and shoulder injuries in the tennis player. Clin Sports Med. 1988;7:289-308.
96. Sharma P, Maffulli N. Biology of tendon injury: healing, modeling and remodeling. J Musculoskelet Neuronal Interact. 2006;6:181-90.
97. Ignotz RA, Massague J. Transforming growth factor-β stimulates the expression of fibronectin and collagen and their incorporation into the extracellular matrix. J Biol Chem. 1986;261:4337-45.

98. Fu SC, Wong YP, Chan BP, Pau HM, Cheuk YC, Lee KM, Chan KM. The roles of bone morphogenetic protein (BMP) 12 in stimulating the proliferation and matrix production of human patellar tendon fibroblasts. Life Sci. 2003;72:2965-74.

99. Olesen JL, Heinemeier KM, Gemmer C, Kjaer M, Flyvbjerg A, Langberg H. Exercise-dependent IGF-I, IGFBPs, and type I collagen changes in human peritendinous connective tissue determined by microdialysis. J Appl Physiol. 2007;102:214-20.

100. Gumucio JP, Phan AC, Ruehlmann DG, Noah AC, Mendias CL. Synergist ablation induces rapid tendon growth through the synthesis of a neotendon matrix. J Appl Physiol. 2014;117:1287-91.

101. Langberg H, Skovgaard D, Karamouzis M, Bulow J, Kjaer M. Metabolism and inflammatory mediators in the peritendinous space measured by microdialysis during intermittent isometric exercise in humans. J Physiol. 1999;515:919-27.

102. Koskinen SOA, Heinemeier KM, Olesen JL, Langberg H, Kjaer M. Physical exercise can influence local levels of matrix metalloproteinases and their inhibitors in tendon-related connective tissue. J Appl Physiol. 2004;96:861-4.

103. Erlichman C, Adjei AA, Alberts SR, Sloan JA, Goldberg RM, Pitot HC, et al. Phase I study of the matrix metalloproteinase inhibitor, BAY 12-9566. Ann Oncol. 2001;12:389-95.

104. Riley GP, Curry V, DeGroot J, van Ei B, Verzijl N, Hazleman BL, et al. Matrix metalloproteinase activities and their relationship with collagen remodelling in tendon pathology. Matrix Biol. 2002;21:185-95.

105. Oshiro W, Lou J, Xing X, Tu Y, Manske PR. Flexor tendon healing in the rat: a histologic and gene expression study. J Hand Surg Am. 2003;28:814-23.

106. Parkinson J, Samiric T, Ilic MZ, Cook J, Handley CJ. Involvement of proteoglycans in tendinopathy. J Musculoskelet Neuronal Interact. 2011;11:86-93.

107. Miller BF, Olesen JL, Hansen M, Døssing S, Crameri RM, Welling RJ, et al. Coordinated collagen and muscle protein synthesis in human patella tendon and quadriceps muscle after exercise. J Physiol. 2005;567:1021-33.

108. Lundborg G. Experimental flexor tendon healing without adhesion formation - a new concept of tendon nutrition and intrinsic healing mechanisms. A preliminary report. Hand. 1976;8:235-8.

109. van der Meulen JC, Leistikow PA. Tendon healing. Clin Plast Surg. 1977;4:439-58.

110. Lundborg G, Rank F. Experimental studies on cellular mechanisms involved in healing of animal and human flexor tendon in synovial environment. Hand. 1980;12:3-11.

111. Andia I, Rubio-Azpeitia E, Maffulli N. Platelet-rich plasma modulates the secretion of inflammatory/angiogenic proteins by inflamed tenocytes. Clin Orthop. 2015;473:1624-34.

112. Wilson JJ, Best TM. Common overuse tendon problems: A review and recommendations for treatment. Am Fam Physician. 2005;72:811-8.

113. Maffulli N, Ewen SW, Waterston SW, Reaper J, Barrass V. Tenocytes from ruptured and tendinopathic Achilles tendons produce greater quantities of type III collagen than tenocytes from normal Achilles tendons. An in vitro model of human tendon healing. Am J Sports Med. 2000;28:499-505.

114. Kjaer M, Langberg H, Skovgaard D, Olesen J, Bulow J, Krogsgaard M, Boushel R. In vivo studies of peritendinous tissue in exercise. Scand J Med Sci Sports. 2000;10:326-31.

115. Paavola M, Kannus P, Jarvinen TA, Khan K, Jozsa L, Jarvinen M. Achilles tendinopathy. J Bone Joint Surg Am. 2002;84:2062-76.

116. Khan KM, Cook JL, Bonar F, Harcourt P, Åstrom M. Histopathology of common tendinopaties. Update and implications for clinical management. Sports Med. 1999;27:393-408.

117. Alfredson H, Ljung BO, Thorsen K, Lorentzon R. In vivo investigation of ECRB tendons with microdialysis in technique. No signs of inflammation but high amounts of glutamate in tennis elbow. Acta Orthop Scand. 2000;71:475-9.

118. Alfredson H, Öhberg L. Chronic tendon pain: no tendinitis, but high levels of glutamate and a vasculoneural ingrowth – implications for a new treatment? Therapy. 2005;2:387-92.

119. Doran A, Gresham GA, Rushton N, Watson C. Tennis elbow: A clinicopathological study of 22 cases followed for 2 years. Acta Orthop Scand. 1990;61:535-8.

120. Cetti R, Junge J, Vyberg M. Spontaneous rupture of the Achilles tendon is preceded by widespread and bilateral tendon damage and ipsilateral inflammation: a clinical and histopathologic study of 60 patients. Acta Orthop Scand. 2003;74:78-84.

121. Schubert TE, Weidler C, Lerch K, Hofstadter F, Straub RH. Achilles tendinosis is associated with sprouting of substance P positive nerve fibres. Ann Rheum Dis. 2005;64:1083-86.

122. Wang JH, Jia F, Yang G, Yang S, Cambell BH, Stone D, et al. Cyclic mechanical stretching of human tendon fibroblasts increases the production of prostaglandin E2 and levels of cyclooxygenase expression: a novel in vitro model study. Connect Tissue Res. 2003:3-4:128-33.

123. Abate M, Schiavone C, Salini V, Andia I. Occurrence of tendon pathologies in metabolic disorders. Rheumatology (Oxford). 2013; 52:599-608.

124. Magnusson SP, Hansen P, Aagaard P, Brønd J, Dyhre-Poulsen P, Bojsen-Moller J, et al. Differential strain patterns of the human gastrocnemius aponeurosis and free tendon, in vivo. Acta Physiol Scand. 2003;177:185-95.

125. Tsuzaki M, Guyton G, Garret W, Archambault JM, Herzog W, Almekinders LC, et al. IL-1β induces COX2, MMP-1, -3 and -13, ADAMTS-4, IL-1β and IL-6 in human tendon cells. J Orthop Res. 2003;21:256-64.

126. Almekinders LC, Banes AJ, Ballenger CA. Effects of repetitive motion on human fibroblasts. Med Sci Sports Exerc. 1993;25:603-7.

127. Li Z, Yang G, Khan M, Stone D, Woo SLY, Wang JHC. Inflammatory response of human tendon fibroblasts to cyclic mechanical stretching. Am J Sports Med. 2004;32:435-40.

128. Arnoczky SP, Tian T, Lavagnino M, Gardner K, Schuler P, Morse P. Activation of stress-activated protein kinases (SAPK) in tendon cells following cyclic strain: the effects of strain frequency, strain magnitude, and cytosolic calcium. J Orthop Res. 2002;20:947-52.

129. Archambault JM, Tsuzaki M, Herzog W, Banes AJ. Stretch and interleukin-1β induce matrix metalloproteinases in rabbit tendon cells in vitro. J Orthop Res. 2002;20:36-9.

130. Nagase H, Visse R, Murphy G: Structure and function of matrix metalloproteinases and TIMPs. Cardiovasc Res. 2006;69:562-73.

131. Del Buono A, Oliva F, Osti L, Maffulli N. Metalloproteases and tendinopathy. Muscles Ligaments Tendons J. 2013;3:51-7.
132. Birch HL, Wilson AM, Goodship AE. The effect of exercise-induced localised hyperthermia on tendon cell survival. J Exp Biol. 1997;200:1703-8.
133. Muramatsu T, Muraoka T, Takeshita D, Kawakami Y, Hirano Y, Fukunaga T. Mechanical properties of tendon and aponeurosis of human gastrocnemius muscle in vivo. J Appl Physiol. 2001;90:1671-8.
134. Wren TA, Lindsey DP, Beaupre GS, Carter DR. Effects of creep and cyclic loading on the mechanical properties and failure of human Achilles tendons. Ann Biomed Eng. 2003;31:710-7.
135. Lorenzo AC, Caffarena ER. Elastic properties, Young's modulus determination and structural stability of the tropocollagen molecule: a computational study by steered molecular dynamics. J Biomech. 2005;38:1527-33.
136. Buehler MJ. Nanomechanics of collagen fibrils under varying cross-link densities: atomistic and continuum studies. J Mech Behav Biomed Mater. 2008;1:59-67.
137. Thomas, D, Slahamis G, Millicent M, Boyle C. Computerised infrared thermography and isotopic bone scanning in tennis elbow. Ann Rheum Dis. 1992;51:103-7.
138. Binder A, Parr G, Page Thomas P, Hazleman B. A clinical and thermographic study of lateral epicondylitis. Br J Rheumatol. 1983;22:77-81.
139. Engel J, Farin Y, Horozovsky H, Shilo R. Thermography of the elbow joint. J Bone Joint Surg Br. 1976;58:382.
140. Shilo VR, Engel J, Farin I, Horochowski H. Thermography as a diagnostic aid in tennis elbow. Handchirurgie, 1976;8:101-3.
141. Thornton GM, Hart DA. The interface of mechanical loading and biological variables as they pertain to the development of tendinosis. J Musculoskelet Neuronal Interact. 2011;11:94-105.
142. Eriksen HA, Pajala A, Leppilahti J, Risteli J. Increased content of type III collagen at the rupture site of human Achilles tendon. J Orthop Res. 2002;20:1352-7.
143. Goldie I. Epicondylitis lateralis humeri (epicondylalgia or tennis elbow): a pathogenetical study. Acta Chir Scand. 1964;Suppl 339:1-119.
144. Gardner RS. Tennis elbow: diagnosis, pathology and treatment. Clin Orthop. 1970;72:248-53.
145. Coonrad RW, Hooper WR. Tennis elbow: its course, natural history, conservative and surgical management. J Bone Joint Surg Am. 1973;55:1177-82.
146. Nirschl RP, Pettrone P. Tennis elbow. The surgical treatment of lateral epicondylitis. J Bone Joint Surg Am. 1979;61:832-9.
147. Thomsen W. Ueber den Tennisarm (Epicondylitis humeri). Münch Med Wochenschr, 1935;82:1804-6.
148. Ferrara N. Molecular and biological properties of vascular endotelial growth factor. J Mol Med. 1999;77:527-43.
149. Neufeld G, Cohen T, Gengrinovitch S, Poltorak Z. Vascular endothelial growth factor (VEGF) and its receptors. FASEB J. 1999;13:9-22.
150. Petersen W, Pufe T, Zantop T, Tillmann B, Mentlein R. Hypoxia and PDGF have a synergistic effect that increases the expression. of the angiogenetic peptide vascular endothelial growth factor in Achilles tendon fibroblasts. Arch Orthop Trauma Surg. 2003;123:485-8.
151. Millar NL, Hueber AJ, Reilly JH, Xu Y, Fazzi UG, Murrell GAC, et al. Inflammation is present in early human tendinopathy. Am J Sports Med. 2010;38:2085-91.
152. Fenwick SA, Hazleman BL, Riley GP. The vasculature and its role in the damaged and healing tendon. Arthritis Res. 2002;4:252-60.
153. Maffulli N, Moller HD, Evans CH. Tendon healing: can it be optimised? Br J Sports Med. 2002;36:315-6.
154. Sato Y, Abe M, Tanaka K, Iwasaka C, Oda N, Kanno S, et al. Signal transduction and transcriptional regulation of angiogenesis. Adv Exp Med Biol. 2000;476:109-15.
155. Qi JH, Ebrahem Q, Moore N, Murphy G, Claesson-Welsh L, Bond M, et al. A novel function for tissue inhibitor of metalloproteinases-3 (TIMP3): inhibition of angiogenesis by blockage of VEGF binding to VEGF receptor-2. Nat Med. 2003;9:407-15.
156. Wiesenfeld-Hallin Z, Xu XJ. The differential roles of substance P and neurokinin A in spinal cord hyperexcitability and neurogenic inflammation. Regul Pept. 1993;46:165-73.
157. Haker E, Theodorsson E, Lundeberg T. An experimental model of tennis elbow in rats: a study of the contribution of the nervous system. Inflammation. 1998;22:435-44.
158. Ljung BO, Alfredson H, Forsgren S. Neurokinin 1-receptors and sensory neuropeptides in tendon insertions at the medial and lateral epicondyles of the humerus. Studies on tennis elbow and medial epicondylalgia. J Orthop Research. 2004;22:321-7.
159. Foreman JC. Peptides and neurogenic inflammation. Br Med Bull. 1987;17:390-6.
160. Gamse R, Posch M, Saria A, Jancso G. Several mediators appear to interact in neurogenic inflammation. Acta Physiol Hung. 1987;69:343-54.
161. Wright A, Thurnwald P, O'Callahan J, Smith J, Vicenzino B. Hyperalgesia in tennis elbow patients. J Musculoskel Pain. 1994;2:83-97.
162. Savastano AA, Kamionek S, Knowles K, Gibson T. Treatment of resistant tennis elbow by a combined surgical procedure. Int Surg. 1972;57:470-4.
163. Rees JD, Maffulli N, Cook J. Management of tendinopathy. Am J Sports Med. 2009;37:1855-67.
164. Karousou E, Ronga M, Vigetti D, Barcolli D, Passi A, Maffulli N. Molecular interactions in extracellular matrix of tendon. Front Biosci (Elite Ed). 2010;2:1-12.
165. Labelle H, Guibert R, Joncas J, Newman N, Fallaha M, Rivard CH. Lack of scientific evidence for the treatment of lateral epicondylitis of the elbow. An attempted meta-analysis. J Bone Joint Surg Br. 1992;74:646-51.
166. de Smedt T, de Jong A, Van Leemput W, Lieven D, Van Glabbeek F. Lateral epicondylitis in tennis: update on aetiology, biomechanics and treatment. Br J Sports Med. 2007;41:816-9.
167. Mens JM, Stoeckart R, Snijders CJ, Verhaar JA, Stam HJ. Tennis elbow, natural course and relationship with physical activities: an inquiry among physicians. J Sports Med Phys Fitness. 1999;39:244-8.
168. Smidt N, Lewis M, van der Windt DAWM, Hay EM, Bouter LM, Croft P. Lateral epicondylitis in general practice: course and prognostic indicators of outcome. J Rheumatol. 2006;33:2053-9.
169. O'Kane KP, Webb DJ, Collier JG, Vallance PJ. Local L-NG-monomethylarginine attenuates the vasodilator action

of bradykinin in the human forearm. Br J Clin Pharmacol. 1994;38:311-5.

170. Busse R, Fleming I. Molecular responses of endothelial tissue to kinins. Diabetes. 1996;45(Suppl 1):S8-S13.
171. Ahmed M, Lagopoulos M, McConnell P, Soames RW, Sefton GK. Blood supply of the Achilles tendon. J Orthop Res. 1998;16:591-6.
172. Longo UG, Ronga M, Maffulli N. Achilles tendinopathy. Sports Med Arthrosc. 2009;17:112-26.
173. Maffulli N, Longo UG, Denaro V. Novel approaches for the management of tendinopathy. J Bone Joint Surg Am. 2010;92:2604-13.
174. Maffulli N, Longo UG, Maffulli GD, Rabitti C, Khanna A, Denaro V. Marked pathological changes proximal and distal to the site of rupture in acute Achilles tendon ruptures. Knee Surg Sports Traumatol Arthrosc. 2010;19:680-7.
175. Perugia L, Ricciardi Pollini PT, Ippolito E. Ultrastructural aspects of degenerative tendinopathy. Int Orthop (SICOT). 1978;1:303-7.
176. Józsa L, Lehto M, Kvist M, Balint JR, Reffy A. Alterations in dry mass content of collagen fibers in degenerative tendinopathy and tendon-rupture. Matrix. 1989;9:140-6.
177. Józsa L, Réffy A, Kannus P, Demel S, Elek E. Pathological alterations in human tendons. Arch Orthop Trauma Surg. 1990;110:15-21.
178. Benjamin M, Toumi H, Ralphs JR, Bydder G, Best TM, Milz S. Where tendons and ligaments meet bone: attachment sites ('entheses') in relation to exercise and/or mechanical load. J Anat. 2006; 208:471-90.
179. Bhabra G, Wang A, Ebert J, Edwards P, Zheng M, Zheng MH. Lateral elbow tendinopathy. Development of a pathophysiology-based treatment algorithm. Orthop J Sports Med. 2016;4:1-10.
180. Bring DKI, Kreicbergs A, Renstrom PA, Ackermann PW. Physical activity modulates nerve plasticity and stimulates repair after Achilles tendon rupture. J Orthop Res. 2007;25:164-72.
181. Bring DKI, Reno C, Renstrom P, Salo P, Hart DA, Ackermann PW. Joint immobilization reduces the expression of sensory neuropeptide receptors and impairs healing after tendon rupture in a rat model. J Orthop Res. 2009;27:274-80.
182. Sarkar K, Uhthoff HK. Ultrastructure of the common extensor tendon in tennis elbow. Virchow Arch Path Anat Histol. 1980;386:317-30.
183. Matarese G, Procaccini C, De Rosa V, Horvath TL, La Cava A. Regulatory T cells in obesity: the leptin connection. Trends Mol Med. 2010;16:247-56.
184. Lewis JS, Sandford FM. Rotator cuff tendinopathy: is there a role for polyunsaturated Fatty acids and antioxidants? J Hand Ther. 2010;22:49-56
185. Genety J, Brunet-Guedi E, Comtet JJ. Démembrement du tennis elbow. Encycl Med Chir (Paris), Appareil locomoteur 14360 A10. 1983.
186. Nirschl RP. Lateral tennis elbow. Tech Shoulder Elbow Surg. 2000;1:192-200.
187. Khan KM, Cook JL. Overuse tendon injuries: where does the pain come from? Sports Med Arthrosc. 2000;8:17-31.
188. Alfredson H, Pietilä T, Jonsson P, Lorentzon R. Heavy-load eccentric calf muscle training for the treatment of chronic Achilles tendinosis. Am J Sports Med. 1998;26:360-6.
189. Alfredson H, Bjur D, Thorsen K, Lorentzon R, Sandstrom P. High intratendinous lactate levels in painful chronic Achilles tendinosis. An investigation using microdialysis technique. J Orthop Res. 2002;20:934-8.
190. Waugh EJ. Lateral epicondylalgia or epicondylitis: What's in a name? J Orthop Sports Physical Therapy. 2005;35:200-2.
191. Danielson P, Alfredson H, Forsgren S. Immunohistochemical and histochemical findings favoring the occurrence of autocrine/paracrine as well as nerve-related cholinergic effects in chronic painful patellar tendon tendinosis. Microsc Res Tech. 2006;69:808-19.
192. Danielson P. Reviving the ''biochemical'' hypothesis for tendinopathy: new findings suggest the involvement of locally produced signal substances. Br J Sports Med. 2009;43:265-8.
193. Uchio Y, Ochi M, Ryoke K, Sakai Y, Ito Y, Kuwata S. Expression of neuropeptides and cytokines at the extensor carpi radialis brevis muscle origin. J Shoulder Elbow Surg. 2002;11:570-75.
194. Ackermann PW, Li J, Finn A, Ahmed M, Kreicbergs A. Autonomic innervation of tendons, ligaments and joint capsules. A morphologic and quantitative study in the rat. J Orthop Res. 2001;19:372-8.
195. Scott A, Ashe MC. Common tendinopathies in the upper and lower extremities. Curr Sports Med Rep. 2006;5:233-41.
196. Oliva F, Piccirilli E, Berardi AC, Frizziero A, Tarantino U, Maffulli N. Hormones and tendinopathies: the current evidence. Br Med Bull. 2016;117:39-58.
197. Kaplan EB. Treatment of tennis elbow (Epicondylitis) by denervation, J Bone Joint Surg Am. 1959;41:147-51.
198. Wilhelm A. Tennis elbow: treatment of resistant cases by denervation. J Hand Surg Br. 1996;21:523-33.
199. Malliaras P, Cook J. Patellar tendons with normal imaging and pain: change in imaging and pain status over a volleyball season. Clin J Sport Med. 2006;16:388-91.
200. Kannus P, Józsa L. Histopathological changes predecing spontaneous rupture of tendon. A controlled study of 891 patients. J Bone Joint Surg Am. 1991;73:1507-25.
201. Cook JL, Khan KM, Kiss ZS, Coleman BD, Griffiths L. Asymptomatic hypoechoic regions on patellar tendon ultrasound: a 4-year clinical and ultrasound followup of 46 tendons. Scand J Med Sci Sports. 2001;11:321-7.
202. Cook JL, Khan KM, Harcourt PR, Kiss ZS, Fehrmann MW, Griffiths L, et al. Patellar tendon ultrasonography in asymptomatic active athletes reveals hypoechoic regions: a study of 320 tendons. Clin J Sport Med. 1998;8:73-7.
203. Giangarra CE, Conroy B, Jobe F, Pink M, Perry J. Electromyographic and cinematographic analysis of elbow function in tennis players using single- and double-handed backhand strokes. Am J Sports Med. 1993;21:394-9.
204. Cook JL, Khan KM, Kiss ZS, Purdam CR, Griffiths. Prospective imaging study of asymptomatic patellar tendinopathy in elite junior basketball players. J Ultrasound Med. 2000;19:473-9.
205. Sölveborn SA, Buch F, Mallmin H, Adalberth G. Cortisone injection with anaesthesic additives for radial epicondylalgia (tennis elbow). Clin Orthop. 1995;316: 99-105.
206. Berglund KM, Persson BH, Denison E. Prevalence of pain and dysfunction in the cervical and thoracic spine in

persons with and without lateral elbow pain. Man Ther. 2007;13:295-9.

207. Yaxley GA, Jull GA. Adverse tension in the neural system. A preliminary study of tennis elbow. Aust J Physiother. 1993;39:15-22.
208. Sran M, Souvlis T, Vicenzino B, Wright A. Characterisation of chronic lateral epicondylalgia using the McGill pain questionnaire, visual analog scales and quantitative sensory tests. Pain Clin. 2002;13:251-9.
209. Waugh EJ, Jaglal SB, Davis AM, Tomlinson G, Verrier MC. Factors associated with prognosis of lateral epicondylitis after 8 weeks of physical therapy. Arch Phys Med Rehabil. 2004;85:308-18.
210. Allander E. Prevalence, incidence and remission rates of some common rheumatic diseases and syndromes. Scand J Rheumatol. 1974;3:145-53.
211. Verhaar JAN. Tennis elbow. Anatomical, epidemiological and therapeutic aspects. Int Orthop (SICOT). 1994;18:263-67.
212. Jobe F, Ciccotti M. Lateral and medial epicondylitis of the elbow. J Am Acad Orthop Surg. 1994;2:1-8.
213. Calfee RP, Patel A, DaSilva MF, Akelman E. Management of lateral epicondylitis: current concepts. J Am Acad Orthop Surg. 2008;16:19-29.
214. Hamilton PG. The prevalence of humeral epicondylitis: a survey in general practice. J R Coll Gen Pract. 1986;36:464-5.
215. Alfredson H. The chronic painful Achilles and patellar tendon: research on basic biology and treatment. Scand J Med Sci Sports. 2005;15:252-9.
216. Xu Y, Murrell GAC. The basic science of tendinopathy. Clin Orthop. 2008;466:1529-38.
217. Lv ZT, Gao ST, Chang P, Liang S, Yu SY, Yang Q, et al. Association between polymorphism rs12722 in COL5A1 and musculoskeletal soft tissue injuries: a systematic review and meta-analysis. Oncotarget. 2018;9:15365-74.
218. Rufai A, Ralphs JR, Benjamin M. Structure and histopathology of the insertional region of the human Achilles tendon. J Orthop Res. 1995;13:585-93.
219. Nirschl RP. Mesenchymal syndrome. Virginia Med Monthly. 1969;96:659-62.
220. Niepel G, Sit'aj S. Enthesopathy. Clin Rheum Dis. 1979;5:857-72.
221. Józsa L, Balint JB, Kannus P, Reffy A, Barzo M. Distribution of blood groups in patients with tendon rupture. J Bone Joint Surg Am, 1989;71:272-4.
222. Gabel GT, Morrey BF. Operative treatment of medial epicondylitis. J Bone Joint Surg Am. 1995;77:1065-9.
223. Rees JD, Wilson AM, Wolman RL Current concepts in the management of tendon disorders. Rheumatology. 2006;45:508-21.
224. Witschew N, Tantschew P, Gertschew A. Beziehungen zwischen Blutgruppenzugehörigkeit und Knochenbruchheilung. Beitr Orthop Traumatol. 1987;34:515-7.
225. Rees JD, Maffulli N, Cook J. Management of tendinopathy. Am J Sports Med. 2009;37:1855-67.
226. Brummel J, Baker CL III, Hopkins R, Baker CL Jr. Epicondylitis: lateral. Sports Med Arthrosc. 2014;22:e1-6.
227. Gruchow HW, Pelletier D. An epidemiology study of tennis elbow. Incidence, recurrence and effectiveness of prevention strategies. Am J Sports Med. 1979;7:234-8.
228. Kitai E, Itay S, Rudr A, Engel J, Modan M. Étude épidémiologique sur l'épicondylite (tennis elbow) chez les joueurs de tennis amateurs de sexe masculin. Ann Chir Main. 1986;5:113-21.
229. Kannus P, Niittymaki S, Jarvinen M, Lehto M. Sports injuries in elderly athletes: a three-year prospective, controlled study. Age Ageing. 1989;18:263-70.
230. Aström M. Laser doppler flowmetry in the assessment of tendon blood flow. Scand J Med Sci Sports. 2000;10:365-7.
231. Chard MD, Hazleman BL. Tennis elbow - a reppraisal. Brit J Rheumatol. 1989;28:186-92.
232. Puig JG, de Miguel E, Castillo MC, Rocha AL, Martínez MA, Torres RJ. Asymptomatic hyperuricemia: impact of ultrasonography. Nucleos Nucleot Nucl Acids. 2008;27:592-5.
233. Gaida JE, Cook JL, Bass SL. Adiposity and tendinopathy. Disabil Rehabil. 2008;30:1555-62.
234. Ozgurtas T, Yildiz C, Serdar M, Atesalp S, Kutluay T. Is high concentration of serum lipids a risk factor for Achilles tendon rupture? Clin Chim Acta. 2003;331:25-8.
235. Holmes GB, Lin J. Etiologic factors associated with symptomatic Achilles tendinopathy. Foot Ankle Int. 2006;27:952-9.
236. Pineda C, Amezcua-Guerra LM, Solano C, Rodríguez-Henríquez P, Hernández-Díaz C, Vargas A, et al. Joint and tendon subclinical involvement suggestive of gouty arthritis in asymptomatic hyperuricemia: an ultrasound controlled study. Arthritis Res Ther. 2011;13:R4.
237. Perry MB, Suwannarat P, Furst GP, Gahl WA, Gerber LH. Musculoskeletal findings and disability in alkaptonuria. J Rheumatol. 2006; 33:2280-5.
238. Ramchurn N, Mashamba C, Leitch E, Arutchelvam V, Narayanan K, Weaver J, et al. Upper limb musculoskeletal abnormalities and poor metabolic control in diabetes. Eur J Intern Med. 2009;20:718-21.
239. Hirai S, Takahashi N, Goto T, Lin S, Uemura T, Yu R, et al. Functional food targeting the regulation of obesity-induced inflammatory responses and pathologies. Mediators Inflamm. 2010; Article 367838, 8 p.
240. Roth CL, Kratz M, Ralston MM, Reinehr T. Changes in adipose-derived inflammatory cytokines and chemokines after successful lifestyle intervention in obese children. Metabolism. 2011;60:445-52.
241. Battery L, Maffulli N. Inflammation in overuse tendon injuries. Sports Med Arthros Rev. 2011;19:213-7.
242. Mavrikakis M, Drimis S, Kontoyannis DA, Rasidakis A, Moulopoulou ES, Kontoyannis S. Calcific shoulder periarthritis (tendinitis) in adult onset diabetes mellitus: a controlled study. Ann Rheum Dis. 1989;48:211-4.
243. Grant WP, Sullivan R, Sonenshine DE, Adam M, Slusser JH, Carson KA, et al. Electron microscopic investigation of the effects of diabetes mellitus on the Achilles tendon. J Foot Ankle Surg. 1997;36:272-8.
244. Akturk M, Ozdemir A, Maral I, Yetkin I, Arslan M. Evaluation of Achilles tendon thickening in type 2 diabetes mellitus. Exp Clin Endocrinol Diabetes. 2007;115:92-6.
245. Batista F, Nery C, Pinzur M, Monteiro AC, de Souza EF, Felippe FH, et al. Achilles tendinopathy in diabetes mellitus. Foot Ankle Int. 2008;29:498-501.
246. Reddy GK, Stehno-Bittel L, Enwemeka CS. Glycation-induced matrix stability in the rabbit Achilles tendon. Arch Biochem Biophys. 2002;399:174-80.
247. Chbinou N, Frenette J. Insulin-dependent diabetes impairs the inflammatory response and delays angiogenesis

following Achilles tendon injury. Am J Physiol Regul Integr Comp Physiol. 2004;286:R952-7.

248. Sullo A, Maffulli N, Capasso G, Testa V. The effects of prolonged peritendinous administration of PGE1 to the rat Achilles tendon: a possible animal model of chronic Achilles tendinopathy. J Orthop Sci. 2001;6:349-57.
249. Frey C, Zamora J. The effects of obesity on orthopaedic foot and ankle pathology. Foot Ankle Int. 2007;28:996-9.
250. Radák Z, Takahashi R, Kumiyama A, Nakamoto H, Ohno H, Ookawara T, et al. Effect of aging and late onset dietary restriction on antioxidant enzymes and proteasome activities, and protein carbonylation of rat skeletal muscle and tendon. Exp Gerontol. 2002;37:1423-30.
251. Langberg H, Olesen J, Skovgaard D, Kjaer M. Age related blood flow around the Achilles tendon during exercise in humans. Eur J Appl Physiol 2001, 84:246-8.
252. Kettunen JA, Kujala UM, Kaprio J, Sarna S. Health of master track and field athletes: a 16-year follow-up study. Clin J Sport Med. 2006;16:142-8.
253. Dalal M, Ferrucci L, Sun K, Beck J, Fried LP, Semba RD. Elevated serum advanced glycation end products and poor grip strength in older community-dwelling women. J Gerontol A Biol Sci Med Sci. 2009;64:132-7.
254. Taguchi T, Kubota M, Saito M, Hattori H, Kimura T, Marumo K. Quantitative and qualitative change of collagen of Achilles tendons in rats with systemic administration of glucocorticoids. Foot Ankle Int. 2016;37:327-33.
255. Yu WD, Panossian V, Hatch JD, Liu SH, Finerman GA. Combined effects of estrogen and progesterone on the anterior cruciate ligament. Clin Orthop. 2001;383:268-81.
256. Hewett TE, Myer GD, Ford KR. Anterior cruciate ligament injuries in female athletes: Part 1, mechanisms and risk factors. Am J Sports Med. 2006;34:299-311.
257. Miller BF, Hansen M, Olesen JL, Flyvbjerg A, Schwarz P, Babral J, et al. No effect of menstrual cycle on myofibrillar and connective tissue protein synthesis in contracting skeletal muscle. Am J Physiol Endocrinol Metab. 2006;290:e163-8.
258. Hansen M, Miller BF, Holm L, Doessing S, Petersen SG, Skovgaard D, et al. Effect of administration of oral contraceptives in vivo on collagen synthesis in tendon and muscle connective tissue in young women. J Appl Physiol. 2009;106:1435-43.
259. Stephenson AL, Wu W, Cortes D, Rochon PA. Tendon injury and fluoroquinolone use: a systematic review. Drug Saf. 2013;36:709-21.
260. Marie I, Delafenêtre H, Massy N, Thuillez C, Noblet C. Tendinous disorders attributed to statins: a study on ninety-six spontaneous reports in the period 1990-2005 and review of the literature. Arthritis Rheum. 2008;59:367-72.
261. Dirks RC, Warden SJ. Models for the study of tendinopathy. J Musculoskelet Neuronal Interact. 2011;11:141-9.
262. Le Huec JC, Schaeverbeke T, Chauveaux D, Rivel J, Dehais J, Le Rebeller A. Epicondylitis after treatment with fluoroquinolone antibiotics. J Bone Joint Surg Br. 1995;77:293-5.
263. Drummond AH, Beckett P, Brown PD, Bone EA, Davidson AH, Galloway WA, et al. Preclinical and clinical studies of MMP inhibitors in cancer. Ann NY Acad Sci. 1999;878:228-35.
264. Jones L, Ghaneh P, Humphreys M, Neoptolemos JP. The matrix metalloproteinases and their inhibitors in the treatment of pancreatic cancer. Ann NY Acad Sci. 1999;880:288-307.
265. Haahr JP, Andersen JH. Physical and psychosocial risk factors for lateral epicondylitis: a population based case-referent study. Occup Environ Med. 2003;60:322-9.
266. van Rijn RM, Huisstede BM, Koes BW, Burdorf A. Associations between workrelated factors and specific disorders at the elbow: a systematic literature review. Rheumatology (Oxford). 2009;48:528-36.
267. Orchard J, Kountouris A. The management of tennis elbow. Br Med J. 2011;342:d2687.
268. Nirschl RP, Ashman ES. Elbow tendinopathy: tennis elbow. Clin Sport Med. 2003;22:813-36.
269. Dimberg L. The prevalence and causation of tennis elbow (lateral humeral epicondylitis) in a population of workers in an engineering industry. Ergonomics. 1987;30:573-9.
270. Shiri R, Viikari-Juntura E. Lateral and medial epicondylitis: Role of occupational factors. Best Pract Res Clin Rheumatol. 2011;25:43-57.
271. Bähr F. Tennisschmerzen, Musikerlähmung. Ein kleiner Beitrag zur Pathologie des Radio-Humeral-Gelenkes. Dtsch Med Wochnschr. 1900;26:713.
272. Laban MM, Iyer R, Tamler MS. Occult periarthrosis of the shoulder: a possible progenitor of tennis elbow. Am J Phys Med Rehabil. 2005;84:895-8.
273. Knutsen EJ, Calfee RP, Chen RE, Goldfarb CA, Park KW, Osei DA. Factors associated with failure of nonoperative treatment in lateral epicondylitis. Am J Sports Med. 2015;43:2133-7.
274. Shiri R, Viikari-Juntura E, Varonen H, Helioövaara M. Prevalence and determinants of lateral and medial epicondylitis: a population study. Am J Epidemiol. 2006;164:1065-74.
275. Alizadehkhaiyat O, Fisher AC, Kemp GJ, Vishwanathan K, Frostick SP. Upper limb muscle imbalance in tennis elbow: a functional and electromyographic assessment. J Orthop Res. 2007;25:1651-7.
276. Coombes BK, Bisset L, Vicenzino B. Thermal hyperalgesia distinguishes those with severe pain and disability in unilateral lateral epicondylalgia. Clin J Pain. 2012;28:595-601.
277. Sherman TI, Golshani KR, Emmerich k, Cai L, Gu W, Kessler M. Conservative treatment of lateral epicondylitis: the impact of psychosocial factores on perceived treatment efficacy. Prog Orthop Sci. 2015;1:1-8.
278. Morris H. Riders sprain. Lancet, 1882;120(3074):133-4.
279. Major HP. Lawn-tennis elbow. Br Med J. 1883;2(1185):557.
280. Priest JD, Braden V, Gerberich SG. The elbow and tennis, Part I: An analysis of players with and without pain. Phys Sports Med. 1980a;8:80-91
281. Priest JD, Braden J, Gerberich J. The elbow and tennis, Part II: A study of players with pain. Phys Sports Med. 1980;8:77-85.
282. Carroll R. Tennis elbow: incidence in local league players. Br J Sports Med. 1981;15:250-6.
283. Gerber C. Tennisellbogen: ein anderes ätiologish-therapeutisches konzept. Schwiez Z Sportmed. 1987;35:13-9.
284. Genety J. Le tennis elbow. Un syndrome qu'il faut démembrer. A propos de 361 cas. Lyon Méd. 1975;233:415-7.
285. Riek S, Chapman AE, Milner T. A simulation of muscle force and internal kinematics of extensor carpi radialis

brevis during backhand tennis stroke: implications for injury. Clin Biomech. 1999;14:477-83.

286. Morris M, Jobe FW, Perry J, Pink M, Healy BS. Electromiographic analysis of elbow function in tennis players. Am J Sports Med. 1989;17:241-7.
287. Kelley JD, Lombardo SJ, Pink M, Perry J, Giangarra CE. Electromyographic and cinematographic analysis of elbow function in tennis players with lateral epicondylitis. Am J Sports Med. 1994;22:359-63.
288. Smidt N, van der Windt DA. Tennis elbow in primary care. Br Med J. 2006;333(7575):927-8.
289. Henning EM, Milani TL, Rosenbaum D. The influence of tennis racket design on impact induced arm oscillations. J Biomechanics. 1994;27:669.
290. Adelsberg S. The tennis stroke: an EMG analysis of selected muscles with rackets of increasing grip size. Am J Sports Med. 1986;14:139-142.
291. Stroede CL, Noble L, Walker HS. The effect of tennis racket string vibration dampers on racket handle vibrations and discomfort following impacts. J Sports Sci. 1999;17:379-85.
292. Hatch GF III, Pink MM, Mohr KJ, Sethi PM, Jobe FW. The effect of tennis racket grip size on forearm muscle firing patterns. Am J Sports Med. 2006;34:1977-83.
293. Abrams GD, Renstrom PA, Safran MR. Epidemiology of musculoskeletal injury in the tennis player. Br J Sports Med. 2012;46:492-8.
294. Hennig EM, Rosenbaum D, Milani TL. Transfer of tennis racket vibrations onto the human forearm. Med Sci Sports Exerc. 1992;24:1134-40.
295. Varga J, Diaz-Perez A, Rosenbloom J, Jimenez SA: PGE2 causes a coordinate decrease in the steady state levels of fibronectin and types I and III procollagen mRNAs in normal human dermal fibroblasts. Biochem Biophys Res Commun. 1987;147:1282-8.
296. Riquet FB, Lai WF, Birkhead JR, Suen LF, Karsenty G, Goldring MB: Suppression of type I collagen gene expression by prostaglandins in fibroblasts is mediated at the transcriptional level. Mol Med. 2000;6:705-19.
297. Thampatty BP, Im HJ, Wang JH. Leukotriene B4 at low dosage negates the catabolic effect of prostaglandin E2 in human patellar tendon fibroblasts. Gene. 2006;372:103-9.
298. Xia W, Wang Y, Appleyard RC, Smythe GA, Murrell GA. Spontaneous recovery of injured Achilles tendon in inducible nitric oxide synthase gene knockout mice. Inflamm Res. 2006;55:40-5.
299. Murrell GA. Oxygen free radicals and tendon healing. J Shoulder Elbow Surg. 2007;16(5 Suppl):S208-14.
300. Wolfman NM, Hattersley G, Cox K, Celeste AJ, Nelson R, Yamaji N, et al. Ectopic induction of tendon and ligament in rats by growth and differentiation factors 5, 6, and 7, members of the TGF-beta gene family. J Clin Invest. 1997;100:321-30.
301. Brent AE, Schweitzer R, Tabin CJ. A somitic compartment of tendon progenitors. Cell. 2003;113:235-48.
302. de Palma L, Gigante A, Rapali S. Physiopathology of the repair process of lesions of Achilles tendon. Foot Ankle Surg. 2006;12:5-11.

COGITARE ET RECTE AMBULARE
SOGACOT

DIAGNÓSTICO DE LA EPICONDILITIS

DRA. MARTA CORREDOIRA TROBAJO
Servicio de COT del Complexo Hospitalario Universitario de Ferrol
marta_corredoira@hotmail.com
DR. JUAN MANUEL VARELA VÁZQUEZ
Servicio de COT del Complexo Hospitalario Universitario de Ferrol

INTRODUCCIÓN

El diagnóstico de la epicondilitis es eminentemente clínico, basado en la realización de una buena anamnesis y diferentes pruebas y maniobras clínicas que nos orientarán al diagnóstico. Éstas serán especialmente importantes para discernir entre las distintas causas de dolor lateral en el codo que debemos tener presentes a la hora de establecer el diagnóstico diferencial [(1)].

DIAGNÓSTICO CLÍNICO

La mayor parte de los pacientes refieren dolor localizado en la cara lateral del codo, pero el espectro de presentación es variable, desde un dolor sordo con cierta hipersensibilidad hasta un dolor continuo e incapacitante [(2)]. La repercusión funcional varía en función de la intensidad del dolor y de las solicitaciones mecánicas.

La molestia habitualmente se presenta sobre el epicóndilo lateral, aproximadamente 5 mm distal y anterior al punto medio del cóndilo. En este punto se desencadena dolor al localizar el origen del *Extensor Carpi Radialis Brevis* (ECRB), principal responsable del proceso, aunque también pueden verse afectados el *Extensor Carpi Radialis Longus* (ECRL) y el *Extensor Digitorum Comunis (EDC)* [(3)]. A menudo el dolor irradia a lo largo de la musculatura extensora en su recorrido por el dorso del antebrazo, y ocasionalmente de forma retrógrada.

El dolor se tiende a exacerbar en la dorsiflexión de la muñeca y en la supinación del antebrazo contra resistencia. La fuerza de agarre suele estar disminuida, y gestos tan cotidianos como sostener una jarra de agua o hacer girar una llave suelen provocar dolor.

A la inspección no suele haber hallazgos relevantes, salvo en casos muy evolucionados en los que puede detectarse una mayor prominencia de estructuras óseas (por desinserción estructural) o un discreto edema en toda la región [(4)]. La aparición de atrofia muscular o cutánea puede observarse como resultado del uso de infiltraciones con corticoide (Figs. 1A-1B).

MANIOBRAS DE EXPLORACIÓN

El diagnóstico clínico de la epicondilitis se fundamenta en la provocación de dolor localizado en el tendón afecto mediante un mecanismo de sobrecarga.

Con la exploración física se busca el dolor en la zona epicondílea en al menos tres formas: palpación de la región epicondílea (Fig. 2), extensión contra resistencia de la muñeca y dedos, y reproducción del dolor durante el agarre de objetos.

Fig. 1 (A, B): Atrofia cutánea tras infiltración.

Fig. 2: Palpación de región epicondílea.

Entre las principales maniobras de exploración destacan:

- Maudsley (Fig. 3).
- Chair test (Fig. 4).
- Maniobra de Cozen (Fig. 5: A, B).
- Maniobra de Mill (Fig. 6: A, B).

Fig. 3: Maniobra de Maudsley: búsqueda de dolor al realizar una extensión contrariada de los dedos centrales, especialmente del 3º.

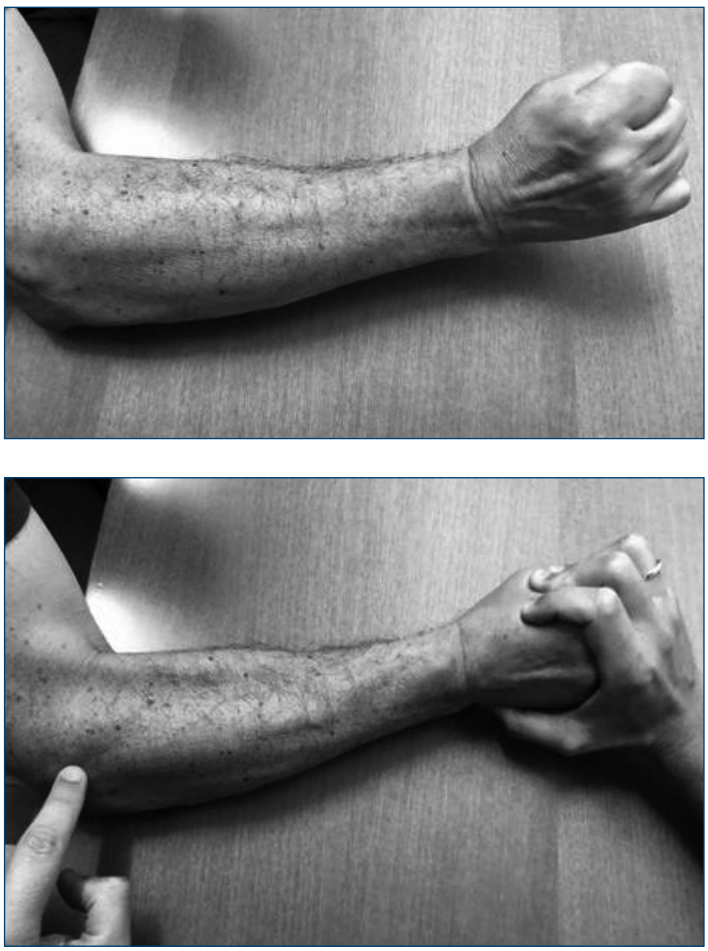

Fig. 5 (A, B): Maniobra de Cozen: provocación del dolor al hacer extensión contrariada de la muñeca contra la mano del explorador, manteniendo el puño del paciente cerrado, en pronación y desviación radial.

Fig. 4: Chair test: provocación dolorosa al levantarse de una silla extendiendo el codo y manteniendo la mano en pronación sobre el apoyabrazos. Una variante es pedir al paciente que levante una silla con el antebrazo extendido y en pronación.

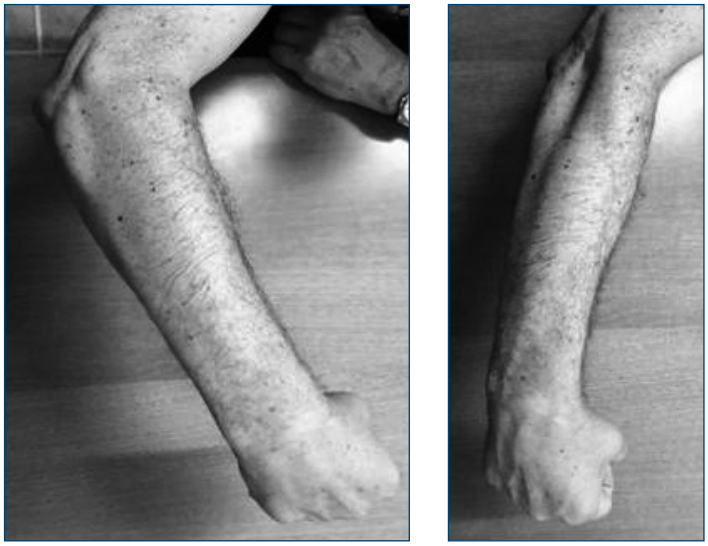

Fig. 6 (A, B): Maniobra de Mill: con el antebrazo en pronación se provoca dolor mediante la extensión pasiva del codo manteniendo la muñeca y dedos en flexión completa.

Además deben realizarse otras exploraciones más específicas para identificar o descartar patologías coexistentes u otras causas de dolor en la cara lateral del codo. Debe medirse el rango de movilidad de codo, muñeca y antebrazo, así como valorar cualquier restricción articular o musculotendinosa en las articulaciones radiocubital distal, húmero-radial y húmero-cubital.

En pacientes con sintomatología sugestiva de inestabilidad articular (chasquidos, pérdida de control, dificultad para elevarse con brazo supinado) deben realizarse test específicos apoyados en pruebas complementarias, ya que en el caso de inestabilidad como causa principal o asociada, la mera exploración física puede ser muy anodina.

La evaluación de la columna cervical, así como la función motora y sensitiva del nervio radial, deben ser prioritarias, sobre todo cuando existe historia de dolor cervical asociado o dolor difuso neuropático con disestesias.

Para la valoración del nervio radial debe realizarse la exploración neurodinámica y ante un test positivo (síntomas dolorosos en zona lateral del codo o alteración sensitiva), deben reproducirse maniobras de sensibilización, como la lateralización cervical o la elevación escapular.

DIAGNÓSTICO POR IMAGEN

La mayoría de los casos de epicondilitis suelen ser diagnosticados mediante las citadas maniobras de exploración física; pero en determinados casos (refractarios o con exploración dudosa) las pruebas de imagen pueden servir de ayuda al diagnóstico.

Las **radiografías simples** suelen ser negativas, aunque pueden ayudar a descartar otras patologías. Podrían ser útiles en caso de daños óseos:

- Lesiones osteocondrales
- Artropatía primaria o secundaria
- Cuerpos libres intraarticulares
- Calcificaciones insercionales en el ECRB

El hallazgo radiográfico más habitual es la presencia de calcificaciones, habitualmente localizadas en la región más proximal y lateral del epicóndilo, coincidiendo con el origen del ECRB. Pueden estar presentes hasta en un 22% de los casos según algunas series [5], aunque su aparición no se ha correlacionado con una mayor severidad de los síntomas.

La **ecografía** es una de las herramientas más útiles en el diagnóstico, pues en términos absolutos es eficiente, no invasiva y económica.

Los principales hallazgos descritos incluyen:

- Cambios degenerativos insercionales: irregularidades óseas, depósitos cálcicos, engrosamientos, degradación e incluso roturas tendinosas y/o capsulares.
- Neovascularización asociada a esos cambios.

Esta prueba es tan fidedigna que ante la ausencia de estos signos es razonable cuestionarse e incluso descartar el diagnóstico de epicondilitis.

En la ecografía se evalúa el tendón extensor común desde la unión miotendinosa hasta su inserción en el epicóndilo, observándose como una banda continua con sus fibras orientadas de forma longitudinal. El ECRB constituye la parte más anterior del tendón común. La tendinosis se manifiesta como un ensanchamiento heterogéneo del tendón, mientras que los desgarros fibrilares se muestran como regiones hipoecoicas asociadas a la discontinuidad del tendón. Adicionalmente, puede observarse líquido libre peritendinoso y calcificaciones [6].

La **ecografía con técnica doppler** se ha empleado para el estudio del aporte sanguíneo en esta patología. Algunos estudios sugieren que un escaso aporte sanguíneo al músculo, combinado con un aumento del metabolismo anaerobio, podrían tener un papel relevante en la aparición del dolor [2].

La **resonancia magnética** contribuye a confirmar la presencia de cambios degenerativos en el origen del ECRB y a diagnosticar la presencia de patología asociada. La tendinosis se manifiesta como un engrosamiento del tendón con pérdida de la hiposeñal en T1 y aumento de intensidad de señal en secuencias T2 [7].

Además permite diferenciar entre roturas parciales y completas. La rotura parcial se caracteriza por adelgazamiento focal del tendón, que se delimita gracias al líquido que lo rodea. En las roturas completas se aprecia un espacio relleno de líquido que separa al tendón de su correspondiente inserción ósea [8] (Fig. 7, A, B). En algún caso puede coexistir una rotura del ligamento lateral con la rotura tendinosa (Fig. 8).

En ocasiones se evidencia edema óseo secundario a la periostitis y a la sobrecarga ósea. Es importante interrogar al paciente sobre el uso previo de infiltraciones córtico-anestésicas pues pueden producir imágenes que simulan presencia de líquido y cambios inflamatorios.

La elevada sensibilidad y especificidad, así como su capacidad para detectar patología intraarticular, hacen de la resonancia magnética una de las pruebas diagnósticas más fiables para el estudio de la extensión y severidad de la epicondilitis, llegando varios estudios a correlacionar los hallazgos en la imagen con la intensidad de los síntomas [9,10].

Ante la sospecha de patologías con las que establecer un diagnóstico diferencial pueden ser de utilidad otras pruebas diagnósticas. La **artrografía** permite diagnosticar con mayor fiabilidad la presencia de roturas capsulares. La **electromiografía** es de elección en los casos en que se sospeche una posible compresión del nervio interóseo posterior en el codo. La realización de **análisis de sangre** puede ser de ayuda para descartar enfermedades infecciosas o inflamatorias.

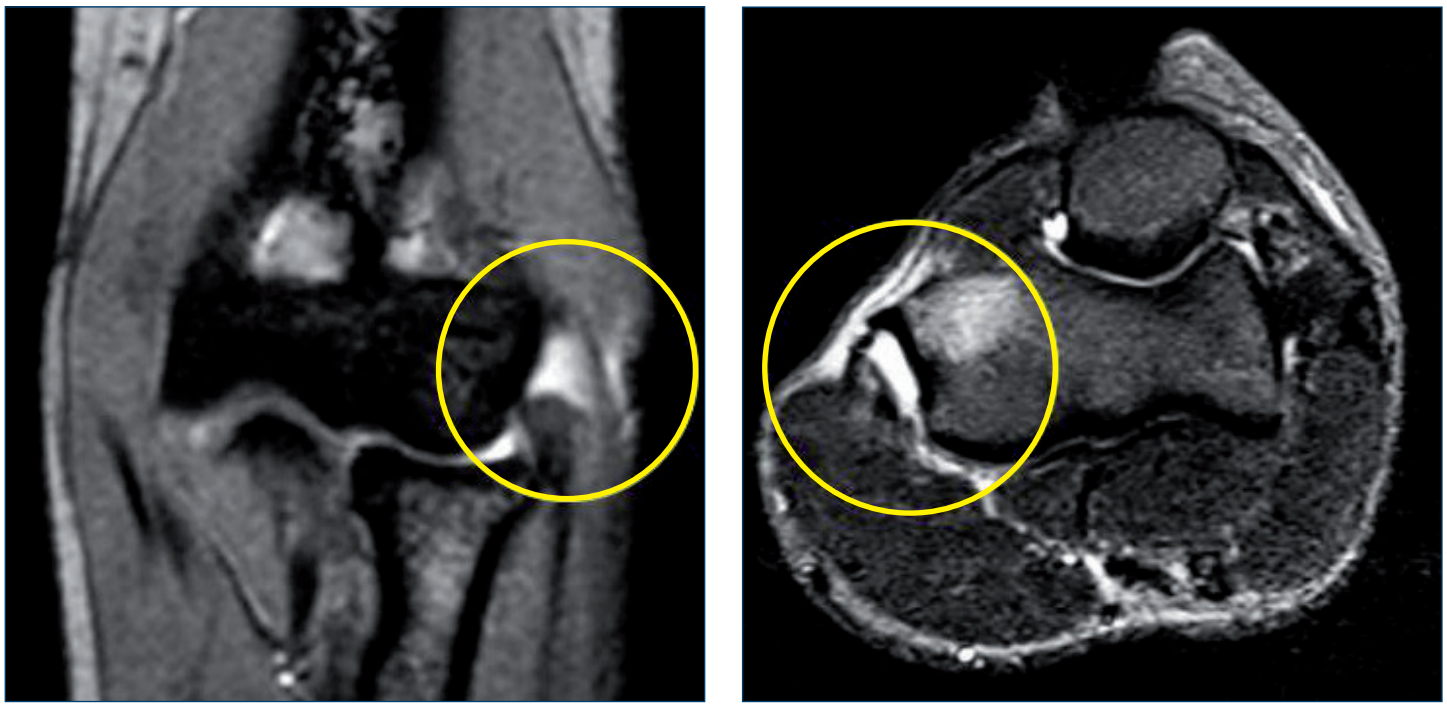

Fig. 7 (A, B): Imágenes de RM mostrando una rotura del *ECRB* de 8 mm de extensión en una jugadora de pádel.

Fig. 8: Rotura del *ECRB* y del ligamento lateral externo en otra jugadora de pádel.

BIBLIOGRAFÍA

1. Antuña S, Barco R. Essentials in elbow surgery. A comprehensive approach to common elbow disorders. London: Springer Verlag, 2014.
2. S. Cutts, Shafat Gangoo et al. Tenis Elbow: a clinical review article. Journal of Orthopedics 2020; 17: 203-207.
3. S Terry Canale, James H Beaty. Campbell Cirugía Ortopédica. Vol 3. Elsevier, 2010.
4. Vaquero-Picado A, Barco R, Antuña S. Lateral epicondylitis of the elbow. EFFORT open reviews (Vol 1), 2016.
5. Shillito M, Soong M, Martin N. Radiographic and Clinical Analysis of Lateral Epicondylitis. J Hand Surg Am, 2017; 42: 436-42.
6. Walz D, Newman J, Konin G, Ross G. Epicondylitis: Pathogenesis,Imaging, and Treatment. RadioGraphics. 2010; 30:167-84.
7. HG Potter, JA Hannafin et al. Lateral epicondylitis: correlation of MR imaging, surgical, and histopathologic findings. Radiology, 1995 Jul; 196(1):43-6
8. Fernández Cantón G. RM del Sistema Musculoesquelético: RM de Codo. Cap 3:51-66.
9. Liang Qi, Yu-Dong Zhang et al. Magnetic Resonance Imaging of Patients With Chronic Lateral Epicondylitis. Medicine. 2016; 95(5).
10. Yoon Ki Cha, Seon-Jeong Kim et al. Magnetic resonance imaging of patients with lateral epicondylitis: Relationship between pain and severity of imaging features in elbow joints. Acta Orthop et Traumat Turcica (2019); 53:366-371.

LA EPICONDILITIS EN LAS ENFERMEDADES REUMÁTICAS

DR. ANTONIO DOMINGO ATANES SANDOVAL
Servicio de Reumatología del Complexo Hospitalario Universitario de A Coruña (CHUAC)
antonio.atanes.sandoval@sergas.es
DR. ANTONIO ATANES BONOME
Médico de Atención Primaria
Centro de Saúde de Cariño (A Coruña)

INTRODUCCIÓN

El dolor de codo puede ser producido por múltiples trastornos[1]. En primer lugar está la **patología periarticular** del codo que engloba, por un lado, a las distintas tendinopatías y síndromes locales que son tratados ampliamente en otros capítulos de esta monografía y, por otro, la bursitis olecraniana, ya sea traumática, inflamatoria –producida fundamentalmente por la artritis reumatoide (AR) y las artritis microcristalinas– o infecciosa.

En segundo lugar está la **patología articular**, que se caracteriza por la limitación de la flexo-extensión del codo[2] y engloba las artropatías inflamatorias como la AR, las espondiloartritis seronegativas (EAS) o el lupus eritematoso sistémico, las artritis microcristalinas como la gota y la enfermedad por depósito de cristales de pirofosfato cálcico dihidratado, la artrosis, las artritis infecciosas, tumores sinoviales, etc.

En tercer lugar, tenemos la **patología ósea** como la osteonecrosis o los tumores óseos.

Por último, está la **patología regional referida** como la radiculopatía cervical y la patología del hombro, en cuyo caso el dolor se agrava con la movilización de la columna cervical y del hombro respectivamente, pero no con la del codo.

Una mención especial merece la **fibromialgia** (FM).

En este capítulo, nos ocuparemos de las principales enfermedades reumáticas como la AR, las EAS, la gota, la artrosis y la FM.

ARTRITIS REUMATOIDE

La AR es una enfermedad autoinmune sistémica, de carácter inflamatorio y crónico. Tiene predilección por las articulaciones, produciendo una sinovitis crónica poliarticular que lleva a la destrucción articular y a la discapacidad e incluso incrementa la mortalidad. Por otro lado, también puede presentar manifestaciones extraarticulares, afectando a órganos como el pulmón, piel y ojos o bien al sistema hematopoyético[3].

Su etiología es desconocida. Se acepta que sobre un paciente genéticamente predispuesto (por ej. el epítopo compartido) actuaría un factor desencadenante (por ej. el tabaco o microorganismos infecciosos). Su patogenia consiste en la activación anómala de procesos normalmente implicados en las respuestas defensivas (inmunitaria e inflamatoria)[3, 4].

La AR afecta al 0,5% de los adultos en España y es 3 veces más frecuente en mujeres. Su prevalencia mundial es del 1%, siendo mayor en el norte de Europa y de América[4, 5].

Las manifestaciones clínicas articulares consisten en dolor de ritmo inflamatorio, tumefacción articular y rigidez matutina. Posteriormente, cuando la enfermedad ya está establecida, aparecen las deformidades articulares y la atrofia muscular. La afectación articular suele ser simétrica y, aunque puede afectar a cualquier articulación diartrodial, tiene preferencia por las articulaciones metacarpofalángicas (MCF), interfalángicas proximales (IFP), muñecas y metatarsofalángicas (MTF). El codo se afecta frecuentemente en la AR establecida y su primera manifestación es la limitación de la extensión; posteriormente, se produce la limitación de la flexión y la supinación, lo que supone una dificultad importante para las actividades de la vida diaria. Además, en el codo la AR puede producir una bursitis olecraniana, puede ser asiento de nódulos reumatoides y pueden aparecer neuropatías por compresión del nervio cubital y de la rama interósea posterior del nervio radial[5-7].

Las manifestaciones extraarticulares son muy variadas. Pueden darse nódulos reumatoides, sobre todo en pacientes con factor reumatoide (FR) positivo, síndrome de Sjögren, escleritis y/o epiescleritis, pleuritis, enfermedad pulmonar intersticial difusa, anemia normocítica normocrómica o hipocrómica, neutropenia (síndrome de Felty), vasculitis reumatoide, osteoporosis, amiloidosis secundaria, etc[5, 6, 8].

Los hallazgos característicos de laboratorio son el aumento de la VSG y de la PCR. Es muy importante, tanto para el diagnóstico como para el pronóstico de la enfermedad, la determinación del FR y los anticuerpos anti-péptidos citrulinados cíclicos (estos últimos son más específicos de AR que el FR). Los anticuerpos antinucleares no tienen utilidad en la AR[5, 6].

En las radiografías (Rx) convencionales, podemos encontrar aumento de partes blandas, osteopenia yuxtaarticu-

lar, erosiones y pérdida del espacio articular. Las lesiones más características son las erosiones, pero no son patognomónicas de la AR. La ecografía y la resonancia magnética (RM) son útiles en las fases iniciales de la enfermedad para la detección de sinovitis y erosiones[5, 6].

El diagnóstico se basa en una combinación de hallazgos clínicos y de laboratorio, pruebas de imagen y la exclusión de otras patologías. Es muy importante establecer el diagnóstico de la AR precozmente para poder iniciar el tratamiento lo más pronto posible[3, 5, 6]. Por ello, en 2010, se crearon los nuevos criterios ACR/EULAR para la clasificación de la AR[9] (tabla 1).

El objetivo del tratamiento es conseguir la remisión de la enfermedad o, en su defecto, una baja actividad de la misma. Para ello es muy importante el tratamiento precoz de la enfermedad, ya que si conseguimos iniciarlo en la llamada "ventana de oportunidad terapéutica" (entre las 5 y 20 semanas del inicio de los síntomas) es posible conseguir la remisión de la AR[3, 10, 11].

Los antiinflamatorios no esteroideos (AINE) tienen efecto analgésico y antiinflamatorio, pero no modifican la progresión de la enfermedad.

Los glucocorticoides a dosis bajas son utilizados con mucha frecuencia en el tratamiento de la AR, generalmente

Es necesario un índice ≥ 6/10 para el diagnóstico de artritis reumatoide definida.	
Debe existir:	
1. Sinovitis confirmada en, al menos, una articulación.	
2. Sinovitis no explicada por otra enfermedad.	
Afectación articular:*	
1 articulación grande	0
2-10 articulaciones grandes	1
1-3 articulaciones pequeñas (con o sin afectación de articulaciones grandes)	2
4-10 articulaciones pequeñas (con o sin afectación de articulaciones grandes)	3
Más de 10 articulaciones (al menos una pequeña)**	5
Serología:***	
FR y ACPA negativos	0
FR o ACPA positivos (títulos bajos)	2
FR o ACPA positivos (títulos altos)	3
Reactantes de fase aguda:	
PCR y VSG normales	0
PCR o VSG elevados	1
Duración de los síntomas:	
< 6 semanas	0
≥ 6 semanas	1

*La afectación articular se refiere a cualquier articulación dolorosa o inflamada en la exploración física, que puede ser confirmada por pruebas de imagen. Las articulaciones interfalángicas distales, primeras carpometacarpianas y primeras metatarsofalángicas son excluidas de la valoración.

Articulaciones grandes: hombros, codos, caderas, rodillas y tobillos.

Articulaciones pequeñas: metacarpofalángicas, interfalángicas proximales, 2ª a 5ª matatarsofalángicas, interfalángica del pulgar y muñecas.

**En este apartado puede haber combinación de articulaciones grandes y pequeñas, así como otras articulaciones de distintas localizaciones (temporomandibular, acromioclavicular, esternoclavicular, etc.).

***Se consideran títulos bajos valores ≤ 3 veces mayores que el límite superior de la normalidad. Títulos altos: valores > 3 veces el límite superior de la normalidad. En caso de que sólo conozcamos si el FR es positivo o negativo (y no su titulación), un resultado positivo se puntuará como positivo bajo.

ACPA: anticuerpos antipéptido citrulinados. PCR: proteína C reactiva. FR: factor reumatoide. VSG: velocidad de sedimentación globular.

[9]Aletaha D, Neogi T, Silman AJ, et al. 2010 Rheumatoid arthritis clasification criteria: an American College of Rheumatology/European League Against Rheumatism collaborative initiative. Arthritis Rheum 2010; 62: 2569-81.

Tabla 1. Criterios de ACR/EULAR 2010 para la clasificación de la artritis reumatoide[9].

combinados con los fármacos modificadores de la enfermedad (FAME). Además de tener un efecto antiinflamatorio, tienen un efecto inmunosupresor y, en etapas precoces de la enfermedad, actúan como FAME.

Los FAME se dividen en varios grupos:

- **FAME sintéticos convencionales**: los más utilizados son el *metotrexato* (MTX), la *leflunomida*, la *sulfasalacina* y los *antipalúdicos* (hidroxicloroquina y cloroquina). Se pueden usar solos o en combinación y son los primeros en utilizarse en el tratamiento de la AR.
- **FAME biológicos**, ya sean originales o biosimilares: han supuesto una revolución en el tratamiento de la AR y generalmente se usan en combinación con MTX y, con menor frecuencia, con leflunomida. Comprenden los inhibidores *del factor de necrosis tumoral alfa* (infliximab, etanercept, adalimumab, golimumab y certolizumab), de la *interleuquina 1* (anakinra), de la *interleuquina 6* (tocilizumab y sarilumab), de los *linfocitos B que expresan CD20* (rituximab) y de la *coestimulación* (abatacept).
- **FAME sintéticos específicos o dirigidos** (pequeñas moléculas): son inhibidores de las señales de transducción intracelulares (JAK-cinasas). Son el tofacitinib y baricitinib.

ESPONDILOARTRITIS SERONEGATIVAS[12, 13]

Las EAS son un grupo heterogéneo de enfermedades articulares inflamatorias crónicas interrelacionadas que afectan la sinovial, las entesis y ciertas estructuras extraarticulares. Comprenden la espondilitis anquilosante (EA), la artritis psoriásica (APs), la artritis reactiva (ARe), la artritis enteropática (asociada a la enfermedad de Crohn y a la colitis ulcerosa), la espondiloartritis juvenil (subgrupo de la artritis idiopática juvenil) y la espondiloartritis indiferenciada. Afectan a personas con predisposición genética, sobre todo a las que son HLA B 27 positivas, aunque se cree que también intervienen otros factores ambientales.

Las manifestaciones reumáticas son inflamación de la columna vertebral y de las articulaciones sacroilíacas, artritis periférica (suele ser asimétrica y de predominio en extremidades inferiores), dactilitis y entesitis. La afectación del codo en las EAS es poco frecuente y puede manifestarse como artritis o entesitis.

Las manifestaciones extraarticulares pueden ser comunes a todas las EAS como la uveítis anterior aguda o pueden ser específicas de cada una de ellas como la psoriasis en la APs, la afectación intestinal en las artritis enteropáticas o la tríada óculo-uretro-sinovial en la ARe típica. Estas enfermedades, especialmente las formas axiales, tienen como marca de imagen la sacroileítis Rx o en RM (osteítis o edema óseo); clínica, la lumbalgia inflamatoria, e histopatológica, la entesitis.

Recientemente este grupo de enfermedades ha sido reclasificado de acuerdo con los nuevos criterios del grupo ASAS en:

- **Espondiloartritis axial**: se divide, a su vez, en:

  Espondiloartritis axial no Rx o pre-Rx (no hay daño estructural visible en la Rx, pero sí en la RM): es una forma más temprana o más leve de espondiloartritis y los pacientes pueden desarrollar o no daño estructural óseo en el esqueleto axial.

  Espondiloartritis axial Rx: los pacientes ya han desarrollado daño estructural en las articulaciones sacroilíacas o en la columna vertebral visible en las Rx (sería la EA).
- **Espondiloartrititis periférica**: incluye a la APs, la ARe, la artritis enteropática y la espondiloartritis indiferenciada.

GOTA

La gota es la enfermedad producida por el depósito de cristales de urato monosódico (UMS) en articulaciones y en otros tejidos[14].

La manifestación clínica más frecuente de la gota es la artritis aguda monoarticular, asimétrica y de localización en los miembros inferiores. Si se deja evolucionar, la gota tiende a hacerse tofácea y poliarticular, pudiendo presentar una distribución simétrica y afectar también a las articulaciones de los miembros superiores. Es muy raro encontrar tofos palpables antes o durante el primer evento agudo de artritis[15].

La gota puede afectar al codo, generalmente en formas avanzadas de la enfermedad y puede hacerlo de varias maneras: como artritis, bursitis olecraniana y/o con la formación de tofos. Suele acompañarse con mucho eritema, produciendo una celulitis del tejido celular subcutáneo adyacente.

El diagnóstico de certeza de gota se hace con la demostración de cristales de UMS en el líquido sinovial o en los tofos. La hiperuricemia mantenida es una condición necesaria para la aparición de la gota, pero no es suficiente para establecer su diagnóstico. Además, durante el episodio de artritis aguda los niveles de ácido úrico en sangre pueden ser normales[16].

El objetivo final del tratamiento es "curar" la gota; es decir, conseguir la completa y definitiva disolución de los cristales de UMS. Para ello, se considera como objetivo terapéutico reducir la uricemia por debajo de 6 mg/dl e incluso por debajo de 5 mg/dl si se trata de una gota muy evolucionada (poliarticular o tofácea). Para reducir la hiperuricemia disponemos de los fármacos *inhibidores de la enzima xantina-oxidasa* (alopurinol y febuxostat) y los *inhibidores de la reabsorción renal del ácido úrico* (benzbromarona, restringida su prescripción a nefrólogos y reumatólogos en España y el lesinurad, que sólo se puede administrar en combinación con un inhibidor de la xantina-oxidasa)[17-19].

Para la prevención de los ataques agudos de gota, el único fármaco aprobado es la colchicina durante, al menos, 6 meses, aunque se podrían usar los AINE o los glucorticoides si la colchicina estuviese contraindicada[19, 20].

Para el tratamiento de los episodios de inflamación aguda disponemos de los AINE, los glucocorticoides (orales, parenterales o intraarticulares), la colchicina y la tetracosáctida (un análogo de la ACTH) por vía intramuscular[19, 20].

ARTROSIS[21]

La artrosis de codo es una localización infrecuente de la artrosis y suele ser consecuencia de fracturas o traumatismos repetitivos previos (trabajadores con martillos neumáticos, mineros, jugadores de béisbol, etc.) o artritis séptica o inflamatoria previa.

La artrosis primaria del codo predomina en varones y difiere de otras localizaciones en que los osteofitos y la adherencia de la cápsula, asociados o no a cuerpos libres intraarticulares, son los hallazgos patológicos más característicos. El pinzamiento articular es, por el contrario, poco manifiesto.

El paciente presenta dolor y limitación de la flexoextensión del codo que puede limitar actividades cotidianas (aseo, comer, etc.); la pronosupinación se afecta con menos intensidad. En la exploración, el dolor al final de la flexión o de la extensión forzada suele indicar un bloqueo articular causado por los osteofitos, mientras que si el dolor predomina en la mitad del arco del movimiento se debe sospechar la existencia de osteocondritis. En ocasiones, se observa una tumefacción del codo por sinovitis y derrame sinovial. Cuando se realiza artrocentesis, se observa un líquido sinovial viscoso sin características inflamatorias similar al que existe en otras localizaciones articulares con artrosis. Otros hallazgos en la exploración son la existencia de crepitación y de bloqueo del movimiento por cuerpos intraarticulares. También pueden aparecer en el 30-50% de los casos parestesias producidas por compresión, generalmente por osteofitos, del nervio cubital a su paso por el codo.

Las Rx anteroposterior y lateral de codo suelen ser suficientes para la evaluación inicial. En la artrosis primaria, los osteofitos se localizan en la apófisis coronoides, en la porción posteromedial del olecranon y en la fosita olecraniana y coronoidea del húmero. En el codo, los cambios artrósicos son más evidentes en la articulación radio-humeral, mientras que el pinzamiento articular es poco evidente, incluso en estadios evolucionados. Por tal motivo, la existencia de un pinzamiento articular importante sin osteofitos debe hacer sospechar otras causas de artritis. Con la Rx convencional puede ser difícil visualizar cuerpos libres, especialmente los localizados en el compartimento posterior y en la articulación radio-cubital proximal. En los casos de artrosis avanzada, en donde se puede planear la cirugía, son de utilidad otras pruebas de imagen, especialmente la tomografía computarizada o la RM.

FIBROMIALGIA[22]

La FM se define como dolor musculoesquelético generalizado, fundamentalmente porque el paciente lo localiza y lo describe en al aparato locomotor, pero en realidad no existe ninguna evidencia de proceso inflamatorio o daño estructural localizado en el aparato locomotor que lo justifique.

La prevalencia de la FM se estima en un 2,7% de la población mundial, mientras que en España alcanza al 2,4% de la población general. Hasta el 90% de los pacientes son mujeres.

Aunque se desconoce la etiopatogenia de la FM, las teorías más recientes apuntan hacia un problema de sensibilización central con una alteración de neurotransmisores como base fisiopatológica en esta enfermedad.

La FM es una enfermedad con múltiples manifestaciones clínicas que se observan al mismo tiempo en el paciente. El síntoma más común es el dolor crónico generalizado que el paciente localiza en el aparato locomotor. Se acompaña de cansancio intenso, alteraciones del sueño, alteraciones cognitivas, intolerancia al esfuerzo físico con fatiga importante y, en un gran porcentaje de pacientes, alteraciones del estado de ánimo con síntomas de ansiedad y depresión. Otros síntomas como cefaleas, alteraciones del ritmo intestinal, sequedad de ojos, mareos y vértigos, dolor mandibular, taquicardia, disfunción sexual, dolor en el suelo pélvico, sudoración intensa, prurito generalizado y disuria se observan en porcentajes variables. También son frecuentes los síntomas de hipersensibilidad sensorial como intolerancia a la luz brillante, acústica o a los olores.

La FM tiene un curso crónico, con brotes de aparición brusca y duración variable, entre pocos días y varios meses. En muchos casos, los brotes se desencadenan por situaciones de estrés o simplemente por cambios bruscos de las condiciones atmosféricas.

El diagnóstico se realiza en función de las manifestaciones clínicas. La exploración física no aporta hallazgos específicos, salvo en aquellos casos en los que existe hiperalgesia o alodinia con las maniobras de exploración. Por otra parte, no existe en la actualidad ninguna prueba de laboratorio o de imagen que permita confirmar el diagnóstico.

No se dispone actualmente de un tratamiento curativo para la FM y el objetivo debe ser mejorar los síntomas y la calidad de vida de los pacientes. La medida terapéutica que ha demostrado mayor eficacia es el ejercicio físico En cuanto a fármacos, la mejor evidencia disponible se ha visto con analgésicos (paracetamol solo o asociado con tramadol), anticonvulsivantes (gabapentina y pregabalina) y antidepresivos.

BIBLIOGRAFÍA

1. Bris Ochaita ML. Diagnósticos diferenciales en Reumatología (Anexo II). En: Tornero J, Blanco FJ, eds. Tratado de enfermedades reumáticas de la SER. Editorial médica Interamericana, 2018; 835-43.
2. Rodríguez García A. Dolor articular en miembros superiores. En: Tornero J, Blanco FJ, eds. Tratado de enfermedades reumáticas de la SER. Editorial médica Interamericana, 2018; 124-8.
3. Grupo de trabajo de la GUIPCAR. Guía de Práctica Clínica para el Manejo de Pacientes con Artritis Reumatoide. Madrid. Sociedad Española de Reumatología. 2019.

4. Pablos Álvarez JL. Artritis reumatoide: Epidemiología, anatomía patológica y etiopatogenia. En: Tornero J, Blanco FJ, eds. Tratado de enfermedades reumáticas de la SER. Editorial médica Interamericana, 2018; 393-8.
5. Burmester G-R, Pratt AG, Scherer HU, van Laar JM. Artritis reumatoide: patogenia y manifestaciones clínicas. En: Bijlsma JWJ, ed. Textbook on Rheumatic Diseases (edición en español). BMJ Publishing Group Ltd and European League Against Rheumatism, 2014; 23-49.
6. Alperi López M. Artritis reumatoide: Clínica y diagnóstico. En: Tornero J, Blanco FJ, eds. Tratado de enfermedades reumáticas de la SER. Editorial médica Interamericana, 2018; 399-406.
7. Pascual Gómez E. Artritis reumatoide: Manifestaciones clínicas articulares. En: Pascual Gómez E, Rodríguez Valverde V, Carbonell Abelló J, Gómez-Reino Carnota JJ, eds. Tratado de Reumatología. Arán ediciones SA, 1998; 437-60.
8. Jacobelli Gabrielli S, Rivero Díaz S. Artritis reumatoide: Manifestaciones extraarticulares. En: Pascual Gómez E, Rodríguez Valverde V, Carbonell Abelló J, Gómez-Reino Carnota JJ, eds. Tratado de Reumatología. Arán ediciones SA, 1998; 461-76.
9. Aletaha D, Neogi T, Silman AJ, et al. 2010 Rheumatoid arthritis clasification criteria: an American College of Rheumatology/European League Against Rheumatism collaborative initiative. Arthritis Rheum 2010; 62: 2569-81.
10. Balsa Criado A. Artritis reumatoide. Tratamiento. En: Tornero J, Blanco FJ, eds. Tratado de enfermedades reumáticas de la SER. Editorial médica Interamericana, 2018; 407-12.
11. McInnes IB, Vieira-Somoza E, Fonseca JE. Artritis reumatoide: tratamiento. En: Bijlsma JWJ, ed. Textbook on Rheumatic Diseases (edición en español). BMJ Publishing Group Ltd and European League Against Rheumatism, 2014; 50-75.
12. Collantes Estévez E. Epidemiología, anatomía patológica y etiopatogenia de las espondiloartritis. Clasificación. En: Tornero J, Blanco FJ, eds. Tratado de enfermedades reumáticas de la SER. Editorial médica Interamericana, 2018; 422-9.
13. Mercieca C, Landewé R, Borg AA. Espondiloartropatías: patogenia y características clínicas. En: Bijlsma JWJ, ed. Textbook on Rheumatic Diseases (edición en español). BMJ Publishing Group Ltd and European League Against Rheumatism, 2014; 76-98.
14. Andrés M. Módulo 1. Epidemiología y etiopatogenia de la gota. Título de experto en artropatías microcristalinas dirigido por los Dres Goicoechea C y Pérez Ruiz F. Universidad Rey Juan Carlos. Clover SGM. 2018.
15. Usón J. Módulo 2. Clínica. Título de experto en artropatías microcristalinas dirigido por los Dres Goicoechea C y Pérez Ruiz F. Universidad Rey Juan Carlos. Clover SGM. 2018.
16. Díaz Tomé C. Unidad 04. Criterios diagnósticos. Diagnóstico de laboratorio y microscopía óptica. Curso de excelencia en gota. Actividad acreditada por el Consejo Catalán de Formación Continuada de las Profesiones Sanitarias y la Comisión de Formación Continuada del Sistema Nacional de Salud (Nº Reg. 09/06213-MD) con 24 horas lectivas y 3,3 créditos. Barcelona, 19 de enero de 2013.
17. Prada A. Módulo 4. Tratamiento reductor de la uricemia (I). Título de experto en artropatías microcristalinas dirigido por los Dres Goicoechea C y Pérez Ruiz F. Universidad Rey Juan Carlos. Clover SGM. 2018.
18. Calvo E. Módulo 5. Tratamiento reductor de la uricemia (II). Título de experto en artropatías microcristalinas dirigido por los Dres Goicoechea C y Pérez Ruiz F. Universidad Rey Juan Carlos. Clover SGM. 2018.
19. Pérez Ruiz F. Gota. En: Tornero J, Blanco FJ, eds. Tratado de enfermedades reumáticas de la SER. Editorial médica Interamericana, 2018; 574-9.
20. De Miguel E. Módulo 6. Tratamiento y prevención de la inflamación aguda. Título de experto en artropatías microcristalinas dirigido por los Dres Goicoechea C y Pérez Ruiz F. Universidad Rey Juan Carlos. Clover SGM. 2018.
21. Linares Ferrando LF. Artrosis de las manos. Artrosis en otras localizaciones. Artrosis secundaria. En: Monfort Faure J, ed. Artrosis. Fisiopatología, diagnóstico y tratamiento. Sociedad Española de Reumatología. Editorial Médica Panamericana. 2010; 255-75.
22. Rivera Redondo J. Dolor musculoesquelético generalizado. Fibromialgia. En: Tornero J, Blanco FJ, eds. Tratado de enfermedades reumáticas de la SER. Editorial médica Interamericana, 2018; 142-6.

COGITARE ET RECTE AMBULARE
SOGACOT

SÍNDROME DEL MENISCOIDE RADIOHUMERAL

DR. JORDI PALAU GONZÁLEZ
Centre de la Ma. Barcelona
jpalau@centredelama.com

INTRODUCCIÓN

El síndrome del meniscoide radiohumeral (SMRH) es una patología de alta prevalencia, escasa bibliografía y claramente infra-diagnosticada.

Las primeras referencias bibliográficas que hemos encontrado de la sinovitis radiohumeral como causa de dolor en la región lateral del codo datan de 1953 [1-2] siendo muy esacsas las publicaciones posteriores [3-4].

En la bibliografía se cita con diferentes nombres, como síndrome del meniscoide radiohumeral, síndrome de la plica radio-humeral, plica sinovial lateral o síndrome de la plica del codo. Todos estos términos se corresponden con la misma patología.

En nuestra experiencia, esta patología se presenta o participa en alrededor de un 30% de los pacientes con dolor en la región lateral del codo como patología única o asociada con otras.

A pesar de que su presentación clínica es muy clara y su diagnóstico relativamente fácil, su proximidad con el tendón conjunto epicondíleo hace que a menudo los pacientes que la presentan sean diagnosticados de epicondilitis al principio y, cuando empiezan a fracasar los sucesivos tratamientos, sean re-etiquetados simplemente como epicondilitis resistentes sin llegar al diagnóstico verdadero.

ETIOPATOGENIA

La articulación radiohumeral es una articulación condílea con una cierta incongruencia entre las superficies del *capitellum* humeral y la cabeza del radio. Como en muchas otras articulaciones de estas características, la superficie interna de la cápsula se adapta a dicha incongruencia mediante estructuras meniscoides, cuya finalidad es aumentar la superficie de contacto entre ambas.

Desde un punto de vista estructural, el meniscoide radiohumeral es un engrosamiento de sección triangular de la cápsula articular radiohumeral que limita por delante con el margen posterior del ligamento anular y se proyecta hacia el espacio radio-humeral adaptándose a las superficies cartilaginosas del *capitellum* y cabeza de radio (Fig. 1). Su existencia es casi constante y todas las series publicadas refieren su presencia entre el 85 y el 100% de los codos estudiados. Ocupa básicamente la región posterior de la articulación [5-7]. Aunque en ocasiones se extiende a la interlinea lateral pudiendo presentar en raras ocasiones morfologías casi discoideas extendiéndose en profundidad a la interlinea radiohumeral [8-10].

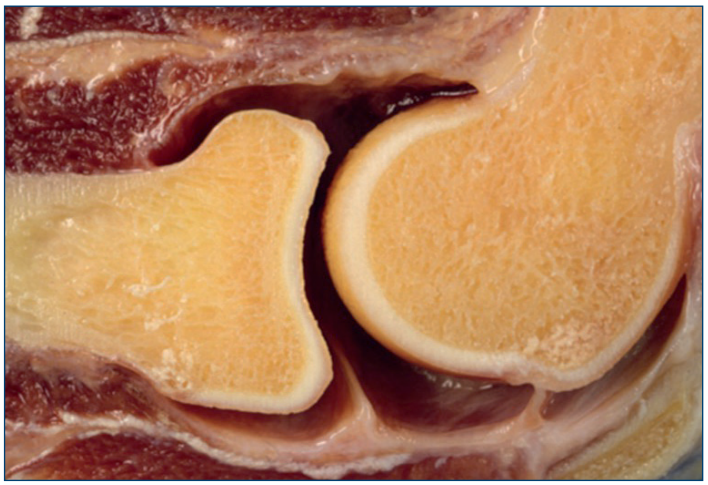

Figura 1: Imagen de disección anatómica que muestra el meniscoide radiohumeral en su posición normal y la relación con las superficies articulares del *capitellum* y la cabeza del radio.

En base a estudios anatómicos se han descrito básicamente 3 patrones basados en la morfología de la superficie del meniscoide y la morfología de su borde libre:

- Patrón velloso con terminaciones tipo raíz (*villous pattern)* (Fig. 2).

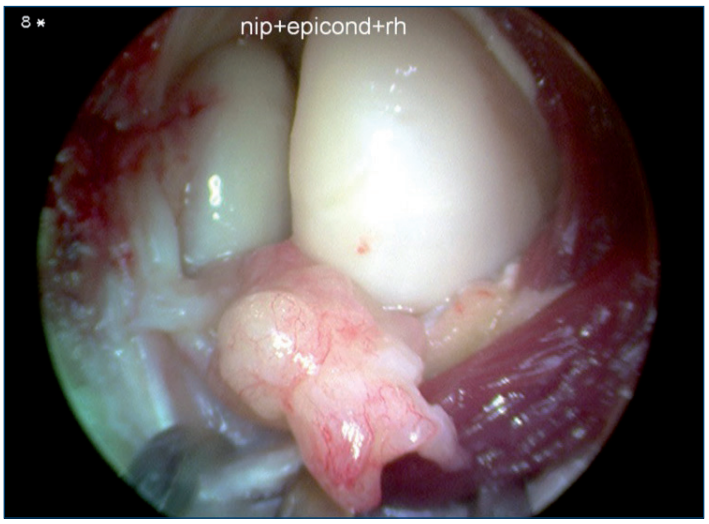

Figura 2: Meniscoide de patrón velloso. En esta imagen intraoperatoria se aprecia un meniscoide hiperémico y edematoso que presenta un aspecto mamelonado con diferentes ramificaciones.

- Patrón en flecos (*fringed folds pattern*), cuyo extremo libre se asemeja a los pliegues de una cortina con un margen libre con volantes.
- Patrón plica *(plicate* pattern), con un borde libre liso (Figs. 3A, 3B).

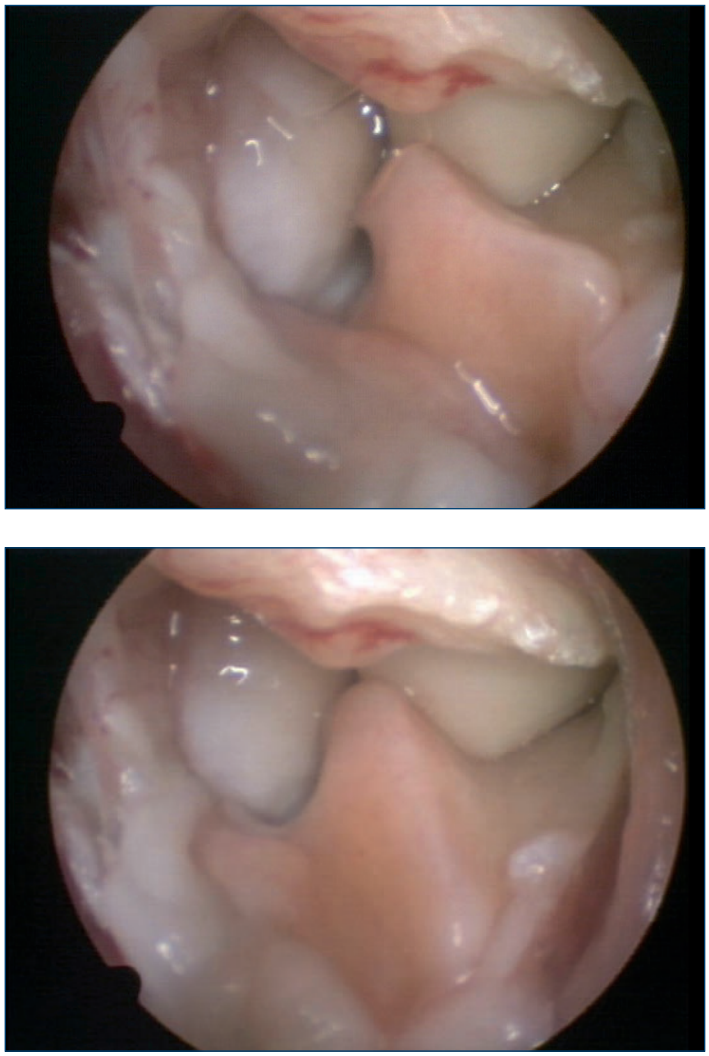

Figura 3 (A, B): Meniscoide de patrón plica. Imagen quirúrgica. Apréciese el aspecto liso con sección triangular claramente diferente del patrón velloso.

En nuestra experiencia clínica, hemos observado patología asociada a cualquiera de los patrones, siendo a menudo difícil establecer un patrón morfológico concreto durante la cirugía.

A pesar de que, como ya se ha comentado, la presencia de meniscoide es prácticamente constante, cuando esta estructura se inflama e hipertrofia puede desencadenar un síndrome de pinzamiento (*impingement)* con afectación no sólo del propio meniscoide sino también de las superficies cartilaginosas del *capitellum* y de la cabeza del radio con lesiones condrales de diferente severidad. Este pinzamiento produce una sinovitis mecánica con derrame sinovial, limitación del rango de movilidad articular y, sobre todo, dolor.

HISTOLOGIA

Desde un punto de vista histológico, el meniscoide se describe como una estructura principalmente formada por tejido fibroadiposo, moderada vascularización y abundantes terminaciones nerviosas en su periferia y recubierto por una capa de tejido sinovial en toda su superficie [8,11,12]. No se han apreciado diferencias histológicas entre los diferentes patrones morfológicos ni entre hombres y mujeres [13]. En el proceso de pinzamiento presenta hipertrofia tisular con neovascularización, aumento de la presencia de tejido graso y sinovitis. A menudo se observa hialinización de las fibras con presencia de metaplasia condral y pobre vascularización [9].

CUADRO CLÍNICO

Esta patología se presenta a cualquier edad; aunque es más frecuente en pacientes en edad laboralmente activa, la hemos observado en niños y en pacientes ancianos.

De acuerdo con la bibliografía existente, no hemos observado diferencias entre hombres y mujeres. Tampoco hemos podido correlacionar una mayor frecuencia en la extremidad dominante ni podemos afirmar que sea más frecuente en pacientes que desarrollan trabajos de esfuerzo. Tampoco parece que se correlacione con la existencia de traumatismos directos anteriores [6,14-24].

■ ANAMNESIS

La presentación clínica de esta patología es muy característica, por lo que debemos sospecharla ya durante la anamnesis del paciente cuando éste refiera un dolor en la región posterolateral del codo que aparece de forma muy aguda, de características punzantes (la mayoría de los pacientes refieren el dolor como si les clavaran un objeto punzante como una aguja o un cuchillo), a menudo tan intenso que hasta les puede obligar a soltar lo que lleven en la mano en ese momento. Por lo general aparece en maniobras de extensión del codo, sobre todo al levantar un peso como por ejemplo una bolsa de la compra o una maleta, durante la maniobra de extensión-tracción.

El dolor aparece de forma muy precisa a nivel de la región posterolateral de la interlínea radiocapitelar. Algunos pacientes localizan el dolor de forma espontánea a nivel del "hoyito entre los dos huesos" del codo y se palpan la interlínea durante su explicación.

El dolor aparece de forma hiperaguda y suele persistir por lo general de unos segundos a minutos, aunque en algunos casos los pacientes refieren que puede persistir horas tras el episodio. En las fases intercríticas el paciente puede estar asintomático o presentar molestias poco importantes, aunque en ocasiones el dolor puede persistir de forma importante y permanente e intensificarse con las maniobras descritas.

Muchos pacientes refieren de forma espontánea que el dolor es "de hueso".

A pesar de que se trata de una lesión por pinzamiento de partes blandas, tal como se ha expuesto en el apartado de etiopatogenia, en nuestra experiencia muy raramente refieren sensación de crujido ni crepitación, contrariamente a lo que se refiere en algunas publicaciones [6-14,15,17,20,25,26].

Las características arriba descritas nos deben permitir realizar de una forma casi patognomónica el diagnóstico diferencial con otras patologías de la región lateral del codo simplemente por la anamnesis.

No solemos realizar maniobras dinámicas de provocación ya que en nuestra opinión la exploración arriba descrita es más sensible y específica. Las maniobras de provocación descrita por la bibliografía como la de Antuña y O'Driscoll [15] han sido criticadas por otros autores por su baja sensibilidad y especificidad [6-15,27], y en nuestra experiencia clínica no siempre ayudan a orientar el diagnóstico.

Otro signo frecuente que los pacientes suelen referir de forma espontánea es que no pueden realizar una extensión completa del codo, sobre todo en los episodios de máximo dolor, presentando un déficit de extensión de unos 20-30 grados.

■ DIAGNÓSTICO

El diagnóstico de este síndrome es básicamente clínico y su exploración, dada la alta incidencia, debe incluirse de forma sistemática en la exploración de cualquier dolor de la región lateral del codo.

- **Exploración física:**

La exploración física junto a la anamnesis suele ser suficiente para establecer el diagnóstico:

El dolor aparece a la palpación de la interlínea radiocapitelar. Para ello situaremos al paciente enfrente mostrándonos la región posterolateral del codo. Le pediremos que flexione el codo a unos 60 grados. En esta posición el complejo ligamentoso lateral se encuentra relajado, lo que nos permitirá identificar muy fácilmente la región póstero-lateral de la interlínea radio-capitelar que aparecerá como una pequeña concavidad o el "hoyito" al que se refieren a veces los pacientes.

En esta posición palparemos con nuestro dedo índice la interlínea y las dos superficies óseas de la interlinea: el *capitellum* y el borde de la cabeza del radio.

La palpación del *capitellum* es dolorosa de forma casi constante. La compresión del polo distal del *capitellum* despierta un dolor agudo y punzante que a menudo provoca una maniobra de retirada del codo. El dolor producido debe coincidir con el dolor motivo de consulta. Suele persistir unos segundos o minutos tras la retirada de la presión.

Tanto si aparece el dolor en el *capitellum* como si no, se debe completar la exploración de la interlinea tocando el borde de la cabeza del radio simplemente palpando la misma interlinea en sentido distal.

En caso de afectación condral, la cabeza del radio suele presentar una lesión focal justo en el borde de la superficie articular. Con el antebrazo en posición de pronosupinación neutra, la lesión se suele situar en la parte mas inferior del borde de la cabeza radial (a las 6 h. si comparamos la circunferencia de la cabeza del radio con un reloj).

Puesto que la cabeza del radio gira unos 180 grados durante las maniobras de pronosupinación del codo, deberemos realizar una exploración de todo el borde palpable para poder establecer la presencia o no de lesión a este nivel.

Mi recomendación personal es iniciar la exploración pidiendo al paciente que realice una pronación del antebrazo con el codo a 60 grados de flexión. Situamos nuestro índice en la interlinea radio-capitelar comprimiendo el borde de la cabeza del radio, es decir, en sentido distal. En esta posición no debería aparecer ningún dolor, puesto que estamos comprimiendo las 9 h. de la cabeza. Sin retirar la presión de nuestro dedo, pedimos al paciente que lentamente inicie el movimiento de supinación del antebrazo hasta la supinación completa. En caso de lesión condral de la cabeza del radio debe aparecer un dolor agudo al paso de la posición de pronosupinación neutra, que desparecerá de nuevo al pasar a la posición de supinación.

Este dolor "pasajero" se produce al paso de la lesión condral situada a las 6 h. de la circunferencia de la cabeza del radio por debajo de nuestro dedo.

Otro signo que suele presentarse es un déficit de extensión de unos 20-30 grados respecto al codo sano.

- **Exploraciones complementarias:**

a/ Radiología simple:

La radiología simple no suele aportar información adicional. En ocasiones podremos observar lesiones subcondrales en el polo distal del *capitellum*, que deberán hacernos plantear el diagnostico diferencial con las lesiones osteocondrales de esta zona.

b/ Ecografía:

A pesar de que por el momento no existe prácticamente bibliografía acerca del diagnóstico ecográfico de esta patología [25, 28], en nuestra práctica clínica la ecografía se ha convertido en una herramienta casi imprescindible. Se trata de una técnica que, entre muchas otras ventajas ya conocidas, no es invasiva y es fácilmente reproducible [10,13,28].

La ecografía nos permite una visualización directa del meniscoide permitiéndonos apreciar detalles anatómicos y patológicos de esta estructura, así como otras lesiones o signos acompañantes como la presencia de sinovitis, subluxación del meniscoide tanto en estático como en maniobras dinámicas, etc.

En condiciones normales, el meniscoide aparece como una estructura de sección triangular, hiperecoica y en contacto directo con los cartílagos articulares del *capitellum* y la cabeza del radio [10,28] (Figs. 4A, 4B). Si bien es verdad que la ecografía no permite explorar las zonas más profundas de la articulación, podemos valorar toda la periferia y las relaciones capsulo-ligamentosas.

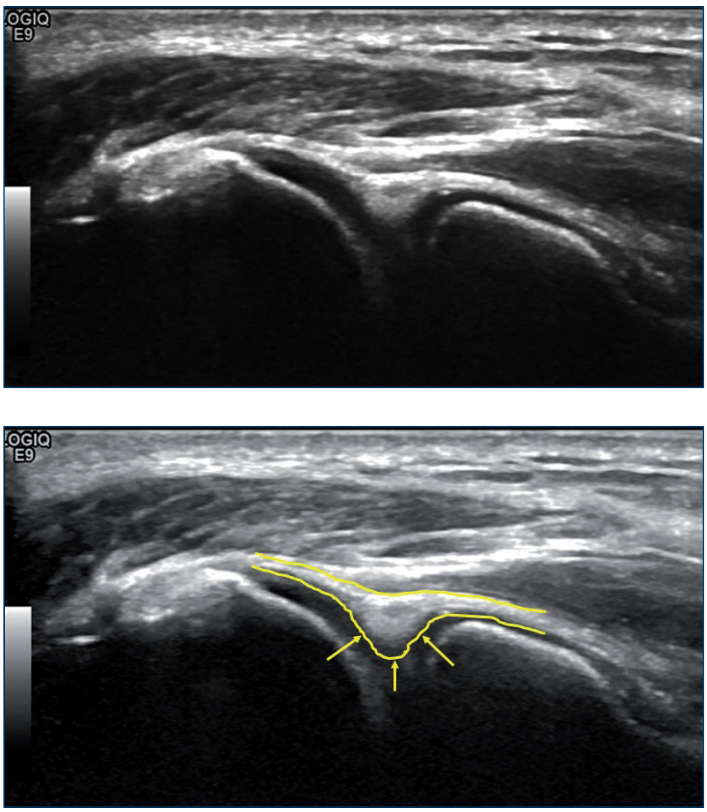

Figura 4. A: Imagen ecográfica normal del meniscoide radiohumeral que es la estructura hiperecoica de sección triangular que se encuentra en contacto directo con los cartílagos de capitellum y cabeza de radio. **B:** Las flechas amarillas señalan el meniscoide.

En ausencia de derrame o hipertrofia, el meniscoide debe encontrarse en su totalidad por dentro de una línea imaginaria que vaya desde la superficie más posterior del *capitellum* y la de la cabeza del radio (Fig. 5).

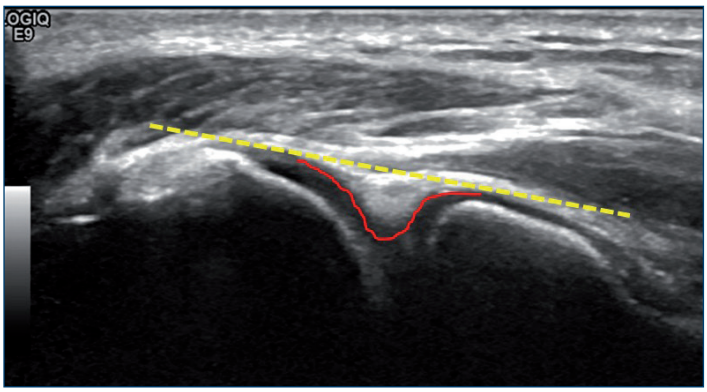

Figura 5: Si trazamos una línea imaginaria que una las superficies de los cartílagos articulares del *capitellum* y la cabeza de radio, el meniscoide debe encontrase por dentro de esta línea y en contacto con la superficie de los cartílagos.

A pesar de que se han publicado algunos estudios acerca de las medidas del meniscoide, los resultados no han sido concluyentes [8-10]. Nosotros no realizamos mediciones del meniscoide.

Puesto que tanto el liquido sinovial como el cartílago presentan una imagen anecoica, no nos será posible diferenciar pequeñas cantidades de derrame o visualizar las posibles lesiones condrales ya que ambas imágenes se superponen sin solución de continuidad.

Sin embargo, en caso de derrame articular, éste empujará al meniscoide fuera de la interlinea articular. También en caso de aumento de volumen del meniscoide éste puede verse extruido respecto de su posición habitual (Fig. 6A, 6B, 6C).

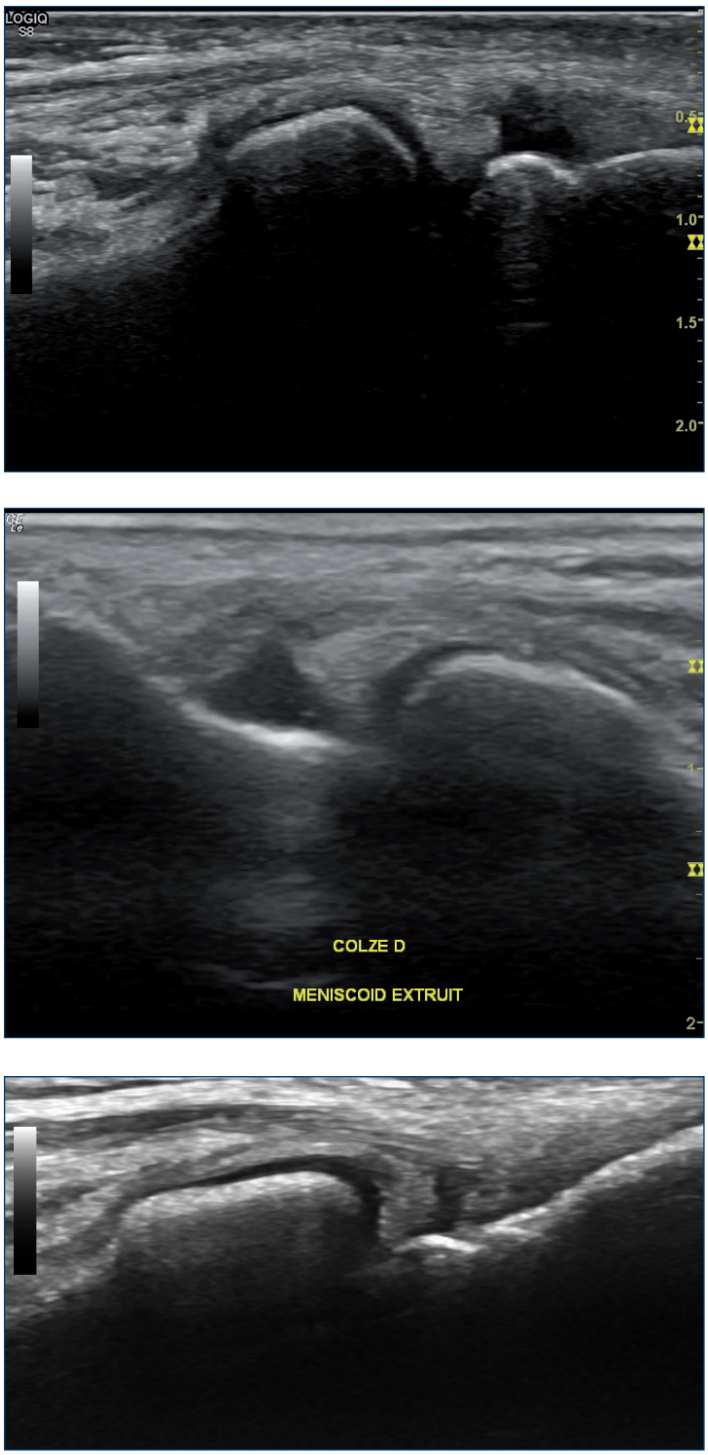

Figura 6 (A, B, C): Se muestran tres ejemplos de extrusión del meniscoide fuera de su localización anatómica normal.

En ambos casos, y por tanto en presencia de patología, en la ecografía observaremos que el meniscoide se encuentra fuera de esta línea imaginaria descrita anteriormente (Fig. 7).

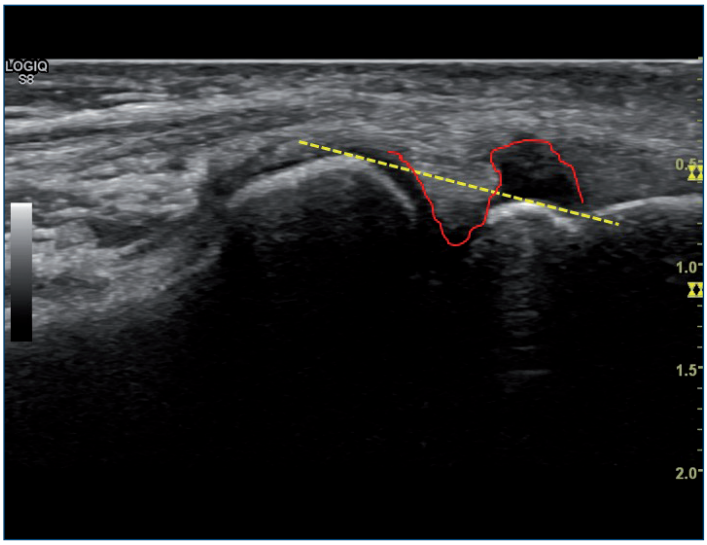

Figura 7: En caso de derrame articular o aumento del volumen del meniscoide este se sitúa en una posición por "fuera" de la línea imaginaria que une las superficies del cartílago articular del capitellum y la cabeza del radio.

c/ Resonancia magnética:

A menudo, en los informes emitidos se cita la presencia de discreta cantidad de líquido en la articulación radiohumeral sin otra referencia a patología local. Si bien es cierto que la presencia de este líquido resulta muy inespecífica, ya que puede aparecer en muchas otras patologías del codo, en el contexto clínico del SMRH puede resultar un dato diagnóstico de cierta importancia, por lo que no hay que despreciar este signo [29-31] (Figs. 8A, 8B, 8C).

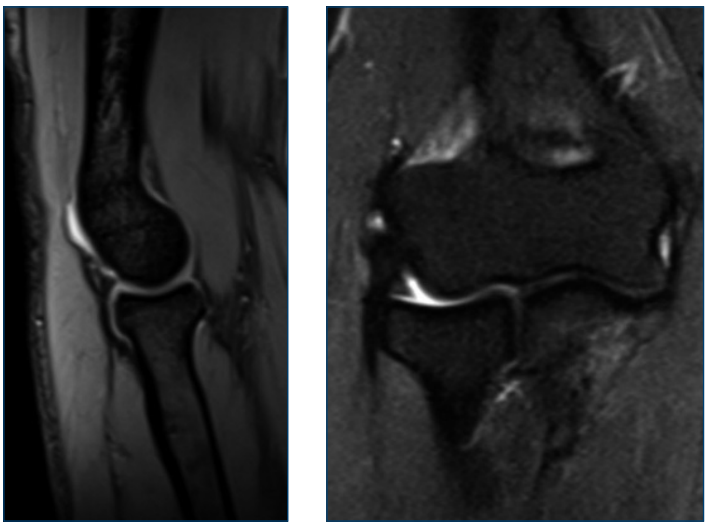

Figura 8 (A, B).

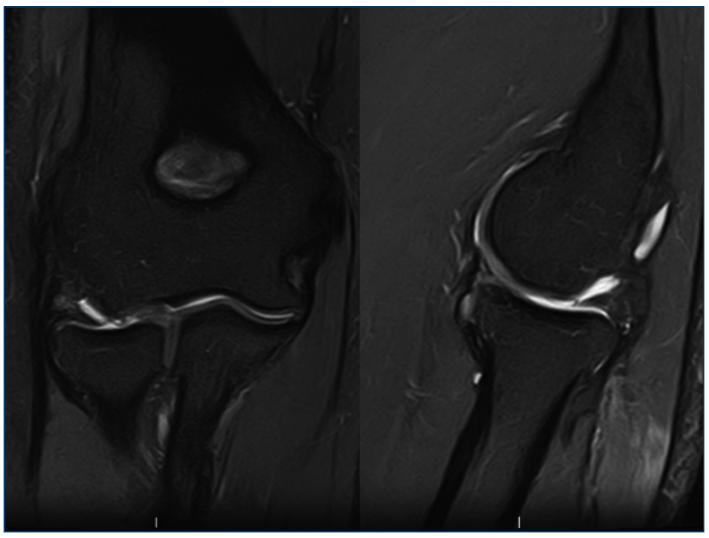

Figura 8 (A, B, C): Imagen RM de derrame articular leve sin otros signos patológicos.

Con frecuencia podremos observar la presencia del meniscoide en la interlínea radiocapitelar posterolateral, especialmente en las proyecciones sagitales, en las que apreciaremos la presencia de una estructura triangular, hipointensa en T1, que se adapta a las superficies articulares del *capitellum* y al borde de la cabeza del radio. En ocasiones se puede también observar la presencia de liquido sinovial e incluso la extrusión de esta estructura fuera de la interlínea, tal y como se aprecian, por ejemplo, en los meniscos mediales degenerativos de la rodilla.

Como se ha comentado en el apartado de etiopatogenia, la simple presencia de plica radio-humeral no comporta la presencia de patología si no se acompaña del cuadro clínico descrito en el apartado de diagnóstico (Figs. 9A-9B).

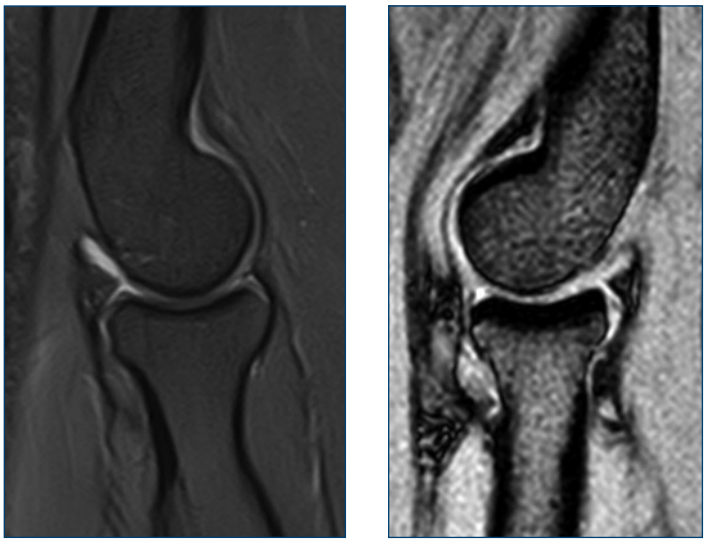

Figura 9. A: Imagen RM normal de meniscoide radiohumeral. **B:** Imagen de meniscoide discretamente extruido de la interlinea articular y con presencia de derrame sinovial leve.

En algunos casos de larga evolución observaremos la presencia de geodas subcondrales en la región posterodistal del *capitellum* coincidiendo con la zona de máxima presión de la plica (Figs. 10A-10B).

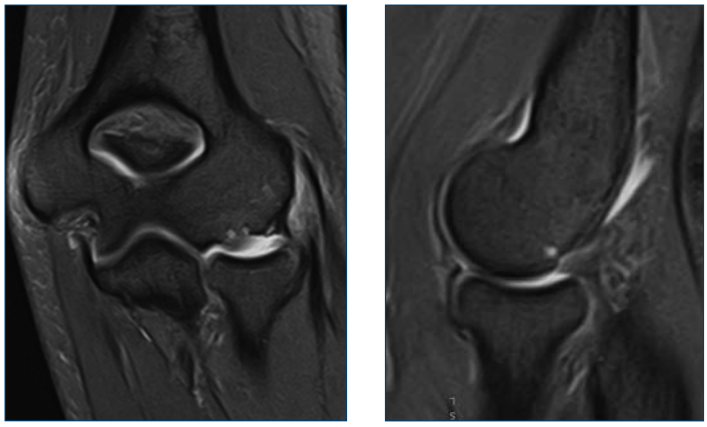

Figura 10 (A, B): Imágenes RM de pequeñas geodas subcondrales del *capitellum* en el área de compresión del meniscoide.

d/ Artroscopia exploradora:

A pesar de que la bibliografía se refiere a la artroscopia como el método más sensible para el diagnóstico [6,15,16,20,26,27], consideramos que se trata de un procedimiento quirúrgico invasivo y debe reservarse sólo a casos muy dudosos o con otras patologías asociadas, o directamente como planteamiento terapéutico habiendo fracasado el tratamiento conservador como se comentará más adelante.

■ DIAGNÓSTICO DIFERENCIAL

El diagnóstico diferencial se debe establecer con el resto de las patologías que produzcan dolor en la región lateral del codo con especial atención a las siguientes:

a/ Osteocondritis disecante del capitellum:

Esta patología se deberá sospechar sobretodo en pacientes adolescentes. La radiología simple a menudo permite el diagnóstico, aunque por lo general se deberá completar el estudio mediante TAC o RM.

b/ Lesiones del complejo ligamentoso lateral:

Especialmente de la inserción humeral del fascículo medio. En estos casos el dolor suele producirse en situaciones de carga del codo, sobre todo al realizar esfuerzos en varo, como por ejemplo apoyándose al levantarse de un asiento o realizando ejercicios de suelo como flexiones. No suele producir limitación del arco de la movilidad y a menudo el paciente refiere sensación de fallo, especialmente si se encuentra afectado el fascículo húmero-cubital lateral. Es diagnóstico diferencial podrá establecerse mediante ecografía (Fig. 11) o RM (Fig. 12).

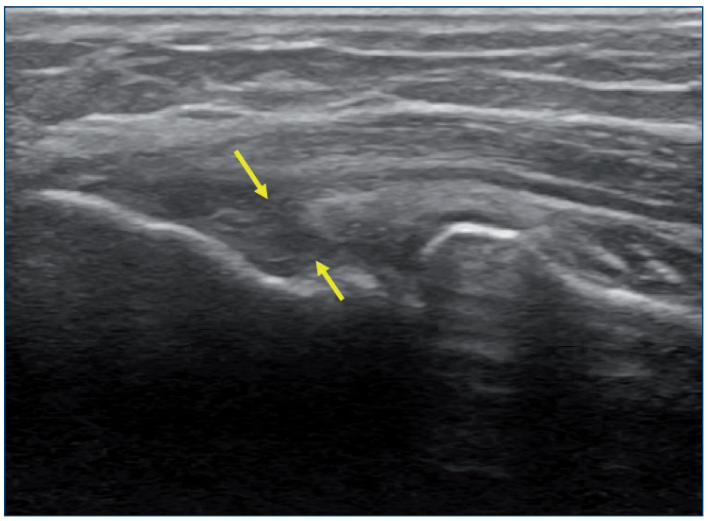

Figura 11: Imagen ecográfica de rotura completa del fascículo medio del complejo ligamentoso lateral del codo.

Figura 12: Imagen RM en que se observa una lesión combinada de la inserción proximal del fascículo medio con afectación osteocondral del área de inserción.

TRATAMIENTO

1. CONSERVADOR

Se han descrito en la literatura diferentes tratamientos conservadores para esta patología, como reposo [26], tratamiento con analgésicos y AINE [6,14,20,26], fisioterapia que incluye ultrasonidos, modificación de la actividad, ejercicios de estiramiento muscular o tratamiento con ortesis tipo *brace* [6,20,24,26,27] y, finalmente, infiltraciones intraarticulares con corticoides. En nuestra experiencia, el tratamiento rehabilitador y ortopédico de esta patología no suele producir ninguna mejoría, y el tratamiento con medicación oral sólo consigue una remisión parcial de los síntomas mientras se mantiene el mismo.

Probablemente, por tratarse de un problema mecánico de *impingement* por una estructura anatómica, el dolor reaparece siempre que aquél se produce, por lo que resulta difícil poder incidir en las estructuras intraarticulares con tratamiento rehabilitador. Pueden resultar de ayuda las técnicas de recentrado de la cabeza radial, así como el tratamiento de otras patologías concomitantes de la zona, especialmente las de tipo miofascial (*trigger point* de la musculatura extensora del antebrazo, por ejemplo), pero no hemos observado que puedan solucionar el cuadro doloroso por sí solas.

Nuestra recomendación es realizar una infiltración intraarticular con corticoides (Trigon Depot ® o Celestone Cronodose ®). La vía más fácil de infiltración es con el codo a 60 grados de flexión y por vía posterior de la interlínea radiohumeral. La identificación del espacio entre los dos huesos resulta muy fácil, por lo que se puede realizar generalmente por simple palpación. En pacientes muy obesos o cuando por algún motivo sea difícil identificar la interlínea, podremos optar por la infiltración ecoguiada.

Con este tratamiento hemos conseguido la mejoría inicial de los síntomas en el 80% de pacientes con una sola infiltración. En aquellos pacientes en que los síntomas reaparecen a los 6-12 meses de la infiltración, repetimos el procedimiento.

En los pacientes que presentan una segunda recidiva solemos recomendar el abordaje quirúrgico. Por supuesto, ésta es una recomendación general y debe valorarse cada caso en particular.

2. QUIRÚRGICO

En caso de no haberse resuelto el problema o recidive tras el tratamiento conservador, optaremos por la opción quirúrgica, que consiste en la exéresis del meniscoide con conservación de la cápsula articular. Dicha exéresis se puede realizar mediante abordaje abierto o por artroscopia.

- **Abordaje abierto**:

Mediante abordaje posterior de la articulación radiohumeral, realizamos una incisión de unos 2-3cm (Fig. 13). A este nivel es fácil reconocer por palpación una depresión correspondiente a la interlinea radiohumeral, sobre todo con el codo a 60 grados.

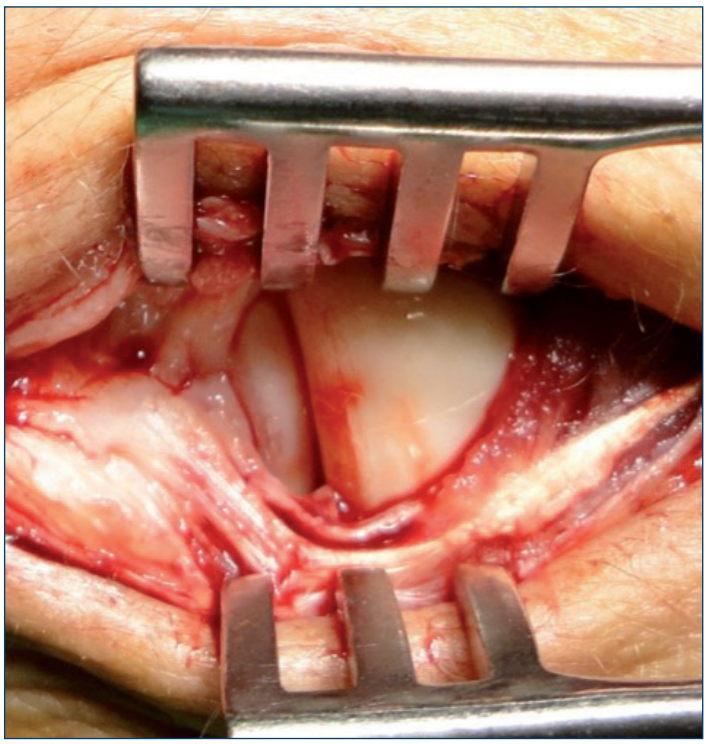

Figura 13: Imagen del abordaje quirúrgico. Se realiza una incisión de unos 3cm sobre la región posterolateral de la articulación radio-humeral.

Tras la incisión de la piel encontraremos el plano capsular, muy laxo a este nivel. Realizamos artrotomía en sentido longitudinal que nos permitirá visualizar el polo inferior del *capitellum* y el borde de la cabeza radial. Localizaremos el meniscoide en el interior de la articulación en el fondo de saco que forma la cápsula a este nivel.

Se realiza entonces una exéresis del meniscoide hasta comprobar que no existe ningún tejido que se interponga entre los dos huesos.

Mediante maniobras de pronosupinación del antebrazo, exploraremos el borde de la cabeza radial, que de forma casi constante presenta lesiones condrales que van desde zonas de cartílago algo friables pero en continuidad (grado I) hasta lesiones condrales completas con exposición del hueso subcondral (grado IV) (Fig. 14 A, 14B). Realizaremos limpieza de los esfacelos de cartílago en los casos más leves. En casos con exposición de hueso subcondral realizamos en ocasiones algunas perforaciones con aguja, aunque no tenemos ninguna evidencia de que esta maniobra mejore los resultados.

- **Abordaje artrocópico**:

Situamos al paciente en decúbito lateral y realizamos los portales anteromedial y posterolateral. Identificamos en el receso radiohumeral posterior el meniscoide, que resecamos mediante sinoviotomo conservando la cápsula articular. Podemos explorar el resto de la cavidad articular en busca de cuerpos libres u otras lesiones intraarticulares asociadas [32].

En nuestra práctica habitual preferimos el método abierto, ya que se trata de un abordaje pequeño, en una zona

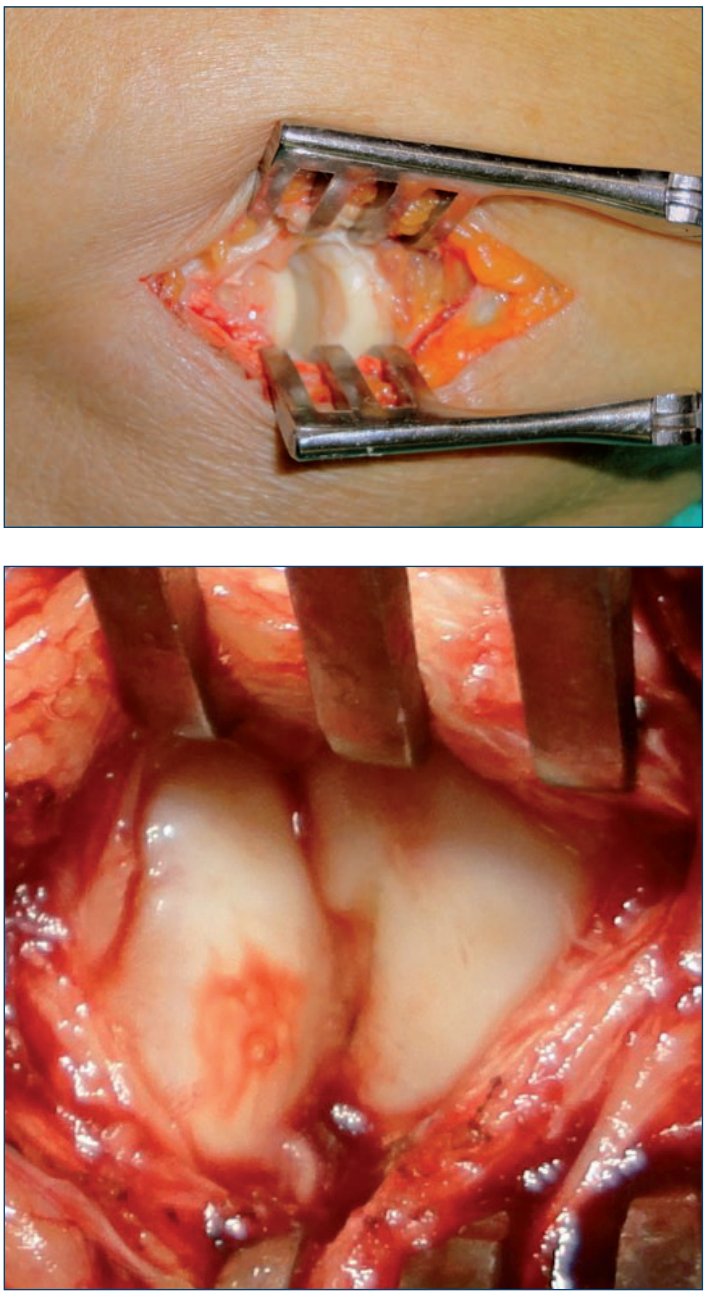

Figura 14 (A, B): Imagen quirúrgica donde se aprecia una lesión condral superficial (grado II) sobre el margen de la cabeza radial.

anatómica muy segura, y permite la exéresis completa del meniscoide. En nuestra opinión la artroscopia de codo es una técnica compleja que requiere un importante soporte tecnológico, precisa de larga experiencia y no está exenta de posibles complicaciones como lesiones nerviosas.

En la bibliografía se refieren buenos resultados tanto con la técnica abierta [17,19-21,33] como con la artroscópica [14,20], aunque no existen por el momento estudios comparativos entre ambas.

En pacientes con síntomas residuales tras la resección del meniscoide es probable que se deban a la existencia de lesión condral, si se ha observado durante la cirugía. En tales casos, nosotros hemos ensayado con infiltraciones de corticoides y en algún caso con ácido hialurónico intraarticular con buenos resultados.

En caso de persistencia de síntomas deberá revisarse de nuevo sistemáticamente el diagnóstico diferencial con el resto de patologías que producen dolor en la región lateral del codo.

BIBLIOGRAFÍA

1. Moore M Jr (1953) Radiohumeral synovitis, a cause of persistent elbow pain. Surg Clin North Am :1363-1371. Doi: 10.1016/S0039-6109(16)34039-7
2. Moore M Jr (1953) Radiohumeral synovitis, a cause of persistent elbow pain. Surg Clin North Am :1363-1371. Doi: 10.1016/S0039-6109(16)34039-7
3. Commandre FA, Taillan B, Benezis C, Follacci FM, Hammou JC (1988) Plica synovialis (synovial fold) of the elbow. Report on one case. J Sports Med Phys Fitness 28(2):209-210
4. Clarke RP (1988) Symptomatic, lateral synovial fringe (plica) of the elbow joint. Arthroscopy 4(2):112-116. Doi: 10.1016/S0749-8063(88)80077-X
5. Ruch DS, Papadonikolakis A, Campolattaro RM (2006) The posterolateral plica: a cause of refractory lateral elbow pain. J Shoulder Elbow Surg 15(3):367-370. Doi: 10.1016/j.jse.2005.08.013
6. Lee HI, Koh KH, Kim JP, Jaegal M, Kim Y, Park MJ (2018) Prominent synovial plicae in radiocapitellar joints as a potential cause of lateral elbow pain: clinico-radiologic correlation. J Shoulder Elbow Surg 27(8):1349-1356. doi: 10.1016/j.jse.2018.04.024.
7. Satoh T, Kikuchi S, Yoshida J (1992) Anatomical exploration of the plica synovialis of the elbow joint. J Jpn Orthop Assoc 66:1349
8. Duparc F, Putz R, Michot C, Muller JM, Fréger P (2002) The synovial fold of the humeroradial joint: anatomical and histologicalfeatures,
9. Isogai S, Murakami G, Wada T, Ishii S (2001) Which morphologies of synovial folds result from degeneration and/or aging of the radiohumeral joint: an anatomic study with cadavers and embryos. J Shoulder Elbow Surg 10(2):169-181. doi: 10.1067/mse.2001.112956
10. Koh S, Morris RP, Andersen CL, Jones EA, Viegas SF (2007) Ultrasonographic examination of the synovial fold of the radiohumeral joint. J Shoulder Elbow Surg 16(5):609-615. Doi: 10.1016/j.jse.2006.10.019
11. Tsuji H, Wada T, Oda T, Iba K, Aoki M, Murakami G, Yamashita T (2008) Arthroscopic, macroscopic, and microscopic anatomy of the synovial fold of the elbow joint in correlation with the common extensor origin. Arthroscopy 24(1):34-38. doi: 10.1016/j.arthro.2007.07.020
12. Awaya H, Schweitzer ME, Feng SA, Kamishima T, Marone PJ, Farooki S, Trudell DJ, Haghighi P, Resnick DL (2001) Elbow synovial fold syndrome: MR imaging findings. AJR Am J Roentgenol 177(6):1377-1381. Doi: 10.2214/ajr.177.6.1771377
13. Cerezal L, Rodriguez-Sammartino M, Canga A, Capiel C, Arnaiz J, Cruz A, Rolón A (2013) Elbow synovial fold syndrome. AJR Am J Roentgenol 201(1):W88-96. doi: 10.2214/AJR.12.8768
14. Akagi M, Nakamura T (1998) Snapping elbow caused by the synovial fold in the radiohumeral joint. J Shoulder Elbow Surg 7(4):427-429. Doi: 10.1016/S1058-2746(98)90037-4
15. Antuña SA, O'Driscoll SW (2001) Snapping plicae associated with radiocapitellar condromalacia. Arthroscopy 17(5):491-495. Doi: 10.1053/jars.2001.20096

16. Clarke RP (1988) Symptomatic, lateral synovial fringe (plica) of the elbow joint. Arthroscopy 4(2):112-116. Doi: 10.1016/S0749-8063(88)80077-X

17. Kang ST, Kim TH Lateral sided snapping elbow caused by a meniscus: two case reports and literature review. Knee Surg Sports Traumatol Arthrosc 2010; 18(6): 840-844. doi: 10.1007/s00167-010-1076-6

18. Mete BD, Gursoy M, Resnick D (2014) A rare cause of posterolateral elbow pain: radio- humeral plica syndrome with typical MRI findings. JBR-BTR 97(6):371. Doi: 10.5334/jbr-btr.152

19. Meyers AB, Kim HK, Emery KH (2012) Elbow plica syndrome: presenting with elbow locking in a pediatric patient. Pediatr Radiol 42(10):1263-1266. doi: 10.1007/s00247-012-2407-1

20. Steinert AF, Goebel S, Rucker A, Barthel T (2010) Snapping elbow caused by hypertrophic synovial plica in the radiohumeral joint: a report of threecases and review of literature. Arch Orthop Trauma Surg (3):347-51. doi: 10.1007/s00402-008-0798-0

21. Sakai K, Kanamori M, Kitano S (1999) Extension restriction of the elbow caused by a synovial fold--a report on 2 athletes. Acta Orthop Scand 70(1):85-86. Doi: 10.3109/17453679909000965

22. Fukase N, Kokubu T, Fujioka H, Iwama Y, Fujii M, Kurosaka M Usefulness of MRI for diagnosis of painful snapping elbow. Skeletal Radiol 2006; 35(10): 797-800. Doi: 10.1007/s00256-005-0940-9.

23. Huang GS, Lee CH, Lee HS, Chen CY (2005) A meniscus causing painful snapping of the elbow joint: MR imaging with arthroscopic and histologic correlation. Eur Radiol 15(12):2411-2414. Doi: 10.1007/s00330-005-2685-1

24. Natwa N, Zakaria A, Pujalte G (2018) Unusual cause of elbow pain in a baseball pitcher. BMJ Case Rep 2018. pii: bcr-2018-224287. doi: 10.1136/bcr-2018-224287

25. Brahe J, Kristensen PK, Mønsted P, Thillemann TM (2017) Short-term results after arthroscopic resection of synovial plicae in the radiohumeral joint: a case series of 64 procedures. SICOT J 3:42. doi: 10.1051/sicotj/2017021

26. Rajeev A, Pooley J (2015) Arthroscopic resection of humeroradial synovial plica for persistent lateral elbow pain. J Orthop Surg (Hong Kong) 23(1):11-14. Doi: 10.1177/230949901502300103

27. Kim DH, Gambardella RA, Elattrache NS, Yocum LA, Jobe FW (2006) Arthroscopic treatment of posterolateral elbow impingement from lateralsynovial plicae in throwing athletes and golfers. Am J Sports Med 34(3):438-444. Doi: 10.1177/0363546505281917

28. Celikyay F, Inanir A, Bilgic E, Ozmen Z (2015) Ultrasonographic evaluation of the posterolateral radiohumeral plica in asymptomatic subjects and in patients with osteoarthritis. Med Ultrason 17(2):155-159. doi: 10.11152/mu.2013.2066.172.usev

29. Choi SH, Ji SK, Lee SA, Park MJ, Chang MJ (2017) Magnetic resonance imaging of posterolateral plica of the elbow joint: Asymptomatic vs. symptomatic subjects. PLoS One 12(6):e0174320. doi: 10.1371/journal.pone.0174320

30. Ruiz de Luzuriaga BC, Helms CA, Kosinski AS, Vinson EN (2013) Elbow MR imaging findings in patients with synovial fringe syndrome. Skeletal Radiol 42(5):675-680. doi: 10.1007/s00256-012-1523-1

31. Husarik DB, Saupe N, Pfirrmann CW, Jost B, Hodler J, Zanetti M (2010) Ligaments and plicae of the elbow: normal MR imaging variability in 60asymptomatic subjects. Radiology 257(1):185-194. doi: 10.1148/radiol.10092163

32. Aysha Rajeev, Joesph Pooley. Arthroscopic resection of humeroradial synovial plica for persistent lateral elbow pain. *Journal of Orthopaedic Surgery 2015;23(1):11-4*

33. Fabié F, Brouchet A, Accadbled F, Verhaegue L, de Gauzy JS, Cahuzac JP (2003) Does the meniscus exist in the elbow joint in children? Surg Radiol Anat 25(1):73-75

COGITARE ET RECTE AMBULARE
SOGACOT

LESIONES DEL COMPLEJO LIGAMENTARIO LATERAL DEL CODO Y SU PARTICIPACIÓN EN EL DOLOR DE LA REGIÓN EXTERNA

DR. CÉSAR ABELLÁN MIRALLES
Jefe de la Unidad de Codo
Hospital ASEPEYO Sant Cugat. Barcelona
cabellanmiralles@gmail.com
DR. DANIEL BERLANGA
DRA. KARLA RODRÍGUEZ
DRA. RAQUEL SAMANIEGO
Hospital ASEPEYO Sant Cugat. Barcelona

INTRODUCCIÓN

En este capítulo analizaremos el diagnóstico diferencial de la epicondilitis respecto a la patología ligamentosa del compartimento lateral del codo.

La inestabilidad lateral del codo es una patología difícil de diagnosticar cuando no es traumática y con frecuencia puede pasar desapercibida o enmascarada por la epicondilitis. Siendo esta última la patología más frecuente en la cara externa del codo, a menudo dejamos de explorar patologías asociadas iniciando unos tratamientos específicos para la epicondilitis que fracasarán en el tiempo por un diagnóstico erróneo o insuficiente.

Expondré la existencia de patología ligamentosa no traumática que afecta al Ligamento Lateral Externo y al Ligamento Anular, que da una sintomatología por localización similar a la epicondilitis y por ello suele no ser diagnosticada ni tratada. En un estudio de investigación que estamos realizando en nuestro hospital sobre pacientes con el diagnóstico inicial de epicondilitis, describimos el Síndrome del Ligamento Anular como una nueva patología a incluir en el diagnóstico diferencial del dolor en la cara lateral del codo.

RECUERDO ANATÓMICO

El Complejo Ligamentario Lateral esta formado por el ligamento lateral externo, ligamento anular, ligamento lateral accesorio y ligamento lateral cubital externo. Adopta una forma de Y [1,2,3] (Fig 1).

El **ligamento lateral externo** se origina en el epicóndilo manteniéndose tensado tanto en flexión como en extensión [4]. El **ligamento anular** es una estructura que se origina e inserta en los bordes anterior y posterior de la cavidad sigmoidea menor [2,4]. Su inserción anterior se tensa durante la supinación y la zona posterior se tensa en pronación [4]. El **ligamento lateral accesorio**, definido por Martin, se refiere a la inserción cubital de fibras en el tubérculo del supinador y proximalmente en el espesor del anular. Su función es estabilizar el ligamento anular durante el varo [5]. El **ligamento lateral cubital externo** se origina en el epicóndilo, se relaciona con el ligamento anular [6] y se inserta en la cresta del supinador del cúbito. Es el estabilizador primario lateral y se encuentra tenso en flexión y extensión. El **ligamento cuadrado** es una capa delgada y fibrosa que cubre la cápsula entre el margen inferior y el anular [7,8]. Se conoce como Ligamento de Denucé. Tiene una función de estabilizador de la articulación radiocubital proximal en la supinación [8].

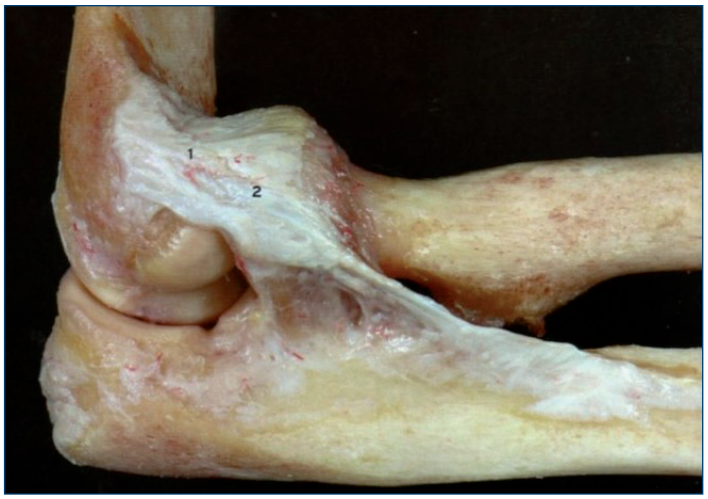

Fig. 1: Anatomía del complejo ligamentoso lateral del codo. Cortesía del Dr. Manel Llusá.

DIAGNÓSTICO

La Inestabilidad Ligamentaria Lateral suele producirse principalmente tras un traumatismo, aunque también puede darse por *cubitus varus*, actividades físicas repetitivas, de forma iatrogénica postquirúrgica y por la administración de esteroides locales.

Ante un dolor en cara lateral del codo el diagnóstico suele etiquetarse de epicondilitis. Es fundamental realizar una anamnesis adecuada y aún más una exploración completa. Si de entrada enfocamos el diagnostico como epicondilitis pueden dejarse sin explorar otras zonas de la cara lateral del codo y no realizar maniobras que nos orienten el diagnostico diferencial.

Es primordial realizar un adecuado interrogatorio al paciente: cómo apareció el dolor, cuándo y cómo se produce, ritmo de aparición, actividades del paciente tanto deportivas y laborales como domésticas (jardinería, bricolaje, etc.) y la posible existencia de cirugías previas.

Debe inspeccionarse la morfología anatómica principalmente en varo, que favorece la inestabilidad, en valgo, y la existencia de hiperlaxitud.

La epicondilitis se representa como un dolor específico en el epicóndilo y en la inserción de la musculatura extensora. El dolor que se localiza a nivel de la articulación radiocapitelar no tiene por qué ser una epicondilitis, ni el que localizamos a nivel de la masa muscular de los extensores.

Exceptuando a los pacientes que han sufrido un traumatismo con fractura o fractura luxación, la inestabilidad lateral o la posterolateral se diagnostican fundamentalmente con la anamnesis y la exploración física.

Ante una lesión ligamentaria el paciente suele explicar una sensación de inseguridad; algunas veces refiere “algo que se mueve” y dice ser incapaz de realizar fuerza de carga sobre la articulación. En general suelen ser síntomas sutiles [9,10].

Respecto a la exploración, el dolor lo localizaremos a punta de dedo a nivel de la articulación radiocapitelar, con aumento del dolor al forzar el varo en extensión y flexión de 45º, apareciendo en algunas ocasiones un resalte articular. También realizando flexión y extensión en supinación y pronación, presionando sobre la articulación radiocapitelar, el paciente refiere dolor intenso y resalte.

El paciente suele tener incapacidad para levantarse de un asiento apoyando las manos [10], abrir una puerta u otras actividades que supongan esfuerzos con extensión activa del codo contra resistencia y en supinación del antebrazo. Pero en general es difícil que el paciente pueda diferenciar los síntomas con los de la epicondilitis.

Respecto a las pruebas complementarias, siempre aconsejamos realizar un estudio simple radiológico para descartar patologías asociadas, calcificaciones, deformidades, secuelas de fracturas infantiles, etc.

La ecografía es de gran utilidad para el diagnóstico de la epicondilitis. Pero debe ir adecuadamente solicitada y dirigida en caso de que sospechemos una lesión ligamentaria asociada.

En pacientes con epicondilitis no suele solicitarse Resonancia Magnética (RM), exceptuando los casos en que hayan recidivado tras cirugía.

MÉTODO

En nuestra Institución recibimos un elevado número de pacientes con dolor en la cara lateral del codo, diagnosticados inicialmente de epicondilitis y tratados como tales. En general han realizado diversos tratamientos conservadores: reposo, cinchas ortopédicas, masoterapia, ultrasonidos, magnetoterapia, láser, punción seca, ondas de choque, infiltraciones de corticoides, PRP, acupuntura, etc. Conviene recordar que en la literatura se reportan más de 40 técnicas de tratamiento diferentes, con diferentes niveles de evidencia científica [9].

En un número muy elevado de ellos se ha realizado estudio radiológico, ecográfico y en algunos pocos RM. La radiología suele ser normal, pero es útil para descartar patologías asociadas como osificaciones, calcificaciones, deformidades óseas secuelas de fracturas, etc. La ecografía informa de lesiones degenerativas y rupturas musculares. La RM es útil para verificar lesiones tendinosas, lesiones ligamentarias y edemas óseos; pero, en general, a los pacientes diagnosticados clínicamente de epicondilitis no solemos realizarles pruebas complementarias.

Teniendo en cuenta la alta incidencia de curaciones de la epicondilitis con tratamiento conservador, en pacientes que no mejoran con el mismo tras varios meses de evolución hemos de sospechar una epicondilitis crónica con posible existencia de patología asociada.

Esto nos hace ser muy exigentes en la anamnesis y en la exploración clínica, valorando siempre la posible existencia de patología asociada a nivel de la articulación radiocapitelar.

En la última revisión que realizamos con el Dr. Luis Lobo en el Hospital Asepeyo Sant Cugat, en pacientes intervenidos de epicondilitis durante los años 2011 al 2013, sobre 257 pacientes con 286 intervenciones quirúrgicas, los resultados que obtuvimos fueron de un 91,44% de resolución y un 8,56% de fracasos. La cirugía fue abierta exceptuando a 4 pacientes que se realizó por artroscopia. Los resultados obtenidos fueron similares a las distintas revisiones, pero nos llamo la atención la incidencia de plicas sinoviales en un 15,73%. Según diferentes autores, los problemas articulares asociados, como la plica sinovial, los defectos capsulares o la degeneración, pueden observarse en un pequeño porcentaje de pacientes. El propio Nirschl los identifica en un 5%.[11].

Otros autores informan que un 59% de los pacientes que presentan dolor en la cara lateral del codo, refractario al tratamiento conservador, presentan cambios condrales en la articulación radiocapitelar [12-14].

Personalmente, realizo tratamiento quirúrgico artroscópico desde hace varios años teniendo en consideración que los resultados obtenidos respecto a la cirugía abierta son similares [15,16].

En estas intervenciones realizadas he podido observar la existencia de patología asociada intraarticular en unos porcentajes muy elevados.

Durante los años 2016-2018 realizamos 53 artroscopias de codo en paciente diagnosticados de epicondilitis sin traumatismo previo. En 18 de estas intervenciones observé lesiones condrales asociadas en un 33,96%. En 29 artroscopias se observaron meniscoides o plicas en un 54,71%.

Deduzco que el motivo viene dado por la técnica quirúrgica realizada, ya que la artroscopia nos permite explorar completamente la articulación y advertir lesiones que en la cirugía abierta pasan desapercibidas por un tema de visión articular.

Estos hallazgos me han llevado a realizar un estudio observacional en todas las artroscopias de codo y preguntarme qué pasa en los pacientes diagnosticados de epicondilitis que realizan actividades físicas repetitivas o de esfuerzo sin traumatismo previo, y no respondieron a los distintos tratamientos conservadores realizados. Estos pacientes presentan habitualmente una degeneración del *Extensor Carpi Radialis Brevis* (ECRB), pero también los hay con un ECRB normal y plicas sinoviales, lesiones condrales, alteraciones estructurales y diferenciaciones anatómicas.

He analizado la anatomía del ligamento anular, la tensión del mismo y el desplazamiento radiocapitelar, para poder valorar la biomecánica del compartimento anterolateral bajo visión artroscópica por el portal anteromedial. Técnicamente trabajamos con el paciente en decúbito lateral, con portales anteromedial, anterolateral y posterolateral con algún portal accesorio. Realizamos una revisión articular y procedemos a la sección del ECRB mediante vaporización. Por protocolo, siempre valoramos la estructura anatómica del ligamento anular, de su tensión y del desplazamiento de la cabeza de radio con respecto al cóndilo humeral. También revisamos el ligamento lateral externo y su tensión.

Anatomía del ligamento anular: he visualizado diferencias estructurales de la cobertura del ligamento con respecto a la cabeza de radio, diferenciándolas en tres tipos anatómicos (Fig. 2, A, B, C):

Tipo I: cobertura de dos tercios de la cabeza radial

Tipo II: cobertura de un tercio de la cabeza radial

Tipo III: sin cobertura

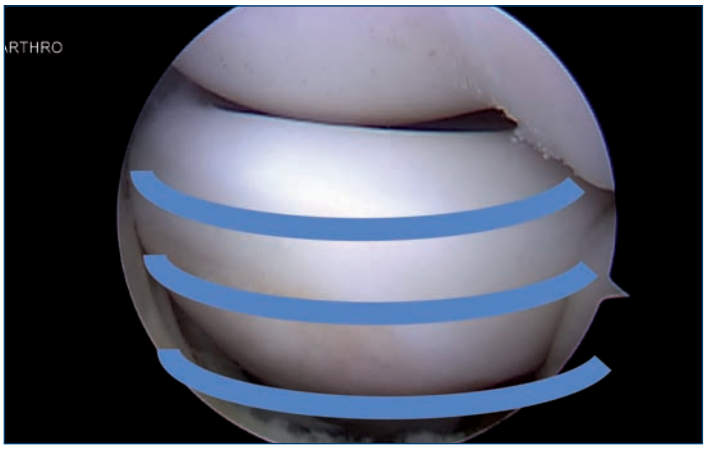

Fig. 2: Imagen que muestra los tres tipos de cobertura ligamentaria de la cabeza radial.

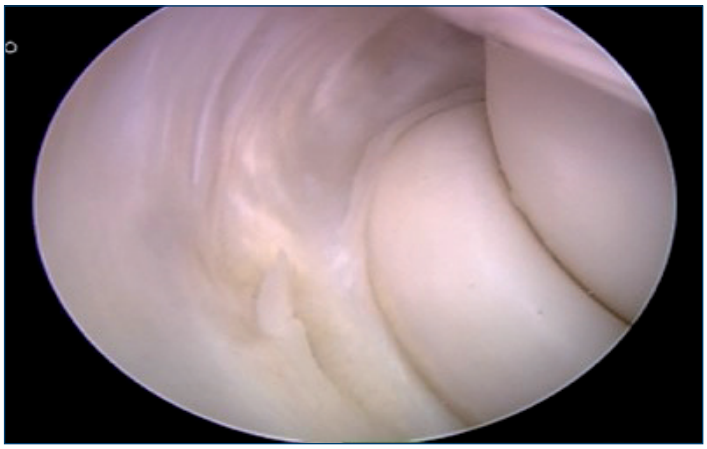

Fig. 2A: Tipo I: cobertura de dos tercios de la cabeza radial.

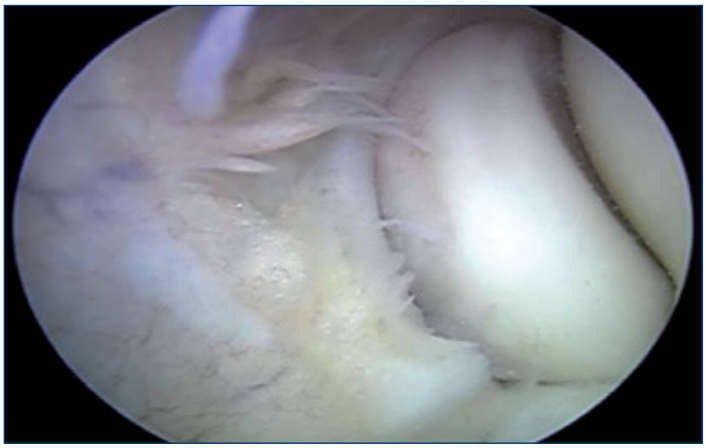

Fig. 2B: Tipo II: cobertura de un tercio de la cabeza radial.

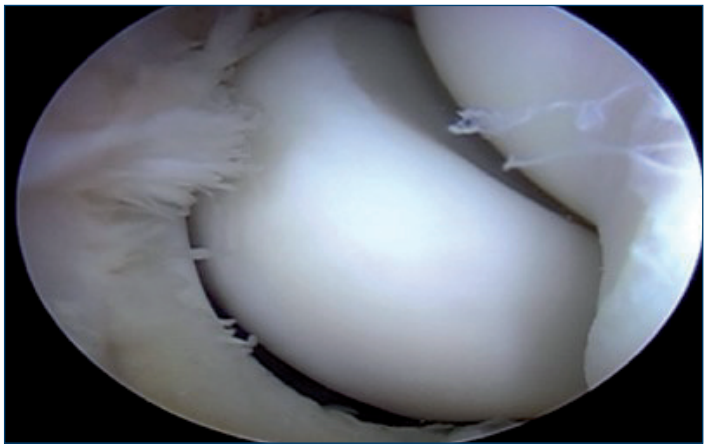

Fig. 2C: Tipo III: sin cobertura.

Tensión del ligamento anular: su valoración ha sido subjetiva pudiendo diferenciarse tres grados (Fig.3, A, B, C):

Tipo I: máxima tensión

Tipo II: media tensión

Tipo III: sin tensión

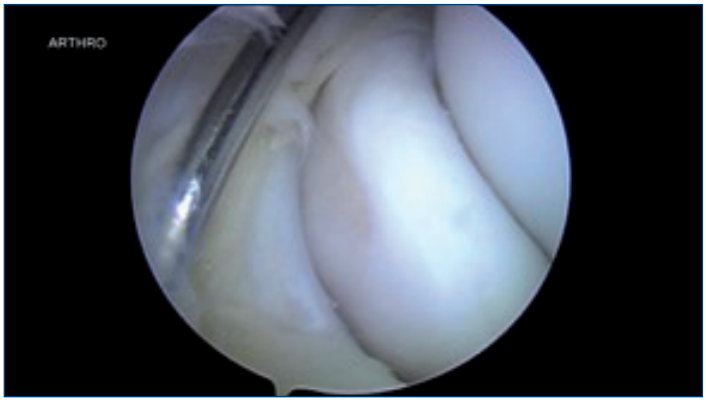

Fig. 3: Tres tipos de tensión anular. **3A:** Tipo I: máxima tensión.

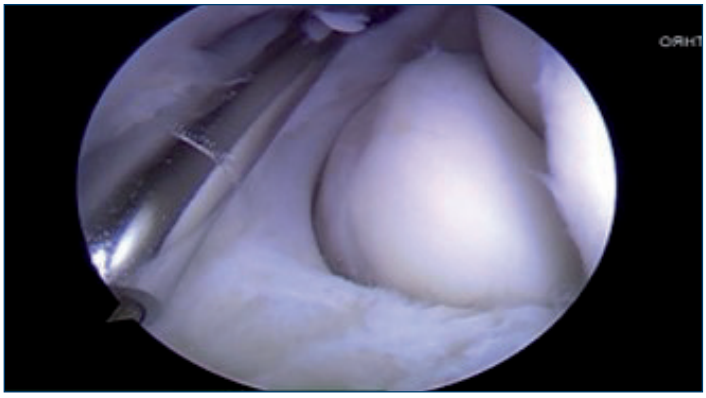

Fig. 3: Tres tipos de tensión anular. **3B:** Tipo II: media tensión.

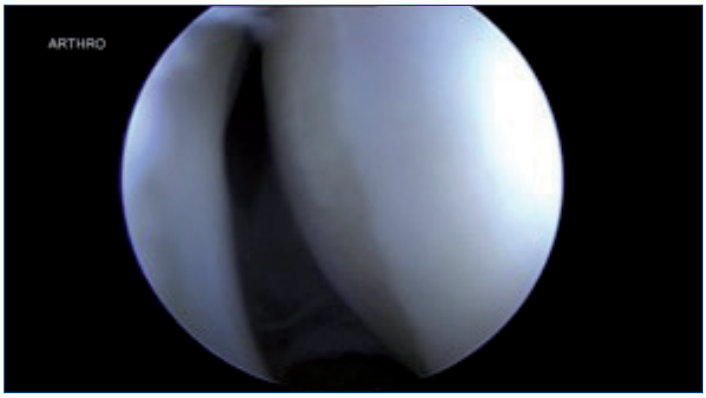

Fig. 3: Tres tipos de tensión anular. **3C:** Tipo III: sin tensión.

Desplazamiento de la cabeza radial respecto al cóndilo humeral: como es sabido, se produce al realizar los movimientos de pronosupinación. He observado en estos pacientes que el grado de desplazamiento es variable: existen codos que no tienen desplazamiento radiocapitelar y otros en los que se produce una subluxación de la cabeza de radio con respecto al *capitellum*.

Distinguimos tres tipos (Fig.4, A, B, C):

Tipo I sin desplazamiento

Tipo II desplazamiento anatómico

Tipo III subluxación cabeza del radio

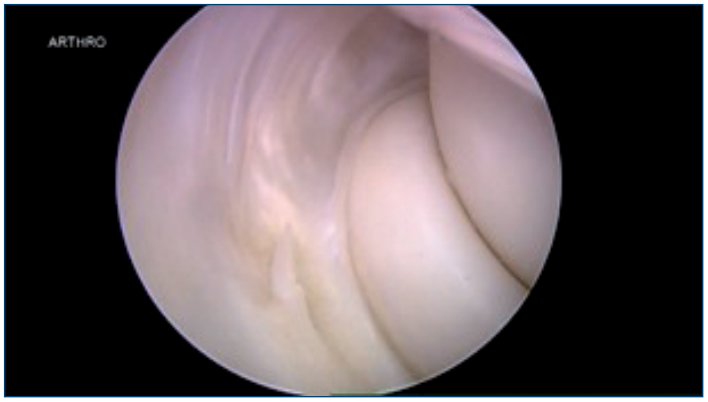

Fig. 4: Tres tipos de desplazamiento radiocapitelar.
4A: Tipo I: sin desplazamiento.

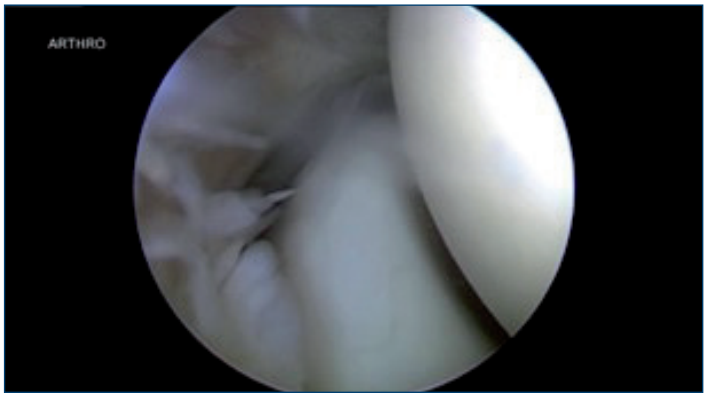

Fig. 4: Tres tipos de desplazamiento radiocapitelar.
4B: Tipo II: desplazamiento anatómico.

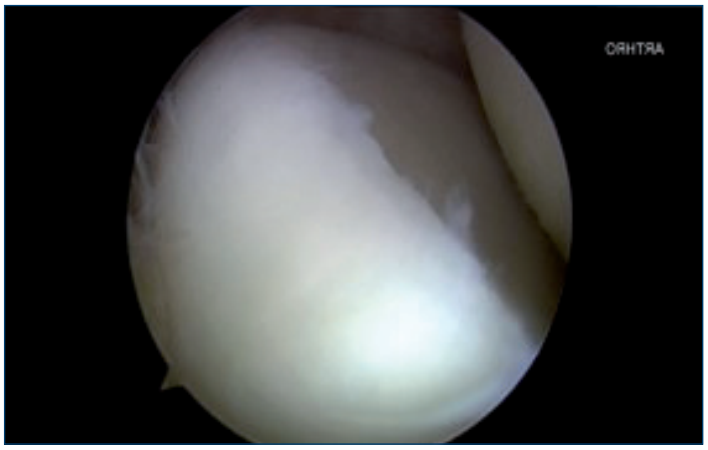

Fig. 4: Tres tipos de desplazamiento radiocapitelar.
4C: Tipo III: subluxación de la cabeza radial.

En relación con los tres tipos de anatomía podemos interrelacionar los mismos con los distintos tipos de tensión

del ligamento anular y del desplazamiento radiocapitelar (Tabla 1).

Estas combinaciones nos darán lo que denomino COMPETENCIA o INCOMPETENCIA del ligamento anular.

TIPO	ANATOMÍA	TENSIÓN	TRASLACIÓN	SÍNDROME ANULAR
I	ALTA	MÁXIMA	NO	**COMPETENTE**
		MEDIA	ANATÓMICA	**COMPETENTE**
		NULA	SUBLUXACIÓN	**INCOMPETENTE**
II	PARCIAL	MÁXIMA	NO	**COMPETENTE**
		MEDIA	ANATÓMICA	**COMPETENTE**
			SUBLUXACIÓN	**INCOMPETENTE**
		NULA	SUBLUXACIÓN	**INCOMPETENTE**
III	SIN COBERTURA	MÁXIMA	ANATÓMICA	**COMPETENTE**
		MEDIA	ANATÓMICA	**INCOMPETENTE**
			SUBLUXACIÓN	**COMPETENTE**
		NULA	SUBLUXACIÓN	**INCOMPETENTE**
			SUBLUXACIÓN	**INCOMPETENTE**

Tabla 1.

En estos pacientes, además, se observa la asociación de **lesiones de inserción del ligamento anular**. Como se sabe, el ligamento anular tiene su origen e inserción en los bordes de la cavidad sigmoidea menor, se tensa su zona anterior en supinación y su zona posterior en pronación. En su inserción anterior he observado lesiones parciales y lesiones de arrancamiento (Fig. 5).

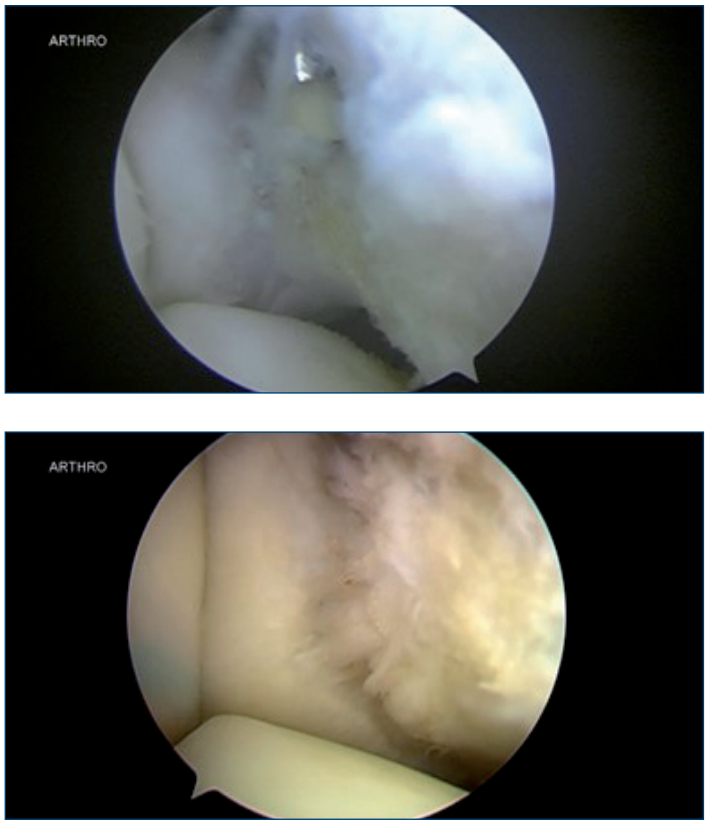

Fig. 5 (A y B): Lesión de inserción del ligamento anular.

Además de lo descrito anteriormente, también he observado lesiones condrales asociadas. Estas condropatías se localizan tanto a nivel de la cúpula radial como en el cóndilo humeral o en la tróclea. Los grados de condropatías son variables desde condromalacias hasta lesiones de grado IV (Fig. 6).

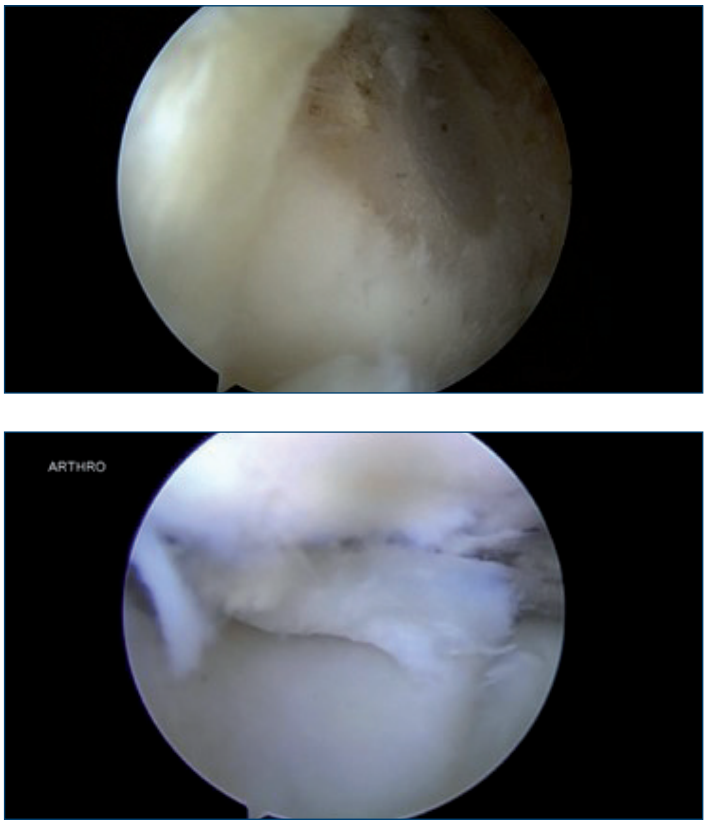

Fig. 6 (A y B): Lesiones condrales en la cúpula radial y róclea.

Hemos realizado una revisión de 178 pacientes intervenidos por artroscopia de codo, de los cuales 73 eran pacientes diagnosticados de epicondilitis. De éstos, se pudieron reportar por grabaciones adecuadas 57. Respecto a la anatomía, tensión y traslación radiocapitelar se obtuvieron los siguientes resultados (Tabla 2):

ANATOMÍA	TENSIÓN		TRASLACIÓN			
TIPO I	3	5,26%	14	24,56%	10	17,54%
TIPO II	34	59,64%	24	42,1%	25	43,86%
TIPO III	20	35,8%	19	33,33%	22	38,59%

Tabla 2. Porcentajes de tipos.

Con respecto a la competencia del ligamento anular, los resultados han sido: 35 ligamentos competentes (61,4%) y ligamentos incompetentes 22 (38,59%).

ESTADÍSTICA

Se han analizado los resultados obtenidos desde el punto de vista estadístico para valorar su relevancia:

- **Relación de la incompetencia anular con los hallazgos artroscópicos**: Ha sido significativo en relación con la altura, laxitud y desplazamiento radiocapitelar.
- **Relación entre hallazgos artroscópicos**: Significativo entre la altura y el desplazamiento, la laxitud y el desplazamiento y la altura y la laxitud.
- **Relación con la epicondilitis recidivada**: Significativo con la incompetencia anular.
- **Relación con las lesiones condrales**: Significativo en relación con la incompetencia anular y con el desplazamiento radiocapitelar.

No se han encontrado resultados significativos en la relación entre epicondilitis recidivada y lesión condral, ni con el desplazamiento radiocapitelar.

CONCLUSIONES

El dolor en la cara lateral del codo es una de las patologías más habituales en pacientes deportistas y en el mundo laboral. Es fundamental tener un conocimiento adecuado de los diferentes diagnósticos diferenciales causantes de este dolor en la cara lateral; uno de ellos es la inestabilidad lateral.

En caso de una inestabilidad postraumática el diagnóstico no es difícil. En la inestabilidad no traumática se presentan más dificultades para especificar el diagnóstico. En pacientes que realizan trabajos de fuerza y movimientos repetitivos, o en actividades deportivas que supongan también movimientos repetitivos específicos, debemos sospechar posibles inestabilidades asociadas.

Realizar tratamiento quirúrgico mediante técnica artroscópica en pacientes con orientación diagnóstica de epicondilitis, me ha permitido valorar la biomecánica de la articulación radiohumeral. A través de la observación artroscópica repetitiva de la zona lateral del codo se han valorado diferencias anatómicas del ligamento anular, diferencias de tensión de este ligamento, y variantes en el desplazamiento del radio respecto al cóndilo humeral en los movimientos de pronosupinación. En algunos de estos pacientes, además, se han observado lesiones de inserción del ligamento anular en la zona anterior de la cavidad sigmoidea menor. También se han observado lesiones condrales a nivel de cúpula radial, *capitellum* y tróclea.

La combinación de estos hallazgos, con evidencia estadística, me permiten concluir que dentro del diagnóstico diferencial del dolor en la cara lateral del codo debemos incluir el que denomino SÍNDROME DEL LIGAMENTO ANULAR, que defino como:

Combinación de las variantes anatómicas, tensionales y de traslación radiocapitelar que son causa de dolor en la cara lateral del codo con lesiones insercionales y condrales asociadas.

BIBLIOGRAFÍA

1. Bozkurt M, Aca HI, Apaydin N, Leblebicioglu G, Elhan A, Tekdemir I, Tonuk E: The annular ligament: an anatomical study. Am. J. Sports Med. 2005; 33: 114.
2. Seki A, Olsen BS, Jensen SL, Eygendaal D, Sojbjerg JO: Functional anatomy of the lateral collateral ligament complex of the elbow: configuration of Y and its role. J. Shoulder Elbow Surg. 2002; 11: 53.
3. Llusá M. et col. Manual y Atlas Fotográfico de Anatomía del Aparato Locomotor. Edit. Panamericana, 2003
4. Spinner M, Kaplan EB: The quadrate ligament of the elbow: its relationship to the stability of the proximal radio-ulnar joint. Acta Orthop. Scand. 1970; 41: 632.
5. Yilmaz E, Karakurt L, Belhan O, Bulut M, Serin E, Avci M: Variaton of carrying angle with age, sex, and special reference to side. Orthopedics 2005; 28: 1360.
6. O'Driscoll SW, Horii E, Morrey BF, Carmichael SW: Anatomy of the ulnar part of the lateral collateral ligament of the elbow. Clin. Anat. 1992; 5: 296.
7. Cunningham DJ: *In* Romanes, G. J. (ed.): Textbook of Anatomy, 12th ed. New York, Oxford University Press, 1981.
8. Morris H: *In* Schaeffer J. P. (ed.): Human Anatomy, 11th ed. Philadelphia, Blakiston, 1953.
9. Sevier TL, Wilson JK. Treating lateral epicondylitis. Sports Med. 1999; 28(5): 375–80.
10. Karbach LE, Elfar J. Elbow Instability: Anatomy, Biomechanics, Diagnostic Maneuvers, and Testing. J Hand Surg Am. 2017; 42(2): 118–126.
11. Nirschl RP, Pettrone FA. Tenis Elbow. The surgical treatment of lateral epicondylitis. J Bone Joint Surg. (Am) 1979; 61: 832-9.
12. Rajeev A, Pooley J. Lateral compartment cartilage changes and lateral elbow pain. Acta Orthop Belg 2009; 75: 37-40.
13. Sevier TL, Wilson JK. Treating lateral epicondylitis. Sports Med. 1999; 28(5): 375–80.
14. Cummins CA: Lateral epicondylitis: in vivo assessment of arthroscopic debridement and correlation. Am. J. Sports Med. 2006; 34: 1486.
15. Cheol Kwon B, Young Kim J, Kun-Tae Park. The Nirschl procedure versus arthroscopic extensor carpi radialis brevis débridement for lateral epicondylitis. J Shoulder Elbow Surg 2017; 26, 118–124.
16. Peart RE, Strickler SS, Schweitzer KMJr. Lateral epicondylitis a comparative study of open and arthroscopic lateral reléase. Am J Ortop 2004; 33: 565-7.

TRATAMIENTO CONSERVADOR DE LA EPICONDILITIS

DRA. Mª ÁNGELES CANO LEIRA
Servicio de COT del Complexo Hospitalario Universitario de A Coruña (CHUAC)
mariancano.l@hotmail.com
DR. GABRIEL CELESTER BARREIRO
Unidad de Cirugía de la Mano. Hospital HM-Modelo. A Coruña
DR. FÉLIX CANO OBREGÓN
Servicio de COT de Ibermutua-Gallega. Vigo (Pontevedra)

INTRODUCCIÓN

La epicondilitis afecta al 1-3% de la población[1], habitualmente en el brazo dominante de personas mayores de 30 años en edad laboral[2], por lo que buena parte de los pacientes demandan soluciones rápidas[3], lo que conlleva el empleo de múltiples intentos terapéuticos a menudo infructuosos.

Es evidente su relación directa con ciertas actividades manuales de los pacientes, tanto laborales como deportivas. Titchener et al.[4] no pudieron establecer una asociación con posibles factores de riesgo como la diabetes, toma de alcohol, artritis reumatoide, obesidad o coexistencia con dedos en resorte, y sí la encontraron con la patología del manguito rotador, tendinopatía de De Quervain, síndrome del túnel carpiano, tratamiento con corticoides orales y consumo de tabaco.

Todos los autores inciden en la importancia de que el tratamiento sea metódico y progresivo desde las medidas terapéuticas más moderadas a las más invasivas, reservando la cirugía como última opción tras el fracaso de las primeras.

A menudo el tratamiento se inicia con un simple consejo, como recomendar al paciente que deje el pádel unas semanas o se tome unos días de baja laboral para darle descanso a su brazo. Sin embargo, desde ahí hasta una operación puede seguir un largo curso de medidas terapéuticas estériles como la toma de antiinflamatorios, modificación de la actividad, ortesis, infiltraciones, etc. La mayoría de los pacientes se curan en algún punto de ese camino. Entre el 70 y el 95%[5,6] mejoran en un período de meses a dos años con tratamiento conservador, e incluso sin realizar ninguna terapia[7]; otros abandonan con la esperanza de que la sintomatología desaparezca por sí sola con el tiempo, y alrededor de un 10% son intervenidos quirúrgicamente.

Dentro de las pautas conservadoras, las más habituales son las siguientes:

1/ CONVERSACIÓN CON EL PACIENTE

Acaso una de las medidas más eficaces del tratamiento conservador, y no reflejada en la literatura médica, pueda ser una pausada charla con el paciente para explicarle el carácter de su dolencia, por qué se produjo en su caso particular y qué puede hacer para remediarla y evitarla en el futuro.

Por desgracia, la gran carga de trabajo de muchos médicos impide dedicar con frecuencia estos minutos fundamentales y la consulta se reduce a extender una receta o prescribir unas sesiones de fisioterapia. Pero la palabra del médico, haciendo ver al paciente las causas de su patología, los actos o esfuerzos que la favorecen, y por tanto los que debe eludir, puede ser más productiva que cualquier otra medida. Es obvio que prescribir un antiinflamatorio a un tenista o a un carnicero como única medida, tendrá una escasa probabilidad de éxito si éstos siguen ejerciendo la misma actividad que venían desarrollando hasta el momento de la consulta. Sin embargo, esta es una práctica corriente.

Si bien en todas las dolencias del aparato musculoesquelético es importante la anamnesis, en el caso de la epicondilitis cobra un interés primordial. Es sabido que la etiopatogenia de esta dolencia es compleja e intervienen en ella factores no bien conocidos que explicarían el dolor epicondíleo en la fibromialgia o en personas con muy escasa actividad física, pero en general hay una causa mecánica que no siempre es evidente. Es ineludible, por tanto, interesarse por la profesión, aficiones y actividades habituales del paciente. La relación de la entesitis con la profesión puede estar claro ya de entrada en carpinteros o chapistas, pero es difícil establecerla en administrativos, jubilados o personal de enfermería; sin embargo, cuando se ayuda al paciente a indagar en sus quehaceres asiduos suele aparecer la causa, que a menudo ni siquiera es sospechada por él si no guarda relación directa con su trabajo o prácticas deportivas. Preguntas como si usan motocicleta, planchan ellos la ropa o pasean al perro, pueden ayudar a encontrar la causa y no es raro que ellos mismos se sorprendan al descubrir actividades repetitivas con las que no relacionaban su dolencia. Una administrativa considera que el grueso de su trabajo consiste en teclear y usar el ratón del ordenador, tareas que lógicamente no ocasionan una epicondilitis, pero al preguntarle si manejan con asiduidad archivadores, catálogos pesados o grapan reiteradamente con la mano del lado enfermo, puede darnos pistas importantes. Además, debemos explicarle que con frecuencia, especialmente en amas de casa, no hay una única causa mecánica sino varias concomitantes que pueden participar en el proceso. Conviene preguntar también si viven en un piso o una casa; las

personas que residen en una casa de campo suelen realizar diversas ocupaciones manuales como podar, arreglar el jardín, segar el césped, cortar leña, etc.

Con respecto a las actividades deportivas debemos interesarnos por aquéllas en las que se emplean empuñaduras de fuerza, como raquetas, manillares, mancuernas, etc.

En resumen, es fundamental encontrar la causa y suprimir determinadas actividades. Conocerla y evitarla puede resultar más eficaz que ninguna otra medida farmacológica o fisioterapéutica.

Por otra parte, la personalidad del paciente influye en el modo de llevar su enfermedad. Por ello, además de indagar en el posible origen de la enfermedad y darle las instrucciones pertinentes, es importante el modo en cómo explicamos al paciente el carácter de su dolencia y la probable evolución ante el tratamiento propuesto e incluso ante la ausencia del mismo. El empleo de frases positivas parece tener un efecto beneficioso sobre las negativas[8]. Así, resultaría más conveniente explicar que aún sin tratamiento se trata casi siempre de un proceso autolimitado en el tiempo, no de una enfermedad irreversible, y que tan solo un 10% de los pacientes, habitualmente trabajadores de fuerza, necesitarán tratamiento quirúrgico. Se trata, en suma, de que el paciente afronte su patología con la mejor actitud posible. El afrontamiento positivo de las enfermedades crónicas, como la artritis reumatoide o la enfermedad pulmonar obstructiva crónica, mejora su curso evolutivo. Reducir la carga emocional atenúa el dolor y evita que los pacientes busquen tratamientos inútiles[8].

2/ ORTESIS (Cinchas y férulas)

Las cinchas de epicondilitis ejercen su función por un mecanismo mecánico reduciendo la carga y las fuerzas que actúan en el epicóndilo, al tiempo que ayudan en la propiocepción. Las más utilizadas son aquéllas que rodean la inserción del *Extensor Carpi Radialis Brevis* (ECRB) y del *Extensor Digitorum Comunis* (EDC) por medio de una banda de compresión aplicada unos centímetros distales a la inserción de estos tendones para reducir la fuerza de tracción que se transmite a través de la unión miotendinosa[9]. Las férulas de muñeca (Fig. 1), menos empleadas que las cinchas en el tratamiento de la epicondilitis, tienen la función de mantener la musculatura extensora en reposo.

Snyder et al.[10] probaron una banda con una vejiga llena de aire aplicada como elemento de contrapresión sobre los músculos ECRB y EDC, comparando la actividad EMG de estos músculos en tres grupos de control (sin cincha, con una cincha uniforme –Fig. 2– y con la cincha con almohadilla –Fig. 3–), encontrando una mayor eficacia de esta última frente a las cinchas estándar.

Fig. 1: Muñequera con férula palmar.

Fig. 2: Cincha uniforme.

Fig. 3: Cincha almohadillada.

Walter et al.[11] estudiaron la transmisión de la vibración en el codo de tenistas mientras practicaban el juego con tres tipos de ortesis: cintilla de presión en epicóndilo, vendaje con almohadillado en epicóndilo, y vendaje con almohadillado en antebrazo. Apreciaron que las ortesis con almohadillado mejoran la carga epicondílea y ofrecen mejores resultados las que presentan el almohadillado en el tercio superior del antebrazo que las que lo hacen directamente sobre el epicóndilo.

Kroslak et al.[12] compararon la cincha de presión normal con la cincha almohadillada sobre la musculatura del ECRB, junto con un programa de ejercicios en domicilio, hallando que los pacientes con ortesis o cincha almohadillada mejoran más y antes; además de que aumenta la adherencia de los pacientes al tratamiento por aumentar su confianza en el mismo. En cambio, Wuori et al.[13] no encontraron diferencias entre ambas cinchas e incluso entre usarlas o no hacer nada.

Barati et al. [14] confrontaron dos ortesis almohadilladas, una corta limitada solo a la zona extensora y una larga desde tercio distal de brazo a tercio proximal de antebrazo: los dos tipos de ortesis muestran una inmediata mejoría en el dolor y en la función motora del brazo, ambas mejoran la propiocepción y la fuerza en la mano, aunque la cincha limitada al antebrazo aumenta más la destreza digital.

Garg et al.[15] compararon varias cinchas de epicondilitis con las férulas que mantienen la muñeca en extensión mediante sensores adheridos a puntos anatómicos definidos en la superficie de la piel, encontrando diferencias significativas entre las cinchas (ofrecían mejores resultados las que tienen almohadillas), pero las férulas con extensión de muñeca proporcionaron un mayor alivio del dolor a corto plazo que las cinchas.

Altan et al.[16] confrontaron la efectividad de un vendaje de epicóndilo lateral con la férula de muñeca en 50 pacientes con epicondilitis. A las dos semanas la sintomatología había disminuido en ambos grupos, pero el movimiento y la fuerza de agarre mejoró más en los 25 pacientes tratados con férula de muñeca; sin embargo, a las 6 semanas los resultados se equipararon, decantándose estos autores por el uso de la cincha epicondílea dada su mayor comodidad y aceptabilidad estética. Otros autores[17,18] coinciden con esta consideración de Altan tras efectuar estudios similares: no existen diferencias significativas entre la cincha epicondílea y las férulas de muñeca, pero la cincha es más fácil y cómoda de llevar que la férula y por tanto aumenta su adherencia al tratamiento.

Luginbuhl[19] comparó las ortesis con el tratamiento fisioterápico o ambas sin encontrar diferencias, concluyendo que con el tiempo la evolución clínica es similar en todos los casos, independientemente de lo que se haga.

En suma, pese a no haber un consenso sobre el beneficio de utilizar ortesis ni el tipo más adecuado, las cinchas epicondíleas con almohadillado en el tercio proximal del antebrazo parecen mejorar el dolor al tiempo que aumentan la confianza de los pacientes y su adherencia al tratamiento.

3/ INFILTRACIONES CON CORTICOIDES

Los esteroides más habituales en la infiltración de las epicondilitis son la dexametasona, betametasona y triamcinolona, asociadas o no a anestésicos locales (lidocaína o bupivacaína). Suelen emplearse entre 1 y 3 ml y las zonas de inserción varían entre la zona periepicondilar o intramuscular.

Al margen del medicamento empleado, debe considerarse el modo de ejecutar la técnica (Fig. 4). Aunque la mayoría de los médicos mezclan en la misma jeringa el anestésico y el corticoide, ofrece más ventajas emplear dos jeringas, una con el anestésico y otra con el corticoide. Con el anestésico local se realiza primero un habón subcutáneo y se va infiltrando lenta y progresivamente hasta llegar a la zona de inserción del ECRB y del EDC. Una vez allí, se deja la aguja *in situ*, se retira esta primera jeringa y se pone la segunda para inyectar el corticoide en el *locus doli* y zonas limítrofes levantando la aguja unos milímetros para reorientarla dos o tres veces y repartir el corticoide, evitando así la concentración de todo el medicamento en el mismo punto. Este método ofrece tres ventajas: la inyección es menos dolorosa, no se pierde corticoide en el tejido celular subcutáneo y se minimiza la probabilidad de atrofias y despigmentaciones cutáneas (Fig. 5).

Fig. 4: Infiltración del tendón conjunto.

Fig. 5: Atrofia del tejido celular subcutáneo y despigmentación cutánea, secuelas de infiltración superficial de corticoides.

No existe consenso sobre el número adecuado de infiltraciones en una zona anatómica tan pequeña, pero no parece conveniente emplear más de tres en el mismo proceso. Ryan et al.[20] estudiaron en 3.836 pacientes varios factores de riesgo en el fracaso del tratamiento quirúrgi-

co; de todos ellos, el factor más significativo resultó ser la aplicación de tres o más infiltraciones en el mismo codo, seguido de una edad menor de 65 años, sexo masculino, obesidad mórbida, consumo de tabaco, artritis y número de infiltraciones previas a la cirugía.

En un estudio comparativo entre tres grupos tratados con placebo, una inyección local de corticoides (20 mg de metilprednisolona más lidocaína), y una pauta oral de 500 mg de Naproxeno cada 12 horas durante 2 semanas, Hay et al.[21] encontraron que aunque a las 4 semanas sí había mejorado mucho más el grupo tratado con infiltraciones (92%), a los 12 meses había una franca mejoría en los tres grupos y no existían diferencias significativas entre ellos. El mismo dictamen brinda Szabo[22]: los corticoides son generalmente efectivos a corto plazo, pero a largo tiempo no está demostrado su beneficio, e incluso algunos estudios informan de una alta tasa de recurrencia con un mayor tiempo de recuperación en comparación con otras intervenciones o ninguna; por tanto, para este autor la evidencia actual no respalda el uso rutinario de inyecciones de corticoides en el tratamiento de la epicondilitis.

A conclusiones similares llegaron Verhaar et al.[23] tras comparar la inyección local de esteroides (1 ml de triamcinolona con 10 mg más 1 ml de lidocaína al 1%) con la terapia física (técnica de Cyriax) y con actitud expectante: fue notoria la mejoría en el grupo tratado con corticoides a las 6 semanas, pero al cabo de un año no existían diferencias entre los tres grupos.

Idénticos resultados obtuvieron Smidt et al.[7] comparando estos mismos tratamientos (1 ml de triamcinolona más 1 ml de lidocaína al 2%) con una mayor mejoría a las 6 semanas en el grupo tratado con corticoides, pero al año se encontraban mejor los tratados con fisioterapia e incluso los que no habían sido tratados. Y tanto Bisset et al.[24,25] como Coombes et al.[26] confirmaron los mismos resultados empleando también 1 ml de triamcinolona más 1 ml de lidocaína al 1%, con un máximo de 3 inyecciones.

A parecidas conclusiones llegan Lindenhovius et al.[27] comparando la aplicación única de 1ml de dexametasona más 1 ml de lidocaína al 1%, con la aplicación de un placebo (2ml de lidocaína al 1%) en 64 pacientes a los que midieron discapacidades del brazo, hombro y mano, dolor en una escala analógica visual, fuerza de prensión, depresión y afrontamiento de la enfermedad. A los 6 meses, no hallando diferencias significativas entre ambos grupos, estimaron que la discapacidad percibida por el paciente asociada con el dolor epicondíleo, se correlaciona más con la depresión y un mal afrontamiento de la enfermedad.

Tonks et al.[28] encontraron diferentes resultados al comparar cuatro grupos: uno de conducta de vigilancia y espera, otro con fisioterapia sola, un tercero con terapia de inyección de esteroides sola y otro con fisioterapia combinada con infiltración de esteroides. Hallaron que los pacientes tratados con infiltración de esteroides fueron estadísticamente significativamente mejores para todas las medidas de seguimiento, y al no apreciar ningún efecto estadísticamente significativo de la fisioterapia ni con la interacción entre la fisioterapia y la inyección, manifiestan que la inyección de esteroides sola debe ser la primera línea de tratamiento de la epicondilitis en pacientes que exigen un rápido retorno a sus actividades diarias.

En cambio, Newcomber et al.[29] llegan a una valoración contrapuesta tras comparar dos grupos en los que se ponía betametasona más bupivacaína a uno y bupivacaína sola al otro, tratando ambos grupos también con fisioterapia. Por sus resultados, tras la revisión de los pacientes a las 4, 8 y 24 semanas, infieren que la inyección de corticoides no proporciona una mejoría clínicamente significativa con respecto a la infiltración aislada del anestésico, y la rehabilitación debe ser la primera línea de tratamiento en pacientes con síntomas de corta duración.

Un estudio curioso es el realizado por Park et al.[30], en el que se cuestionan la calcificación de los tejidos blandos como una complicación de la inyección de corticoides en los tendones, y su relación con el número de infiltraciones y los tipos de calcificación encontrados en la epicondilitis. Tras revisar el tratamiento de 110 pacientes que recibieron antiinflamatorios, opioides, ejercicio, ondas de choque e inyección de esteroides (triamcinolona) con o sin anestésico añadido, realizaron radiografías de los codos tratados y dividieron las calcificaciones encontradas entre entesopatías y calcificaciones de tejidos blandos, apreciando una asociación significativa entre aquellos que recibieron inyecciones con corticoides y la presencia de calcificaciones en los tejidos blandos, hecho que puede ser explicado porque el cambio de pH favorece la precipitación de sales de calcio en los tejidos. Dicho estudio evidencia la relación entre el número de inyecciones de corticoides con la calcificación de los tejidos blandos como una complicación iatrogénica de las infiltraciones, pero no derivan de él repercusiones clínicas, lo que contrasta con el estudio previo de Nirschl[31], que relaciona la presencia de calcificaciones con la indicación de tratamiento quirúrgico.

En resumen, no hay consenso con respecto al tipo de esteroide, la dosis utilizada o la idoneidad de asociar o no un anestésico local, y pese a que la mayoría de los estudios muestran una clara mejoría del dolor a corto plazo tras la infiltración de corticoides –alrededor de 4 o 6 semanas–, no parecen encontrarse grandes diferencias entre este tratamiento y otros tipos de terapia, o incluso con el paso del tiempo por sí mismo a largo plazo.

4/ APLICACIÓN DE TOXINA BOTULÍNICA

La toxina botulínica se introdujo en el tratamiento de la epicondilitis a partir de su uso en la parálisis, distonía y espasmos. Fueron Morre et al.[32] los primeros en aplicarla en 14 pacientes, obteniendo buenos resultados con dosis de 20 a 40 U. El mecanismo de acción puede deberse a la analgesia directa de los músculos implicados o a la producción de su parálisis.

Para valorar su eficacia en las epicondilitis, la toxina botulínica fue confrontada con placebo, corticoides y con el tratamiento quirúrgico.

- **Comparación con placebo:**

Wong et al. [33] comparan la inyección de toxina botulínica (60 U) con un placebo (suero salino) en 60 pacientes, encontrando mejoría relevante en los tratados con toxina

botulínica, pero sólo durante un período breve de tiempo (3 meses) y señalan como complicación una leve paresia temporal en la extensión de los dedos. Sorprende, sin embargo, que esta complicación la observaron a las 4 semanas en 10 pacientes del grupo botulínico y en 6 del grupo placebo.

En el mismo año, Hayton et al.[34] no encuentran diferencias en un estudio similar en 40 pacientes tratados con 50 U de toxina botulínica versus suero salino.

Idéntico planteamiento (una única inyección de 60 U de toxina botulínica A frente a suero salino como placebo) emplearon Placzeck et al.[35] en 130 pacientes, con resultados similares: a las 2 semanas la función y mejoría del dolor eran más notorias en el grupo botulínico, pero a las 18 semanas no había diferencia significativa. Apreciaron también una paresia temporal en la extensión del tercer dedo como complicación en el grupo tratado con la toxina.

- **Comparación con corticoides:**

Guo et al.[36] comprobaron la eficacia de la toxina en 66 pacientes divididos en tres grupos: uno con 20 U de toxina inyectadas en el epicóndilo, otro con la misma cantidad en puntos dolorosos de los músculos extensores y el tercero infiltrado con triamcinolona. A las 4 semanas había mejorado más la sintomatología en el grupo del corticoide, pero a las 16 semanas no había diferencias. En cuanto al lugar de aplicación de la toxina, resultó más eficaz su infiltración epicondílea que intramuscular.

Por su parte, Lin et al.[37] refieren peores resultados en el grupo tratado con 50 U de toxina botulínica A que en aquéllos infiltrados con esteroides (1 ml con 40 mg de triamcinolona), y constatan la debilidad muscular como efecto secundario asociado a la inyección de toxina.

- **Comparación con cirugía:**

Existe poca bibliografía contrastando la inyección de toxina botulínica con el tratamiento quirúrgico. Keizer et al.[38] compararon los resultados de la inyección en 20 pacientes con dosis de 30-40 U frente a la liberación quirúrgica con la técnica de Hohmann en otros 20. A los dos años la tasa de resultados buenos-excelentes era ligeramente mejor en el grupo operado; de hecho, cuatro de los pacientes infiltrados con toxina requirieron tratamiento quirúrgico. Pese a ello, consideran que el tratamiento con toxina botulínica les parece una alternativa al tratamiento quirúrgico por ser una técnica menos invasiva.

- **Metaanálisis sobre la toxina botulínica:**

Tampoco las revisiones de estudios sobre el uso de la toxina botulínica aportan conclusiones unánimes. Galvin et al.[39] publican datos que apoyan el uso de la toxina en aquellas epicondilitis refractarias a tratamiento, y a conclusiones semejantes llegan Kalichman et al.[40], quienes defiende su uso en dosis de 60 U. para las epicondilitis refractarias a otros tratamientos conservadores por ser un tratamiento mínimamente invasivo, susceptible de realizarse de forma ambulatoria y con efecto analgésico sin provocar alteraciones en la fuerza. Pero, en resumen, la revisión bibliográfica sobre el tratamiento con toxina botulínica ofrece resultados muy dispares y dudosos. No hay acuerdo en cuando a la dosis empleada (entre 20 y 60 U, habitualmente), ni sobre la zona de inyección ni su eficacia a largo plazo.

5/ PROLOTERAPIA

Consiste en la inyección de irritantes osmóticos, como dextrosa o polidocanol, y quimiotácticos, como el morruato de sodio. El objetivo es que la inyección cree una inflamación localizada para que, al menos en teoría, el organismo ponga en marcha mecanismos de regeneración tisular en ligamentos, tendones, cartílago y huesos.

No hay muchos estudios rigurosos con respecto a su aplicación en la epicondilitis, pero Sims et al.[3] aprecian que sus efectos son inferiores a los de los corticoides.

Lhee et al.[41] comparan la inyección de PRP con los tratamientos de ondas de choque, proloterapia y fisioterapia; excluyen el tratamiento con corticoides al no encontrar indicación para los mismos por no considerar la epicondilitis como una enfermedad inflamatoria. Aprecian los mejores resultados con el tratamiento con PRP, después con proloterapia, ondas de choque y por último con tratamiento fisioterápico; señalan, además, que la mejoría en el grupo del PRP, tanto en el dolor como en la función, no se acompaña de cambios ecográficos objetivables.

6/ PLASMA RICO EN PLAQUETAS E INYECCIONES DE SANGRE AUTÓLOGA

El Plasma Rico en Plaquetas (PRP) y las Inyecciones de Sangre Autóloga (ISA) se han popularizado recientemente, sobre todo por sus aplicaciones en el mundo deportivo, a pesar de haber evidencia limitada con respecto a su uso en el tratamiento de la epicondilitis[42].

Las aportaciones de Mikel Sánchez et al.[43] a la Traumatología abrieron un amplio campo de actuación para el PRP y su uso en tendinopatías. Consiste en centrifugar la sangre del propio paciente hasta obtener un concentrado rico en plaquetas que se inyecta en la zona a tratar. La aplicación de Inyecciones de Sangre Autóloga consiste, simplemente, en extraer la sangre del paciente e inyectarla en la zona lesionada.

Edwards et al.[44] publican mejoría clínica en 22 pacientes de 28 tratados con ISA en epicondilitis refractarias a otros tratamientos. Arik et al.[45] también encuentran la ISA más efectiva que la inyección de corticoides, y Connell et al.[46] tras realizar ecografía antes y después de aplicar ISA, informan de mejoría clínica, mejoría ecográfica de las zonas hipoecoicas y disminución de hipervascularización.

Joshi et al.[47] y Seetharamaiah et al.[48] obtienen mejores resultados con el PRP que con las inyecciones de corticoides, y Mishra et al.[49] también manifiestan resultados favorables a los 6 meses de tratar a 230 pacientes con PRP. En cambio, Palacio et al.[50] y Varshney et al.[51] no encuentran diferencias entre PRP y corticoides a los dos meses de tratamiento; tampoco las encuentran Wolf et al.[52] entre tres grupos tratados con ISA, corticoides y una solución de suero salino, y Pereira et al.[53] coinciden: en 72 pacientes no hallaron mejores resultados con el PRP que en los

inyectados con corticoides o anestésico local. Tampoco Moriatis et al.[54] encuentran diferencias significativas en cuanto al tipo de inyección, aunque sí al tiempo de evolución, y lo atribuyen a que la epicondilitis, en la mayoría de los casos, es una enfermedad autolimitada en el tiempo.

En un metaanálisis efectuado por Arirachakaran et al.[55] comparando PRP con ISA y corticoides, observan que en la valoración de EVA (Escala Visual Analógica), DASH (Disabilities of the Arm Shoulder and Hand score), PRTEE (Patient-Related Tennis Elbow Evaluation score), PPT (Pressure Pain Threshold) y reacciones adversas (dolor local y reacción cutánea), la inyección de PRP es la que mejores puntuaciones obtiene en dichos test. También la ISA ofrece buenos resultados, pero presenta mayores efectos adversos. En cambio, los corticoides tienen peor respuesta comparado con los previos.

En nuestro entorno, además del ya citado Dr. Mikel Sánchez, trabajó profusamente en este campo el Dr. Martín Gómez[56-60], para quien la aplicación de PRP debe ser un tratamiento a tener en cuenta en el tratamiento conservador de las epicondilitis, ya que en los estudios parece ofrecer mejores resultados que otro tipo de infiltraciones y tiene muy pocos o ningún efecto secundario; si bien el volumen, el número de inyecciones y el intervalo entre las mismas permanece sin definir.

7/ TENEX

Los pacientes con epicondilitis crónica muestran cambios histológicos consistentes en una proliferación angiofibroblástica con aumento de los fibroblastos y desorganización del colágeno. El sistema Tenex consiste en la aplicación de ultrasonidos mediante una aguja que vibra para emulsionar el tejido adyacente a la zona lesionada (similar a la facoemulsión de las cataratas) y crear una reacción inflamatoria aguda que ayude a la curación tendinosa.

Barnes et al.[61] probaron este sistema en 19 pacientes con epicondilitis refractarias a otros tratamientos conservadores con una duración mayor de 6 meses, objetivando mejoría tanto del dolor como de la puntuación en las escalas funcionales en el 75 % de los pacientes al año del tratamiento.

Boden et al.[62] cotejaron en epicondilitis y epitrocleitis la efectividad del PRP en 32 pacientes frente a la aplicación de Tenex en 30 sin encontrar diferencias entre ambos grupos, por lo que proponen el tratamiento con PRP como una alternativa igual de válida y menos invasiva.

8/ Ac. HIALURÓNICO / GLUCOSAMINA

No existen muchos estudios al respecto, pero de acuerdo con el metaanálisis de Krogh et al.[63] el ácido hialurónico tiene un efecto ligeramente superior al placebo. En esta ingente revisión, evalúan 17 ensayos, con un total de 1.381 pacientes, en los se comparan 8 terapias diferentes de inyección para la epicondilitis: corticoides (10 ensayos), toxina botulínica (4 ensayos), sangre autóloga (3 ensayos), plasma rico en plaquetas (2 ensayos) e infiltraciones de polidocanol, glucosamina, proloterapia y ácido hialurónico (1 ensayo cada uno). Los resultados de este metaanálisis parecen muy esclarecedores: más allá de las 8 semanas la inyección de corticoides no fue más efectiva que el placebo. Aunque la toxina botulínica puede mantener su efecto más tiempo que el placebo, lo hace a costa de mayores efectos secundarios como la paresia temporal de la extensión de los dedos. La inoculación de sangre autóloga, así como el PRP y el ácido hialurónico fueron estadísticamente superiores al placebo, mientras que el polidocanol y la glucosamina no mostraron ningún efecto en comparación con el placebo. Por otra parte, la inmensa mayoría de los estudios evaluados tenían fallos de rigor estadístico y sólo se cumplieron criterios de bajo riesgo de sesgo en los ensayos de proloterapia y polidocanol, pero nada más había un ensayo de cada uno de ellos, por lo que sus resultados son inciertos. La conclusión, para estos autores, es demoledora: no existen criterios justificados en los que basar la recomendación de terapias de inyección en la epicondilitis.

Con respecto a la glucosamina, algunos autores encuentran con ella peores resultados que con la mera inyección de suero salino[64].

9/ EMBOLIZACIÓN SELECTIVA DE VASOS

Tras la aceptación de la epicondilitis como una degeneración angiofibroblástica del tejido tendinoso, se demostró el aumento de vascularización y formaciones anómalas de tejido vascular. Gracias a los avances en radiología y al éxito de la embolización arterial transcateteral se pudo aplicar esta tecnología a las tendinosis. El estudio preliminar fue llevado a cabo por Okuno[65] al realizar embolización selectiva de varias tendinosis (rotuliana, manguito rotador, fascitis plantar, epicóndilo lateral, cintilla iliotibial y tendón aquíleo), todas ellas refractarias a tratamiento conservador. Obtuvo resultados muy prometedores.

A partir de este estudio, Iwamoto[66] se centró en la epicondilitis. En una serie de 24 pacientes describió una vascularización anormal rodeando al epicóndilo lateral en todos los casos. Realizada la embolización de esta vascularización anómala, en 14 de ellos obtuvo mejoría clínica, 2 se perdieron del estudio y otros 8 requirieron una nueva embolización; durante este segundo intento se objetivó la persistencia de vascularización anómala, aunque en menor medida, y todos ellos mejoraron clínicamente al finalizar el estudio.

Por tanto, a pesar de que hacen falta más estudios al respecto, parece que surge una alternativa de tratamiento conservador para aquellos casos más refractarios.

10/ TENOTOMÍA PERCUTÁNEA

Aunque buena parte de los pacientes responden de forma adecuada al tratamiento con los procedimientos iniciales más comunes (descanso, infiltraciones, etc.), en aquéllos de tórpida evolución puede emplearse la tenotomía percutánea como un paso más antes de indicar un proceso quirúrgico. Ésta puede realizarse con bisturí mediante una pequeña incisión[67] o simplemente con una aguja en la zona de inserción del tendón conjunto (ECRB y EDC)[68-70], a lo que se le puede añadir o no la inyección de corticoides o PRP en el mismo acto.

La tenotomía percutánea en epicondilitis fue presentada por Loose[71] en una reunión en 1962 (op. cit. por Nazar)[72], pero publicada inicialmente por Baumgard y Schwartz[73] en 1982, aunque la tasa de éxitos de estos últimos (94%) nunca se vio ratificada en la literatura médica, que no es muy abundante al respecto. Se aproximan la serie de Nazar et al. (87%) y la de Panthi et al.[74] (84% entre buenos y excelentes). Oztuna et al.[75] informan de resultados favorables con esta técnica, pero su serie es muy corta (9 pacientes). Mattie et al.[76] revisan 6 estudios sobre tenotomía percutánea tras rechazar otros por incorrecta metodología o ¡por estar escritos en lengua no inglesa!, admitiendo esta técnica como una alternativa más antes de la indicación quirúrgica, al tiempo de reconocer que la escasa investigación actual no respalda la eficacia de la misma.

Grundber et al.[77] trataron con este método 32 codos en 30 pacientes, obteniendo resultados buenos/excelentes en 29 de ellos. Gaspar et al.[78] compararon la tenotomía percutánea con aguja frente a la fenestración simple añadiendo PRP (interpretamos fenestración, término que no existe en castellano, como perforación o microincisión), encontrando importante mejoría del dolor, fuerza y función en ambos grupos. A idéntica conclusión llega Martín Gómez[60] en su tesis doctoral.

Personalmente (GCB), previa anestesia local con bupivacaína, la efectuamos con el bisel de un Abocatt ® del 16 y, una vez finalizada, por la misma aguja solemos añadir una inyección de betametasona. Con este procedimiento hemos tratado 48 codos (47 pacientes, 1 bilateral; 25 hombres, 22 mujeres) con resultados poco alentadores. Tras la segunda revisión, a los 2 meses de la tenotomía, en la escala de Roles y Maudsley 16 codos tenían un resultado excelente (33,3%), 12 bueno (25%), 2 aceptable (4,2%) y 18 malo (37,5%); de estos últimos requirieron ser operados 16 codos. Analizados los resultados con optimismo, significa que el 66% de los pacientes no precisó (o rechazó) el tratamiento quirúrgico.

A la luz de los datos bibliográficos aportados, y de nuestra experiencia personal con esta técnica, se desprende que la tenotomía percutánea es una opción razonable para ofrecerle al paciente antes de indicar el tratamiento quirúrgico, especialmente en aquéllos que no realizan trabajos de fuerza. Con todo, es probable que los resultados sean más favorables si se efectúa con bisturí mediante una pequeña incisión[67] que con aguja, y si en lugar de acompañar la tenotomía con una inyección de corticoide se aplica PRP, opción que parece más aconsejable.

11/ OTROS TRATAMIENTOS

Existen muchas otras formas de tratamiento conservador de la epicondilitis: punción seca[79], láser[80], acupuntura[81], radiofrecuencia bipolar[82], injerto de grasa autóloga[83], etc, todas ellas con escasa bibliografía y no contrastadas con estudios fiables, por lo que, ante la ausencia de investigación rigurosa, de momento deben ser consideradas como terapias experimentales.

Con respecto a las medidas de terapia física, sin duda una parte importante del tratamiento conservador, remitimos al lector al capítulo de Rehabilitación.

BIBLIOGRAFÍA

1. Wittenberg RH, Schaal S, Muher G. Surgical treatment of persistent elbow epicondilitis. Clin Orthop Relat Res. 1992; 278: 73-80.
2. Cañellas A, Terré RA, Bernet L, Badía N, Parrilla G. Epicondilitis crónica (parte II): tratamiento quirúrgico, valoración de resultados y revisión bibliográfica. Avances 1993; 23/2: 98-106.
3. Sims SES, Miller K, Elfar JC,Hammert WC. Non-surgical treatment of lateral epicondylitis: a systematic review of randomized controlled trials. Hand 2014; 9: 419–46.
4. Titchener AG, Fakis A, Tambe AA, Smith C, Hubbard RB, Clark DI. Risk factors in lateral epicondylitis (tennis elbow): a case-control study. JHS(E) 2013; 38(2): 159-64.
5. Boyer MI, Hasting H II. Lateral tennis elbow: ''Is there any science out there?''. J Shoulder Elbow Surg. 1999; 8: 481-91.
6. Coonrad RW, Hooper WR. Tennis elbow: its course, natural history, conservative and surgical management. J Bone Joint Surg Am. 1973; 55: 1177-82.
7. Smidt N, Van Der Windt DA, Assendelft WJ. Corticosteroid injections, physiotherapy, or a wait-and-see policy for lateral epicondylitis: a randomized controlled trial. Lancet 2002; 359: 657-62.
8. Lee DO, Gong HS, Kim JH, Rhee SH, Lee YH, Baek GH. The relationship between positive or negative phrasing and patients' coping with lateral epicondylitis. J Shoulder Elbow Surg 2014; 23: 567-572.
9. Meyer NJ, Walter F, Haines B, Orton D, Daley RA. Modeled evidence of force reduction at the extensor carpi radialis brevis origin with the forearm support band. J Hand Surg [Am] 2003; 28 (2): 279-87.
10. Snyder-Mackler L, Epler M. Effect of standard and Aircast tennis elbow bands on integrated electromyography of forearm extensor musculature proximal to the bands. Am J Sports Med. 1989; 17(2): 278-81.
11. Walther M, Kirschner S, Koenig A, Barthel T, Gohlke F. Biomechanical evaluation of braces used for the treatment of epicondylitis. J Shoulder Elbow Surg. 2002; 11(3): 265-70.
12. Kroslak M, Pirapakaran K, Murrell GAC. Counterforce bracing of lateral epicondylitis: a prospective, randomized, double-blinded, placebo-controlled clinical trial. J Shoulder Elbow Surg. 2019; 28: 288-295.
13. Wuori JL, Overend TJ, Kramer JF, MacDermid J. Strength and pain measures associated with lateral epicondylitis bracing. Arch Phys Med Rehabil. 1998; 79 (7): 832-7.
14. Barati H, Zarezadeh A, MacDermid JC, Sadeghi-Demneh E. The immediate sensorimotor effects of elbow orthoses in patients with lateral elbow tendinopathy: a prospective crossover study. J Shoulder Elbow Surg. 2019; 28: 10-7.
15. Garg R, Adamson GJ, Dawson PA, Shankwiler JA, Pink MM. A prospective randomized study comparing a forearm strap brace versus a wrist splint for the treatment of lateral epicondylitis. J Shoulder Elbow Surg. 2010; 19: 508-12.
16. Altan L, Kanat E. Conservative treatment of lateral epicondylitis: comparison of two different orthotic devices. Clin Rheumatol. 2008; 27:1015-9.
17. Van De Streek MD, Van Der Schans CP, De Greef MH, Postema K. The effect of a forearm/hand splint compared with an elbow band as a treatment for lateral epicondylitis. Prosthet Orthot Int. 2004; 28: 183-9.
18. Struijs PA, Smidt N, Arola H, van Dijk CN, Buchbinder R, Assendelft WJ. Orthotic devices for tennis elbow: a systematic review. Br J Gen Pract. 2001; 51(472): 924–929.

19. Luginbühl R, Brunner F, Schneeberger AG. No effect of forearm band and extensor strengthening exercises for the treatment of tennis elbow: a prospective randomised study. Chir Organi Mov. 2008; 91: 35-40.
20. Ryan M, Degen RM, Cancienne, JM, Camp CL, Altchek, DW, Dines JS, Werner BC. Three or more preoperative injections is the most significant risk factor for revision surgery after operative treatment of lateral epicondylitis: an analysis of 3863 patients. J Shouldher Elbow Sur 2017; 26: 704-9.
21. Hay EM, Paterson SM, Lewis M, Hosie G, Croft P. Pragmatic randomised controlled trial of local corticosteroid injection and naproxen for treatment of lateral epicondylitis of elbow in primary care. BMJ. 1999; 319 (7215): 964-8.
22. Szabo RM. Steroid injection for lateral epicondylitis. J Hand Surg 2009; 34A: 326-30.
23. Verhaar JA, Walenkamp GH, Van Mameren H, kester ad, van der Linden AJ. Local corticosteroid injection versus Cyriax-type physiotherapy for tennis elbow. J Bone Joint Surg [Br] 1995; 77: 128-32.
24. Bisset L, Beller E, Jull G, et al. Mobilisation with movement and exercise, corticosteroid injection, or wait and see for tennis elbow: randomised trial. BMJ. 2006; 333(7575): 939.
25. Bisset L, Smidt N, Van derWindt DA, et al. Conservative treatments for tennis elbow do subgroups of patients respond differently? Rheumatology. 2007; 46(10): 1601–5.
26. Coombes BK, Bisset L, Brooks P, Khan A, Vicenzino B. Effect of corticosteroid injection, physiotherapy, or both on clinical outcomes in patients with unilateral lateral epicondylalgia: a randomized controlled trial. JAMA. 2013; 309(5): 461–9.
27. Lindenhovius A, Henket M, Gilligan BP, Lozano-Calderón S, Jupiter JB, Ring D. Injection of dexamethasone versus placebo for lateral elbow pain: a prospective, double-blind, randomized clinical trial. J Hand Surg [Am]. 2008; 33: 909-19.
28. Tonks JH, Pai SK, Murali SR. Steroid injection therapy is the best conservative treatment for lateral epicondylitis: a prospective randomised controlled trial. Int J Clin Pract. 2007; 61: 40–6.
29. Newcomer KL, Laskowski ER, Idank DM, McLean TJ, Egan KS. Corticosteroid injection in early treatment of lateral epicondylitis. Clin J Sport Med. 2001; 11(4): 214–22.
30. Park HB, Kam M, Gwark JY. Association of steroid injection with soft-tissue calcification in lateral epicondylitis. J Shoulder Elbow Surg. 2019; 28: 304–309.
31. Nirschl RP. The etiology and treatment of tennis elbow. J Sports Med. 1974; 2: 308-23.
32. Morre HH, Keizer SB, van Os JJ. Treatment of chronic tennis elbow with botulinum toxin. Lancet. 1997; 349: 1746.
33. Wong SM, Hui AC, Tong PY, Poon DW, Yu E, Wong LK. Treatment of lateral epicondylitis with botulinum toxin: a randomized, doubleblind, placebo-controlled trial. Ann Intern Med. 2005; 143: 793-7.
34. Hayton MJ, Santini AJA, Hughes PJ, Frostick SP, Trail IA, Stanley JK. Botulinum toxin injection in the treatment of tennis elbow: A double-blind, randomized, controlled, pilot tudy. J Bone Joint Surg. 2005; 87(3): 503–507.
35. Placzek R; Drescher W, Deuretzbacher G, Hempfing A, Meiss A. Treatment of chronic radial epicondylitis with botulinum toxin A: a double-blind, placebo-controlled, randomized multicenter study. J Bone Joint Surg. 2007; 89 (2): 255-260.
36. Guo HY, Kuan TS, Kuan LC. Comparison between steroid and 2 different sites of botulinum toxin injection in the treatment of lateral epicondylalgia. Archives of Physical Medicine and Rehabilitation 2017; 98: 36-42.
37. Lin YC, Tu YK, Chen SS, Lin Il, Chen SC, Guo HR. Comparison between botulinum toxin and corticosteroid injection in the treatment of acute and subacute tennis elbow. a prospective, randomized, double-blind, active drug-controlled pilot study. Am J Phys Med Rehabil. 2010; 89(8): 653-9.
38. Keizer S; Rutten H; Pilot P, Morré H, Os J, Verburg A. Botulinum toxin injection versus surgical treatment for tennis elbow: a randomized pilot study. Clinical Orthopaedics and Related Research 2002: 125-131.
39. Galvin R, Callaghan C, Chan WS, Dimitrov BD, Fahey T. Injection of botulinum toxin for treatment of chronic lateral epicondylitis: systematic review and meta-analysis. Semin Arthritis Rheum. 2011: 585-7.
40. Kalichman L, Bannuru RR, Severin M, Harvey W. Injection of botulinum toxin for treatment of chronic lateral epicondylitis: systematic review and meta-analysis. Semin Arthritis Rheum 2011; 40: 532-38.
41. Lhee SH, Park JY. 5. Prospective randomized clinical study for the treatment of lateral epicondylitis comparison among PRP (platelet-rich plasm), prolotherapy, physiotherapy and eswt. J Shoulder Elbow Surg 2013; 22(10): 30-1.
42. Bernstein J, Moriatis J. Autologous blood and platelet-rich plasma injections for enthesopathy of the extensor carpi radialis brevis origin. JHS (Am) 2013: 992-94.
43. Anitua E, Sanchez M. Un nuevo enfoque biológico de la cirugía ortopedica y la medicina del deporte. 1st ed. Vitoria: Teamwork media españa S.L.; 2012.
44. Edwards SG, Calandruccio JH. Autologous blood injections for refractory lateral epicondylitis. J Hand Surg. 2003; 28A: 272–8.
45. Arik HO, Kose O, Guler F, Deniz G, Egerci OF, Ucar M. Injection of autologous blood versus corticosteroid for lateral epicondylitis: a randomised controlled study. J Orthop Surg (Hong Kong). 2014; 22(3): 333-7.
46. Connell DA, Ali KE, Ahmad M, Lambert S, Corbett S, Curtis M. Ultrasound-guided autologous blood injection for tennis elbow. Skeletal Radiol. 2006; 35(6): 371-7.
47. Joshi A, Arora K, Gotecha D, Giroti Ch. Comparison of steroid injection and platelet-rich plasma injection in the treatment of chronic lateral epicondilitis. International Journal of Orthopaedics Sciences 2019; 5(2): 55-8.
48. Seetharamaiah VB, Gantaguru A, Basavarajanna S. A comparative study to evaluate the efficacy of platelet-rich plasma and triamcinolone to treat tennis elbow. Indian J Orthop. 2017; 51(3): 304–311.
49. Mishra A, Skrepnik NV, Edwards SG, Jones GL, Sampson S, Vermillion DA, Ramsey ML, Karli DC, Rettig AC. Efficacy of platelet-rich plasma for chronic tennis elbow a double-blind, prospective, multicenter, randomized controlled trial of 230 patients. Am J Sports Med. 2014; 42(2): 463-71.
50. Palacio EP, Schiavetti RR, Kanematsu M, Ikeda TM, Mizobuchi RR, Galbiatti JA. Effects of platelet-rich plasma on lateral epicondylitis of the elbow: prospective randomized controlled trial. Rev Bras Ortop. 2016; 51(1): 90-5.
51. Varshney A, Maheshwari R, Juyal A, Agrawal A, Hayer P. Autologous platelet-rich plasma versus corticosteroid in the management of elbow epicondylitis: a randomised study 2017; In J APPl Basic Med Res; 7 (2): 125-8.
52. Wolf JM, Ozer K, Scott F, Gordon MJ, Williams AE. Comparison of autologous blood, corticosteroid, and saline injection in the treatment of lateral epicondylitis:

a prospective, randomized, controlled multicenter study. J Hand Surg (Am). 2011: 1269-72.

53. Pereira E, Ramos R, Kanematsu M, Moreno T, Ryuiti R, Galbiatti JA. Effects of platelet-rich plasma on lateral epicondylitis of the elbow: prospective randomized controlled trial. Rev. bras. ortop. 2016; vol.51. http://dx.doi.org/10.1016/j.rboe.2015.03.014
54. Moriatis J, Ozer K, Scott F, Gordon MJV. Comparison of autologous blood, corticosteroid, and saline injection in the treatment of lateral epicondylitis: a prospective, randomized, controlled multicenter study. J Hand Surg. 2011 (Am): 1269–72.
55. Arirachakaran A, Sukthuayat A, Sisayanarane T, Laoratanavoraphong S, Kanchanatawan W, Kongtharvonskul J. Platelet-rich plasma versus autologous blood versus steroid injection in lateral epicondylitis: systematic review and network meta-analysis. J Orthopaed Traumatol. 2016; 17: 101–12.
56. Martín JI, Merino J, Atilano L, Areizaga LM, Gómez-Fernández MC, Burgos-Alonso N, Andía I. Platelet-rich plasma (PRP) in chronic epicondylitis: study protocol for a randomized controlled trial. http://www.trialsjournal.com/content/14/1/410
57. Martín JI, Atilano L, Merino J, González I, Iglesias G, Areizaga LM, Bully P, Grandes G, Andía I. Platelet-rich plasma versus lidocaine as tenotomy adjuvants in people with elbow epicondylopathy: a randomized controlled trial. https://doi.org/10.1186/s13018-019-1153-6
58. Martín JI, Atilano L, Merino J, González I, Iglesias G, Areizaga LM, Bully P, Grandes G, Andía I. Predictors of outcome following tenotomy in patients with recalcitrant epicondylopathy. American Academy of Physical Medicine and Rehabilitation 2019. https://dx.doi.org/10.1002/pmrj.12064
59. Martín JI, Atilano L, Bully P, Iglesias G, Merino J, Grandes G, Andía I. Needle tenotomy with PRP versus lidocaine in epicondylopathy: clinical and ultrasonographic outcomes over twenty months. Skeletal Radiol. 2019; 48(9):1399-409. doi: 10.1007/s00256-019-03193-1.
60. Martín Gómez JI. Fisiopatología, ecografía y terapias biológicas de las tendinopatías: tenotomía ecoguiada con Plasma Rico en Plaquetas en las epicondilopatías. Tesis doctoral, 2019. Universidad del País Vasco.
61. Barnes D, Beckley J, Smith J. Percutaneous ultrasonic tenotomy for chronic elbow tendinosis: a prospective study. J Shoulder Elbow Surg. 2015; 24: 67-73.
62. Boden AL, Scott MT, Dalwadi PP, Mautner K, Mason RA, Gottschalk MB. Platelet-rich plasma versus Tenex in the treatment of medial and lateral epicondylitis. J Shoulder Elbow Surg 2019; 28: 112–9.
63. Krogh TP, Bartels EM, Ellingsen T. Comparative effectiveness of injection therapies in lateral epicondylitis: a systematic review and network meta-analysis of randomized controlled trials. Am J Sports Med. 2013; 1435-46.
64. Boisaubert B, Brousse C, Zaoui A, Montigny JP. Les traitements non chirurgicaux de la tendinopathie des épicondyliens. Annales de Réadaptation et de Médecine Physique 2004; 47: 346-55.
65. Okuno Y, Matsumura N, Oguro S. Transcatheter arterial embolization using imipenem/cilastatin sodium for tendinopathy and enthesopathy refractory to nonsurgical management. J Vasc Interv Radiol. 2013; 24: 787–792.
66. Iwamoto W, Okuno Y, Matsumura N, Kaneko T, Ikegami H. Transcatheter arterial embolization of abnormal vessels as a treatment for lateral epicondylitis refractory to conservative treatment: a pilot study with a 2-year follow-up. J Shoulder Elbow Surg. 2017; 26: 1335–1341.
67. Dunkow PD, Jatti M, Muddu BN. A comparison of open and percutaneous techniques in the surgical treatment of tennis elbow. J Bone Joint Surg 2004; 86-B: 701-4.
68. Yerger B, Turner T. Percutaneous extensor tenotomy for chronic tennis elbow: an oficce procedure. Orthopedics 1985; 10: 1261-3.
69. Lakhey S, Mansfield M, Pradhan RL, Rijal KP, Paney BP, Manandhar RR. Percutaneous extensor tenotomy for chronic tennis elbow using an 18G needle. Kathmandu Univ Med J (KUMJ). 2007; 5(4):446-8.
70. Kayastha N, Joshi A, Chand P, Babu B, Rana S, Singh BP, Ram B, Shah B Ch. Treatment Outcome of Tennis Elbow by Percutaneous Needle Tenotomy. MJSBH 2012; 11: 32-5.
71. Loose R. Tennis elbow: Twenty years experience. Presented at the Hawkeye Sports Medicine Symposium Iowa City Iowa. 1984: 5–7.
72. Nazar MA, Lipscombe S, Morapudi S, Tuvo G, Kebrle R, Marlow W, Waseem M. Percutaneous tennis elbow release under local anaesthesia. Open Orthop J. 2012; 6: 129–32.
73. Baumgard SH, Schwartz DR. Percutaneous release of the epicondylar muscles for humeral epicondilitis. Am J Sports Med 1982; 10: 233-6.
74. Panthi S, Khatri K, Kharel K, Byanjankar S, Shrestha R, Sharma JR, Vaishya R, Agarwal AK, Vijay V. Outcome of Percutaneous Release of Tennis Elbow: A Non-Randomized Controlled Trial Study. Cureus. 2017; 9: 952.
75. Oztuna V, Milcan A, Eskandari MM, Kuyurtar F. Percutaneous extensor tenotomy in patients with lateral epicondylitis resistant to conservative treatment. Acta Orthop Traumatol Turc. 2002; 36 (4): 336-40.
76. Mattie R, Wong J, McCormick Z, Yu S, Saltychev M, Laimi K. Percutaneous needle tenotomy for the treatment of lateral epicondylitis: a systematic review of the literature. American Academy of Physical Medicine and Rehabilitation. 2017; 9 (6): 603-611.
77. Grundberg AB, Dobson JF. Percutaneous release of the common extensor origin for tennis elbow. Clinical Orthopaedics Related Research. 2020; 376: 137-140.
78. Gaspar MP, Motto MA, Lewis S, Jacoby SM, Culp RW, Lee Osterman A, Kane PM. Platelet-rich plasma injection with percutaneous needling for recalcitrant lateral epicondylitis comparison of tenotomy and fenestration techniques. Orthop J Sports Medi. 2017; 5(12). https://doi.org/10.1177/2325967117742077
79. Uygur E, Aktaş B, Özkut A, Erinç S, Yilmazoglu EG. Dry needling in lateral epicondylitis: a prospective controlled study. Int Orthop. 2017; 41(11): 2321-5.
80. Basford JR, Sheffield CG, Cieslak KR. Laser therapy: a randomized, controlled trial of the effects of low intensity Nd:Yag laser irradiation on lateral epicondilitis. Arch Phys Med Rehabil 2000; 81: 1504-10.
81. Green S, Buchbinder R, Barnsley L, Hall S, White M, Smidt N. Assendelft W. Acupunture for lateral elbow pain. Cochrane Database Syst Rev 2002; 1: CD003527.
82. Delgado PJ, Fuentes A, Ruiz JR, López-Oliva F. Resultados del tratamiento quirúrgico de la epicondilitis mediante radiofrecuencia bipolar. Patología del Aparato Locomotor 2007; 5 (1): 11-5.
83. Moumas A, Gay A, Legré R. Greffe de tissu adipeux autologue dans la prise en charge des épicondilylitis: résultats d´une étude préliminaire. Chirurgie de la main 2010; 29; 373-7

COGITARE ET RECTE AMBULARE
SOGACOT

TRATAMIENTO QUIRÚRGICO DE LA EPICONDILITIS

DR. RICARDO DE CASAS PUIG
Clínica TRAUMACOR Dr. de Casas y Asociados. A Coruña
drdecasas@traumacor.es
DR. JUAN M. GÓMEZ CANEDO
Ibermutua-Gallega. Vigo

INTRODUCCIÓN

Epicondilitis, epicondilalgia, o codo de tenista, son los términos más utilizados habitualmente para describir el cuadro de dolor mecánico localizado en la cara externa del codo, con una incidencia del 1-3 % en la población general, que puede llegar al 10% en trabajadores manuales mayores de 40 años [1,2].

Existe una considerable controversia en cuanto a la causa de la epicondilitis, pero la teoría más aceptada, popularizada por Nirschl [3], consiste en el desarrollo de una entesopatía a nivel de la inserción del *Extensor Carpi Radialis Brevis* (ECRB) en el epicóndilo lateral causada por microtraumas repetidos. Su sustrato anatomopatológico revela un proceso degenerativo de tendinosis en forma de hiperplasia angiofibroblástica inmadura, desprovista de células inflamatorias, localizada en la zona fibrocartilaginosa de la entesis de los tendones extensores en el epicóndilo, principalmente en la del ECRB.

Es importante conocer que el dolor mecánico referido a la cara lateral del codo puede originarse a partir de diferentes patologías no tendinosas, tanto articulares como extraarticulares, de ahí que numerosos autores prefieran hablar de Síndrome de Epicondilalgia. A nivel articular se incluyen las lesiones condrales del compartimento radiohumeral, inestabilidad ligamentosa en sus diferentes formas (microinestabilidad o franca inestabilidad con subluxación-luxación rotatoria posterolateral), existencia de una plica sinovial, o sinovitis radiohumeral entre otros; y en el plano extraarticular se debe considerar en especial la compresión del nervio interóseo posterior (NIP) a nivel de la arcada de Fröhse [4,5].

En general, la mayoría de los pacientes (80-90%) responden satisfactoriamente a las diferentes terapias rehabilitadoras, incluyendo ondas de choque, agentes antiinflamatorios e infiltraciones con PRP, corticoides o ácido hialurónico entre otros [2,6]. Así mismo, se recomiendan las ayudas ortésicas, tales como las cinchas epicondíleas y cintas neuromusculares, debiendo adoptarse correcciones ergonómicas en el caso de existir sobrecargas mecánicas o microtraumas repetidos por causa laboral o deportiva [7].

TRATAMIENTO QUIRÚRGICO

En general se estima que el 5%-10% de los pacientes son subsidiarios de tratamiento quirúrgico de la epicondilitis, ante la persistencia de dolor e impotencia funcional a pesar de haber realizado un tratamiento conservador adecuado durante un tiempo no inferior a 2-3 meses [8].

Habida cuenta de las múltiples causas de epicondilitis, las cuales a su vez pueden coexistir en un mismo proceso clínico, tanto las diferentes maniobras exploratorias como los estudios de imagen son importantes con el fin de definir las alteraciones patológicas y planificar la técnica quirúrgica.

A partir de la experiencia personal de los autores, las infiltraciones anestésicas ecoguiadas pueden ser útiles en la valoración diagnóstica de ciertos casos complejos, por ejemplo cuando se sospecha la coexistencia de patologías múltiples o ante el fracaso de tratamiento quirúrgico. La desaparición del dolor tras el bloqueo anestésico en la inserción del ECRB indica claramente la existencia de una tendinosis epicondílea. En caso negativo se puede proceder al bloqueo intraarticular, el cual nos permite valorar la repercusión clínica de una posible plica sinovial, microinestabilidad lateral o condropatía radiohumeral.

■ RECUERDO HISTÓRICO

Se han descrito un gran número de técnicas quirúrgicas conforme a los diferentes mecanismos etiopatogénicos invocados en el "Síndrome de la Epicondilalgia".

Fue Morris [9] en 1883 uno de los primeros autores en referirse a esta patología con el término "lawn tennis arm". Basadas en la teoría etiopatogénica tendinosa de la epicondilitis, a lo largo del tiempo se han desarrollado multitud de técnicas quirúrgicas desde que Hohmann [10] en 1927 propusiera la desinserción proximal de los extensores, alcanzando la curación en 14 de 15 pacientes. Posteriormente, se fueron introduciendo modificaciones tales como la exéresis parcial del ligamento anular por Bosworth (1955) [11], las fasciotomías proximales de Spencer (1953) [12] y Posch (1978) [13], así como alargamientos proximales del primer y segundo radial por Litt (1983) [14], y a nivel distal por Garden (1961) [15].

La etiología neuropática invoca la afectación de las diferentes ramas sensitivas radiales que inervan la región epicondílea, y por ello se han introducido diferentes técnicas de denervación tanto del propio epicóndilo como de las entesis de los músculos radiales, extensor común de los dedos y cubital posterior. Así mismo, la compresión de la rama motora del nervio radial a nivel de la arcada de Fröhse puede dar lugar a un cuadro de epicondilalgia y ser subsidiaria de su liberación quirúrgica.

De acuerdo con la mayoría de los autores, principalmente a partir de las observaciones y resultados publicados por Nirschl y Petrone [3] en 1979, la lesión presente en más del 90-95% de los casos es la tendinosis a nivel de la inserción epicondílea del ECRB. En este sentido, el objetivo quirúrgico consiste básicamente en la extirpación del tejido degenerativo crónico localizado en la inserción del ECRB y promover una reacción inflamatoria aguda que conduzca a una regeneración histológica de la entesis.

■ ESTADO ACTUAL

El desarrollo de la técnica artroscópica y la tendencia actual a la cirugía mínimamente agresiva han supuesto unas nuevas perspectivas en el abordaje quirúrgico de la epicondilitis y posibilitado técnicas muy variadas, tanto por vía percutánea como artroscópica o a cielo abierto. Evidentemente, su elección está condicionada por la familiaridad del cirujano con cada técnica, los medios disponibles o las preferencias del paciente.

Si tenemos en cuenta que la patología principal se encuentra localizada en la entesis del ECRB, podemos valorar los siguientes aspectos de cada una de ellas en su indicación:

1. Artroscopia del codo:

- A favor: claramente indicada en el caso de sospecha de lesión intraarticular, pues permite su diagnóstico y eventual tratamiento.
- En contra: amplia curva de aprendizaje y mayor tiempo de cirugía.

2. Cirugía a cielo abierto:

- A favor: técnica más generalizada, sencilla de ejecución; permite la reparación de desgarros tendinosos totales o parciales, y la descompresión de la rama motora del nervio radial.
- En contra: cicatriz más amplia y visión articular limitada.

3. Cirugía percutánea:

- A favor: técnica sencilla, rápida y económica.
- En contra: no visualiza la patología; no permite la extirpación de las lesiones degenerativas ni la reparación de desgarros tendinosos.

■ TÉCNICA QUIRÚRGICA A CIELO ABIERTO

Como ya hemos comentado, existen diferentes técnicas quirúrgicas, cada una de ellas con sus ventajas y limitaciones.

La técnica preferida por los autores es la cirugía abierta, si bien la vía de abordaje, así como los consiguientes gestos quirúrgicos, pueden variar en función de la localización, grado lesional y patologías concomitantes que deban ser tratadas, como la compresión del NIP en la arcada de Fröhse o la presencia de plica sinovial radiohumeral.

- **Abordaje quirúrgico de la tendinosis del ECRB:**

Bajo anestesia, preferiblemente con bloqueo del plexo braquial, en posición de decúbito supino y con la extremidad afecta colocada sobre una mesa de mano e isquemia preventiva (solemos marcar una presión 100 mmHg por encima de la sistólica del paciente), se realiza un abordaje "miniopen", con una incisión que se extiende desde 2-3 cm proximal y justo anteromedial al epicóndilo, y distalmente hacia la articulación radiohumeral, con una longitud total de 3 a 5 cm (Fig. 1). Se procede a la identificación del epicóndilo, el músculo *Extensor Carpi Radialis Longus* (ECRL) y el borde anterior de la aponeurosis extensora (Fig. 2), la cual se incide con sumo cuidado, refiriendo sus bordes para proceder al correspondiente cierre una vez finalizada la fase tendinosa. Se refleja así el ECRL para exponer el origen del ECRB. Es necesario ser riguroso a la hora de realizar este paso, dado que el ECRL tiene un espesor de 1-2 mm y debemos evitar lesionarlo, por lo que se aconseja realizar una disección longitudinal, no perpendicular al plano tendinoso. Otro aspecto a tener en cuenta es la posibilidad de confundir el ECRB con el ECRL (el ECRB se localiza en un plano posterior en relación al ECRL) o el *Extensor Digitorum Comunis* (EDC), por lo que la adecuada disección ayudará a la identificación del tejido tendinoso patológico. Éste suele presentar una coloración grisácea y amarillenta intensa, también dependiente de tratamientos previos como la administración de infiltraciones con

Figura 1.

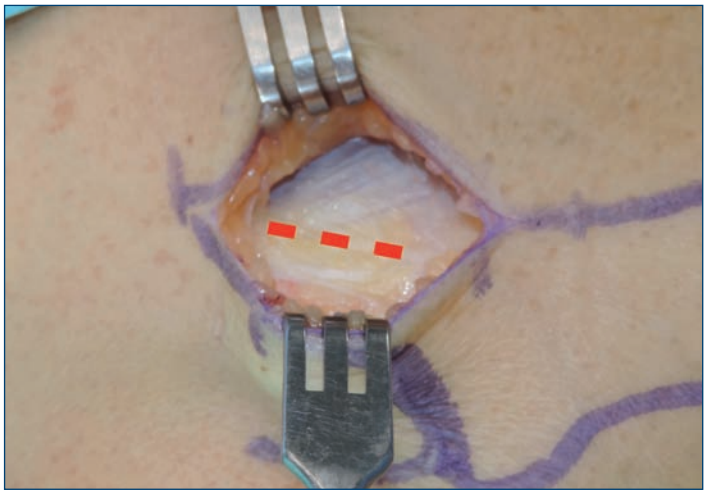

Figura 2.

corticoides, contrastando con el típico color del tendón sano, de aspecto brillante y blanco amarillento (Fig. 3). El borde anterior de la aponeurosis extensora es patológico en aproximadamente el 35% de los casos, en los cuales debemos resecarla, evitando su desinserción del epicóndilo.

Una vez identificado el tejido patológico del ECRB, se procede a su exéresis en bloque que generalmente tiene una forma triangular de base distal, tejido que se distingue, tal como hemos comentado, por su cambio de coloración, y se confirma por el test del raspado de Nirschl, test basado en la friabilidad del tejido por el cambio estructural tendinoso, el cual se desprende cuando realizamos movimientos de "raspado" con el bisturí [16-18]. El ECRB debe ser liberado de su origen en el epicóndilo y del borde anterior de la aponeurosis del EDC, no debiendo existir migración distal, dado que se encuentra unido al ligamento orbicular, a la aponeurosis distal anterior y bajo el ECRL.

En general, es innecesaria la liberación del EDC, debiendo evitar el acceso a la mitad posterior del epicóndilo, zona en la que se inserta el ligamento lateral cubital externo (LLCE), ligamento clave para la estabilidad del codo y cuya lesión puede provocar una inestabilidad rotatoria posterolateral.

Somos partidarios de realizar microfracturas en la zona cortical epicondílea, con el fin de inducir un incremento del aporte vascular y estimular el crecimiento de tejido fibrotendinoso sano.

- **Gestos quirúrgicos asociados:**

La presencia ocasional de calcificaciones y/o exostosis epicondíleas debe ser tratada mediante su exéresis y regularización ósea.

Si sospechamos patología intraarticular, como la presencia de una plica sinovial o cuerpos libres, se puede ampliar el abordaje en profundidad efectuando una miniartrotomía radiohumeral que nos permita su exéresis o extracción (Fig. 4).

La patología epicondílea puede coexistir con lesiones compresivas del NIP a su paso por la arcada supinadora de Fröhse. En este caso procederemos a prolongar la incisión habitual hacia distal (8-10 cm), accediendo mediante el abordaje de Thompson (1918) al intervalo entre el ECRB y el EDC, una vía segura que nos conduce directamente al tejido adiposo que rodea al NIP [19,20] (Figs. 5 y 6). Es recomendable la utilización de medios de magnificación óptica para efectuar la liberación del NIP a su paso

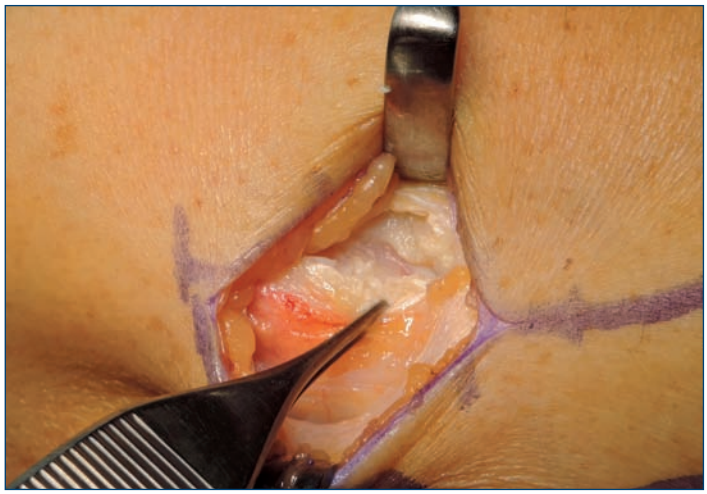

Figura 3.

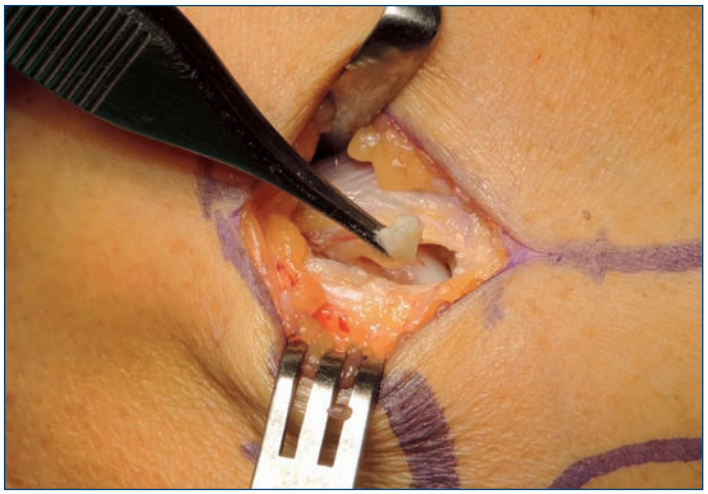

Figura 4.

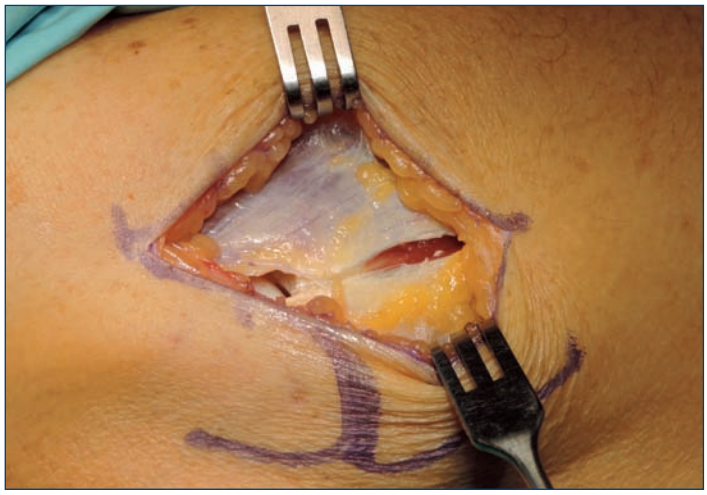

Figura 5.

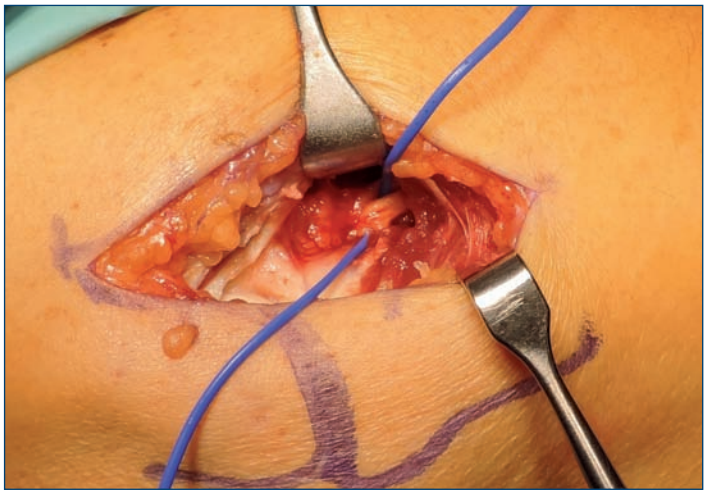

Figura 6.

por la arcada supinadora, debiendo respetarse los ramos nerviosos que inervan al músculo supinador. Es preciso tener en cuenta que el nervio también presenta relaciones casi constantes con el borde medial, fibrótico, del ECRB, estructura gruesa que puede sufrir modificaciones por los fenómenos crónicos simultáneos a la tendinopatía y que debe ser seccionada [21], de ahí que se comprenda la ocasional coexistencia entre ambas patologías.

Especial mención merecen aquellos casos de epicondilitis con patología ligamentosa asociada, sobre todo del LLCE, sea por lesión aguda o más frecuentemente crónica, máxime en pacientes con antecedentes de inyecciones múltiples de esteroides. Es importante reconocer esta lesión adicional y efectuar el tratamiento quirúrgico simultáneo, que incluye el desbridamiento tendinoso abierto y la reconstrucción ligamentosa [22,23].

Una vez realizados estos gestos quirúrgicos, es obligado realizar el cierre firme y minucioso del intervalo quirúrgico entre la aponeurosis extensora y el borde posterior del ECRL con sutura reabsorbible (Fig. 7). En ocasiones, nos encontramos ante claras roturas degenerativas (Fig. 8) del ECRB, que deben ser tratadas y reparadas siguiendo los principios anteriormente expuestos.

Tras la cirugía se realiza un vendaje compresivo y brazo en cabestrillo, autorizando la movilización suave y progresiva a partir del tercer día tras la cirugía, de ahí la importancia de realizar un cierre estable de la aponeurosis extensora. A los 8 días se retira la sutura y a las 2 semanas se integra en un plan de fisioterapia, autorizando el retorno a las actividades deportivas y laborales a las 6-8 semanas, siendo aconsejable el uso de una cincha ortopédica de protección hasta los 3 meses. Esta pauta postquirúrgica coincide con la de otros autores [24,25], si bien el uso de férulas temporales, u ortesis, también puede estar indicado en aquellos casos en los que sea necesario realizar gestos reparadores sobre el tejido tendinoso o ligamentoso.

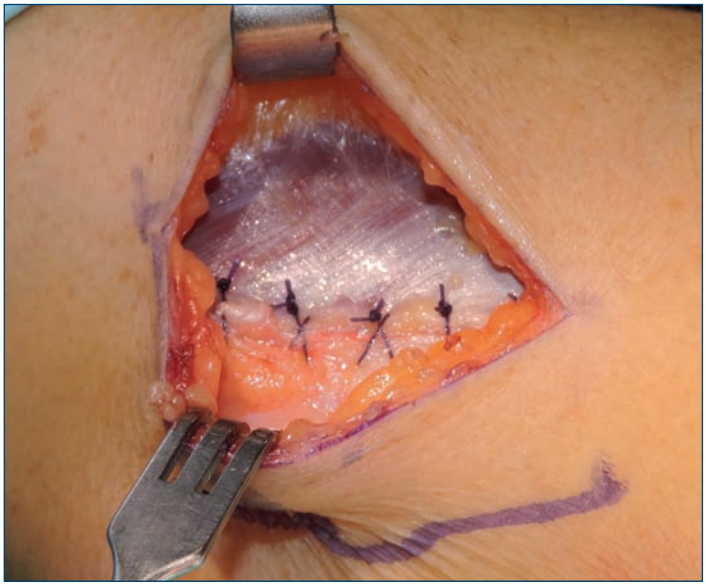

Figura 7.

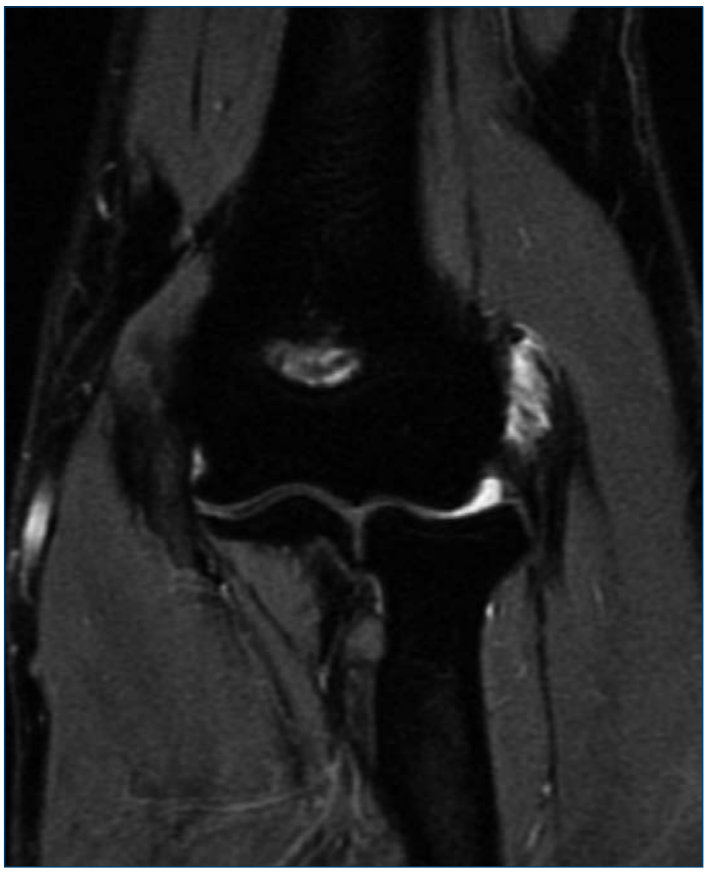

Figura 8.

- **Complicaciones de la técnica a cielo abierto, iatrogenia y evaluación de malos resultados:**

La extirpación de la tendinosis del ECRB debe limitarse exclusivamente al tejido patológico de su entesis epicondílea. Una resección local excesiva puede originar una migración distal tanto del ECRB como del EDC, causando persistencia de la epicondilalgia y déficit dorsiflexor de la muñeca y los dedos. El tratamiento de esta complicación se lleva a cabo mediante la reinserción tendinosa con suturas transóseas o mediante anclaje intraóseo.

Así mismo, debemos respetar la integridad del complejo ligamentoso LLCE. Debemos recordar que, después de la etiología traumática, la iatrogenia en la cirugía de la cara lateral del codo es la causa más frecuente de la inestabilidad rotatoria posterolateral (Fig. 9). Dicha complicación obliga necesariamente a la revisión de la cirugía, bien para la reinserción del mismo a nivel del epicóndilo o para su sustitución por medio de una plastia autóloga.

Aunque rara, se puede desarrollar una fístula articular si hemos efectuado una artrotomía radiohumeral [26]. Prevenir esta complicación es un motivo más para realizar un cierre meticuloso del intervalo aponeurótico entre el ECRL y el EC.

Al tratarse de una técnica extraarticular con movilización postoperatoria precoz, el riesgo de rigidez postoperatoria es ciertamente bajo. Su desarrollo obliga a valorar tanto la posibilidad de lesiones articulares preexistentes, como el tratamiento rehabilitador postoperatorio.

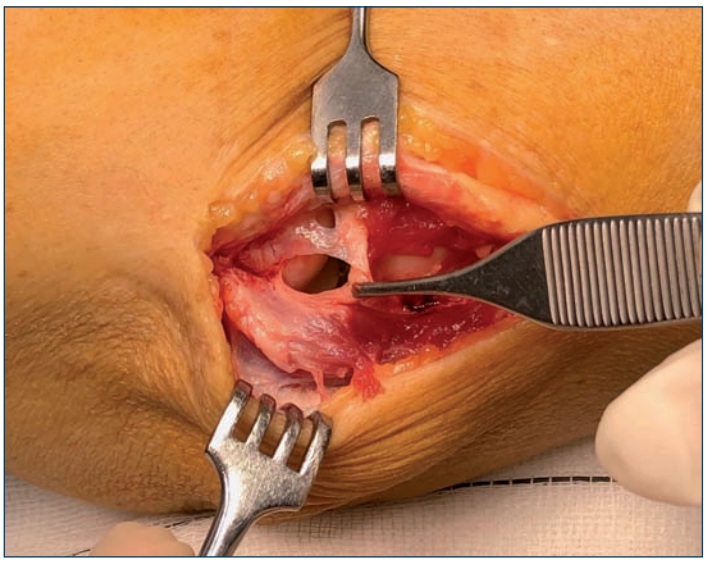

Figura 9.

La liberación del NIP en su trayecto supinador precisa de una disección delicada, a pesar de lo cual puede presentarse una paresia que suele recuperarse espontáneamente en 4-6 semanas. Su lesión iatrogénica precisa de la sutura microquirúrgica inmediata, y según resulte su evolución pueden ser precisas transferencias tendinosas.

Evidentemente, tanto la ejecución inadecuada de la técnica quirúrgica como la identificación errónea de las estructuras responsables del dolor son factores que pueden influir en los malos resultados postoperatorios. Sin embargo, existen factores ajenos a éstos que pueden condicionar los resultados esperados tras una buena indicación y ejecución quirúrgica. Degen [27] realizó en 2017 una revisión sobre la base nacional de EEUU de 3.863 casos intervenidos por epicondilitis entre los años 2005 y 2012, excluyendo aquéllos que presentaban patología concomitante a la típica afectación tendinosa; observó que el 1,5% precisaron cirugía de revisión y señaló los principales factores de riesgo para ella: pacientes jóvenes, sexo masculino, obesidad mórbida, consumo de tabaco y procesos inflamatorios sistémicos; pero fue la administración de 3 ó mas infiltraciones preoperatorias el factor de riesgo más determinante.

VALORACIÓN DE LAS DIFERENTES TÉCNICAS Y RESULTADOS EN LA LITERATURA

La técnica quirúrgica por excelencia hoy en día es la resección del tejido desvitalizado a nivel de la entesis del ECRB, ampliamente estudiada y descrita por Nirschl desde 1979 [3]. Sin embargo, persiste una gran controversia en la literatura médica, habiéndose descrito más de 10 técnicas con cerca de 200 modificaciones [6,28,29].

La liberación proximal del ECRB puede realizarse también de manera percutánea bajo anestesia local [30,31,32]. También referido como "microfenestración" o "punción tendinosa seca", este procedimiento consiste en realizar múltiples punciones a nivel del tendón afectado mediante el uso de una aguja, mejor bajo control ecográfico. Se supone que la tenotomía percutánea estimula la remodelación y curación del tendón tras provocar una respuesta inflamatoria aguda controlada con la consiguiente liberación de factores angiogénicos locales [21]. Esta técnica, a pesar de suponer teóricamente menor morbilidad que la cirugía abierta, presenta como principal inconveniente la imposibilidad de visualizar y de actuar directamente sobre las estructuras tendinosas. En este sentido, no se puede efectuar la exéresis del tejido patológico, posibles calcificaciones o exóstosis, y conlleva un riesgo de ruptura del tendón, desaconsejándose que la técnica provoque lesiones en más del 50% del espesor del tendón [31].

La revisión sistemática de la literatura reportada por Mattie [32] concluye que la técnica percutánea es una alternativa válida para el tratamiento de la epicondilitis. Sin embargo, no existen suficientes estudios homogéneos sobre esta técnica para valorar adecuadamente sus resultados, los cuales a su vez son cirujano-dependientes por cuanto requieren de experiencia ecográfica.

A partir de la teoría etiopatogénica neuropática se han efectuado técnicas tanto de descompresión del NIP [33,34] como de denervación epicondílea [35,36], obteniendo también buenos resultados, aunque su indicación como único gesto quirúrgico parece haber decaído en los últimos años.

Finalmente, fundamentado tanto en las causas de fracaso con las diferentes técnicas en cirugía primaria como en los procedimientos de revisión quirúrgica, algunos autores [37,38] han preconizado la realización de una técnica "global"; esto es, realizar en el mismo acto tanto la extirpación de la tendinosis del ECRB como la denervación del epicóndilo y la descompresión del NIP. Por el contrario, según el reciente estudio comparativo efectuado por Tsolias [39], los pacientes que se sometieron a una liberación del NIP además del tratamiento quirúrgico para la epicondilitis no experimentaron una mayor disminución del dolor o una mejor recuperación funcional que el grupo de control.

El desarrollo de las técnicas artroscópicas ha supuesto un nuevo enfoque en el tratamiento de la epicondilitis, mediante la visualización directa de la articulación y el tratamiento de patologías articulares concomitantes. Baker [40] en el año 2000 fue de los primeros en describir resultados artroscópicos efectuando un desbridamiento proximal de los extensores, con una tasa de éxito próxima al 95%. Estos buenos resultados han sido avalados por otros autores con una tasa de éxitos similar, observando además que los pacientes tratados artroscópicamente se reincorporaban más tempranamente a su actividad [6,41].

Múltiples estudios han reportado buenos y excelentes resultados, superiores al 80%, con el tratamiento de la tendinopatía insercional del ECRB, tanto por métodos artroscópicos como percutáneos o por cirugía abierta. En este sentido, la mayoría de los estudios clínicos comparativos randomizados son concluyentes en el sentido de que no existen diferencias en cuanto a la puntuación de resultados funcionales o a las tasas de fracasos y complicaciones, observando que la técnica artroscópica conlle-

vaba mayor tiempo quirúrgico que la cirugía abierta, al margen de la mayor curva de aprendizaje [29,42-44].

En general, la liberación tendinosa epicondílea presenta una baja tasa de complicaciones, la mayoría con escasa repercusión en el porcentaje general de fracasos. La revisión efectuada por Pomerantz [2] informa de una tasa global del 3,3% sobre un total de 3436 casos: 4,3% (95/2209) para la cirugía abierta, 1,9% (11/567) para los procedimientos percutáneos, y 1,1% (7/660) para la técnica artroscópica. A su vez, las complicaciones graves, tales como la lesión neurológica, la rigidez articular o la inestabilidad son poco frecuentes, afectando respectivamente al 1% de la cirugía abierta, 0,3% de la artroscópica y 0% de la percutánea.

Mención especial merece el estudio transversal realizado por Wang [45] acerca de la técnica quirúrgica de la epicondilitis en relación con la formación y las tendencias de los cirujanos en EEUU. En este sentido, tanto los cirujanos deportivos como los especialistas en hombro y codo están más inclinados a efectuar el procedimiento artroscópico, probablemente por su mayor hábito en el manejo de esta técnica, en comparación con los cirujanos de mano quienes realizan mayoritariamente cirugía abierta, asociando un mayor número de actos concomitantes, sobre todo liberaciones nerviosas.

CONCLUSIONES

La evidencia científica actual indica que el tratamiento quirúrgico de la epicondilitis mediante la liberación tendinosa es altamente efectivo, con buenos-excelentes resultados superiores al 80% de los casos y baja tasa de complicaciones. Sin embargo, no existen evidencias claras a favor del empleo de una técnica quirúrgica determinada, sea la cirugía abierta, percutánea o artroscópica.

A partir de su experiencia personal, los autores consideran que la técnica por cirugía abierta "miniopen" con extirpación de la tendinosis del ECRB es la técnica ideal para la mayoría de los casos de epicondilitis. Es una técnica sencilla, totalmente establecida en el ámbito de la cirugía ortopédica y prácticamente exenta de complicaciones.

Frente a la técnica percutánea, presenta las ventajas diferenciales de poder abordar directamente la patología tendinosa y de tratar eventuales lesiones articulares o neurológicas concomitantes.

La cirugía artroscópica es una técnica válida en manos expertas y en centros donde el volumen de casos sea importante, una vez superada la curva de aprendizaje, destacando como ventaja sobre las anteriores la precisa visión que proporciona de las estructuras articulares.

In memoriam

Los autores dedican este artículo *"In memoriam"* de nuestro querido amigo Dr. Tito Lemos Zunzunegui, en agradecimiento tanto por sus grandes enseñanzas y contribuciones en el mundo de la ecografía musculoesquelética, como por la humanidad y compañerismo que siempre nos ha transmitido.

BIBLIOGRAFÍA

1. Bisset L, Paungmali A, Vicenzino B, et al. A systematic review and meta-analysis of clinical trials on physical interventions for lateral epicondylalgia. Br J Sports Med. 2005; 39(7): 411-422; discussion 411-422.
2. Pomerantz ML. Complications of lateral epicondylar release. Orthop Clin North Am 2016; 47(2): 445-469
3. Nirschl RP, Pettrone FA. Tennis elbow: the surgical treatment of lateral epicondylitis. J Bone Joint Surg Am. 1979; 61:832– 839.
4. Buchbinder R, Green SE, Struijs P. Tennis elbow. BMJ Clin Evid. 2008;2008:1117-1119.
5. Wilhelm A. Tennis elbow: treatment of resistant cases by denervation. J Hand Surg Br. 1996; 21(4): 523-533.
6. Karkhanis S, Frost A, Maffulli N. Operative Management of tennis elbow: a quantitative review. Br Med Bull.2008; 88(1): 171-188.
7. Rupenian PR, Del Tufo JI. Liberación Artroscópica con Bisturí para el Tratamiento de la Epicondilitis Recalcitrante. Artroscopia 2015; Vol. 22, Nº 4: 149-151
8. Gregory BP, Wysocki RW, Cohen MS. Controversies in Surgical Man- agement of Recalcitrant Enthesopathy of the Extensor Carpi Radialis Brevis. J Hand Surg Am. 2016; 41(8): 856–859.
9. Morris HP. Lawn-tennis elbow. Br Med J. 1883; 2: 557.
10. Hohmann G. Ueber den Tennisellbogens. Verh Deutsch Orthop Ges. 1927; 21: 349-355.
11. Bosworth DM. The role of the orbicular ligament in tennis elbow. J. Bone Joint Sur. 1955; 37 A: 527-533.
12. Spencer GE. Herndon CH. Surgical treatment of epicondylitis. J Bone Joint Surg. 1953; 3S A: 421-424.
13. Posch JN, Goldberg VM, Larrey R. Extensor fasciotomy for tennis elbow: a long-term follow-up study. Clin Orthop Relat Res n1978; 135: 179-182.
14. Litt R, Albassir A. [Tennis elbow. Treatment by lengthening the radial tendons]. Acta Orthop Belg. 1983 Jan-Apr; 49(1-2): 154-60.
15. Garden RS. Tennis elbow. J Bone Joint Surg Br. 1961; 43B (1): 100-106.
16. Cummins CA. Lateral epicondylitis: in vivo assessment of arthroscopic debridment and correlation with patient outcomes. Am J Sports Med. 2006; 34: 1486–91.
17. Organ SW, Nirschl RP, Kraushaar BS, Guidi EJ. Salvage surgery for lateral tennis elbow. Am J Sports Medicine. 1997; 25: 746–50.
18. Morrey BF. Codo. Master en Cirugía Orpédica. Marban libros S.L. 2000: 131.
19. Laulan J, Daaboul J, Fassio E, Favard L. Les rapports du muscle court extenseur radial du carpe avec la branche de division profonde du nerf radial. Intérêt dans la physiopathologie des épicondylalgies. Ann Chir Main Memb Super. 1994; 13: 366-372.
20. Kraushaar BS, Nirschl RP. Tendinosis of the elbow (tennis elbow). Clinical features and findings of histological, immunohistochemical, and electron microscopy studies. J Bone Joint Surg [Am].1999; 81: 259-278.
21. Bacle G, Marteau E, Laulan J. Cirugía de las lesiones tendinosas y ligamentarias del codo. EMC - Técnicas Quirúrgicas - Ortopedia y Traumatología. 2015; 7(1): 1-18.
22. Jae Woo Shim, Si Hoon Yoo, Min Jong Park. Surgical Management of Lateral Epicondylitis Combined With

Ligament Insufficiency. J Shoulder Elbow Surg. 2018; 27(10): 1907-1912.

23. Dzugan S.S., Savoie F.H., Field L.D., O'Brien M.J., You Z. Acute radial ulno-humeral ligament injury in patients with chronic lateral epicondylitis: an observational report. J Acute Radial Ulno-Humeral Ligament Injury in Patients With Chronic Lateral Epicondylitis: An Observational Report. Shoulder Elbow Surg. 2012; 21: 1651–1655.
24. Morteza Nakhaei Amroodi, Ali Mahmuudi, Mostafa Salariyeh, Arash Amiri. Surgical Treatment of Tennis Elbow; Minimal Incision Technique. Arch Bone Jt Surg. 2016 Oct; 4(4): 366–370.
25. Carratalá V, Lucas FJ, Miranda I, Ortego JI, Sánchez-Alepud E. Tratamiento artroscópico versus tratamiento mediante cirugía abierta de la epicondilitis lateral. Estudio de cohortes prospectivo. Rev esp artrosc cir articul 2016; 23(2): 96–102.
26. Coleman B, Quinlan JF, Matheson JA. Surgical treatment of lateral epicondylitis: a long-term follow-up results. J Shoulder Elbow Surg 2010; 19(3): 363-7
27. Degen RM, Cancienne JM, Camp CL, Altchek DW, Dines JS, Werner CB. Three or More Preoperative Injections Is the Most Significant Risk Factor for Revision Surgery After Operative Treatment of Lateral Epicondylitis: An Analysis of 3863 Patients. J Shoulder Elbow Surg. 2017; 26 (4): 704-709.
28. Calfee RP, Patel A, DaSilva MF, et al. Management of lateral epicondylitis: current concepts. J Am Acad Orthop Surg. 2008; 16(1): 19-29.
29. Wang W, Chen J, Lou J, Shentu G, Xu G. Comparison of arthroscopic debridement and open debridement in the management of lateral epicondylitis: A systematic review and meta-analysis. Medicine (2019); 98: 44.
30. Tasto JP, Cummings J, Medlock V, Hardesty R, Amiel D. Microtenotomy using a radiofrequency probe to treat lateral epicondylitis. Arthroscopy 2005; 21: 851-860.
31. Chiavaras MM, Jacobson JA. Ultrasound-guided tendon fenestration. Semin Musculoskelet Radiol 2013; 17: 85-90.
32. Mattie R, Wong J, McCormick Z, Yu S, Saltychev M, Laimi K. Percutaneous needle tenotomy for the treatment of lateral epicondylitis: a systematic review of the literature. PM R. 2017; 9(6): 603–611.
33. Naam NH, Nemani S. Radial tunnel syndrome. Orthop Clin North Am 2012; 43: 529–36.
34. Rosenbaum R. Disputed radial tunnel syndrome. Muscle Nerve. 1999; 22(7): 960-7. Review. PubMed PMID: 10398221.
35. Wilhelm AW, Gieseler H. Treatment of epicondylitis humeri ulnaris by denervation. Chirurg. 1963; 34 80-3. German. PubMed PMID: 14000722.
36. Rose NE, Forman SK, Dellon AL. Denervation of the lateral humeral epicondyle for treatment of chronic lateral epicondylitis. J Hand Surg Am. 2013;38(2): 344-9. doi: 10.1016/j.jhsa.2012.10.033. PubMed PMID: 23351911.
37. Foucher G. Les epicondylalgies: Traitement chirurgical. La Main 1996; 4: 329-31.
38. Jiménez I, Marcos-García A, Muratore-Moreno G, Medina J. Cuatro gestos quirúrgicos en el tratamiento de la epicondilitis. Rev Esp Cir Ortop Traumatol. 2016; 60(1): 38-43.
39. Tsolias A, Detrembleur C, Druez V, Lequint T, Lefebvre B. Effect of Radial Nerve Release on Lateral Epicondylitis Outcomes: A Prospective, Randomized, Double-Blinded Trial. J Hand Surg Am. 2019; 44(3): 216-221.
40. Baker CL, Murphy KP, Gottlob CA, Curd DT. Arthroscopic classification and treatment of lateral epicondylitis: two-year clinical results. J Shoulder Elbow Surg. 2000; 9(6): 475–482.
41. Solheim E, Hegna J, Øyen J. Arthroscopic versus open tennis elbow release: 3- to 6-year results of a case-control series of 305 elbows. Arthroscopy. 2013; 29(5): 854–859.
42. Wang W, Chen J, Lou J, Shentu G, Xu G. Comparison of arthroscopic debridement and open debridement in the management of lateral epicondylitis: A systematic review and meta-analysis. Medicine (2019); 98: 44.
43. Ali Moradi, Pouria Pasdar, Hassan Mehrad-Majd, Mohammad H. Ebrahimzadeh. Clinical Outcomes of Open versus Arthroscopic Surgery for Lateral Epicondylitis, Evidence from a Systematic Review. Arch Bone Jt Surg. 2019; 7(2): 91–104.
44. Savoie FH, Field LD, Szabo SJ. Lateral epicondylitis: an evaluation of three methods of operative treatment (SS—38). Arthroscopy 20, Suppl May-June 2004 (Abstract).
45. Wang D, Degen RM, Camp CL, Mcgraw MH, Altchek DW, Dines JS. Trends in Surgical Practices for Lateral Epicondylitis Among Newly Trained Orthopaedic Surgeons. Orthop J Sports Med. 2017; 5(10).

COGITARE ET RECTE AMBULARE
SOGACOT

TRATAMIENTO ARTROSCÓPICO DE LA EPICONDILITIS

DR. VICENTE CARRATALÁ BAIXAULI
DR. FRANCISCO J. LUCAS GARCÍA
Unidad de Cirugía de Mano y Miembro Superior
Hospital Quirónsalud Valencia
vtecabaix@gmail.com

INTRODUCCIÓN

La epicondilitis, o codo de tenista, es una de las patologías más frecuentes en el codo, con una prevalencia entre el 1 y el 3% de la población general, que aumenta hasta un 7% (2-23%) en los trabajadores manuales[1-6].

La epicondilitis con frecuencia se ha relacionado con movimientos repetitivos (sobre todo extensión y pronosupinación) de la mano, muñeca y antebrazo y con el manejo de herramientas pesadas o con vibración[3-4].

Los estudios biomecánicos han demostrado que las contracciones excéntricas del *extensor carpis radialis brevis* (ECRB) provocan microtraumas repetitivos que dan lugar a pequeñas roturas en el tendón produciendo una degeneración angiofibroblástica en la inserción del ECRB[3,7].

Se han descrito diversas opciones para el tratamiento conservador de la epicondilitis lateral. El reposo, la fisioterapia, los antiinflamatorios no esteroideos, las infiltraciones de corticoesteroides, infiltraciones de plasma rico en plaquetas, las ondas de choque etc, se encuentran entre estos posibles tratamientos[3,6,8].

En la mayor parte de los pacientes diagnosticados de epicondilitis la respuesta a estos tratamientos es satisfactoria (hasta un 90%)[2,5,8]. En los pacientes en los que ha fracasado el tratamiento conservador, la cirugía representa una opción adecuada para el alivio sintomático a largo plazo[1,7,9].

La indicación para realizar una cirugía sería el paciente con epicondilitis refractaria a los tratamientos previamente nombrados tras un periodo de 6 meses.

Otras patologías que deben incluirse en el diagnóstico diferencial de la epicondilitis lateral son: plica posterolateral, inestabilidad rotatoria posterolateral, síndrome del túnel radial, fractura oculta, lesiones condrales en el *capitellum*, osteocondritis disecante, tendinitis del tríceps o artrosis de la articulación radiocapitelar.

La existencia de una microinestabilidad o inestabilidad menor lateral del codo como causante de dolor en la cara externa, y su relación con supuestas epicondilitis resistentes al tratamiento ha sido descrita recientemente[10]. La exploración artroscópica debe tener en cuenta esta posibilidad mediante la exploración de la estabilidad articular y el bostezo articular externo radiocapitelar.

Tradicionalmente se han empleado diversas técnicas de cirugía abierta para el tratamiento de la epicondilitis, siendo la más popular la descrita por Nirschl[11,12], obteniéndose, por lo general, buenos resultados.

Con el desarrollo de la artroscopia se han introducido nuevas técnicas para el tratamiento de esta patología, permitiendo realizar una cirugía mínimamente invasiva, menos agresiva y con capacidad de tratar patologías asociadas intraarticulares[1,9,13,14,15,16], que con frecuencia aparecen en los casos más crónicos (19-69% de casos)[17,18].

TÉCNICA QUIRÚRGICA ARTROSCÓPICA

Para realizar la técnica artroscópica se emplean los portales más comunes que dan acceso al compartimento anterior, el portal anteromedial proximal y el portal anterolateral medio o directo (Fig.1). Para la realización de la técnica se deben conocer además los portales más frecuentes y como realizarlos correctamente[18] ya que en caso de encontrar patología concomitante puede ser necesario la realización de portales que faciliten el acceso y tratamiento de la misma.

Se coloca al paciente en decúbito prono, con el brazo sobre un soporte y el codo flexionado, sin necesidad de tracción. Se marcan entonces las estructuras anatómicas que nos deben servir de referencia para la realización de los portales.

El primer portal que se realiza es el portal proximal medial de visión, desde el cual obtendremos una visión óptima del borde lateral del compartimento anterior del codo.

Baker describió una clasificación de las lesiones en la epicondilitis lateral[18]:

Tipo I: lesiones con la cápsula intacta.

Tipo II: lesión con rotura capsular lineal o parcial.

Tipo III: lesión con ruptura y retracción de la cápsula (Fig.2).

En primer lugar, se localiza el "punto blando" en el triángulo entre la cabeza radial, el epicóndilo lateral y el olécranon; se inyecta suero para distender la articulación y alejar las estructuras neurovasculares anteriores.

El portal anteromedial proximal se localiza dos centímetros proximal y anterior a la punta del epicóndilo medial.

Se realiza una incisión en la piel y, mediante disección roma (con un introductor de artroscopia o un mosquito) orientándolo en dirección a la cabeza radial, perforamos la cápsula articular para penetrar en la articulación. Éste será el portal para la cámara (portal de visión).

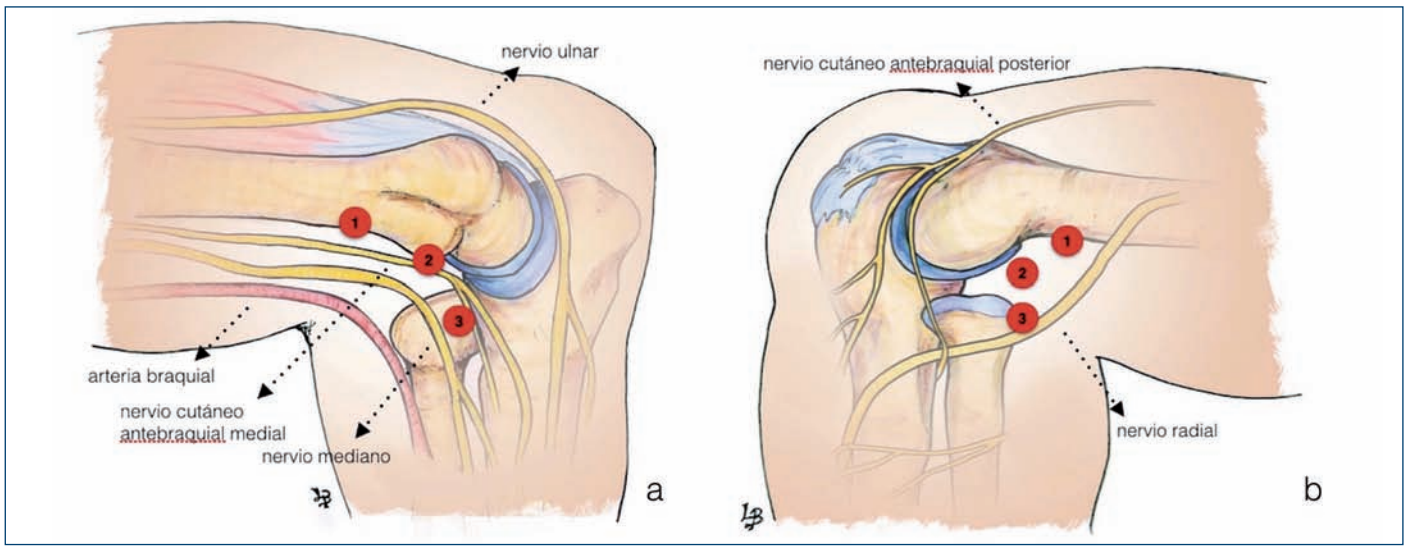

Figura 1: a/ Portales mediales: 1: Portal anteromedial proximal; 2: Portal anteromedial medio; 3: Portal anteromedial estándar; b/ Portales laterales: 1: Portal anterolateral proximal; 2: Portal anterolateral directo; 3: Portal anterolateral distal.

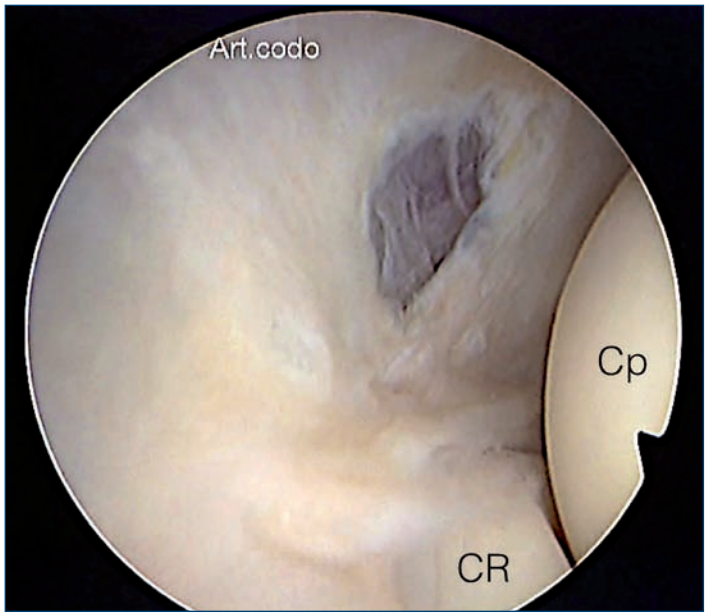

Figura 2: Visión desde el portal anteromedial proximal. Lesión en cápsula externa (Baker 3).

Desde dentro de la articulación y bajo visualización directa, se localiza con la ayuda de una aguja el portal anterolateral medio o directo, que será el portal de trabajo, justo anterior a la articulación radiocapitelar.

Desde este portal, con la ayuda de un sinoviotomo, se desbrida una porción de la cápsula externa, hasta identificar el ECRB, que se encuentra entre el origen del tendón extensor común y la cápsula desbridada. Con un vaporizador (*monopolar radiofrequency device*) se realiza la resección del origen del ECRB (Fig.3). Para evitar lesionar las estructuras ligamentosas laterales, hay que mantener el nivel de resección/desbridamiento siempre anterior a la línea media de la cúpula radial.

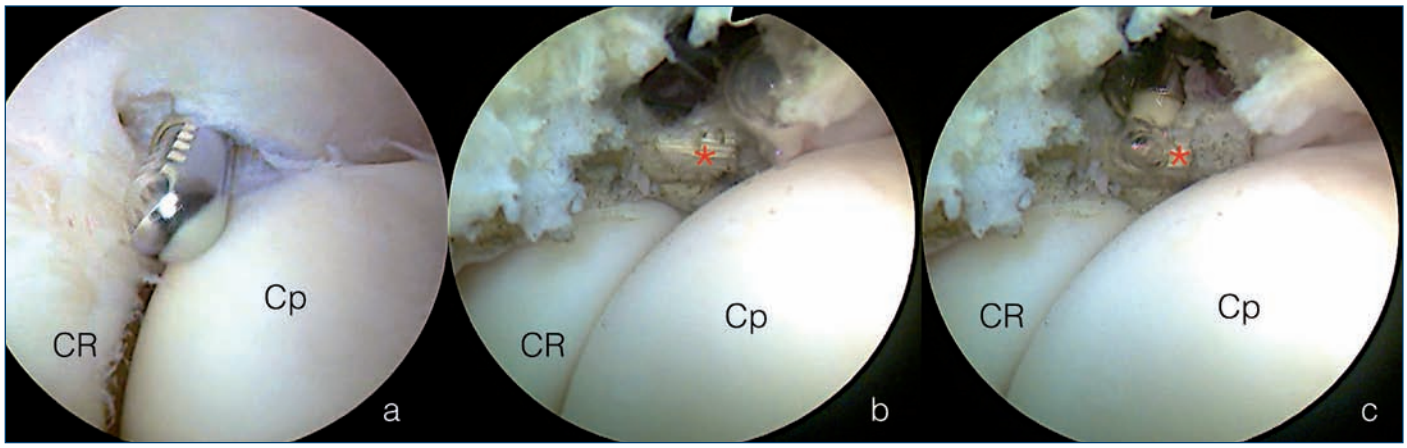

Figura 3: Visión desde el portal anteromedial proximal. a: limpieza sinovial y capsulectomía externa con sinoviotomo desde el portal anterolateral directo. b: Identificación del tendón ECRB (*). c: Tenotomía del tendón ECRB (*) con vaporizador desde portal anteromedial directo. Cp (*Capitellum*), CR (Cabeza de radio)

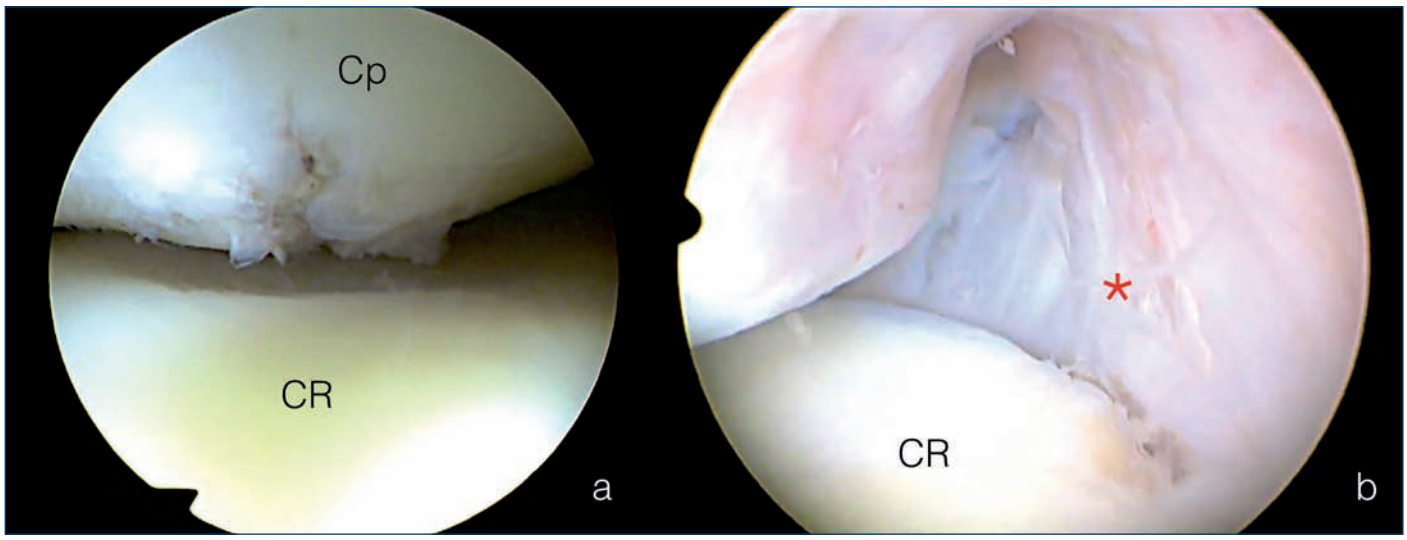

Figura 4: Imágenes de lesiones concomitantes o posibles causantes de dolor en la cara lateral del codo. a: lesión condral en el *capitellum*, visión desde el portal posterolateral. b: laxitud del ligamento colateral lateral (*) y microinestabilidad lateral, aumento de espacio articular externo al forzar el varo con visión directa artroscópica desde portal posterolateral.

Ante la sospecha de lesiones asociadas intraarticulares, así como en pacientes con dolor en zona posterior o posterolateral del codo, debe completarse la exploración mediante revisión del espacio posterolateral. Debe descartarse la presencia de una inestabilidad o microinestabilidad externa del codo como causante del dolor lateral resistente al tratamiento (Fig.4.)

Tras la cirugía se realiza un vendaje de la extremidad permitiendo que el paciente inicie la movilidad activa y pasiva suave del codo desde el primer día tras la intervención. Las suturas se retiran a la semana siguiente, comenzando entonces el proceso de rehabilitación.

RESULTADOS

Los resultados tras el tratamiento artroscópico de la epicondilitis lateral son satisfactorios en un alto porcentaje de casos según la literatura publicada[9,12,15,18], teniendo la ventaja de que el paciente presenta un menor dolor postoperatorio, por lo que puede iniciar la rehabilitación de forma precoz, y el retorno a las actividades laborales y deportivas se realiza en un periodo de tiempo más corto. Pero la principal ventaja del tratamiento artroscópico radica en la posibilidad de explorar las posibles lesiones asociadas a la epicondilitis o aquellas causantes de un dolor lateral en el codo[17,18].

Los autores de este capítulo publicaron una serie comparativa con pacientes tratados mediante cirugía abierta vs. pacientes tratados de forma artroscópica[20]. En esta serie y coincidiendo con otras series publicadas anterioriormente[14,16], los pacientes del grupo artroscópico fueron dados de alta para la reincorporación a la actividad laboral en un tiempo significativamente más breve (reducción del tiempo de baja postoperatoria en un 25%) que los del grupo de cirugía abierta (58,87 vs. 79,27 días), siendo el tiempo de reincorporación a la actividad normal del grupo de cirugía artroscópica similar al de otras series.

En diferentes series publicadas[9,12,15,20,21,22] se han obtenido unos resultados buenos con ambas técnicas, logrando una mejoría importante del dolor y de la funcionalidad. A diferencia de lo descrito por Solheim et al.[21], que publicó un mejor resultado funcional, pequeño pero significativo, con la técnica artroscópica, en la mayoría de publicaciones no se ha encontrado diferencias en cuanto a la funcionalidad entre ambas técnicas al final del periodo de recuperación.

Sin embargo, coincidiendo con la mayoría de las series, los autores sí encontraron una diferencia estadísticamente significativa en el dolor postoperatorio inmediato, a la semana de la intervención y en el dolor residual (en el momento del alta del paciente), que fue significativamente menor en el grupo de cirugía artroscópica

El resultado final en cuanto a valoración funcional, por lo general es buena tanto con la técnica artroscópica como con la cirugía abierta pero esta recuperación funcional se alcanza significativamente más rápido con la cirugía artroscópica, lo cual debe ser tenido en cuenta a la hora de tratar pacientes con demanda de recuperación en un periodo de tiempo más corto (trabajadores manuales, deportistas etc).

La artroscopia permite el tratamiento eficaz de la epicondilitis, realizando una cirugía mínimamente invasiva, menos agresiva y con capacidad de tratar patologías asociadas intraarticulares

BIBLIOGRAFÍA

1. Solheim E, Hegna J, Øyen J, Inderhaug E. Arthroscopic treatment of lateral epicondylitis: tenotomy versus debridement. Arthroscopy. 2016;32:578–85.
2. Solheim E, Hegna J, Øyen J. Extensor tendon release in tennis elbow: results and prognostic factors in 80 elbows. Knee Surg Sports Traumatol Arthrosc. 2011;19:1023–7.
3. Ahmad Z, Siddiqui N, Malik SS, Abdus-Samee M, Tytherleigh-Strong G, Rushton N. Lateral epicondylitis:

a review of pathology and management. Bone Joint J. 2013;95-B:1158–64.

4. Shiri R, Viikari-Juntura E, Varonen H, Heliövaara M. Prevalence and determinants of lateral and medial epicondylitis: a population study. Am J Epidemiol. 2006;164:1065–74.
5. Bisset L, Beller E, Jull G, Brooks P, Darnell R, Vicenzino B. Mobilisation with movement and exercise, corticosteroid injection, or wait and see for tennis elbow: randomised trial. BMJ. 2006;33:3–339.
6. Bisset L, Paungmali A, Vicenzino B, Beller E. A systematic review and meta-analysis of clinical trials on physical interventions for lateral epicondylalgia. Br J Sports Med. 2005;39:411–22.
7. Faro F, Wolf JM. Lateral epicondylitis: review and current concepts. J Hand Surg Am. 2007;32:1271–9.
8. Savoie FH 3rd, VanSice W, O'Brien MJ. Arthroscopic tennis elbow release. J Shoulder Elbow Surg. 2010;19:31–6.
9. Stiefel EC, Field LD. Arthroscopic lateral epicondylitis release using the bayonet technique. Arthrosc Tech. 2014;3:e135–9.
10. Arrigoni, P., Cucchi, D., D'Ambrosi, R. et al. Intra-articular findings in symptomatic minor instability of the lateral elbow (SMILE). Knee Surg Sports Traumatol Arthrosc 25, 2255–2263 (2017)
11. Ruch DS, Orr SB, Richard MJ, Leversedge FJ, Mithani SK, Laino DK. A comparison of débridement with and without anconeus muscle flap for treatment of refractory lateral epicondylitis. J Shoulder Elbow Surg. 2015;24:236–41.
12. Nirschl RP, Pettrone FA. Tennis elbow. The surgical treatment of lateral epicondylitis. J Bone Joint Surg Am. 1979;61:832–9.
13. Oki G, Iba K, Sasaki K, Yamashita T, Wada T. Time to functional recovery after arthroscopic surgery for tennis elbow. J Shoulder Elbow Surg. 2014;23:1527–31.
14. Babaqi AA, Kotb MM, Said HG, AbdelHamid MM, ElKady HA, ElAssal MA. Short-term evaluation of arthroscopic management of tennis elbow; including resection of radio-capitellar capsular complex. J Orthop. 2014;11:82–6.
15. Ruch DS, Papadonikolakis A, Campolattaro RM. The posterolateral plica: a cause of refractory lateral elbow pain. J Shoulder Elbow Surg. 2006; 15: 367-70.
16. Sasaki K, Onda K, Ohki G, Sonoda T, Yamashita T, Wada T. Radiocapitellar cartilage injuries associated with tennis elbow syndrome. J Hand Surg Am. 2012; 37: 748-54.
17. Owens BD, Murphy KP, Kuklo TR. Arthroscopic release for lateral epicondylitis. Arthroscopy. 2001;17:582–587.
18. Baker CL Jr, Murphy KP, Gottlob CA, Curd DT. Arthroscopic classification and treatment of lateral epicondylitis: two-year clinical results. J Shoulder Elbow Surg. 2000 Nov-Dec; 9(6):475-82.
19. Savoie FH. Elbow Injuries: Common Problems and Solutions. Clin Sports Med. 2018;37(2):209–215.
20. Carratalá Baixauli V, Miranda I, Ortego JI, Lucas García FJ, Sánchez Alepuz E. Tratamiento artroscópico versus tratamiento mediante cirugía abierta de la epicondilitis lateral. Estudio de cohortes prospectivo. Rev Esp Artrosc Cir Articul 2016; 23:96-102.
21. E. Solheim, J. Hegna, J. Øyen. Arthroscopic versus open tennis elbow release: 3- to 6-year results of a case-control series of 305 elbows Arthroscopy., 29 (2013), pp. 854-859.
22. B. Coleman, J.F. Quinlan, J.A. Matheson. Surgical treatment for lateral epicondylitis: a long-term follow-up of results.J Shoulder Elbow Surg., 19 (2010), pp. 363-367.

SÍNDROME DEL TÚNEL RADIAL. GENERALIDADES Y TRATAMIENTO ENDOSCÓPICO

DR. JORDI PALAU GONZÁLEZ
Centre de la Ma. Barcelona
jpalau@centredelama.com

INTRODUCCIÓN

El síndrome del canal radial (STR) es un síndrome doloroso producido por la compresión de la rama profunda o motora del radial a su paso por el canal formado entre los dos fascículos del *Musculus Supinator* –supinador corto– y las estructuras anatómicas circundantes.

La compresión de esta rama motora en el canal radial fue descrita por primera vez en 1968 por Spinner. El STR, como tal, fue publicado por primera vez por Roles y Maudsley en 1972 en un excelente artículo que sigue siendo de referencia hoy en día para entender las bases anatómicas y clínicas de esta patología.

A pesar de tantos años transcurridos, su diagnóstico en la actualidad sigue generando controversia. Mientras algunos autores lo califican como una patología extremadamente infrecuente, e incluso dudan de su existencia, otros lo consideran la segunda neuropatía por compresión de toda la extremidad superior después del síndrome del túnel carpiano.

La relativa heterogeneidad de los síntomas, la frecuentísima asociación con otras patologías concomitantes de la región lateral del codo, y la baja sensibilidad de la EMG (inferior al 10%) hacen de su diagnóstico un reto para cualquier clínico aún en la actualidad.

RECUERDO ANATÓMICO DEL CANAL RADIAL Y SU RELACIÓN CON LA RAMA MOTORA DEL NERVIO RADIAL

El nervio radial procede del tronco posterior del plexo braquial y tras su recorrido por el brazo, siguiendo el canal espiral del húmero, emerge por la región lateral del tercio distal del brazo para llegar a la región anteroexterna del codo. Aproximadamente a nivel del *capitellum* humeral el nervio se divide en sus dos principales ramas:

1/ **Rama superficial o sensitiva**

La rama superficial discurre durante todo su trayecto bajo el músculo *Brachioradialis* (BR) siguiendo su eje mayor. A nivel del 1/3 distal del antebrazo se le une la arteria radial, que le acompañará hasta su salida por el intervalo entre los tendones del BR y del *Extensor Carpi Radialis Longus* (ECRL), o arcada de Wartemberg, a unos 8 cm proximalmente a la punta de la estiloides radial.

2/ **Rama profunda o motora** (Fig. 1)

Tras su bifurcación, la rama profunda se separa de la superficial para dirigirse en profundidad hacia el cuello del radio. Antes de llegar al supinador, la rama motora se cruza con la arteria comunicante radial anterior que, en aproximadamente el 80% de los casos, cruza al nervio por encima, mientras que en el 20% de los casos lo hace por debajo. Distalmente el nervio se introduce bajo el fascículo superficial del supinador cruzando bajo el extremo proximal de su fascia, que forma una arcada fibrosa entre los orígenes radial y cubital del músculo, conocida como arcada de Fröhse.

A partir de aquí la rama profunda discurre entre los fascículos superficial y profundo del supinador rodeando el cuello del radio para emerger ya en la cara posterior del antebrazo, donde asoma bajo otra arcada fibrosa formada por la fascia superficial del supinador.

A partir de este nivel la rama motora pasa a denominarse Nervio Interóseo Posterior (NIP), que se subdividirá en dos ramos para inervar la musculatura extensora de muñeca y mano:

- Una rama recurrente o superficial para la inervación del musculo *Extensor Digitorum Comunis* (EDC).
- Una rama profunda para la inervación de *Extensor Pollicis Longus* (EPL), *Extensor Indicis Propius* (EIP) y *Extensor Digiti Quinti* (EDQ). Tras la inervación motora, el nervio discurre por la cara dorsal de la membrana interósea hasta llegar al suelo de la 4ª corredera extensora y a la cápsula dorsal de la muñeca donde participa de la sensibilidad propioceptiva o profunda.

  La compresión del NIP a cualquier nivel de este recorrido se denomina síndrome del canal radial.

EPIDEMIOLOGÍA

Para un número cada vez mayor de autores, el STR constituye la segunda neuropatía en frecuencia de la extremidad superior después del síndrome del túnel carpiano, mientras que la gran mayoría de los especialistas siguen considerando esta patología como extremadamente infrecuente.

El NIP, como rama motora pura, no tiene representación a nivel de la sensibilidad cutánea, por lo que, como se verá en el apartado de presentación clínica, las molestias que produce son a menudo muy difíciles de explicar por parte de los pacientes.

Casi de forma constante, estos pacientes han realizado un largo *via crucis* de especialistas durante meses o años, han sido diagnosticados erróneamente de epicondilitis o tendinitis, sometidos a múltiples tratamientos conservadores, y a menudo quirúrgicos sin éxito. Algunos de ellos

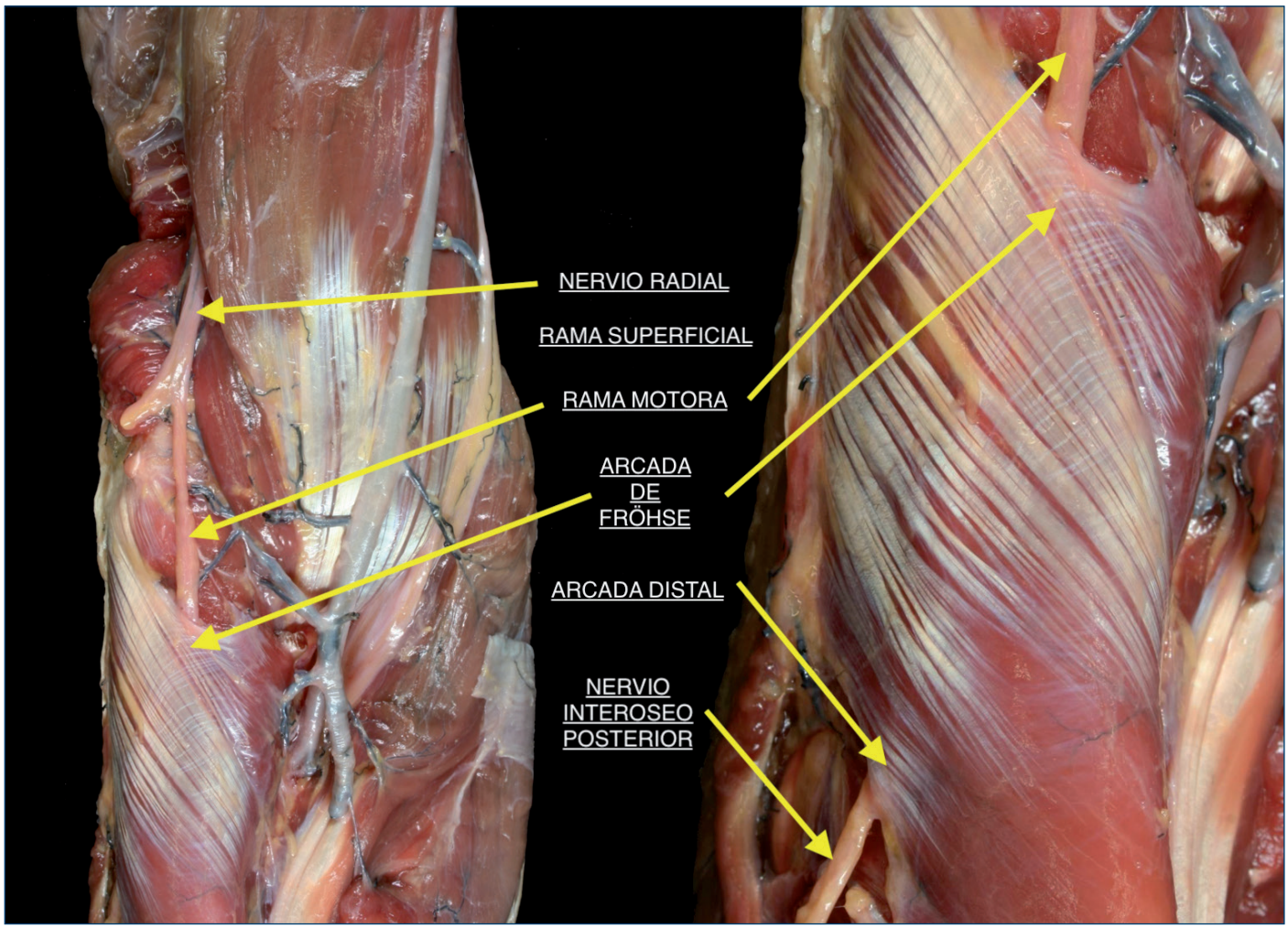

Fig. 1. Disección anatómica de la división de las ramas motora y sensitiva del nervio radial. Relación de la rama motora con la entrada y la salida al canal supinador.

incluso han sido remitidos a valoración psiquiátrica por la imposibilidad de hallar una causa orgánica a sus dolores.

Por ende, casi un 60% de estos pacientes, según nuestra serie, presentan esta patología concomitantemente con otras patologías de la región lateral del codo, como epicondilitis, síndrome del meniscoide radio-humeral, lesiones ligamentosas del codo, etc, que contribuyen aún más a la confusión y engloban a un gran número de pacientes en el conocido término de "epicondilitis resistente", casi sinónimo de ensañamiento o desahucio terapéutico.

Los estudios EMG presentan una sensibilidad muy baja, inferior al 10%. La RM, debido al pequeño tamaño del nervio, excepcionalmente es capaz de detectar el problema.

Sólo la sospecha clínica, una correcta exploración física y una correcta exploración ecográfica nos permitirán llegar al diagnóstico.

PRESENTACIÓN CLÍNICA Y EXPLORACIÓN FÍSICA

El paciente que sufre un STR por lo general se explica mal. Incapaz de explicar de forma clara y diáfana dónde le duele y cómo es su dolor, que a veces es desesperante, iniciará habitualmente la vaga descripción de unas molestias que en ocasiones son muy leves, fluctúan durante el día, se ven producidas por actividades irrelevantes de la vida diaria y afectan a su extremidad superior; pero no sabe precisar dónde las tiene ni explicar el tipo de dolor. A menudo no está seguro de si el problema está en el codo, el antebrazo, la muñeca o los dedos centrales de la mano; y no es infrecuente que se ponga malhumorado si nos ve arquear las cejas porque no entendemos lo que intenta explicarnos. Ante un paciente así, debe pensarse en un posible STR.

En la consulta debe dársele un tiempo suficiente para que pueda explicarse. En esta patología la anamnesis es la clave principal para el diagnóstico.

Afecta aproximadamente por igual a hombres y a mujeres; la edad suele estar entre los 30 y los 60 años, aunque hemos observado dos casos en niños.

Existe una clara predominancia en la afectación de la extremidad dominante, aunque hasta en un 30% de los casos los síntomas pueden ser bilaterales, lo que contribuye a la confusión con un cuadro de tipo radicular.

El tiempo de evolución en el momento de la consulta suele ser prolongado, desde meses a varios años (lo hemos visto de 3 meses a 9 años). A menudo los pacientes relatan

haber padecido años antes cuadros de epicondilitis que se resolvieron fácilmente con una simple infiltración, pero que en esta ocasión no ha funcionado. Muchos de ellos han sido sometidos a múltiples procedimientos en la región epicondílea (infiltraciones, rizolisis, ultrasonidos, PRP, etc) y hasta cirugía sin mejorar de sus síntomas o incluso agravándose.

La mayoría de los pacientes no refieren ningún antecedente traumático; sin embargo, muchos recuerdan el mecanismo que inició el proceso y puede ser un trabajo repetitivo durante un periodo de tiempo, una actividad manual concreta o la práctica de un deporte. Algunos nos han relatado como mecanismo desencadenante un único esfuerzo, como levantar un peso o sujetar en el aire algo que caía, ¡Una paciente de 24 años nos manifestó dolor desde los 16 años tras un cursillo de bádminton durante las vacaciones de verano! Así de insignificante puede ser el antecedente.

El síntoma principal es el dolor. Un dolor de intensidad muy fluctuante desde una leve molestia persistente en la región dorsal del antebrazo o de la muñeca pero que a ratos puede intensificarse hasta tornarse muy intenso, irritante, incluso con actividades manuales aparentemente poco intensas.

Los pacientes usan términos poco claros para referirse a este dolor, buscando con mayor o menor éxito una manera de describirlo. Nos permitimos la licencia de reproducir expresiones coloquiales que nuestros pacientes han usado: términos como un dolor profundo, de hueso, frio por dentro, como si un perro o un ratón les estuviera mordiendo por dentro, como un dolor de muelas o una migraña en el brazo.

En ocasiones refieren que el brazo les pesa mucho (una tonelada), como si llevaran un ladrillo o una piedra sobre el codo, o que sienten que la musculatura se les agota con la actividad. A veces también explican que tienen la sensación de que la musculatura extensora estuviera muy inflamada, como a punto de reventar, hecho que sin embargo no aprecian visualmente.

El dolor puede fluctuar de forma imprevisible durante el día, pero es bastante constante por la noche impidiendo al paciente conciliar el sueño o despertándole sin saber "dónde poner el brazo". Muchos refieren que si pudieran se lo arrancarían. Todos estos síntomas deben hacernos pensar en un dolor de origen neuropático.

La localización del dolor es otro dato importante: muchos pacientes son capaces de localizar de entrada el dolor principal en un punto sobre el dorso del antebrazo a unos 5-7 cm distales al epicóndilo. Este punto coincide con la arcada de salida del canal radial que, como se verá, constituye un punto importante de conflicto para el nervio.

Sin embargo, otros no son capaces de discernir el punto de origen del dolor; lo explican como un dolor que se extiende por el dorso del antebrazo desde el codo hasta el dorso de la muñeca, siéndoles difícil precisar dónde empieza y dónde acaba. A menudo el dolor está centrado en el dorso de la muñeca y dorso de los dedos centrales de la mano. Manifiestan entonces una sensación rara de piel tirante en el dorso de la muñeca, como si los tendones tiraran o como si la piel hubiera perdido elasticidad. Aunque nunca refieren parestesias ni déficits sensitivos, sí pueden manifestar sensaciones raras en el dorso de primero y segundo dedos, o en el dorso de la primera comisura interdigital, zona que ellos mismos comprimen entre el pulgar y el índice de la mano contralateral.

En la exploración física es excepcional encontrar signos de atrofia muscular clara o incluso de parálisis, si no es en casos muy evolucionados.

Durante la explicación hay dos maniobras que un gran número de pacientes realiza de forma espontánea y pueden ser de utilidad para la sospecha diagnóstica:

- Al apoyar el antebrazo encima de nuestra mesa, mientras están distraídos hablando, mantienen una posición permanente de la mano en desviación radial. Creemos, aunque sin datos objetivos, que la contracción mantenida del ECRL desplaza el eje de tracción de los dos músculos radiales externos fuera del plano del supinador y posiblemente sea una postura antiálgica inconsciente.
- Mientras explican las molestias, con la mano contralateral comprimen la musculatura extensora del brazo afecto como si intentaran introducir los dedos en el intervalo entre los extensores radiales del carpo y traccionar hacia arriba. A menudo comentan que si pudieran se arrancarían los músculos. Esta maniobra antiálgica creemos que es una manera instintiva de los pacientes de "levantar" y por tanto descomprimir los músculos radiales que yacen sobre el canal radial, y por tanto traccionar de forma indirecta del supinador.

Conviene aclarar la diferencia entre **síndrome del túnel radial** y el **síndrome del interóseo posterior**. A pesar de que ambos síndromes comparten muchos aspectos anatomopatológicos, su presentación clínica es diferente:

Llamamos **síndrome del túnel radial** a la compresión de la rama motora, cuadro que se caracteriza por producir dolor. Típicamente tiene un desarrollo de muy larga evolución donde la compresión nerviosa permite mantener la función motora, aunque existan síntomas como la fatigabilidad. El dolor se produce por un sufrimiento crónico de la vascularización intraneural y el flujo axonal, que de forma intermitente consiguen restablecerse cuando el paciente está en reposo o en ciertas posiciones, de ahí la fluctuación de la intensidad de los síntomas. En cuadros de muy larga evolución, sin embargo, puede sobrevenir la parálisis si la lesión nerviosa es lo suficientemente grave.

Hablamos de **síndrome del interóseo posterior** cuando la afectación de la rama motora se manifiesta como una parálisis motora. En estos casos la compresión nerviosa suele deberse a una causa más aguda, más brusca y no permite al nervio desarrollar mecanismos de compensación ni adaptarse a la nueva situación. Las causas más habituales son traumatismos directos, sinovitis agudas del codo, aparición

más o menos rápida de gangliones de la articulación radio-humeral, procesos tumorales, etc.

La **palpación del codo** debe incluir la compresión del nervio a la altura de la arcada de Fröhse y a nivel de la arcada de salida del canal radial. La intención es provocar la aparición de los síntomas mediante la compresión directa del nervio.

Si bien esta maniobra clásica se puede realizar a ciegas con unos sólidos conocimientos anatómicos, el uso de la ecografía nos proporciona una precisión y fiabilidad muy superior, tal y como se expondrá en el siguiente apartado.

No realizamos de forma rutinaria las maniobras de provocación de supinación ni extensión contrariada ya que en nuestra opinión la palpación eco-dirigida del nervio aporta una mayor sensibilidad y especificidad.

Es muy importante recordar que cuando exploremos a un paciente con patología de la región lateral del codo debemos explorar todas las patologías de la zona, pues hasta un 60% de ellos, según nuestra serie, presentará más de una patología simultáneamente.

EXPLORACIONES COMPLEMENTARIAS

■ EMG

Aunque la EMG se considera como el *gold estandard* en el diagnóstico de las neuropatías por compresión, en nuestra experiencia personal la EMG realizada por un neurofisiologo experto, al que solicitamos específicamente la exploración de esta patología, ha demostrado una sensibilidad alrededor del 10%. Por ello no solicitamos de rutina esta exploración y la reservamos para aquellos casos en que sospechemos la existencia de una afectación radicular u otra patología concomitante.

■ ECOGRAFÍA

En la actualidad la ecografía ha demostrado ser la prueba de soporte diagnóstico más sensible y reproducible de la que disponemos, tanto para el diagnóstico del SCR como para el resto de las neuropatías por compresión. La posibilidad de observar el nervio de forma detallada en todo su recorrido a lo largo del canal radial, tanto en eje transversal como longitudinal, y su relación anatómica con las diferentes estructuras, supone una herramienta fundamental para la detección de cualquier signo ecográfico de compresión (pseudoneuromas, acodamientos en su recorrido, trayectos anómalos, etc). Además, aun en ausencia de imágenes patológicas, nos permite realizar compresiones selectivas a nivel de las estructuras más susceptibles de producir compresión a la búsqueda de reproducir los síntomas motivo de consulta. Para ello debemos realizar una exploración ecográfica sistemática y meticulosa tal y como se describe a continuación:

- **Localización y exploración ecográfica del nervio radial en el codo:**

A pesar de que el nervio puede empezar a explorarse en cualquier punto de su recorrido, es recomendable iniciar su estudio en un punto anatómico de fácil identificación.

Para el nervio radial recomendamos su localización en la región anterior de la fosa anteroradial del codo y en eje transversal (Fig. 2). Identificaremos la superficie anterior de la zona articular de la paleta humeral donde veremos

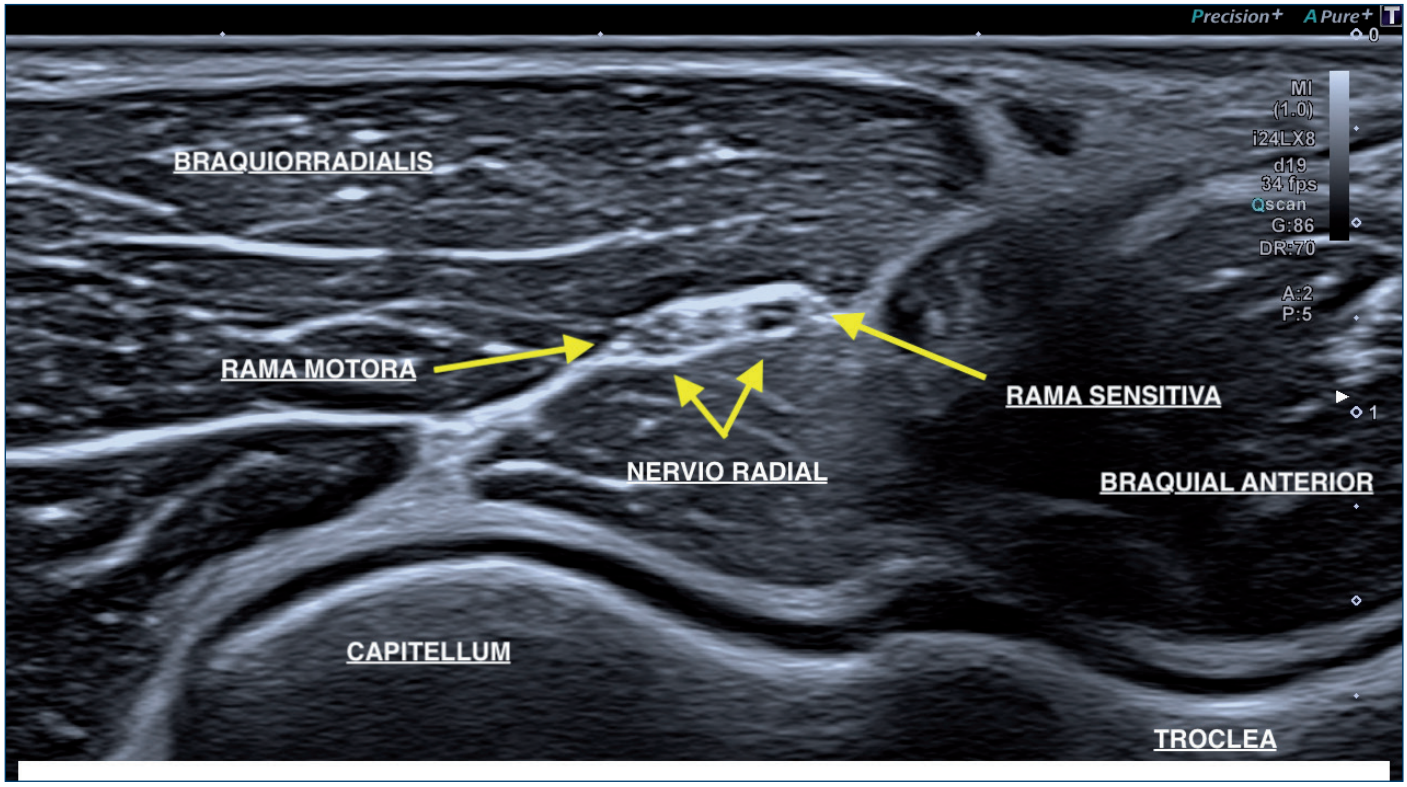

Fig. 2. Imagen ecográfica donde se localiza el nervio radial en la región anterior de la paleta humeral.

el cartílago articular y los relieves característicos del *capitellum* y la tróclea humeral.

Centrados sobre el *capitellum*, de forma semiesférica, un plano fascial (banda hiperecoica) parte desde el extremo radial del *capitellum* y separa el *Musculus Brachialis* –braquial anterior– (en posición anterior respecto al *capitellum*) y el BR, en posición más lateral.

En el interior de este intervalo muscular, y aproximadamente en su tercio medio, se aprecia un tronco nervioso que a este nivel ya muestra claramente dos fascículos nerviosos:

El fascículo más superficial y medial corresponderá a la rama superficial, sensitiva, y el fascículo más profundo y lateral se corresponderá con la rama profunda, motora (Fig. 2).

A partir de su posición a nivel de la zona anterior del *capitellum*, ambas ramas se pueden seguir en eje transversal en todo su recorrido hasta sus divisiones más distales.

En eje transversal localizaremos la rama motora a nivel de su paso por debajo de la arcada de Fröhse, a lo largo de su recorrido entre los dos fascículos del supinador, y a su salida bajo la arcada distal (Fig. 3).

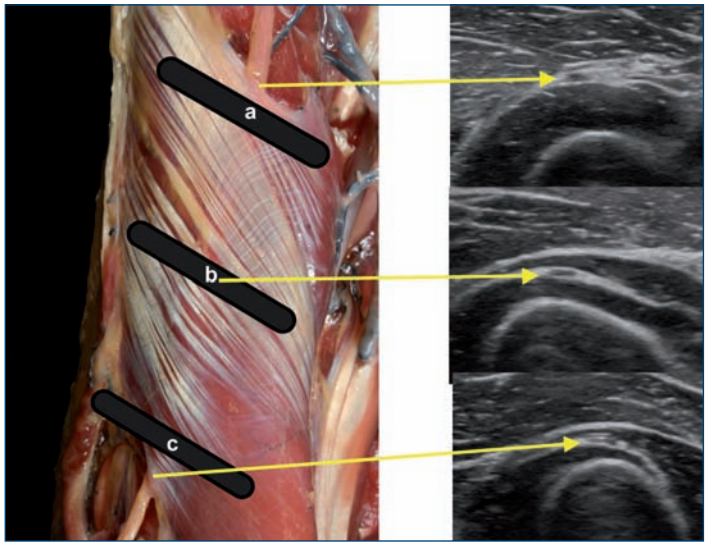

Fig. 3: a: Localización de la rama motora a su paso bajo la arcada de Fröhse. b: durante su recorrido entre los fascículos superficial y profundo del supinador. c: a su salida bajo la arcada distal.

Localizamos la rama motora a nivel de su división tal y como se ha especificado en el apartado de anatomía. Es muy recomendable realizar la exploración con el codo del paciente apoyado en la mesa frente a nosotros, con una extensión de unos 45 grados y con el antebrazo en pronación completa, indicando al paciente que apoye la palma plana en la mesa. Esto nos permitirá seguir al nervio de forma ininterrumpida desde la región anterior de la fosa anteroradial hasta su salida por la cara posterior del antebrazo.

Es de obligado estudio en eje largo y en eje corto el paso del nervio a través de la arcada de Fröhse y la arcada distal (Fig. 4). Localizado el nervio en el intervalo del supinador, podemos pedir al paciente que realice maniobras de pronosupinación o flexoextensión de la muñeca para valorar la aerodinámica del nervio.

Fig. 4. Imagen en eje longitudinal de la rama motora (flechas amarillas) a su paso por debajo de la arcada de Fröhse.

Otra estructura que debe ser valorada es la arteria comunicante radial profunda. Esta pequeña arteria descrita en la literatura como *leash of Henry*, se ha implicado en la compresión de la rama motora del radial. Se encuentra cruzando por encima a la rama motora aproximadamente en el 80% de la población, aunque en un 20% la arteria pasa por debajo de la rama motora. Este cruce se produce a unos 0,5-1 cm proximales a la arcada de Fröhse (Fig. 5)

Aunque se describe como un elemento anatómico implicado en la compresión de la rama motora, en nuestra experiencia se presenta como una estructura laxa y con poca capacidad de comprimir; no obstante, hemos observado estructuras vasculares aberrantes en 2 niños en que la arteria, efectivamente, contribuía en la compresión (Fig. 6).

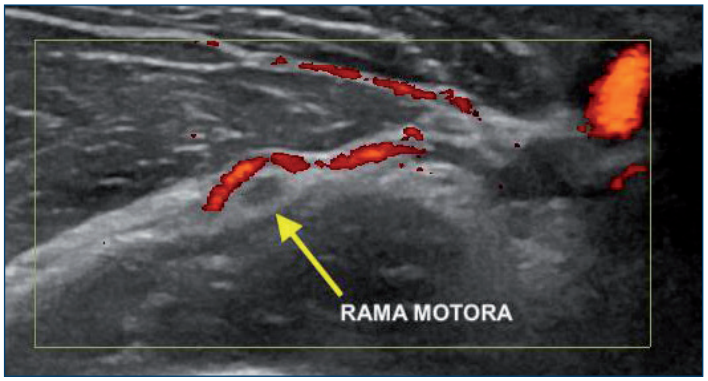

Fig. 5. Imagen Doppler que muestra la arteria comunicante radial profunda a su paso por encima de la rama motora del nervio radial.

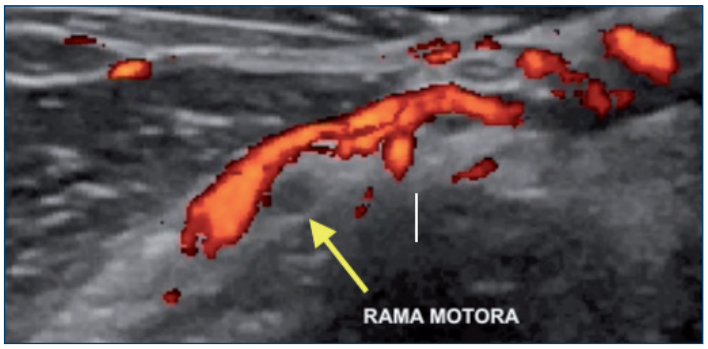

Fig. 6. Imagen Doppler de estructura vascular aberrante en un caso de compresión de la rama motora en un niño de 15 años.

- **Hallazgos patológicos en ecografía:**

Tal y como se ha explicado en el apartado de exploración ecográfica del nervio, iniciaremos la exploración con la sonda en eje corto localizando el nervio radial a la altura del *capitellum*, donde se distinguen ya las dos ramas justo antes de su división.

Seguiremos la rama motora, que es la más profunda y lateral de las dos, y observaremos su paso bajo la arcada de Fröhse. Es importante valorar este paso en eje corto y en eje largo.

Como todos los nervios, la rama motora puede presentar discretos cambios de morfología a su paso por debajo de una estructura que lo comprima de forma fisiológica, por lo que se debe ser cauto a la hora de valorar como patológico alguno de estos cambios.

De forma fisiológica, el nervio puede mostrar cierto aplanamiento tanto en eje corto como en eje largo. En eje corto pasará de tener una sección más o menos esferoidal en la porción proximal a la arcada para presentar una forma más elíptica o aplanada justo al cruzar la arcada y ya dentro del intervalo entre los dos fascículos del supinador. En eje largo puede presentar también un estrechamiento focal a nivel del punto de paso bajo la arcada fibrosa sin que presente engrosamientos bruscos a los lados ni cambios bruscos de curvatura ni dirección.

En compresiones establecidas, el nervio puede presentar los siguientes signos ecográficos que, siempre en el contexto de una clínica compatible, pueden ser considerados como patológicos:

Engrosamiento focal y aspecto anecoico: El engrosamiento focal del nervio puede ser muy sutil, por lo que se recomienda su valoración mediante varias pasadas seguidas con la sonda en eje corto de forma continua arriba y abajo. De esta manera se pueden apreciar variaciones sutiles del área. Al tratarse de un nervio oligofascicular no apreciaremos con claridad una pérdida del patrón fascicular. Es recomendable realizar una comparación con el brazo contralateral (Figs. 7-10).

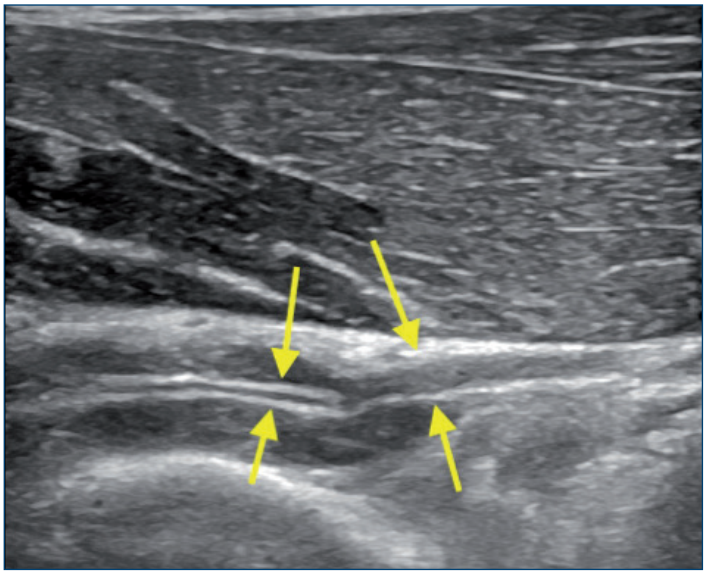

Fig. 7.

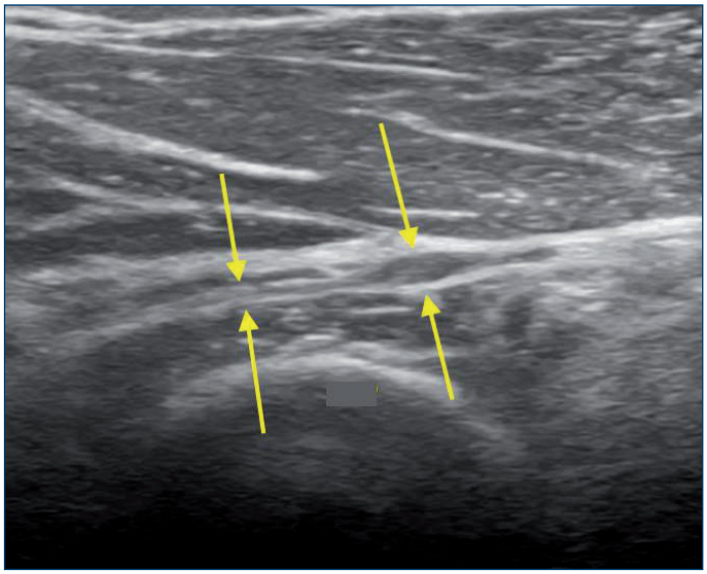

Fig. 8.

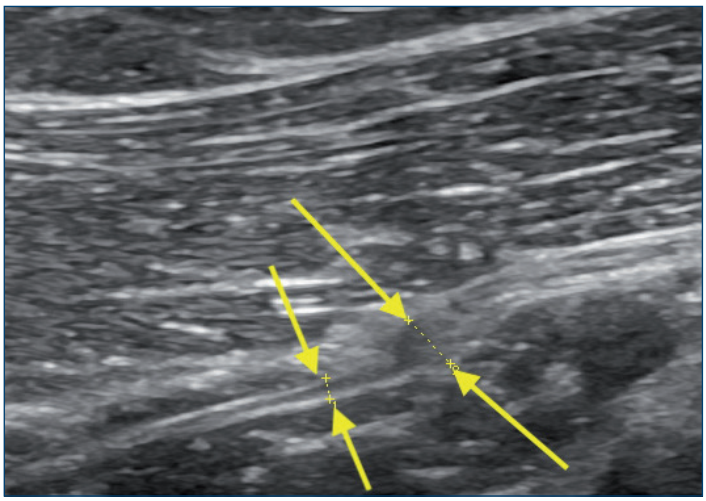

Fig. 9.

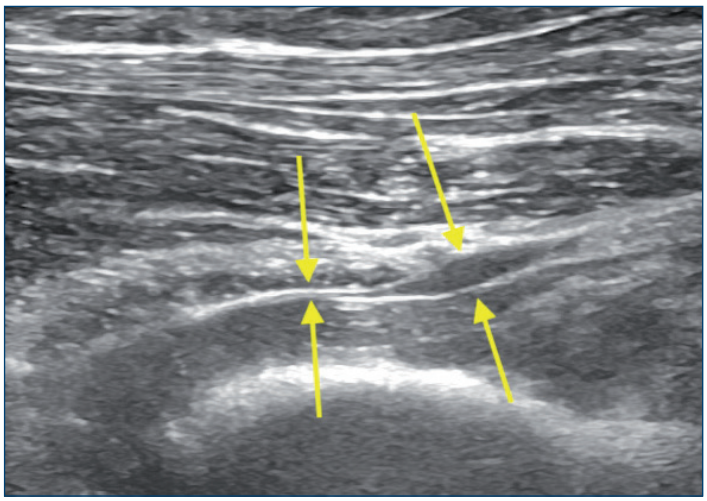

Fig. 10.

Fig. 7-10. Ejemplos de imagen patológica de la rama motora con engrosamiento focal por compresión a su paso por la arcada de Fröhse.

Para completar el estudio del nervio a este nivel será imprescindible explorarlo en eje longitudinal, lo que nos mostrará con mayor claridad alteraciones morfológicas como pseudoneuromas o cambios anómalos de trayectoria.

En casos más evidentes apreciaremos engrosamientos focales localizados, paradójicamente, en sentido distal al punto de compresión.

Cambios bruscos de dirección o curvatura del nervio coincidiendo con el punto de compresión. El trayecto de los nervios siempre debe trazar curvaturas suaves, sin angulaciones. Cualquier alteración brusca de esta trayectoria debe interpretarse de entrada como un posible signo patológico (Fig. 11).

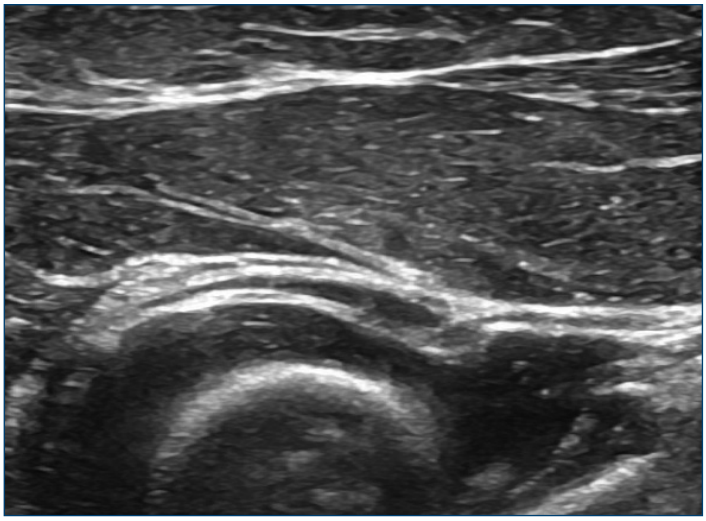

Fig. 11. Ejemplo de trayectoria anómala de la rama motora.

- **Exploración física-ecográfica:**

Una vez localizado el nervio a su paso por la arcada de Fröhse, tanto si su aspecto es normal como si presenta signos ecográficos patológicos, realizaremos la maniobra de provocación.

Con la yema del dedo índice de la mano contralateral a la mano de la sonda, realizaremos una compresión del nervio con una presión moderada (suficiente para que palidezca el lecho ungueal del dedo del explorador). Debemos visualizar simultáneamente por ecografía como el nervio se deprime bajo la presión de nuestro dedo.

Mientras realizamos la compresión de forma continua durante 20-30 segundos, distraemos al paciente con cualquier pregunta o tema de conversación. A los 20 segundos, aproximadamente, le preguntaremos si nota alguna sensación o molestia en la zona de compresión o distalmente a ella. En la población sana esta maniobra no produce ninguna molestia aparte de la sensación de presión local.

En pacientes que presentan esta patología se reproducirán los síntomas motivo de consulta y el paciente referirá dolor local e irradiado por el dorso del antebrazo, pesadez o cansancio del antebrazo, molestias en muñeca o dorso de la mano y dedos centrales tal como se ha descrito en el apartado de exploración física. Las molestias locales únicamente en el punto de compresión no deben ser interpretadas como patológicas de entrada. También deberemos desconfiar de muestras de dolor muy agudo justo en el momento de la compresión.

En muchas ocasiones estas sensaciones persisten durante un buen rato durante el resto del transcurso de la visita o incluso en las horas siguientes.

- **Exploración de la rama motora a la salida del canal radial:**

Localizado el nervio bajo la arcada de Fröhse, lo seguiremos distalmente entre los dos fascículos del supinador y alrededor del cuello del radio hasta la cara dorsal del antebrazo, donde llegará a la arcada de salida del canal radial. En este punto preciso la rama motora del nervio radial pasa a denominarse nervio interóseo posterior y se divide de nuevo en dos ramas terminales para inervar la musculatura extensora de la muñeca y los dedos.

En esta arcada distal se producen compresiones con mucha frecuencia, hasta el 40% de los casos en nuestra experiencia, combinadas con compresiones a nivel de la arcada de Fröhse o de manera aislada.

En algunas ocasiones es posible observar la presencia de un pseudoneuroma distal a la arcada distal (Fig. 12).

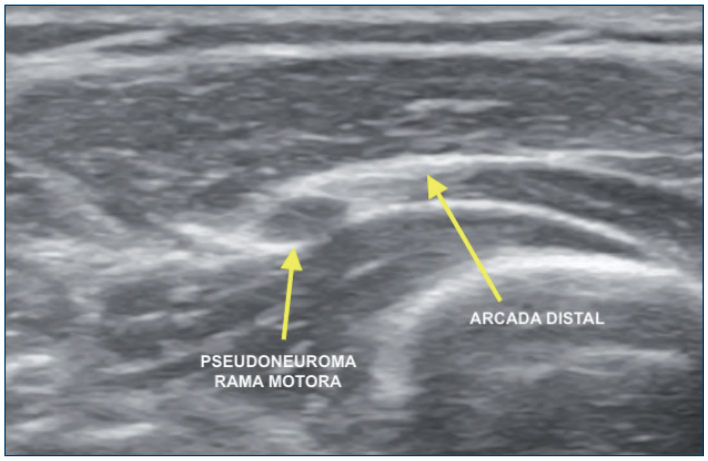

Fig. 12. Imagen de pseudoneuroma distal a la arcada distal del supinador.

Es muy importante explorar detalladamente el nervio a este nivel tanto si ya hemos detectado una compresión en la arcada de Fröhse como si no. Para ello, como siempre, es recomendable la exploración detallada del nervio tanto en eje transversal como en eje longitudinal y la compresión local del nervio con el dedo, tal y como se ha expuesto para la arcada proximal.

La sistemática es exactamente la misma que para la arcada de Fröhse: consiste en realizar una compresión mantenida sobre el punto de cruce del nervio bajo la arcada distal con control ecográfico, maniobra de distracción del paciente durante 20-30 segundos, y preguntar por la aparición de síntomas que deben ser congruentes con el motivo de consulta.

CLASIFICACIÓN DE LAS COMPRESIONES DE LA RAMA MOTORA DEL NERVIO RADIAL EN EL CANAL RADIAL

Con la finalidad de clasificar de una manera sencilla las compresiones de la rama motora del nervio radial (RMNR), proponemos la siguiente nomenclatura (Fig. 13):

Tipo 0: Fase pre-ecográfica: El paciente presenta clínica compatible que se reproduce con la compresión de la RMNR a nivel proximal y/o distal pero SIN cambios morfoestructurales del nervio a la exploración ecográfica ni en la arcada de Fröhse ni en la arcada de salida.

Tipo I: El paciente presenta clínica compatible CON cambios morfoestructurales EN LA ARCADA DE FRÖHSE

Tipo II: El paciente presenta clínica compatible CON cambios morfoestructurales EN LA ARCADA DE SALIDA sin afectación en la arcada de Fröhse.

Tipo III: El paciente presenta clínica compatible CON cambios morfoestructurales EN LA ARCADA DE FROHSE Y EN LA ARCADA DE SALIDA, pudiendo además presentar un engrosamiento difuso en el trayecto entre ambas arcadas.

TRATAMIENTO

Por tratarse de una patología poco diagnosticada no existe en la bibliografía un patrón claro de toma de decisiones a la hora del tratamiento.

En nuestra experiencia solemos proceder de la siguiente forma, aunque intentamos personalizar el tratamiento en cada caso particular:

- En pacientes con sintomatología reciente (menor de 6 meses), con un antecedente de esfuerzo o sobrecarga reciente y con patrón ecográfico normal, aunque las maniobras de palpación sean positivas, iniciamos tratamiento conservador.
- En pacientes con otra patología local tratable de forma conservadora (*trigger point* de la musculatura extensora del antebrazo, epicondilitis, síndrome del meniscoide, etc) intentamos tratar primero la patología concomitante de forma conservadora para ensayar si mejora así la semiología neurológica.
- En aquellos pacientes con semiología de larga evolución (más de 6 meses) y con imagen ecográfica del nervio patológica, recomendamos el tratamiento quirúrgico.

LIBERACIÓN ENDOSCÓPICA DEL TÚNEL RADIAL (Técnica quirúrgica)

La introducción progresiva de técnicas endoscópicas nos ha permitido realizar abordajes quirúrgicos cada vez más pequeños y al mismo tiempo mejorar la visualización de las estructuras minimizando cada vez más las lesiones iatrogénicas.

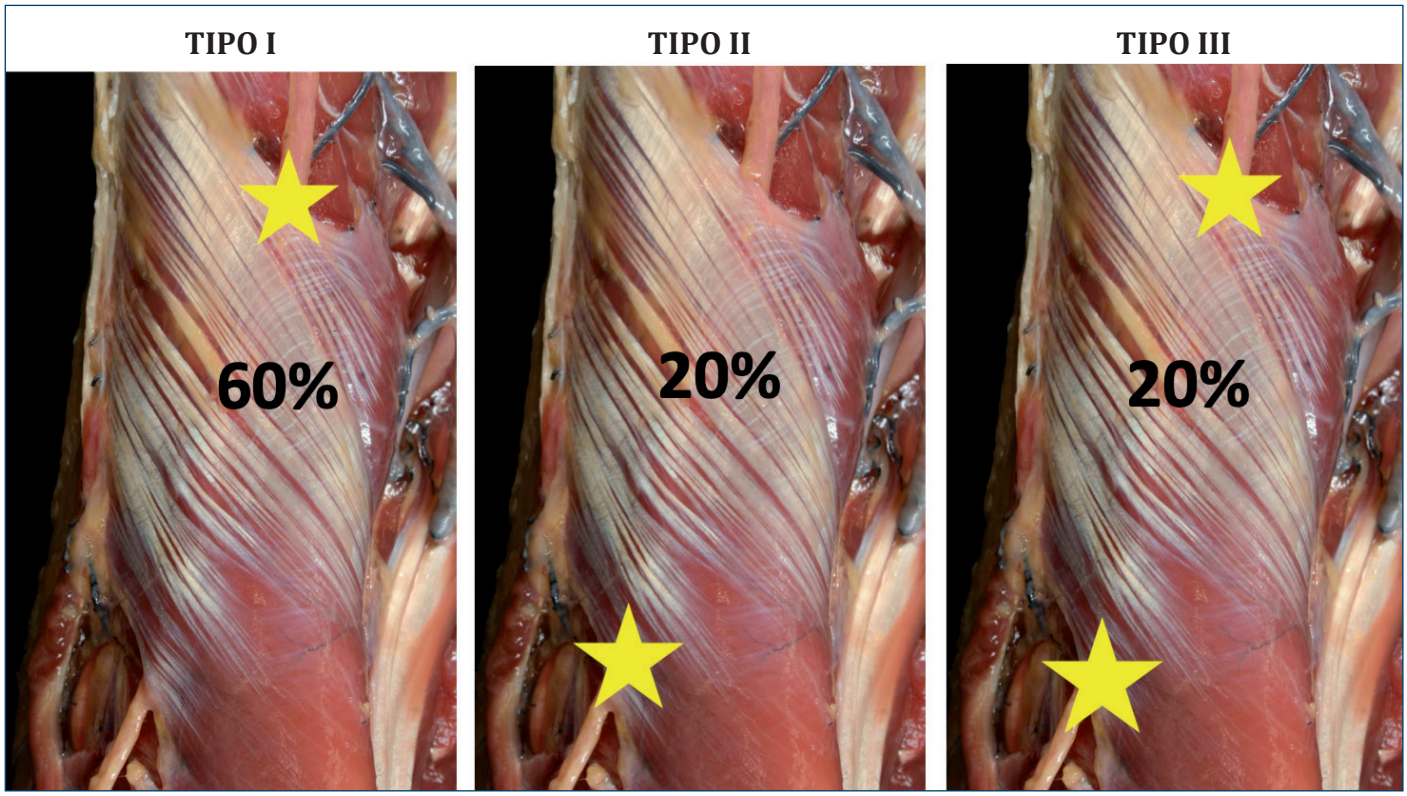

Fig. 13. Clasificación de los diferentes patrones de compresión de la rama motora. Tipo I: compresión aislada en la arcada de Fröhse, se corresponde aproximadamente con el 60% de los casos en nuestra serie. Tipo II: compresión aislada en la arcada distal, se corresponde aproximadamente con un 20% de los casos. Tipo III: compresión a doble nivel en la arcada de Fröhse y en la arcada distal, se corresponde con un 20% de los casos.

INSTRUMENTAL

Para la realización de esta técnica endoscópica utilizamos el instrumental introducido y diseñado por Reiymer Hoffman para la liberación del nervio cubital, junto con el instrumental necesario para la exploración ecográfica.

El material básicamente consta de dos componentes.

- Un espéculo intranasal tipo Killian modificado con un tornillo, que permite mantener una apertura constante, a modo de separador autoestático, y un adaptador para la fuente de luz (Fig. 14).
- Una cánula de artroscopia de 4,2 mm de las usadas en artroscopia de rodilla, a la que se le ha adaptado una paleta en el extremo distal a modo de separador de partes blandas (Figs. 15, 16).

Fig. 14: Espéculos nasales tipo Killian a los que se les ha adaptado un pequeño tornillo que permite mantener el especulo abierto.



Fig. 15: Artroscopio de 4,2 mm al que se le ha adaptado en el extremo una paleta separadora de partes blandas.

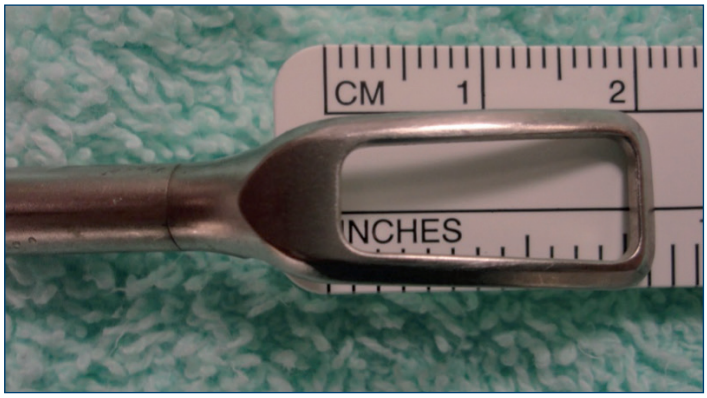

Fig. 16: Detalle de la paleta distal del endoscopio.

COLOCACIÓN DEL PACIENTE

Con el paciente en decúbito supino, se apoya la extremidad afecta sobre la mesa de mano con el manguito de isquemia preparado en la mitad proximal del brazo. Es preferible usar una técnica de bloqueo anestésico del plexo que nos permita usar un manguito de isquemia simple y situado lo más proximal posible en el miembro. El cirujano deberá´ situarse en la parte externa del paciente mientras que el ayudante se sitúa a la axila.

MARCAJE CUTÁNEO DEL TRAYECTO DEL NERVIO Y LÍMITES ANATÓMICOS DEL CANAL RADIAL

El primer paso consiste en la localización del nervio motor con el ecógrafo en todo su recorrido, desde la bifurcación del nervio radial a nivel de la fosa ántero-radial del codo hasta la salida distal del canal radial. Con un rotulador dermográfico se dibuja sobre la piel todo el recorrido del nervio (Fig. 17).

Fig. 17: Posición del paciente en la mesa quirúrgica. Uso del ecógrafo para localizar la rama motora del radial y las estructuras anatómicas que con que se relaciona.

Bajo control ecográfico marcamos 3 puntos anatómicos de referencia:

- la arcada de Fröhse
- el intervalo de Kaplan entre el ECRB y el EDC.
- la arcada distal del supinador.

Sobre cada una de ellas marcamos la intersección con el recorrido del nervio (Fig. 18). Estas marcas indican la posición y dirección del nervio y permitirán en todo momento saber si la orientación del instrumental es correcta. Es muy importante dedicar unos minutos al marcaje cutáneo correcto y realizarlo con el antebrazo en pronación y en la misma posición en que se va a realizar la cirugía, ya que un cambio de posición de la extremidad comportará un cambio de posición del nervio en relación con el marcaje cutáneo, lo que podría derivar en la dificultad de localización o en la lesión del nervio durante la disección.

Un detalle importante es utilizar poca cantidad de gel conductor y evitar el contacto del rotulador con el gel puesto

que queda inmediatamente inservible. Para ello es práctico realizar inicialmente unas marcas con el rotulador, limpiar completamente el gel de la piel y finalmente unir las líneas con el rotulador teniendo la piel ya libre de gel.

■ TÉCNICA QUIRÚRGICA

Tras el estudio ecográfico y el marcaje cutáneo, se realiza la isquemia de la extremidad.

La incisión cutánea es aproximadamente de 3-4 cm sobre el intervalo de Kaplan, centrada sobre el trayecto del nervio que previamente hemos dibujado sobre la piel. Se diseca el tejido subcutáneo con atención de no lesionar la rama cutánea antebraquial dorsal y se practica una incisión de la fascia antebraquial siguiendo la dirección del intervalo muscular (Fig. 19).

Se identifica el plano muscular entre ECRB y EDC, que se diseca fácilmente de forma roma hasta identificar la fascia superficial del fascículo superficial del supinador. Esta fascia presenta un aspecto atigrado muy característico, ya que sus fibras discurren de forma oblicua al sentido del resto de la musculatura extensora del antebrazo (Fig. 20).

En este punto introducimos el espéculo en sentido proximal sobre la superficie del supinador, siguiendo la dirección del nervio en la línea que previamente se ha dibujado sobre la piel. A continuación, introducimos la óptica entre las palas del espéculo (Fig. 21).

El primer paso consiste en seccionar la fascia profunda del ECRB, que nos quedará por encima de las palas del separador y por tanto aparecerá en la imagen como si fuera el techo del canal donde estamos trabajando. Esta es una fascia gruesa y tensa que se ha descrito como uno de los elementos que pueden contribuir a la compresión. La sección de dicha fascia se realiza en el mismo sentido del espéculo, realizando la sección entre las dos valvas. Esta maniobra facilita el poderse mover con el instrumental en un espacio de por sí muy reducido.

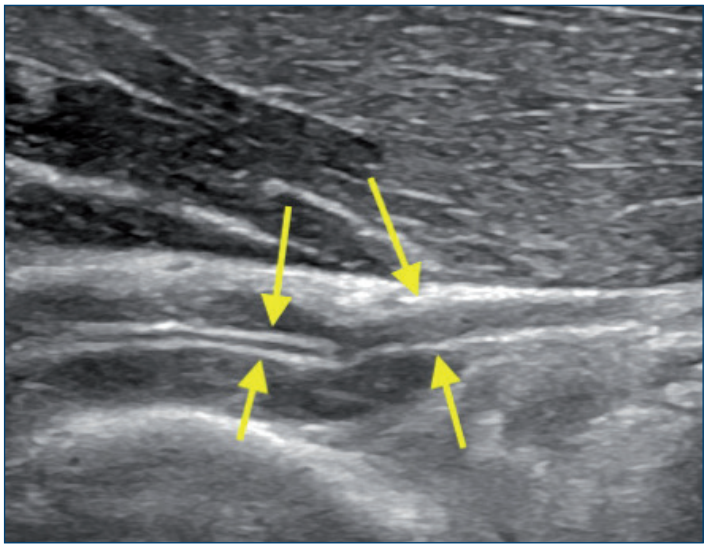

Fig. 20: Detalle del aspecto característico de la fascia superficial de supinador.

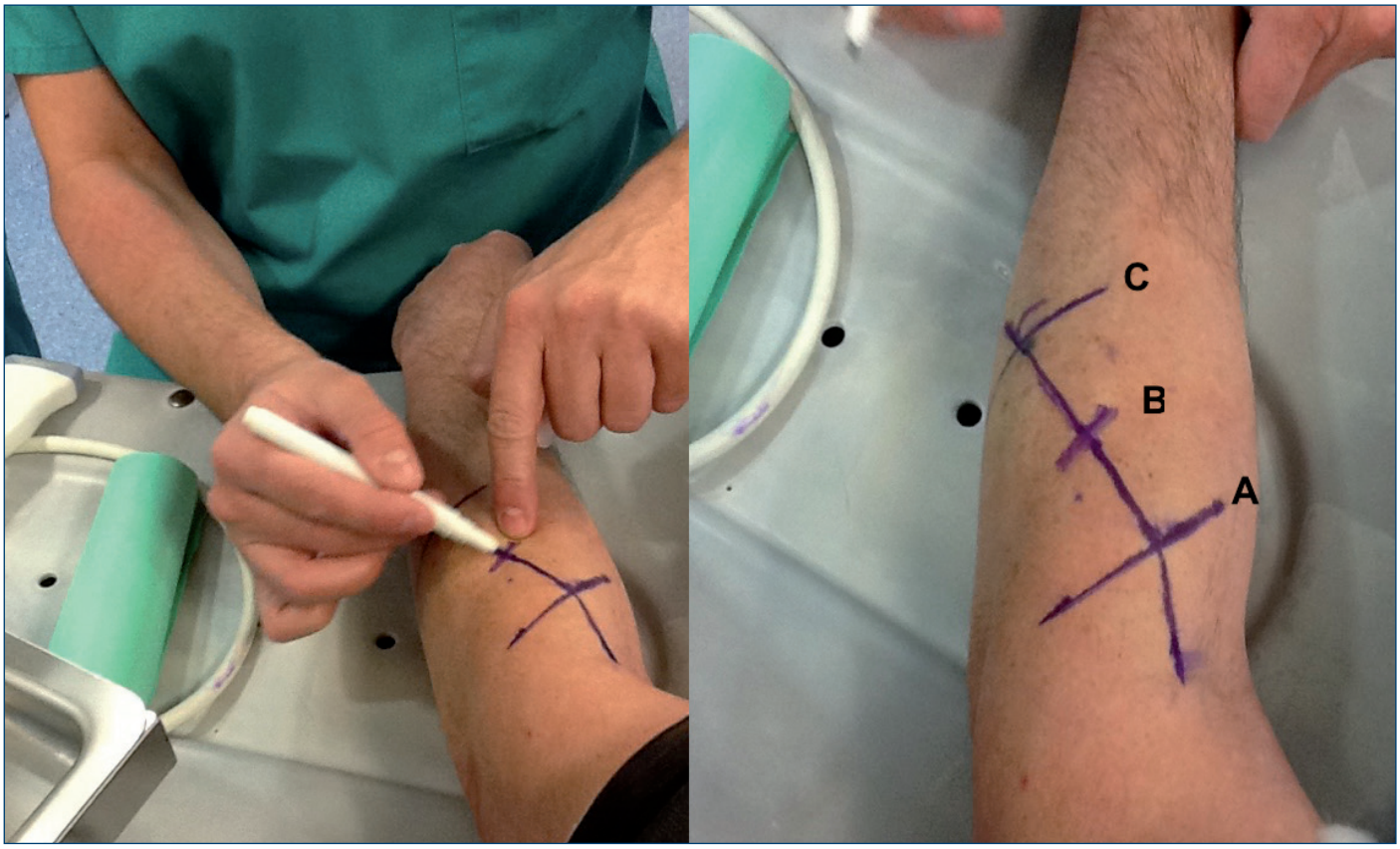

Fig. 18-19: Marcaje de la piel con 3 puntos de referencia: A: Arcada de Fröhse. B: Intervalo de Kaplan. C: Arcada distal del supinador. Sobre cada punto de referencia se marca la intersección con el nervio y se unen con una línea que dará la posición y dirección exacta del nervio.

Fig. 21: Introducción del espéculo de Killian y la óptica en sentido proximal entre la fascia profunda del músculo *brachiorradialis* y la fascia superficial del supinador.

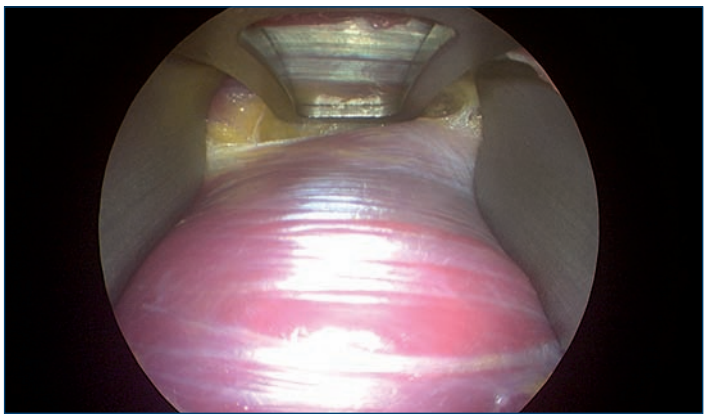

Fig. 22: Aspecto de la fascia superficial del supinador. En esta imagen, el extremo de la paleta del endoscopio está situada sobre el limite proximal del supinador, la arcada de Fröhse. El tejido adiposo que se aprecia en el fondo del espacio contiene y protege a la rama motora.

Al seccionar la fascia estamos disminuyendo la tracción de ésta sobre su inserción en el epicóndilo, por lo que podemos considerarlo, de forma indirecta, como el tratamiento de una eventual epicondilitis si coexiste con este cuadro clínico.

Siguiendo estas indicaciones, nos encontraremos aproximadamente a la mitad del canal radial.

A continuación se realiza una disección roma del fascículo superficial del supinador, que aparece como el suelo del canal donde estamos trabajando, hasta identificar la rama motora del radial (RMR) que, si se han realizado correctamente los marcajes cutáneos, debe aparecer en el mismo plano de la disección (Fig. 22). Para ello usamos una tijera de Metzembaum curva; este paso es crítico en esta técnica, porque al realizar una búsqueda del nervio a través del músculo a ciegas, podemos lesionar el nervio antes de identificarlo si no se ha realizado una disección extremadamente cautelosa (Fig. 23).

Una vez identificada la RMR proseguimos con la disección del fascículo del supinador en dirección proximal hasta la arcada de Fröhse, que seccionaremos. Procedemos a la disección en sentido proximal de la RMR hasta identificar los ramos vasculares que la cruzan (arteria comunicante radial conocida en la literatura como *Leash of Henry*). Si no se aprecian evidencias de compresión del nervio a este nivel, se conservarán dichos vasos y se concluirá la disección en sentido proximal, retirando con cuidado el instrumental a la vez que se comprueba visualmente que el nervio está completamente liberado (Fig. 24).

Seguidamente se procede con la liberación en sentido distal. Ésta es bastante más difícil que la anterior, puesto que la posición del cirujano es más incómoda y las ramas distales del nervio interóseo posterior son extremadamente delgadas y es fácil lesionarlas incluso con la introducción del separador.

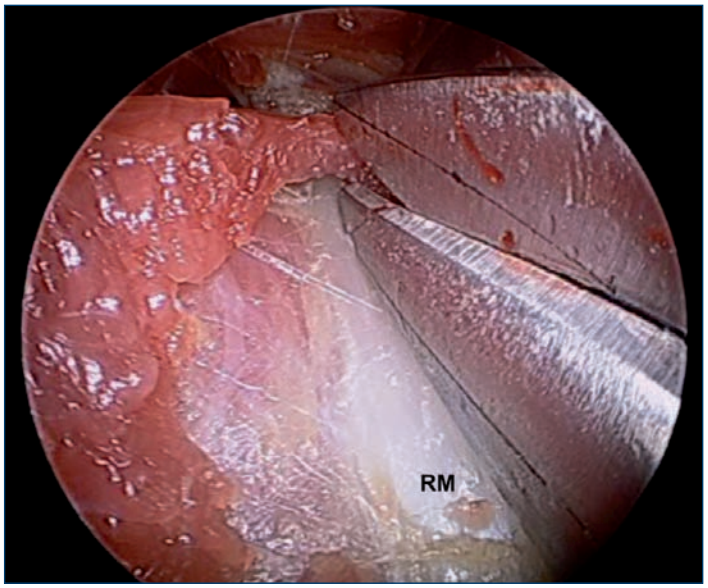

Fig. 23: Detalle de la disección del fascículo superficial para exponer hasta exponer la rama motora del radial en el intervalo entre los fascículos superficial y profundo del supinador. RM Rama motora.

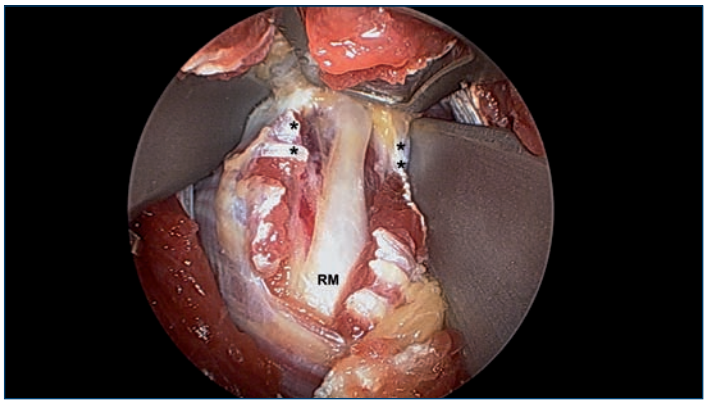

Fig. 24: Aspecto del nervio completamente liberado. Los asteriscos (*) marcan los márgenes libres de la arcada de Fröhse que se ha seccionado completamente. RM Rama motora.

Para ello se introduce de nuevo el separador, esta vez en sentido distal y siguiendo la posición y dirección del nervio que hemos dibujado en la piel (Fig. 25)

Fig. 25: Introducción del espéculo de Killian y la óptica en sentido distal siguiendo el plano anterior entre la fascia profunda del músculo *brachiorradialis* y la fascia superficial del supinador.

Tomando como plano el supinador e identificando de nuevo la RMR en la zona más distal de la disección anterior, introducimos el separador siguiendo la dirección de la marca cutánea en sentido distal. Se introduce la óptica y se prosigue con la disección en sentido distal del nervio hasta identificar el margen distal del fascículo superficial del supinador, que habitualmente aparece como una banda fibrosa fácil de identificar y que deberá seccionarse completamente.

Es muy importante visualizar correctamente el nervio durante toda su disección, especialmente en la arcada distal, ya que justo a su salida el NIP emite una rama motora recurrente que retrocede sobre la superficie distal del supinador para inervar el EDC y que fácilmente puede lesionarse durante la disección.

Liberada la arcada distal se identifica como el nervio se bifurca y no es necesario proseguir distalmente, con lo que se puede retirar el instrumental y dar por finalizada la descompresión del NIP (Figs. 26-27).

Se sutura la fascia superficial del intervalo EDC-ECRB, tejido celular subcutáneo y piel. Generalmente se realiza una sutura intradérmica buscando un buen resultado estético.

■ MANEJO POSTOPERATORIO

Realizamos un vendaje almohadillado del codo sin limitar la movilidad. A los 5-7 días se cambia este vendaje por un simple apósito que el paciente puede cambiar a diario. La sutura se retira a las dos semanas de la cirugía.

Habitualmente, como en la mayoría de intervenciones quirúrgicas de neuropatías por compresión, no se requiere rehabilitación posterior. Sin embargo, en pacientes con síntomas de larga evolución suelen asociarse molestias y alteraciones miofasciales de la zona, que deben ser tratadas.

■ COMPLICACIONES

Entre 2011-2019 hemos realizado esta técnica en 64 pacientes.

En 4 intervenciones se presentó en el postoperatorio inmediato una paresia o debilidad para la extensión activa de los dedos. En todos los casos dicha paresia se recuperó completamente de forma espontánea en un periodo promedio de 4 semanas (rango 3-6 semanas). Estos casos los atribuimos inicialmente a la manipulación directa del nervio durante la cirugía.

En un caso se produjo una sección parcial del nervio durante la disección. Dicha lesión se produjo por un error del cirujano al no advertir que la orientación del instru-

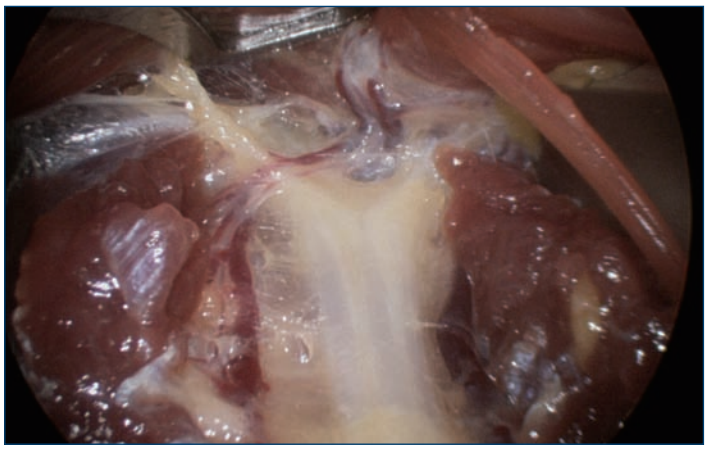

Fig. 26: Imagen endoscópica de la bifurcación distal de la rama motora. Puede apreciarse una arcada vascular que cruza sobre la rama profunda. Este detalle anatómico nos permite diferenciar la rama profunda de la recurrente o superficial, a la que deberemos prestar mucha atención ya que por su recorrido es fácil de lesionar durante la disección o simplemente con la introducción del espéculo.

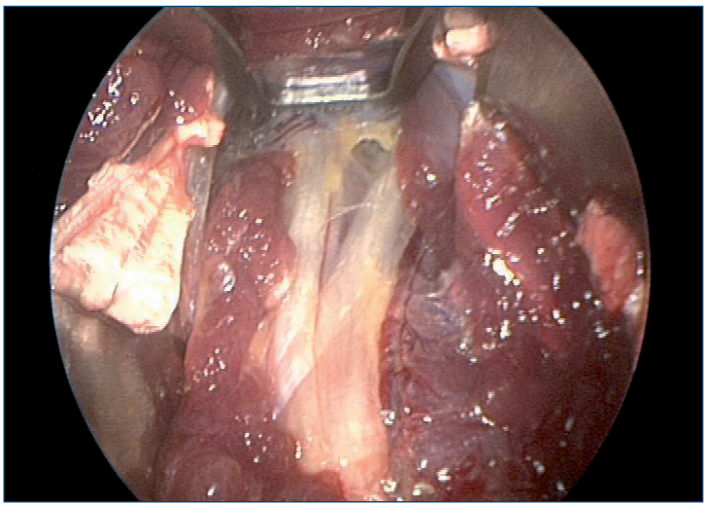

Fig. 27: Imagen endoscópica de la bifurcación distal que, en este caso, se inicia más proximal formando un ángulo agudo entre ambas ramas. Este detalle anatómico facilita mucho la diferenciación y por tanto la disección de las ramas distales.

mental había variado durante la disección respecto al marcaje cutáneo, por lo que el nervio apareció en sentido transversal en el campo quirúrgico y fue confundido con una estructura fascial. Se procedió a la sutura epineural con Ethilon 8/0. La paciente, que fue debidamente informada del incidente, presentó una paresia de extensión de 3º, 4º y 5º dedos; se recuperó completamente en un periodo de 10 semanas.

No se han observado por el momento otras complicaciones como infecciones o síndrome de dolor regional complejo que, lógicamente, podrían presentarse en esta técnica como en cualquier otra de estas características.

■ VENTAJAS DE LA TÉCNICA ENDOSCÓPICA

En cuanto a las ventajas de esta técnica endoscópica con respecto a la técnica abierta, están:

- Menor tamaño de la incisión y menor agresión quirúrgica de la musculatura y estructuras fasciales, por lo que representa una mejora tanto del tiempo de recuperación como una menor secuela estética.
- Mejor visualización del nervio en todo momento mediante la monitorización y amplificación de la imagen, lo cual permite un mejor control de la disección.
- El estudio y marcaje ecográfico del nervio, o de cualquier estructura, puede ser utilizado en cualquier técnica quirúrgica, pero su realización permite una mejor comprensión y planificación preoperatoria, que es esencial en las técnicas endoscópicas, donde perdemos las referencias anatómicas utilizadas con las técnicas abiertas.

■ DESVENTAJAS DE LA TÉCNICA ENDOSCÓPICA

La técnica quirúrgica endoscópica es muy exigente en cuanto a formación y ejecución. Su principal desventaja de es que requiere una cimentada formación en ecografía para poder realizar el diagnóstico y marcaje del nervio. Hoy en día, la ecografía es una técnica en vías de expansión en nuestra especialidad y seguramente en pocos años pasará a ser una técnica habitual de exploración para el traumatólogo, como ya lo es en otras muchas especialidades. Asimismo, la habilidad y experiencia que hemos ido adquiriendo tanto en artroscopia de pequeñas articulaciones como en técnicas endoscópicas, nos hubieran parecido impensables hace unos años y hoy en día son una realidad, del mismo modo que hace tan solo unas décadas parecía impensable realizar una meniscectomía artroscópica y hoy es una técnica absolutamente corriente y extendida.

BIBLIOGRAFÍA

1. Palau-Gonzalez J. Sindrome del canal radial: una nueva técnica de liberación endoscópica. Rev Iberamer Cir Mano 2014. 42 (2): 162-17.
2. Roles NC, Maudsley RH. Radial tunnel syndrome. Resistant tennis elbow as a nerve Entrapment. J Bone J Surg Br. 1972; 54(3): 499-508.
3. Stanley J. Radial Tunnel Syndrome: A Surgeon's Perspective. J Hand Ther. 2006; 19(2): 180-4.
4. Carreras Burgaya A, Palau-González J, Sala Blanch X. Ecografía del nervio periférico. En: Llusá Pérez (Ed). Anatomía quirúrgica del plexo braquial y de los nervios periféricos de la extremidad superior. Madrid: Médica Panamericana; 2013; 329-38.
5. Hazani R, Engineer NJ, Mowlavi A, Neumeister M, Lee WP, Wilhelm BJ. Anatomic Landmarks for the radial tunnel. Eplasty. 2008; 22: 377-382.
6. Clavert P, Lutz JC, Adam P, Wolfram-Gabela R, Liverneauxb P, Kahna JL. Frohse's arcade is not the exclusive compression site of the radial nerve in its tunnel. Orthop Traumatol Surg Res. 2009; 95: 114-8.
7. Hoffman R, Siemionov M. The endoscopic management of cubital tunnel syndrome. J Hand Surg Br. 2006; 31(1): 23-9.
8. Andrew K. Lee, Mark Khorsandi, Nurulhusein Nurbhai, Joseph Dang, Michael Fitzmaurice, Kyle A. Herron. Endoscopically Assisted Decompression for Pronator Syndrome. J Hand Surg. 2012; 37A.
9. Hans-Georg Damert, Reimer Hoffmann, Armin Kraus, R. Lee Stowell, John Lubahn. Minimally Invasive Endoscopic Decompression for Anterior Interosseous Nerve Syndrome: Technical Notes. JHand Surg. 2013; 38A.

COGITARE ET RECTE AMBULARE
SOGACOT

SÍNDROME DEL TÚNEL RADIAL (Tratamiento a cielo abierto)

DR. MANUEL CASTRO MENÉNDEZ
Unidad de Miembro Superior. Servicio de COT del Complexo Hospitalario Universitario de Vigo
manuelcot2000@yahoo.es
DR. JAVIER YÁÑEZ CALVO
Jefe de Sección del Servicio de COT del Complexo Hospitalario Universitario de Vigo
DRA. PATRICIA BALVÍS BALVÍS
Unidad de Miembro Superior. Servicio de COT del Complexo Hospitalario Universitario de Vigo

INTRODUCCIÓN

El diagnóstico diferencial de una epicondilitis incluye todas aquellas posibles causas de dolor en la cara lateral del codo y zona proximal del antebrazo. Una de ellas es el "**Síndrome del túnel o canal radial**" (STR), debido a la compresión del nervio radial en el segmento proximal del antebrazo. Cursa con dolor e hipersensibilidad local, pero sin afectación de la función motora[1]. Descrito inicialmente por Roles y Maudsley en 1972[2], le llamaron también "codo de tenista resistente" por su similitud con una epicondilitis, pero con mala respuesta a los tratamientos habituales para la misma.

La literatura anglosajona contempla otro cuadro de neuropatía por compresión del nervio radial en el codo, llamado "**Síndrome del nervio interóseo posterior**" (SNIP), en el que sí existe pérdida de la función motora de todos o algunos de los músculos inervados por el nervio interóseo posterior (NIP). La existencia de la afectación motora evita una posible confusión con una epicondilitis en estos casos.

La coexistencia de una epicondilitis con una compresión del nervio radial en el codo no es excepcional, eventualidad que complica el diagnóstico y que debe ser tenida en cuenta a la hora de una decisión terapéutica.

La incidencia exacta del atrapamiento del nervio radial en el codo no está clara, pero se estima que la tasa de incidencia anual de la compresión del NIP ronda el 0.003% de la población general[3]. Arle y cols.[4] sostienen que el síndrome de compresión del nervio radial idiopático representa aproximadamente sólo un 0.7% de las lesiones nerviosas no traumáticas de la extremidad superior, aunque otros autores como Erak y cols[5] y Smola[6] sostienen que se trata de la segunda neuropatía por compresión tras el síndrome del túnel carpiano, si bien pasa con frecuencia desapercibida por la frecuente asociación de la compresión del NIP con epicondilitis[5-7].

La relación entre mujeres y hombres varía de 1:1 a 6:1[8-10]. La edad media de presentación descrita en el momento del diagnóstico está entre 30 y 50 años[2,8,11]. Generalmente está involucrado el lado dominante[2], siendo poco frecuente la aparición bilateral[9].

Como factores que contribuyen a la compresión del NIP se han incluido micro-traumatismos de repetición y la realización continuada de esfuerzos de alta demanda[-13].

RECUERDO HISTÓRICO

La primera descripción de un SNIP fue hecha por Agnew en 1863[1], siendo ocasionado por una bursitis bicipital. Posteriormente se describieron otras etiologías como las sinovitis reumatoideas (Marmor 1967), secundarias a fractura-luxación de Monteggia (Naylor 1942, Spinner 1968, Licher 1975) o debidas a tumoraciones como lipomas (Richmond 1953, Capener 1966, Spinner 1972), gangliones (Bowen 1962, Spinner 1972) o hemangiomas (Barber 1962, Spinner 1972)[1].

Otra causa de neuropatía radial son las constricciones o estrechamientos del mismo, ya sean únicas o en dos o más puntos (Figura 1). Algunos autores las han atribuido a un proceso de vasculitis[14], pero su auténtico origen sigue siendo desconocido.

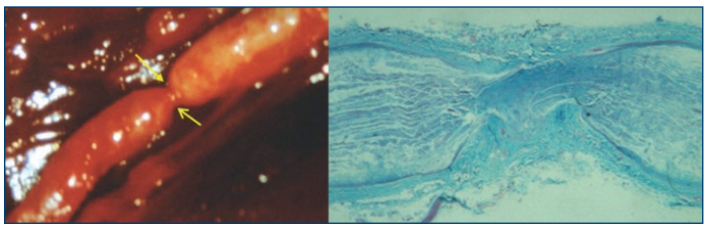

Figura 1: Constricción idiopática del NIP.

El primero en postular la posibilidad de la compresión del NIP a su paso por el músculo *Supinator Brevis* (SB) fue Winckworth en 1883[1,15]. En 1905 Guillain fue el primero en atribuir un caso de compresión primaria del NIP a nivel de su entrada en el músculo supinador corto en un director de orquesta al realizar movimientos repetitivos de pronosupinación, con parálisis progresiva del 3º, 4º y 5º dedos. Michelle y Krueger describieron en 1954 la compresión del NIP, definiéndola como *"Síndrome del pronador radial"*[9]. Whiteley y Alpers en 1959 describieron,

como hallazgo intraoperatorio, un neuroma en continuidad del NIP en el borde del SB. Spinner (1968)[16] relacionó la existencia de una arcada de Fröshe anormalmente fibro-tendinosa con la compresión del nervio a dicho nivel. Capener (1966) habló de una compresión dinámica y Sunderland (1972) describió la arcada fibrosa en forma de "J", como ésta se tensa al realizar la extensión y supinación y se relaja con la flexión y pronación[1].

Kopell y Thompson (1963) describieron la existencia de una brida o banda fibrosa en el borde anteromedial del músculo *Extensor Carpi Radialis Brevis* (ECRB), que en algunos casos comprimía al nervio antes de la entrada en la arcada de Fröshe. Este hallazgo fue corroborado por numerosos autores, como Spinner, quien señaló como en pronación y flexión completa de la muñeca se tensa el músculo y su borde fibroso puede ser origen de compresión[1,16].

Durante mucho tiempo, cualquier cuadro doloroso en la parte lateral de la zona proximal del antebrazo se englobaba dentro de la locución "*Codo de tenis o del tenista*". Como ya se indicó, Roles y Maudsley[2] en 1972 acuñaron el término de "Síndrome del túnel radial o codo de tenista resistente" al relacionar el dolor en la cara lateral del codo con la compresión del nervio motor. Esto se debió a la incapacidad de mejorar ciertos casos de "codo de tenis", llegando a la conclusión de que la compresión de esta rama nerviosa puede simular una tendinopatía epicondílea.

ANATOMÍA APLICADA

El nervio radial se bifurca en dos ramas a la altura de la articulación radiohumeral: la rama sensitiva superficial y la motora profunda (nervio interóseo posterior o NIP). Esta bifurcación es variable en función de raza y regiones geográficas[15], pero la mayoría de los autores aceptan que se localiza en un área comprendida entre 3 centímetros (cm) proximal y distal a la articulación del codo[1,17-23]. Proximalmente a esta división, salen las ramas que inervan el músculo *Braquioradialis* (BR) y el *Extensor Carpi Radialis Longus* (ECRL).

Tras individualizarse, el NIP se sitúa sobre la cápsula articular del codo, bajo un tejido fascial. A continuación, pasa bajo una red vascular que procede de los vasos recurrentes radiales (arcada de Henry) y posteriormente desciende desviándose a radial y se introduce entre los dos vientres musculares del músculo *Supinator Brevis* (superficial y profundo) para, al salir del mismo, situarse en el compartimiento posterior del antebrazo (Figura 2). El borde superior del vientre superficial del músculo SB recibe el nombre de Arcada de Fröhse, que en ocasiones puede ser especialmente fibrosa y suponer un punto de compresión. La rama motora para el musculo ECRB suele originarse del NIP antes de introducirse en los vientres musculares del SB; sin embargo, en ocasiones puede surgir más proximal e incluso de la rama superficial[24]. Al abandonar el músculo SB, ya en la cara posterior del antebrazo, el NIP se divide en varias ramas terminales motoras que inervan la musculatura extensora superficial y profunda[25-27]. La localización de este punto de división es variable. Ay y cols.[28] realizaron un estudio en cadáver (19 antebrazos),

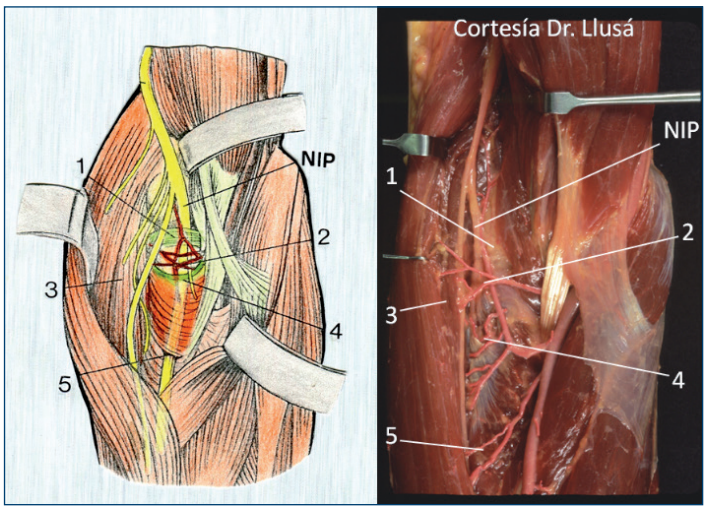

Figura 2: Recorrido del nervio interóseo posterior (NIP) en el codo. *Canal radial* y los 5 potenciales puntos de compresión del NIP: 1) Tejido fascial en codo; 2) Arcada arteria recurrente radial (Arcada de Henry); 3) Borde fibroso del Extensor Carpi Radialis B Brevis (ECRB); 4) Arcada de Fröhse; 5) Bandas fibrosas en el músculo Supinator Brevis (SB).

observando esta división proximalmente (16 mm de media) al margen distal del músculo SB en el 26,7 % de los antebrazos. En el 20% de los casos esta división se localizaba a la salida del músculo SB, y en el 53% a 3,5 mm distal a la salida de este músculo. Es importante conocer estas variantes ya que, las lesiones del NIP por encima de las divisiones terminales pueden originar parálisis completas, mientras que las que lo hacen a ese nivel o más distales, provocan lesiones parciales o aisladas.

El patrón de inervación de estas ramas terminales del NIP presenta numerosas variantes anatómicas[29]. En un estudio en cadáveres, Vergara[21] publicó que la distribución del nervio en la musculatura extensora después de la salida del SB, era semejante a una pata de gallo con división inconstante (entre 4 a 7 ramas) y variando mucho el grosor de ellas. Excepto en un caso de su estudio, la rama que inerva el músculo *Extensor Digitorum Comunis* (EDC) presentaba una trayectoria inversa, lo que la hace susceptible de lesionarse durante la disección de la parte lateral del codo.

Todo este trayecto que sigue el NIP desde su origen (desde aproximadamente 3 cm proximalmente a la articulación radiohumeral) hasta la salida del músculo SB es lo que se ha denominado "túnel o canal radial". Aunque no se corresponde con un auténtico túnel anatómico, representa una zona donde, por sus características anatómicas, el nervio puede ser comprimido a distintos niveles[1], que se analizarán con detalle más adelante (Figura 2).

Finalmente, el NIP termina en forma de una rama sensitiva que desciende por la membrana interósea del antebrazo y el suelo del cuarto compartimento extensor hasta la muñeca, donde inerva la cápsula posterior de las articulaciones radiocarpiana, mediocarpiana y carpometacarpiana[1]. Esta rama es constante y puede ser utilizada como injerto para reparaciones de nervios digitales, o resecada en las técnicas de denervación de la muñeca dolorosa[15]. Hay que recordar que el NIP transporta fibras aferentes

no mielinizadas (grupo IV) desde la cápsula de la muñeca y pequeñas fibras aferentes mielinizadas (grupo IIA) a lo largo de su distribución. Las fibras no mielinizadas del grupo IV de los músculos se han asociado con la nocicepción y el dolor, lo que puede explicar las quejas sensoriales del paciente en el compromiso de NIP puro[9].

ETIOPATOGENIA

Desde el punto de vista etiopatogénico, podemos distinguir dos tipos de procesos por compresión del nervio radial a nivel del codo:

I) Hay algunos casos **secundarios** a patologías locales, tanto intraneurales como extraneurales, que pueden ser causa de compresión del nervio. Se han descrito numerosas causas de posible compresión: lipomas, fibromas, fibrolipomas, gangliones, sinovitis, condromatosis sinovial, artritis séptica, condromas, hemangiomas miositis, bursitis bicipital, schwannomas, neurofibromas, fractura-luxación de Monteggia, etc. (Tabla1). Como ya se indicó, existen algunos casos de estenosis neurales intrínsecas, que algunos autores atribuyen a vasculitis, pero cuya causa sigue siendo actualmente desconocida (Figura 1).

II) Otros casos se consideran **primarios o idiopáticos**, cuando no hay procesos patológicos locales, sino que la compresión es producida por estructuras anatómicas normales, generalmente en el contexto de la realización de esfuerzos o movimientos de repetición.

La mayoría de los autores reconocen 5 puntos potenciales de compresión del NIP dentro del túnel radial [1,9,10,15] (Figura 2):

1/ **Bandas fibrosas del tejido fascial que recubren el NIP a nivel de la articulación radiohumeral**: El engrosamiento patológico de estas bandas fue descrito inicialmente por Roles y Mandsley en 1972[2].

2/ **Hipertrofia de la red vascular procedente de los vasos recurrentes de la arteria radial**: Causa de compresión descrita en 1966 por Henry (Figura 2).

3/ **Borde fibroso del ECRB:** Antes de entrar en el músculo SB, el NIP pasa por debajo del ECRB. Éste puede presentar un borde que puede comprimir el nervio durante los movimientos de pronosupinación repetida con la muñeca en flexión (Figura 3).

4/ **Borde proximal del fascículo superficial del músculo SB**: Se denomina Arcada de Fröhse, arcada que se ha relacionado con la mayoría de los cuadros de compresión del NIP. Este borde muscular puede sufrir cambios histológicos que conducirían a su transformación en una banda fibrosa (Figura 4), convirtiéndose en un posible origen de compresión con los movimientos repetidos de codo, especialmente movimientos de pronosupinación[16,30]. Werner y cols.[31] comprobaron que el margen proximal del SB origina un aumento de presión de 40-50 mm de Hg sobre el NIP con el estiramiento pasivo del músculo, multiplicándose esta cifra por 4 cuando el músculo se tetanizaba. Hay estudios que indican que, en la población de Estados Unidos, la arcada de Fröhse es membranosa en aproximadamente el 68% de los casos y tendinosa en el 32%[32], mien-

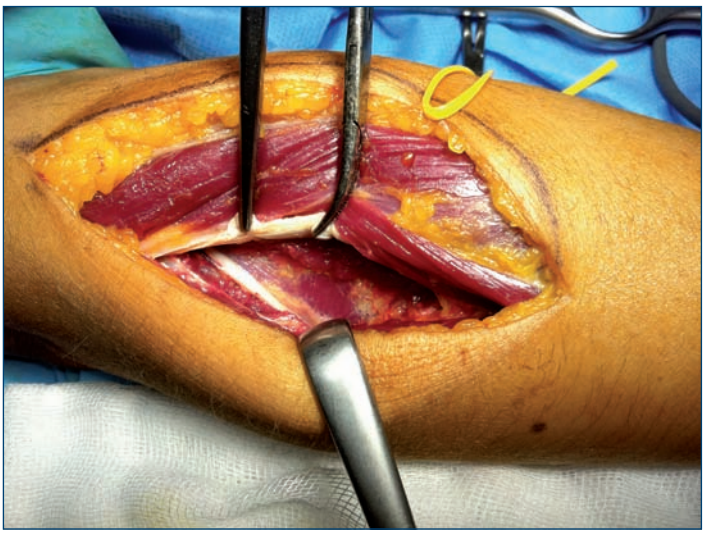

Figura 3: Borde fibroso del ECRB anormalmente engrosado. En el fondo se aprecia el NIP tras la apertura del vientre superficial del SB.

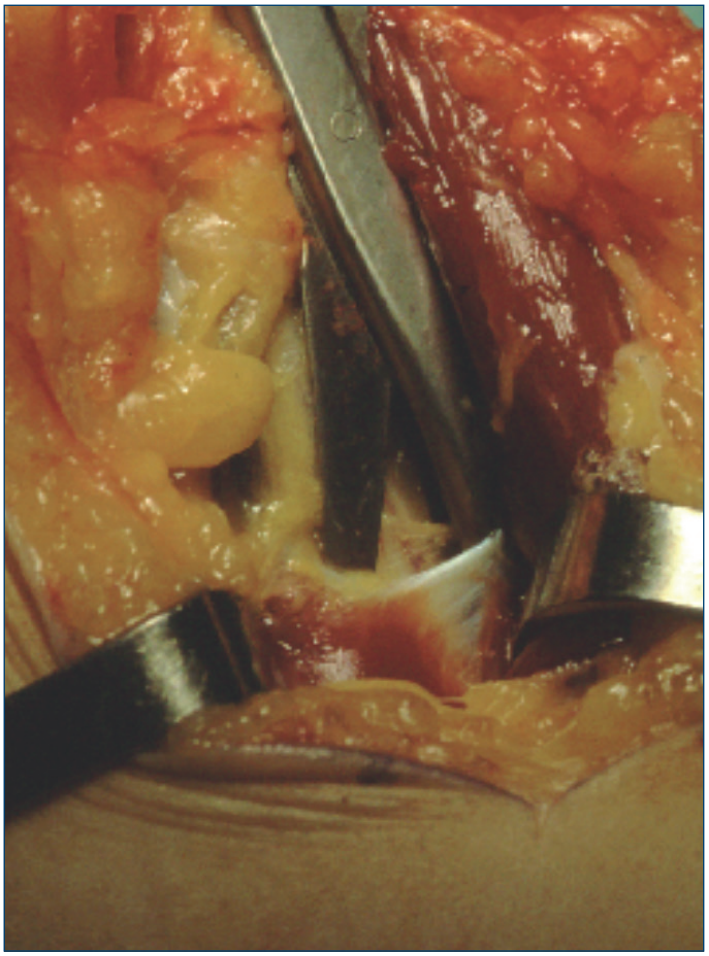

Figura 4: Arcada de Fröhse fibrosa.

tras que en el 80% de la población turca es fibrosa[33]. Esta proporción puede variar dentro de la propia arcada y con respecto al lado y sexo[15]. En el trabajo publicado por Kirigi y cols[34], 7 sobre 60 antebrazos de 30 cadáveres, describieron que un 57% de arcadas eran tendinosas y un 43% membranosas. No observaron diferencias significativas entre hombres y mujeres en el brazo derecho, sin embargo, el 97% de los brazos izquierdos de los cadáveres femeninos tenían bordes proximales tendinosos.

5/ **Bandas fibrosas en el espesor del musculo SB**: La existencia de estas bandas, así como en el punto de salida del borde distal de este músculo (Figura 5), pueden ser otra causa de compresión[35].

Gelberman y cols. han descrito el acrónimo FREAS, que permite recordar los lugares de compresión del nervio a lo largo del túnel radial: F (bandas Fibrosas), R (vasos Recurrentes de la arcada de Henry), E (*Extensor carpi radialis brevis*), A (Arcada de Fröhse) y S (borde fibroso del *Supinator Brevis*)[15,36].

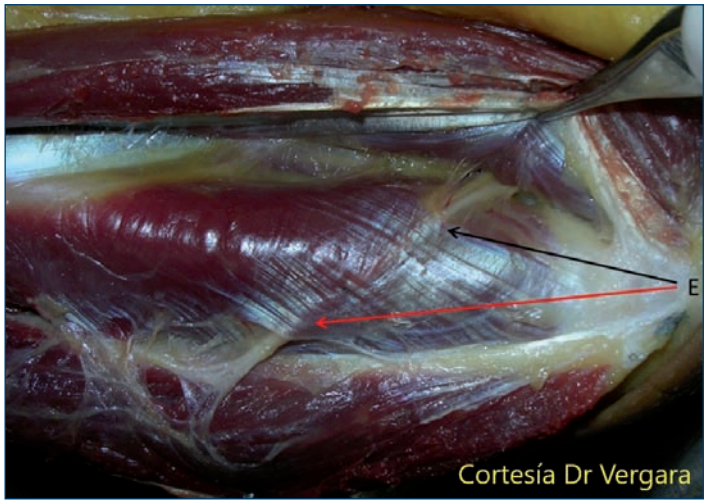

Figura 5: El NIP entrando en la arcada de Fröhse al músculo Supinator Brevis (SB), su trayecto dentro del músculo y la salida. La presencia de bandas fibrosas en la entrada del SB (Arcada de Fröshe -*flecha negra*-), así como, en el punto de salida del borde distal del mismo (*flecha roja*) pueden ser causas de compresión.

DIAGNÓSTICO

La compresión del NIP a nivel del codo puede dar lugar a dos formas distintas de presentación:

1. SÍNDROME DEL TÚNEL RADIAL (STR)

Se trata, como ya se ha explicado, de un proceso compresivo en el que predomina el componente irritativo del nervio, sin afectación motora. Los pacientes presentan dolor en la zona distal al epicóndilo, que mejora con el reposo. Al no existir alteraciones motoras se produce la dificultad del diagnóstico diferencial con la tendinopatía epicondílea, que se tiene que basar en la localización del dolor, pudiendo ayudar determinadas maniobras de provocación. Es característico el dolor a la presión distalmente al epicóndilo, sobre el túnel radial (Figura 6a), maniobra que siempre ha de hacerse comparativamente con el lado sano[1]. A diferencia del STR, en los cuadros de epicondilitis el dolor se provoca al palpar el epicóndilo de una forma directa[15]. Loh y cols[37], desarrollaron una prueba diagnóstica denominada Regla de los Nueve para evaluar pacientes con dolor inespecífico en el codo y zona proximal del antebrazo. Esta prueba consiste en dividir en nueve regiones la cara anterior del antebrazo en su parte proximal, justo distal al pliegue del codo. Estas regiones se marcan con cuadrículas de 3×3 (Figura 6b). La prueba consiste en aplicar presión a cada área individualmente, y pedir a los pacientes que identifiquen cada lugar como doloroso, molesto/sensible o sin dolor. La sensibilidad o dolor a la presión en las dos cuadrículas proximales en la columna lateral indican irritación del nervio radial[37-38].

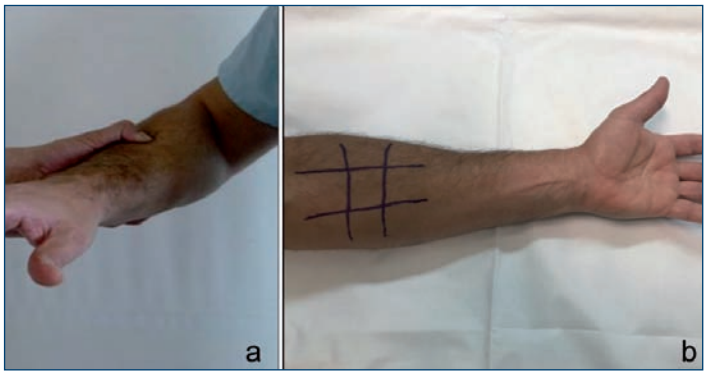

Figura 6: 6a. Diagnóstico: Localización del dolor más distal al epicóndilo. **6b.** "Regla de los Nueve".

Podemos complementar la exploración clínica con dos **maniobras de provocación**, que consisten en poner en tensión los músculos ECRB y SB[8].

a) **Test del dedo medio:** Consiste en que el paciente realice una extensión del tercer dedo contra resistencia con el antebrazo en pronación, provoca la contracción del músculo ECRB; si hay compresión del NIP, va a desencadenar dolor (Figura 7a). Esta maniobra fue descrita inicialmente por Roles y Maudsley[2] y ha sido cuestionada por diversos autores, que la consideran poco específica debido a que la tensión del ECRB puede ser también dolorosa en la epicondilitis[1,39,40].

b) **Supinación contra resistencia con el codo en extensión**: Consiste en realizar una supinación contra resistencia con el codo el codo en extensión para anular la fuerza supinadora del *Biceps Cubiti* (bíceps braquial) (Figura 7b). Si es positiva, va a producir dolor en la zona de la compresión por acción del músculo SB.

Si persisten dudas diagnósticas se puede realizar una infiltración con anestésico local (*Scandicaín, 1-2 ml*) sobre la arcada de Fröhse, que mejora el dolor y provoca un bloqueo temporal del nervio[1,23,40,41]. Algunos autores consideran que una respuesta positiva de este test es un factor pronóstico positivo y hace innecesarios los estudios electromiográficos[36]. También es útil realizar una infiltración

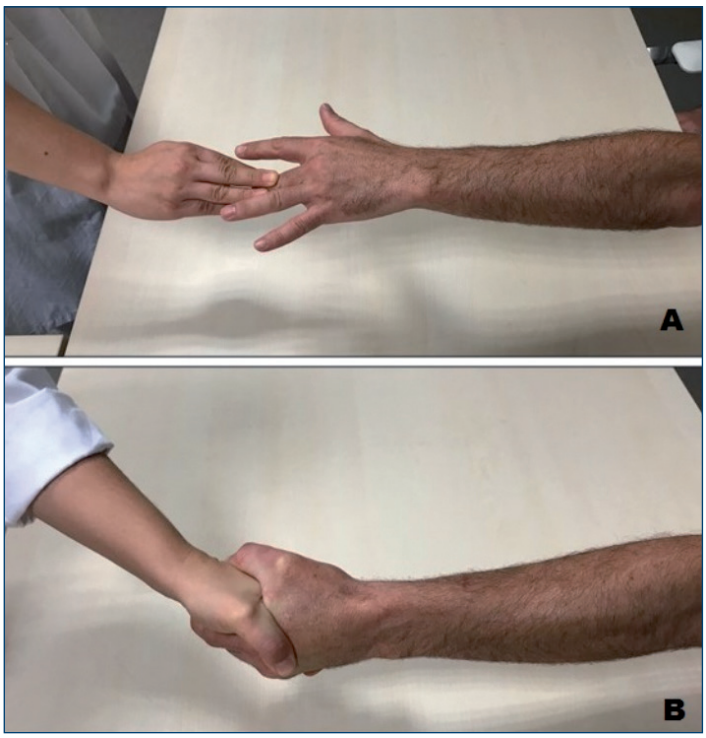

Figura 7: Maniobras de provocación: **7A.** "Test del dedo medio" y **7B.** Supinación contra-resistencia con el codo el codo en extensión.

anestésica del epicóndilo lateral en aquellos casos en que la maniobra de bloqueo de la arcada sea negativa y persista dolor, para descartar que se trate de una epicondilitis o un cuadro clínico mixto de neuropatía y epicondilalgia[15].

El estudio electromiográfico en reposo no suele aportar ningún dato preciso. Los mejores resultados se obtienen cuando se valora la latencia motora en posición neutra, pronación pasiva y supinación pasiva[1,15]. Kupfer y cols.[42] midieron las diferencias en la latencia motora en las posiciones neutral, supinación y pronación del antebrazo. En el estudio, los pacientes que previamente tenían un diagnóstico confirmado de STR tenían una latencia diferencial promedio mayor o igual a 0,30 m/s en comparación con los controles, y consideran esta latencia diferencial indicativa de STR[3,42]. La realización de esta prueba en supinación contra resistencia mejora su sensibilidad en algunos casos [8,23,40,41], aunque hay estudios que no han demostrado incremento de la latencia en el electromiograma[43]. Si bien el resultado alterado de esta prueba puede establecer el diagnóstico de STR, esto sólo ocurre en el 10-50% de los casos [39,43]. Por ello, muchos autores no creen necesarios estos estudios para alcanzar el diagnóstico[36].

En las neuropatías por compresión se ha abierto una nueva vía de diagnóstico con la RM, que permite valorar los cambios en la intensidad de la señal que origina la denervación muscular y de los músculos inervados por el NIP, así como detectar la existencia de epicondilitis u otras posibles patologías acompañantes que puedan ser responsables del cuadro de compresión[15]. Ferdinand y cols[44] describieron los hallazgos de RM en 25 pacientes diagnosticados clínicamente de STR, comparando los resultados con los obtenidos en 10 pacientes asintomáticos. El hallazgo más común fue la denervación muscular a lo largo de la distribución del NIP dentro del músculo SB[19]. Sin embargo, algunos estudios declararon que las imágenes de RM no tienen un papel clave en el diagnóstico y el estudio del STR[2].

Como hemos comentado, la epicondilitis se diferencia del STR por la presencia de dolor localizado directamente en el epicóndilo lateral. Sin embargo, varios estudios identifican la aparición simultánea de estas dos patologías entre 21 al 41% de los pacientes [11,45,46]. Por el contrario, se ha estimado que el STR está presente en el 5% de los pacientes diagnosticados con epicondilitis lateral[47]. Algunos autores consideran que el dolor del NIP asociado con la epicondilitis lateral se debe a que la ECRB se encuentra junto al NIP y al hecho de que el NIP lleva impulsos aferentes[9].

2. SÍNDROME DEL NERVIO INTERÓSEO POSTERIOR (SNIP)

El diagnóstico de esta forma clínica es más evidente al existir pérdida de función motora de alguno o todos los músculos inervados por el NIP[1]. El déficit motor aparece de forma espontánea, en ocasiones precedido de un breve episodio de dolor a nivel del tercio proximal del antebrazo. Cuando se produce una afectación completa del NIP, el paciente no puede extender los dedos y sólo puede extender la muñeca acompañada de desviación radial de la misma debido a la acción del músculo ECRL. Si la afectación es incompleta, la sintomatología clínica es variable y el déficit motor depende del nivel lesional[1].

En estos casos con afectación motora no hay posibilidad de confusión con la epicondilitis; el estudio electromiográfico nos confirma el diagnóstico y permite establecer el pronóstico lesional.

Es importante descartar la existencia de patologías que puedan ser causa de compresión a este nivel (TABLA 1) completando el estudio con radiografías, análisis, ecografía y/o RM.

A. Procesos expansivos extraneurales: • Lipoma • Fibroma • Fibrolipoma • Sinovitis reumatoide • Ganglión • Hemangioma • Miositis focalizada • Bursitis bicipital
B. Lesiones intraneurales: - Tumores: • Schwannoma • Neurofibroma • Ganglión intraneural • Otros - Constricción idiopática
C. Secuelas de Fractura-Luxación de Monteggia

Tabla 1. Causas de compresión del NIP.

Existen lesiones parciales, más raras, con déficit de extensión de algún dedo aislado (Figura 8). En estos casos ha de

realizarse diagnóstico diferencial con las roturas tendinosas de etiología reumática de los tendones extensores (Síndrome de Vaughan-Jackson), donde la valoración del "efecto tenodesis" de los extensores nos puede ser de gran utilidad[1,25,48].

Figura 8: Infrecuente caso de compresión del NIP con déficit motor parcial. El diagnóstico diferencial principal es la rotura de tendones extensores.

TRATAMIENTO

En los casos de compresión secundaria del NIP, el tratamiento irá dirigido a solucionar la causa de la compresión, bien sea mediante tratamiento conservador (infiltraciones en enfermedad reumática, etc) o con tratamiento quirúrgico (tumores, gangliones, fracturas, infecciones, etc) (Figura 9).

En los casos primarios de afectación del NIP (con y sin parálisis) se debe realizar inicialmente un tratamiento conservador y, si fracasa, se valorará realizar un tratamiento quirúrgico para la liberación y descompresión del nervio.

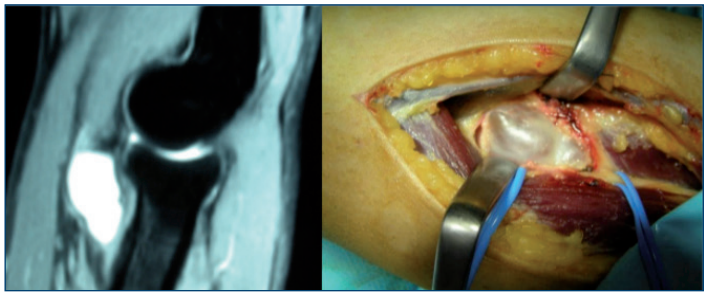

Figura 9: Exéresis por vía anterior de ganglión de articulación radio-humeral que comprimía el NIP.

■ TRATAMIENTO CONSERVADOR

Creemos que el STR debe ser tratado inicialmente de forma conservadora, evitando cualquier postura o movimiento nocivo y asociando AINES y/o analgésicos por vía oral y/o tópica[1]. Este tratamiento, que puede ser eficaz en fases iniciales, sólo aporta mejoría transitoria en las formas crónicas[2,40,49]. Si coexiste una epicondilitis, los ejercicios de estiramiento tendinoso pueden ser de utilidad[1,15]. Recomendar cambios ergonómicos en la realización de las actividades que provocan el dolor, suelen ser de gran utilidad en el STR. Técnicas fisioterápicas de liberación miofascial y neuro-deslizamiento (Nerve Gliding) del nervio radial, así como tratamiento con láser de baja potencia o electroterapia con micro-corrientes, también pueden ser efectivas en algunos casos[50]. La infiltración de anestésico local y corticoide en el canal radial resultó útil en un 72% de los casos de la serie de Sarhadi y cols[51]. Si el tratamiento conservador fracasa, se debe considerar el tratamiento quirúrgico, donde debemos realizar la exploración de todos los puntos potenciales de compresión[39].

En los casos de SNIP se debe intentar el tratamiento conservador según la importancia de la afectación motora y la existencia o no de denervación total en el electromiograma (EMG)[1]. Si el cuadro es reciente, está indicado el tratamiento conservador mediante la administración de AINES y la inmovilización del miembro con una ortesis que mantenga los dedos extendidos durante un período de 8 a 12 semanas, siempre y cuando no haya una progresión del déficit motor tanto en la exploración clínica como en el EMG[24-26,49]. Se puede esperar una resolución completa del cuadro, sobre todo, en aquellos casos con instauración aguda[48-49]. Si hay signos de progresión, o no hay mejoría tras 8-12 semanas, será necesaria una intervención quirúrgica para evitar alteraciones musculares irreversibles[1,24,48].

■ TRATAMIENTO QUIRÚRGICO

El tratamiento quirúrgico tiene como objetivo eliminar la causa de compresión en los casos secundarios y liberar el nervio a lo largo de todo su recorrido en los primarios, revisando los diferentes puntos de posible compresión. La tasa de éxito en el STR es muy variable según los diferentes estudios, entre el 10% y el 95%[10]. Han sido descritos diferentes abordajes que transcurren a lo largo del compartimento externo del antebrazo: *anterior* (Henry), *posterior* (Thompson), *transbraquiorradial* y *posterolateral*. Debe elegirse en función de la localización y la causa de la compresión[15].

- **Abordaje anterior:** Se realiza con el antebrazo en supinación. Se realiza una incisión curvilínea; comenzando proximal al epicóndilo lateral y extendiéndose distalmente a lo largo del surco entre el músculo *Brachiorradialis* (BR) y el *Biceps Cubiti* (BB). Se localiza el nervio radial entre el *Brachialis* (B) y el BR y se extiende el abordaje hacia distal, identificando las divisiones superficial y profunda del nervio radial a nivel del SB. Se libera la arcada de Fröhse y se ligan o coagulan los vasos sanguíneos radiales recurrentes. Con este abordaje es difícil acceder a su parte más distal. Por esta razón, nosotros lo reservamos para aquellos casos en los que sabemos que la causa de compresión se localiza en la parte proximal del canal radial.
- **Abordaje posterior**: Fue descrito por Thompson en 1918. El antebrazo se coloca en pronación; la incisión

comienza a nivel distal del epicóndilo humeral y discurre distalmente hasta unos 6-8 cm. El nervio cutáneo posterior del antebrazo, generalmente ubicado anterior a la incisión, debe identificarse y protegerse. El plano de disección transcurre entre el ECRB y el EDC. Un tejido fascial amarillento bien definido, que es más prominente en la zona distal, es el punto de referencia para acceder a este plano. Después se identifica el músculo SB subyacente, con sus características fibras oblicuas brillantes. Se libera la arcada de Fröhse, y el vientre superficial del músculo SB se divide totalmente para garantizar que su margen inferior se libere por completo. Este abordaje permite visualizar el NIP a lo largo de todo su trayecto a través del SB, tanto a nivel de su entrada como en su salida, que son los puntos de compresión más frecuentes[1,8,22]. Tiene el inconveniente de que el acceso a los puntos de compresión más proximales es limitado, pero se puede extender este abordaje proximalmente hacia el codo, entre el BR y el ECRL, para explorar el NIP proximalmente a la arcada de Fröhse.

- **Abordaje transbraquiorradial:** Propuesto por Lister y cols[8], se accede directamente a través del músculo BR. En este abordaje, la incisión es ligeramente anterior a la vía de Thompson. Posteriormente, la fascia del BR se abre longitudinalmente y tras una disección roma de sus fibras se localiza el NIP. La arcada de Fröhse y la cabeza superficial del músculo SB se dividen por completo. Bolster y cols[10] publicaron buenos resultados en 11 pacientes (91,6%) con él. Nosotros no utilizamos este abordaje transmuscular porque nos parece más agresivo que el posterolateral entre el BR y el ECRL, que es el que usamos con mayor frecuencia.
- **Abordaje posterolateral** [35,50]: Se utiliza el intervalo entre el BR y ECRL, identificable durante la intervención por un engrosamiento o banda fascial a dicho nivel. Debe evitarse lesionar la rama sensitiva del nervio radial bajo el BR, y la rama motora para el músculo ECRB. Exploraremos el borde profundo del ECRB, y si existe una banda fibrosa engrosada se reseca para evitar su efecto compresivo (Figura 3). La arcada vascular de Henry cubre el NIP y dificulta su visión, debiendo ser ligada o electocoagulada. A continuación, se abre la arcada de Fröhse y todo el vientre muscular superficial del SB, liberándose el NIP en todo su trayecto.

  Este abordaje posterolateral entre ECRL y BR es nuestro preferido porque proporciona una buena visión del canal radial y permite revisar todos los posibles puntos de compresión. Si es necesario visualizar mejor el borde distal del SB para su correcta apertura, se puede extender el abordaje entre el ECRB y el EDC, haciendo posible la liberación del nervio en la parte distal del SB. Otra ventaja es que puede extenderse también con facilidad hacia proximal, si se considera necesario acceder al epicóndilo para tratar una epicondilitis concomitante o si es preciso exponer el nervio radial más proximalmente, entre el BR y el BB. Hay autores que postulan que el STR es secundario a una tendinitis por tracción del epicóndilo humeral, por lo que aconsejan asociar siempre la liberación del tendón conjunto como medida para asegurar los mejores resultados[53].

  En el postoperatorio colocamos un vendaje compresivo con el codo flexionado, permitiendo una movilización suave. Otros autores[48] optan por inmovilizar el brazo un par de semanas con una férula de yeso posterior a 90º de flexión del codo y pronosupinación neutra. Posteriormente, se realiza tratamiento rehabilitador con ejercicios de movilización activa y pasiva progresivos, hasta la recuperación del paciente.

RESULTADOS

El tratamiento no quirúrgico en el STR es útil en aproximadamente el 70% de los casos[48], siendo necesario, cuando fracasa, el tratamiento quirúrgico. En general, se considera que el tratamiento quirúrgico del STR tiene de media un 75% de resultados buenos o excelentes pero, por ejemplo, sólo el 40% de los casos de De Smet y cols[53] estaban satisfechos con el resultado. Si bien, en general, los resultados iniciales son buenos, no se corresponden con una reincorporación satisfactoria a las actividades de gran demanda funcional[9,58]. La existencia de un proceso de compensación laboral[11,47] puede influir de forma decisiva en los resultados. En la bibliografía, la liberación aislada del NIP mostró una tasa de éxito del 39% al 95%, mientras que, la liberación del NIP asociada a la rama superficial del nervio radial aumentaba los resultados al 67-92%[2,8,9,11,41,45,46,51,54-60].

En nuestra experiencia, al igual que lo publicado en la bibliografía, los casos "idiopáticos" de SNIP de corta evolución (menor de 6 meses), la evolución fue favorable con prácticamente la completa restitución de la funcionalidad (11 de 17 pacientes en nuestra serie diagnosticados de compresión idiopática de NIP). En los casos de larga evolución (más de 1 año), siempre se encontró una atrofia de los músculos inervados por las ramas terminales del NIP, y no se consiguió en ningún caso la recuperación funcional objetivable, persistiendo el déficit motor preoperatorio que presentaban (6 de 17 pacientes de nuestra serie). Cuando la compresión de NIP se debió a un proceso expansivo extraneural, el resultado también dependió del tiempo de evolución, recuperando la funcionalidad en los casos agudos, mientras que en los casos inveterados no se consiguió la recuperación funcional.

CONCLUSIÓN

El STR debe considerarse en el diagnóstico diferencial de los pacientes que presentan dolor en la cara lateral del codo y zona proximal del antebrazo. Se refiere como dolor en el codo y cara lateral del antebrazo (más distal que en la epicondilitis), que puede irradiarse a la muñeca y el dorso de los dedos. En la exploración clínica suele aparecer un punto doloroso en tercio proximal de antebrazo, distal al epicóndilo lateral y sobre el túnel radial. Su aumento con la extensión activa resistida de la muñeca y del tercer dedo, nos ayuda a enfocar el diagnóstico.

Tales compresiones pueden ser pasajeras y desde el punto de vista clínico y electromiográfico no mostrar déficit muscular. Esta sintomatología dolorosa, especialmente en los casos agudos, tiende a responder bien al tratamiento conservador (antiinflamatorios, reposo y fisioterapia). De no ser así, debe valorarse el tratamiento quirúrgico para la liberación del NIP. Para mejorar el resultado, hay autores que recomiendan descomprimir conjuntamente el NIP y la rama superficial del nervio radial[9]. El tratamiento de una posible epicondilitis concomitante también mejora los resultados. Lógicamente, el conocimiento anatómico preciso de la zona, una adecuada exploración y la correcta selección del paciente son las claves necesarias para obtener los mejores resultados.

En los casos en los que existe un déficit motor progresivo o que no responde al tratamiento conservador (3 meses), se deberá recurrir a la cirugía precoz para aumentar las posibilidades de recuperación de la función motora de los músculos afectos.

BIBLIOGRAFÍA

1. Irisarri C, Yánez J, Castro M, Pombo S, Arilla MA. Neuropatías compresivas del nervio interóseo posterior. En: Neuropatías periféricas por compresión. Madrid: Fundación MAPFRE Medicina, 2002; p. 165-85.
2. Roles NC, Maudsley RH. Radial tunnel syndrome. J Bone Joint Surg 1972; 54B: 499-508.
3. Van den Ende KI, Steinmann SP. Radial Tunnel Syndrome. J Hand Surg. 2010; 35A(6):1004-6.
4. Arle J, Zager E. Surgical treatment of common entrapment neuropathies in the upper limbs. Muscle Nerve 2000; 23:1160-4.
5. Erak S, Day R, Wang A. The role of supinator in the pathogenesis of chronic lateral elbow pain: a biomechanical study. J Hand Surg. 2004; 29B(5):461-4.
6. Smola C. About the problem of radial tunnel syndrome or "where does tennis elbow end and where does the radial tunnel syndrome begin? Hand Chir Mikrochir 2004 Aug;36(4):241-5
7. Regal RJ. Neuropatía compresiva del nervio interoseo posterior a nivel del codo (síndrome de la arcada de frohse) ¿debe incluirse en el listado de enfermedades profesionales?. Med Segur Trab, 2010; 56 (220): 248-56.
8. Lister GD, Belsole RB, Kleinert HE. The radial tunnel syndrome. J Hand Surg. 1979; 4A(1):52–9.
9. Moradi A, Ebrahimzadeh MH, Jupiter JB. Radial Tunnel Syndrome, Diagnostic and Treatment. Arch Bone Jt Surg. 2015; 3(3):156-62.
10. Bolster MA, Bakker XR. Radial tunnel syndrome: emphasis on the superficial branch of the radial nerve. J Hand Surg Eur, 2009; 34(3): 343-7.
11. Sotereanos DG, Varitimidis SE, Giannakopoulos PN, Westkaemper JG. Results of surgical treatment for radial tunnel. J Hand Surg. 1999; 24A(3): 566-70.
12. Roquelaure Y, Raimbeau G, Saint-Cast Y, Martin YH, Pelier-Cady MC. Occupational risk factors for radial tunnel syndrome in factory workers. Chir Main. 2003; 22(6): 293-8.
13. Clavert P, Lutz JC, Adam P, Wolfram-Gabel R, Liverneaux P, Kahn JL. Frohse's arcade is not the exclusive compression site of the radial nerve in its tunnel. Orthop Traumatol Surg Res. 2009; 95(2):1148.
14. Hashizume H, Inoue H. Nagashima K, Hamaya K. Posterior Interosseous Nerve Paralysis Related To Focal Radial Nerve Constriction Secondary to Vasculitis. J Hand Surg, 1993; 18B (6): 757–60.
15. Delgado PJ. Neuropatías compresivas del nervio radial II: Parálisis del interóseo posterior. Síndrome del túnel radial. Patología de Neuropatías Compresivas y de Atrapamiento, 2007, Ed Momento Médico Iberoamericana. pp:1-18.
16. Spinner, M. The arcade of Frohse and its relationship to posterior interosseus nerve paralisys. J.Bone Joint Sur. 1968,50B: 809-12.
17. Lima R. Síndromes de Entrampamiento Nervioso en Miembro Superior. Ed Salvat. Argentina 1988; pp:128-35.
18. Prasartritha T, Liupolvanish P, Rojanakit A. A study of the posterior interosseous nerve and the radial tunnel in 30 thai cadavers. J Hand Surg 1993; 1A:107-12.
19. Thomas SJ, Yakin DE, Parry BR, Lubahn JD. the anatomical relationship between the posterior interosseous nerve and the supinator muscle. J Hand Surg 2000; 25A: 936-41.
20. Fush fK, Wurzl GH. Radial nerve entrapment at the elbow: surgical anatomy. J Hand Surg 1991; 16A: 742-7.
21. Vergara E. Consideraciones anatómicas del nervio interóseo posterior para el abordaje del tercio proximal del radio. Acta Ortopédica Mexicana 2008; 22(5): 309-15.
22. Spinner RJ, Lins RE, Collins AJ, Spinner M. Posterior interosseous nerve compression due to an enlarged bicipital bursa confirmed by MRI. JHS Br, 1993; 18B(6): 753–6.
23. Stewart JD. Focal peripheral neurophaties. Ed Raven press, 1993; 2ª ed
24. Steichen JB, Christensen AW Posterior interosseous nerve compression syndrome. In: Gelberman RH (Ed.) Operative nerve repair and reconstruction. Lippincott, Philadelphia. 1991, pp:1005–22.
25. Lima R. Síndromes de Entrampamiento Nervioso en Miembro Superior. Ed Salvat. Argentina 1988; pp:128-35.
26. Sunderland S. the radial nerve. Nerves and nerves injuries. Anatomical and physiological features. 2nd edition, New York: Chirchill Livingstone, 1978. p. 802-19.
27. Elgafy H, Ebraheim NA, Rezcallah AT, Yeasting RA. Posterior interosseous nerve terminal branches. Clin Orthop 2000, July (376): 242-51.
28. Ay S, Apaydin N, Acar H, Akinci M, Piskin A, tekdemir I, Elhan A. Anatomic pattern of the terminal branches of posterior interosseous nerve. Clinical Anatomy 2005; 18: 290-5.
29. Missankov AA, Sehgal AK, Meneen U. Variations of the posterior interosseous nerve. J Hand Surg 2000; 25B: 281-2.
30. Lutz JC, Adam P, Wolfram-Gabel R, Liverneaux P, Kahn JL. Frohse's arcade is not the exclusive compression site of the radial nerve in its tunnel. Rev Chir Orthop Traumatol. 2009; 95(2):114-8.
31. Werner C, Haeffner f, Rosen I. Direct recording of local pressure in the radial tunnel during passive stretch and active contraction of the supinator muscle. Arch Orthop Trauma Surg 1980; 96: 299-301.
32. Thomas SJ, Yakin DE, Parry BR, Lubahn JD. The anatomical relationship between the posterior interosseous nerve and the supinator muscle. J Hand Surg 2000 Am; 25 (5): 936-41.

33. Ozkan M, Bacakoglu AK, Gul O, Ekin A, Magden O. Anatomic study of posterior interosseous nerve in the arcade of fröhse. J Shoulder Elbow Surg 1999; 8: 617-20.
34. Kirigi Y, Irmak MK. Investigation of two posible compression sites of the deep branch of the radial nerve and nerve supply of the extensor carpi radialis brevis muscle. Neurol Med Chir (Tokyo) 2004; 44: 14-9
35. Sponseller BD, Engber ND. Double-entrapment radial tunnel syndrome. J Hand Surg 1983; 8A: 420-3
36. Gelberman RH, Eaton R, Urbaniak JR. Peripheral nerve compression. J Bone Joint Surg 1993; 75A: 1854-78.
37. Loh YC, YC, Lam WL, Stanley JK, Soames RW. A new clinical test for radial tunnel síndrome -the Rule of Nine test: a cadaveric study. J Orthop Surg, 2004;12: 83-6.
38. Stanley J. Radial Tunnel Syndrome: A Surgeon's Perspective. J Hand Ther. 2006; 19(2):180-4.
39. Foster RJ. Radial tunnel syndrome: decompression by a posterior lateral approach. En: Blair WF, editor. Techniques in hand surgery. Baltimore: Williams & Wilkins, 1996; 746-53.
40. Allieu Y, Chammas M, Roux JL. Syndromes canalaires et des défilés (canal carpien exclu). Encycl. Med. Chir. Appareil Locomoteur. Elsevier- France, 1997; 15-005-A-10.
41. Lawrence T, Mobbs P, Fortems Y, Stanley JK. Radial tunnel syndrome: A retrospective review of 30 decompressions of the radial nerve. J Hand Surg Br. 1995;20(4):454–9.
42. Kupfer DM, Bronson J, Lee GW, Beck J, Gillet J. Differential latency testing: a more sensitive test for radial tunnel syndrome. J Hand Surg Am. 1998; 23(5):859-64.
43. Hentz VR. Invited discussion: proximal radial compression neuropaty. Ann Plastic Surg. 2004; 52: 181-3.
44. Ferdinand BD, Rosemberg ZS, Schweitzer ME, Stuchin SA, Jazrawi LM, Lenzo SR, Meislin RJ, Kiprovski K. MR imaging features of radial tunnel syndrome: initial experience. Radiology 2006; 240: 161-8.
45. Ritts GD, Wood MB, Linscheid RL. Radial tunnel syndrome: a ten-year surgical experience. Clin Orthop Relat Res. 1987; 219:201-5.
46. Jebson PJ, Engber WD. Radial tunnel syndrome: longterm results of surgical decompression. J Hand Surg Am. 1997;22(5):889-96.
47. Lee JT, Azari K, Jones NF. Long term results of radial tunnel release e the effect of co-existing tenn is elbow, multiple compression syndromes and workers' compensation. J Plast Reconstr Aesthet Surg. 2008;61(9):1095-9.
48. Mackinnon E, Dellon AL. Surgery of the peripheral nerve. New York. Ed Thieme Medical Publisher, 1988.
49. Fardin P, Negrin P, Spartá S, Zuliani C, Cacciavillani M, Colledan L. Posterior interosseous nerve neuropathy. Clinical and electromyographical aspects. Electromyogr Clin Neurophysiol. 1992 ;32(4-5):229-34.
50. Robb A, Sajko S. Conservative management of posterior interosseous neuropathy in an elite baseball pitcher's return to play: a case report and review of the literature. J Can Chiropr Assoc 2009; 53(4): 300-310.
51. Sarhadi NS, Korday SN, Bainbridge LC. Radial tunnel syndrome: diagnosis and management. J Hand Surg Br. 1998;23(5):617-9.
52. Sanders WE. Radial tunnel syndrome: an investigation of compression neuropathy as a possible cause [letter]. J Bone Joint Surg 1992; 74A: 309-10.
53. De Smet L, Van Raebroeckx t, Van Ransbeeck H. Radial tunel release and tennis elbow: disappointing results? Acta Orthop Belg 1999; 65: 510-3.
54. Portilla Molina AE, Bour C, Oberlin C, Nzeusseu A, Vanwijck R. The posterior interosseous nerve and the radial tunnel syndrome: an anatomical study. Int Orthop. 1998;22(2):102-6.
55. Atroshi I, Johnsson R, Ornstein E. Radial tunnel release. Unpredictable outcome in 37 consecutive cases with a 1-5 year follow-up. Acta Orthop Scand. 1995;66(3):255-7.
56. Hagert CG, Lundborg G, Hansen T. Entrapment of the posterior interosseous nerve.Scand J Plast Reconstr Surg. 1977;11(3):205-12.
57. Verhaar J, Spaans F. Radial tunnel syndrome. An investigation of compression neuropathy as a possible cause. J Bone Joint Surg Am. 1991;73(4):539-44.
58. Moss SH, Switzer HE. Radial tunnel syndrome: A spectrum of clinical presentations. J Hand Surg Am. 1983;8(4):414-20.
59. Younge DH, Moise P. The radial tunnel syndrome. Int Orthop. 1994;18(5):268-70.
60. De Smet L, Van Raebroeckx T, Van Ransbeeck H. Radial tunnel release and tennis elbow: disappoint results? Acta Orthop Belg. 1999;65(4): 510-513.

COGITARE ET RECTE AMBULARE
SOGACOT

FRACASOS DEL TRATAMIENTO QUIRÚRGICO. ¿QUÉ HACER?

DR. GABRIEL CELESTER BARREIRO
Unidad de Cirugía de la Mano. Hospital HM-Modelo. A Coruña
DR. ALEJANDRO PREGO BESTILLEIRO
Servicio de COT de Ibermutua Gallega. A Coruña
DRA. Mª ÁNGELES CANO LEIRA
Servicio de COT del Complexo Hospitalario Universitario de A Coruña (CHUAC)

INTRODUCCIÓN

La indicación quirúrgica de la epicondilitis se hace en un 4-11% de los pacientes, según la literatura médica [1-5]. Nuestra experiencia coincide con estas cifras. En la revisión personal de uno de los autores (GCB) con motivo de esta monografía, encontramos que de 1.140 codos tratados de epicondilitis, fueron operados 126 (11 %), cifra que contiene el sesgo de provenir en gran medida de una población laboral (mutua de accidentes de trabajo), en la que sin duda la indicación quirúrgica es mayor que en la población general.

La bibliografía muestra una gran disparidad sobre la tasa de fracasos del tratamiento quirúrgico. Mientras algunos autores publican resultados satisfactorios entre el 80 y el 90% tras la cirugía a cielo abierto [1-3, 6-10], Verhaar et cols. [11] en un estudio sobre 63 pacientes encontraron que cerca del 40% continuaba con dolor residual al cabo de un año, cifra que bajaba al 9% a los 5 años.

No existe diferencia significativa por sexos en los pacientes operados; la suma de siete series quirúrgicas [5, 10, 12-16] con un total de 467 pacientes, muestra que 252 eran hombres (54%) y 215 mujeres (46%). Su edad media estaba entre 35 y 50 años, y todos los autores coinciden en la notoria predominancia del miembro dominante.

El método de valoración de resultados es bastante uniforme por parte de los distintos autores. Algunos utilizan la escala visual analógica del dolor (EVA), o el DASH (Disabilities of the Arm, Shoulder and Hand) [10, 17], pocos el BMRS (Broberg and Morrey Rating System) y MEPS (Mayo Elbow Performance Score) [10], pero la mayoría usan por su sencillez la escala de Roles y Maudsley como método de evaluación [5, 12-14, 18,19], pese al incuestionable componente subjetivo del examinador con esta última escala. Algunos notifican el tiempo de baja laboral tras la intervención, aun cuando este parámetro es muy falaz por depender de múltiples factores ajenos al propio acto quirúrgico, y varios autores [5, 10, 12, 18, 20] informan de la reincorporación al trabajo con una media menor de 7 semanas, cifra que parece poco verosímil en el campo de la traumatología laboral, teniendo en cuenta que la tasa de reintervenciones es mayor del 10%.

El número de complicaciones nerviosas está más referenciado con la técnica artroscópica [21-25], aunque Szabo [26] no encontró diferencias estadísticas significativas en las tasas de fracaso a los 2 años entre las técnicas artroscópicas, percutáneas y abiertas.

La literatura, por tanto, muestra que las variedades técnicas del tratamiento quirúrgico de la epicondilitis son múltiples –ninguna de ellas exenta de fracasos y complicaciones– y son muchos los factores que pueden influir en el resultado.

FACTORES PREDISPONENTES DEL FRACASO QUIRÚRGICO

■ INDICACIÓN INCORRECTA Y PROCEDIMIENTOS QUIRÚRGICOS INADECUADOS

Seguramente, buena parte de los fracasos, tanto del tratamiento conservador como del quirúrgico, se deba a que con mucha frecuencia tras cualquier tratamiento siga concurriendo la causa que produjo la enfermedad al reincorporarse el paciente al mismo trabajo o actividad deportiva. Por tanto, ante la persistencia del proceso tras varios tratamientos fallidos, antes de hacer una indicación quirúrgica debe explicársele al paciente la conveniencia de un cambio de actividad, si ello es posible.

El tratamiento quirúrgico debe recomendarse una vez agotadas todas las medidas adecuadas de tratamiento conservador mediante reposo, infiltraciones, fisioterapia, etc. Teniendo en cuenta el porcentaje de fracasos que conlleva el tratamiento quirúrgico, adelantar su indicación sin completar esas opciones favorece el número de resultados frustrantes. No obstante, no existe consenso sobre el momento apropiado de hacer una indicación quirúrgica. Diversos autores aconsejan un período de tratamiento incruento que oscila entre 3 meses [27] y un año [20], aunque la mayoría suelen esperar 5 o 6 meses [5,10], si bien este lapso oscila mucho en función de que se trate de una población general o exclusivamente laboral.

Con cierta frecuencia algunos pacientes, especialmente los deportistas de competición y trabajadores autónomos, demandan tratamientos “agresivos” y rápidos con el propósito de acortar el plazo de incorporación a sus actividades. Debe informárseles que el tiempo de recuperación tras el tratamiento quirúrgico es incierto y no asegura el éxito en un porcentaje no menor del 10%.

En general, cada cirujano emplea habitualmente una única técnica, aquélla con la que está más familiarizado, pretendiendo resolver con ello todos los casos. Sin embargo, entre las técnicas quirúrgicas unas son más drásticas que otras y, aunque el diagnóstico sea correcto, la mera aponeurotomía del *Extensor Carpi Radialis Brevis* (ECRB), que puede resolver el proceso en un ama de casa, tal vez sea insuficiente en un trabajador de fuerza.

Por otra parte, como ya se ha detallado en los correspondientes capítulos de esta monografía, la etiopatogenia de las epicondilalgias es diversa, así como lo es el número de patologías concomitantes y de enfermedades con las que se puede confundir. Por ello, antes de indicar un tratamiento quirúrgico concreto debe explorarse atentamente al paciente y valorar con detalle las pruebas complementarias. La asociación de varias afecciones concurrentes y no tratadas en el mismo acto quirúrgico reduce las posibilidades de éxito.

En los capítulos precedentes de esta monografía quedó patente que la epicondilitis no es una patología simple sino, con mucha frecuencia, una amalgama de afecciones tendinosas, articulares y neurológicas. Es fundamental, por tanto, establecer un diagnóstico correcto y tratarlas todas ellas en el mismo acto quirúrgico. De hecho, diversos autores [10] abogan por la actuación sistemática sobre la musculatura extensora, la exploración articular y la descompresión del nervio interóseo posterior (NIP).

Para Morrey [8] la primera causa del fracaso operatorio radica en el diagnóstico inexacto o en la existencia de patologías concomitantes ignoradas. Estas patologías son múltiples y de diversa índole:

- Afectación nerviosa, fundamentalmente del NIP
- Existencia de una plica sinovial cóndilo-radial
- Artrosis
- Osteocondritis disecante del capitelum
- Lesiones del tendón tricipital
- Insuficiencia del ligamento lateral
- Síndrome compartimental del ancóneo
- Osteoma osteoide del capitelum

La existencia de una plica sinovial cóndilo-radial concomitante es una cuestión muy controvertida. Mientras algunos autores consideran que en caso de ser hipertrófica e interponerse durante la extensión en el espacio entre cabeza radial y capitelum puede producir síntomas dolorosos y erosiones condrales radiocapitelares [28], y que ésta es la causa más frecuente del fracaso quirúrgico [29], otros encuentran esta plica sinovial hipertrófica en algunos pacientes con dolor y chasquido en el codo, pero sin clínica de epicondilitis [30].

En cualquier caso, debe explorarse siempre su posible implicación en el cuadro doloroso. La maniobra clínica se efectúa llevando el codo de flexión a extensión y de supinación a pronación manteniendo un dedo del explorador en la zona posteroexterna de la interlínea cóndilo-radial. Si esta maniobra resulta dolorosa y hay indicación quirúrgica, debe confirmarse la existencia de una plica mediante resonancia magnética (RM). En caso afirmativo parece razonable su exéresis, pero la indicación sistemática de artrotomía es dudosa y fuente de importantes complicaciones, como una fístula sinovial [8]. Hemos tenido esta complicación tardía en una paciente que requirió una nueva intervención a los 5,5 años de la primera (Figs. 1-3).

El procedimiento quirúrgico debe ser meticuloso y sería superfluo insistir en la obligación de conocer perfectamente la anatomía de la zona antes de realizar ningún gesto operatorio (Figs. 4 y 5).

■ VALORACIÓN DE ASPECTOS PSICOLÓGICOS Y LABORALES DEL PACIENTE

Un factor fundamental es la selección de los pacientes. Es muy importante ¡y difícil! valorar las motivaciones personales y laborales de cada paciente antes de indicar el tratamiento quirúrgico de una epicondilitis. En trabajadores descontentos con su situación laboral, el tratamiento quirúrgico le abre las puertas a una incapacidad profesional [16] y con alguna frecuencia la consiguen, aun cuando el cirujano, tras explorarlos repetida y concienzudamente, los considere aptos para realizar sus funciones habituales, porque tanto los médicos valoradores del Instituto Nacional de la Seguridad Social como los jueces del ámbito laboral conocen muy someramente esta patología, y sin embargo, ante la duda, aplican con reiteración el principio *in dubio pro reo*; en este caso, *in dubio pro operario*. Si se busca en internet "epicondilitis incapacidad

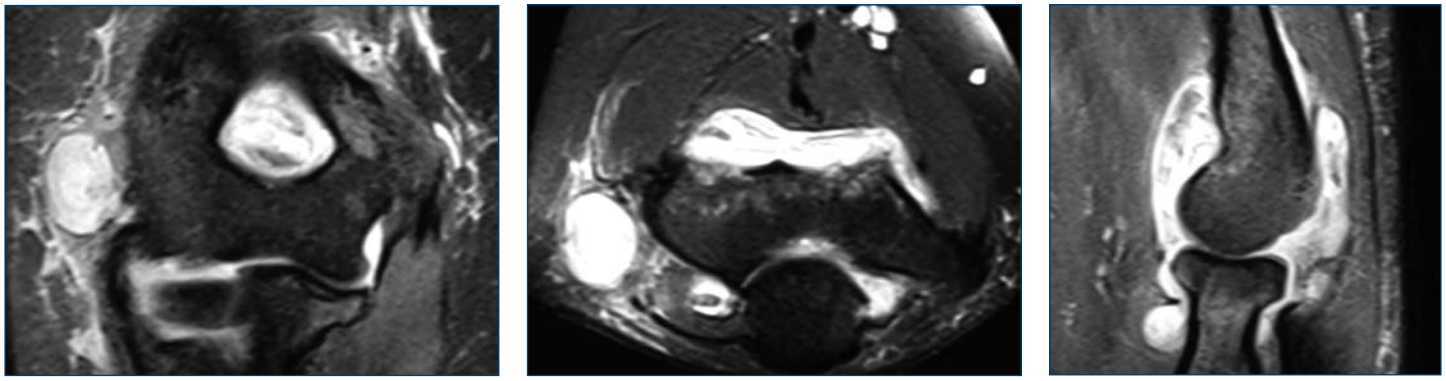

Figs. 1, 2, 3: Imágenes de RM en una paciente zurda, pescadera, con sinovitis y quiste articular en la zona epicondílea a los 5,5 años de la intervención.

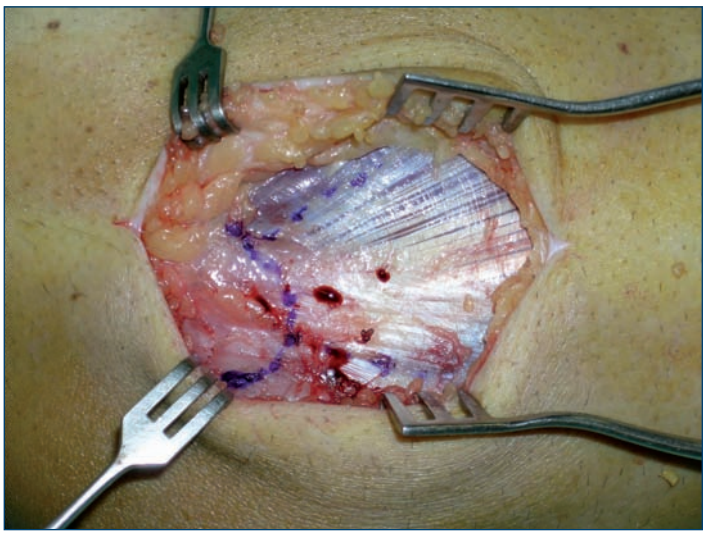

Fig. 4: Pormenor anatómico remarcando los bordes del ECRB, EDC y ECU.

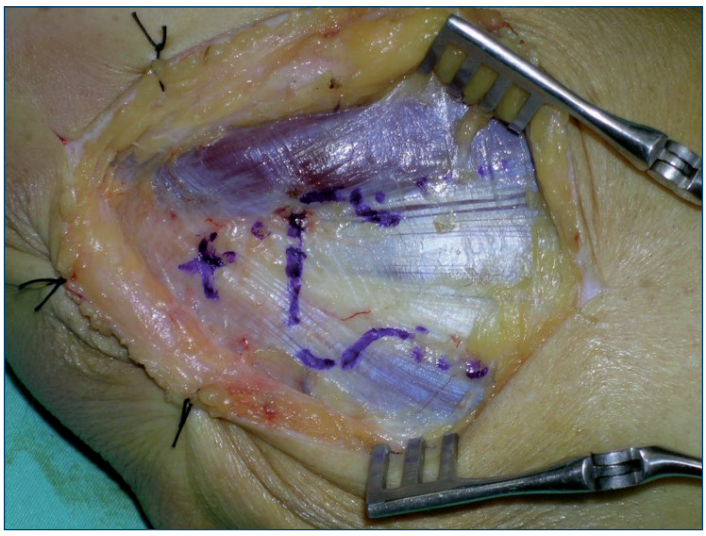

Fig. 5: Detalle que muestra el emplazamiento del epicóndilo, cabeza radial y los límites del ECRB y EDC.

laboral" en una página de información jurídica (v/lex), pueden encontrarse 7.581 entradas y 7.540 sentencias al respecto.

Es manifiesto que la indicación quirúrgica es más frecuente en profesiones de esfuerzos que en la población general, y en aquéllos es fundamental agotar todas las posibilidades de tratamiento conservador, incluyendo un cambio de puesto de trabajo si la empresa dispone de diferentes destinos laborales. Así, una charcutera o una cajera de supermercado seguramente podrían evitar la operación y curar su epicondilitis si tras un tratamiento conservador adecuado se reincorporasen a un puesto que exija menos esfuerzos a la musculatura extensora del antebrazo. Sin duda, si la relación del traumatólogo laboral con la jefatura de personal de las empresas fuera más fluida se evitarían intervenciones quirúrgicas innecesarias y muchas incapacidades.

COMPLICACIONES DE LA INTERVENCIÓN

Entre las complicaciones del tratamiento quirúrgico de la epicondilitis se incluyen las inherentes a cualquier intervención (infección, seromas, algodistrofia, etc.) y las propias de esta zona anatómica, de la técnica quirúrgica empleada y de las pautas postoperatorias. La iatrogenia provocada por el propio cirujano es una causa no desdeñable de fracasos quirúrgicos [8, 29].

Dentro de las privativas de la epicondilitis no son frecuentes las lesiones vasculares al realizar intervenciones a cielo abierto porque ninguna arteria ni vena importante discurre por esta zona. No obstante, tanto el tejido celular subcutáneo de esta región como la musculatura epicondílea están muy bien vascularizados; es conveniente hacer una buena hemostasia e incluso dejar un drenaje si la disección fue amplia, para evitar los hematomas.

Las lesiones nerviosas, en cambio, son más usuales, especialmente en la cirugía artroscópica, en cuya técnica están referidas las lesiones nerviosas iatrogénicas hasta en el 14% de los casos [31], tanto en el tratamiento de la epicondilitis como de las artrofibrosis al realizar capsulotomías de dentro afuera [21-25]; pero también son posibles con la cirugía abierta, especialmente cuando se aborda el NIP. Dellon et cols. [32] comunicaron 9 casos de neuroma doloroso del nervio cutáneo lateral del antebrazo tras la cirugía de la epicondilitis.

En nuestra serie hemos tenido una paresia parcial y transitoria del nervio radial – *Extensor Digitorum Comunis* (EDC), *Extensor Digiti Minimi* (EDM) y *Extensor Carpi Ulnaris* (ECU)– en un paciente muy musculado cuya descompresión del NIP había exigido un amplio abordaje quirúrgico (Fig. 6). El paciente tuvo una recuperación espontánea en tres meses.

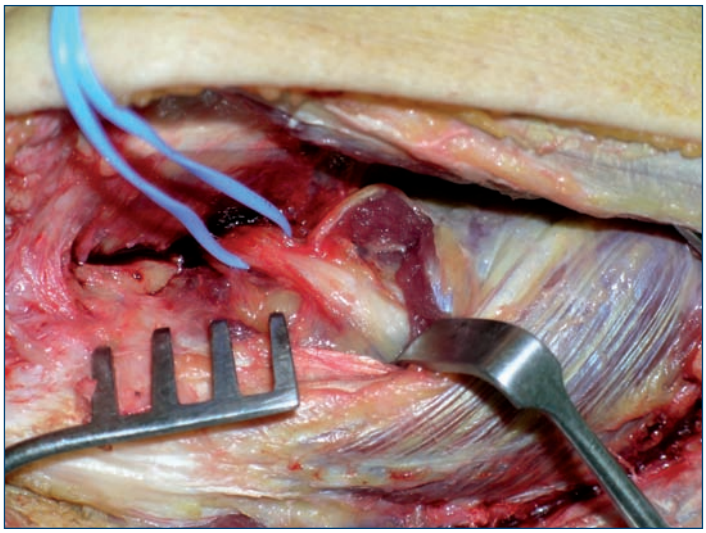

Fig. 6: Aspecto intraoperatorio de la descompresión del NIP en un paciente con excesivo desarrollo muscular que requirió un amplio abordaje quirúrgico.

La rotura fibrilar parcial del tendón conjunto no es infrecuente en pacientes con epicondilitis (Fig. 7), de ahí la importancia de contar con una ecografía o RM preoperatorias. Sin embargo, buena parte de las complicaciones intra y postoperatorias se dan en el ligamento lateral del codo y en los propios tendones extensores, llegando incluso a la completa desinserción del ECRB y EDC.

Fig. 7: Imagen preoperatoria en RM de una rotura fibrilar del tendón conjunto.

Parece muy probable que la frecuencia de complicaciones esté relacionada con la agresividad de la técnica empleada. Las tenotomías superficiales del tendón conjunto [18], así como las perforaciones del epicóndilo, las escarificaciones tendinosas [14, 19] o la denervación aislada [12,33] como únicos gestos tal vez resuelvan menos casos, pero también ofrecen menos complicaciones que la relajación tendinosa o la apertura articular concomitante. En este sentido, la técnica de Wilhelm [12,20] (propuesta en 1959 por Kaplan [34] y posteriormente modificada por Dellon [32]), puede ser más o menos suave según se realice una mera denervación del nervio cutáneo antebraquial posterior y ramas sensitivas del nervio radial, o se acompañe de una desinserción permanente de la musculatura extensora dejando sin reinsertar en su lugar de origen al tendón conjunto de ECRB y EDC. En nuestra experiencia, esta segunda variante de la técnica resulta más eficaz pero también más agresiva y con mayor número de complicaciones. En cualquier caso, aún en la simple denervación, tal como la describe Wilhelm se produce siempre una relajación muscular, especialmente del *Extensor Carpi Radialis Longus* (ECRL), porque la reinserción proximal de este músculo

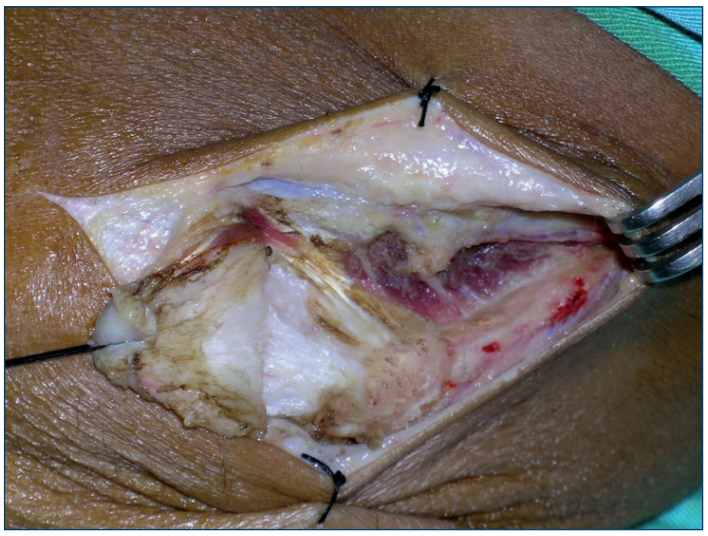

Fig. 8: Codo izquierdo. El tendón conjunto del ECRB y EDC están desinsertados del epicóndilo y se aprecian las fibras musculares del ECRL insertadas directamente, sin tendón, en la zona anterior de la cresta externa de la paleta humeral.

no es factible una vez desprendido completamente ya que no tiene tendón humeral; sus fibras se insertan directamente en el hueso mediante las fibras de Sharpey (Fig. 8) y, por otra parte, al realizar su desinserción con bisturí eléctrico –como propugna Wilhelm y así la hacemos también nosotros– se cauterizan las fibras impidiendo su reinserción y, por consiguiente, quedando distendido. Esta variante de la técnica de Wilhelm debe ser muy cuidadosa y requiere un gran equilibrio entre desinsertar lo suficiente la musculatura extensora como para relajarla, pero no tanto que se favorezca el desprendimiento de la misma y, desde luego, evitando siempre la lesión del ligamento lateral externo para evitar una inestabilidad iatrogénica. La desinserción del tendón conjunto debe realizarse con bisturí frío para apreciar la coloración de las fibras tendinosas y ligamentosas (Figs. 9 y 10).

La lesión aguda del ligamento lateral en el curso del acto quirúrgico, aun siendo más susceptible de producirse con el empleo de técnicas quirúrgicas drásticas, como la relajación excesiva con esta variante técnica de Wilhelm [12,20], es fácil de reparar si se diagnostica en el momento, mediante su anclaje con puntos transóseos o con arpones. Hemos tenido esta complicación en dos pacientes; en una se reparó en el mismo acto quirúrgico mediante la reinserción con un arpón óseo; en la otra se produjo la rotura de forma tardía, pudiendo repararse del mismo modo (Figs. 11 y 12). En ambos casos las dos pacientes pudieron incorporarse a sus respectivos puestos.

En cambio, la reparación de las lesiones del ligamento lateral externo con desinserción de la musculatura epicondílea produce una severa inestabilidad lateral del codo, cuyo tratamiento es arduo y provoca, con no poca frecuencia, una pérdida de extensión y la imposibilidad de reincorporación del paciente a su trabajo o actividad deportiva habitual, especialmente cuando la rotura se produce de forma tardía, al cabo de días o varias semanas tras la cirugía.

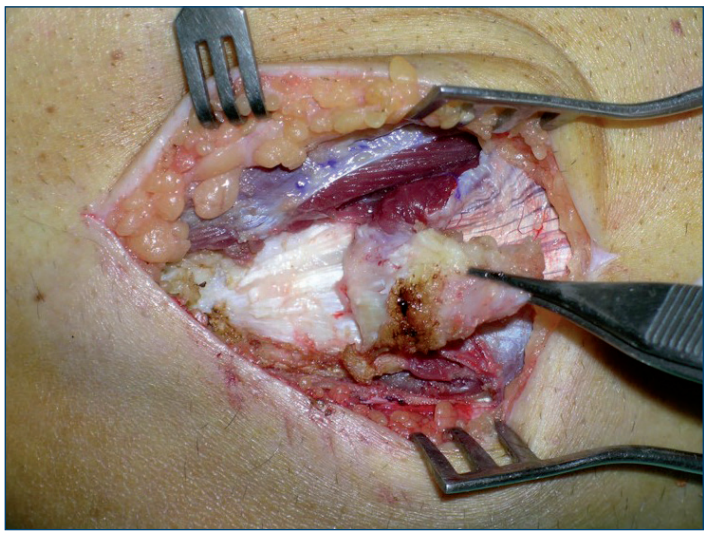

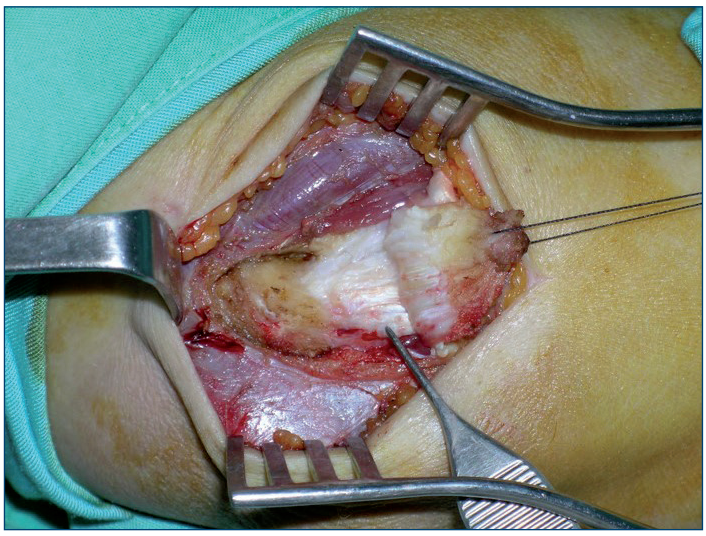

Figs. 9 y 10: Tendón conjunto levantado conservando las fibras profundas, íntimamente adheridas al ligamento lateral.

Figs. 11 y 12: Imágenes radiológicas de una paciente cocinera con rotura del ligamento lateral externo producida a los 2,5 años de la intervención. La reinserción se realizó con un arpón Mitek Super GII ® utilizando restos del propio ligamento y el tendón conjunto.

La inestabilidad externa como complicación postquirúrgica está ampliamente referenciada [35-37]. La reinserción epicondílea de la musculatura desprendida a menudo no es posible si está muy retraída, y exige el refuerzo con plastias tendinosas. Llop-Corbacho [35] empleó en un caso un aloinjerto de tibial anterior de banco con aceptable resultado. Degreef y De Smet [36] trataron una luxación posterolateral del codo tras una intervención de epicondilitis con descompresión del NIP, mediante la reinserción del complejo ligamentoso externo al periostio reforzándolo con el tríceps y aplicando un fijador externo.

Hemos tenido esta complicación en dos pacientes. En una de ellas, pescadera de profesión, la desinserción muscular se produjo al cabo de 6 meses de la intervención quirúrgica, tras su reincorporación laboral (Figs. 13-16).

Fig. 13: Aspecto externo del codo. La oquedad causada por el desprendimiento muscular era visible y palpable.

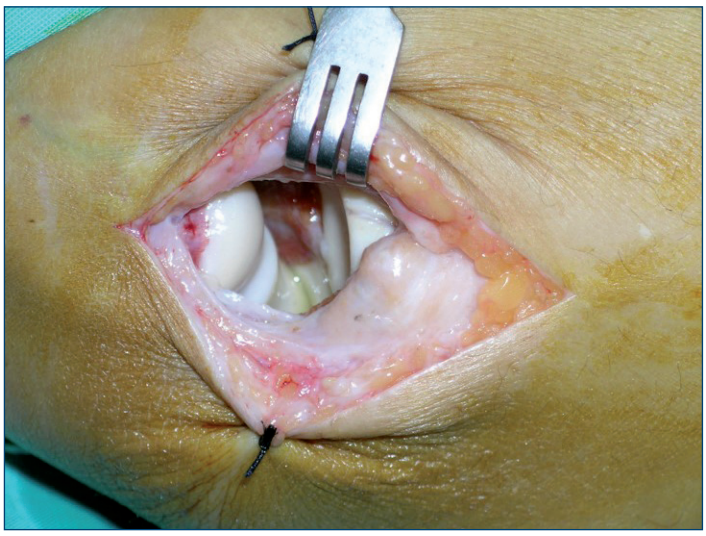

Fig. 14: Aspecto intraoperatorio con la rotura parcial del ligamento lateral externo (en la zona inferior se observa, intacto, el fascículo posterior, o ligamento lateral cubital externo) y el muñón del tendón conjunto.

Figs. 15 y 16: Imágenes radiológicas del anclaje óseo.

La restauración de este desprendimiento tendinoso se efectuó con un arpón óseo en el epicóndilo y sutura del tendón conjunto a la musculatura adyacente. La paciente pudo reincorporarse a su trabajo. En otra paciente, la más grave de nuestra serie, operaria de un matadero con un trabajo de grandes esfuerzos, se produjo una rotura del ligamento lateral y desinserción muscular a los 2 meses de la intervención. Se hizo la reparación mediante dos arpones óseos y punto transóseo, más sutura a la musculatura adyacente. Pero a los 4 meses de esta segunda intervención, cuando estaba haciendo fisioterapia, tuvo un nuevo y mayor desprendimiento (Figs. 17-21). En esta ocasión se realizó una plastia con la mitad longitudinal del *Flexor Carpi Radialis* tunelizada en la zona epicondílea

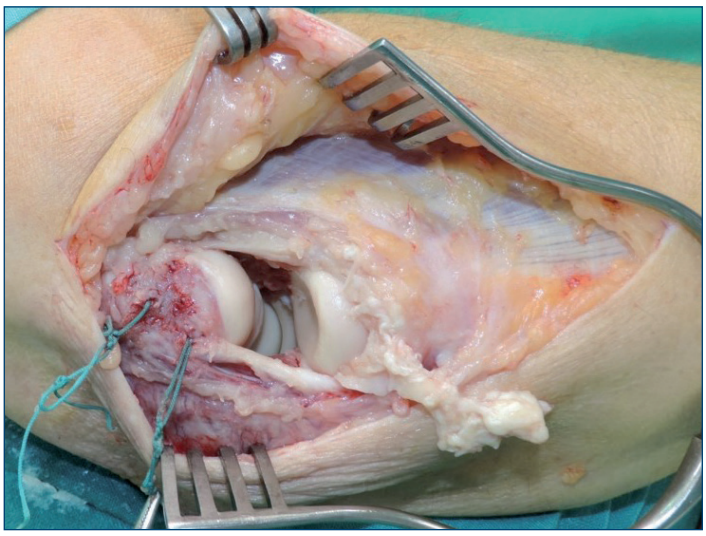

Fig. 17: Se aprecia conservado el ligamento lateral cubital externo, la cara anteroexterna completamente expuesta, los hilos de los arpones de la operación anterior sueltos por el desgarro tendinoso del ECRB, EDC y ECU, y el muñón de los mismos distales a la cabeza radial.

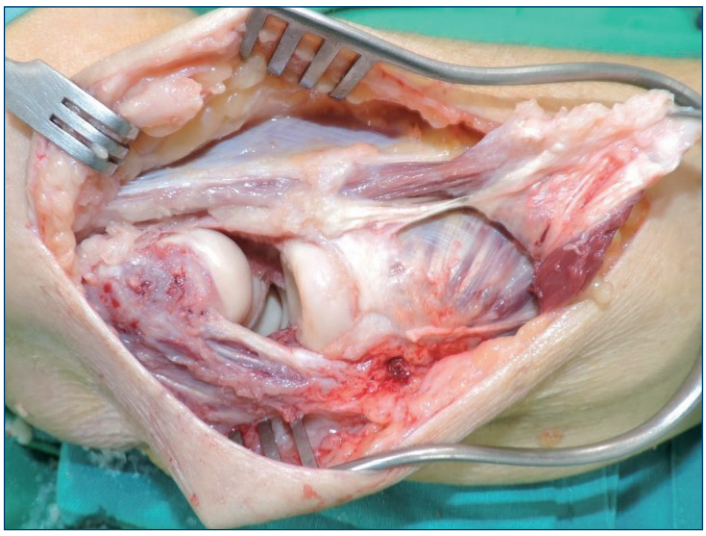

Fig. 18: Los tendones están tan retraídos y adheridos a los planos anterior, posterior y profundo que al hacer tracción proximal de ellos no progresan ni 5 mm. Al liberarlos de estas adherencias (se ve debajo el *Musculus Supinator*) continúan sin deslizarse lo suficiente para reanclarlos.

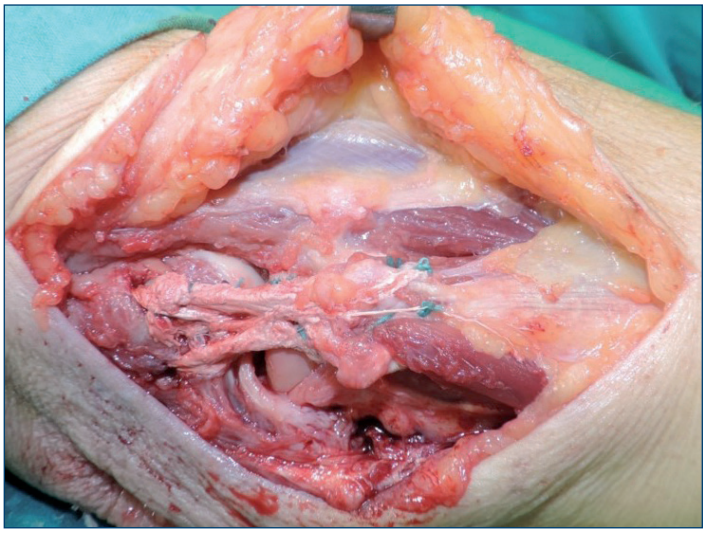

Fig. 19: Utilización de la mitad del *Flexor Carpi Radialis* (FCR) como plastia para salvar el defecto, pasándolo por un túnel en el epicóndilo. Bajo cada una de las bandas se puso un nuevo arpón óseo para halar de los tendones que, una vez fijados hacia proximal, se enhebran con las dos bandas del FCR con técnica de Pulvertaff.

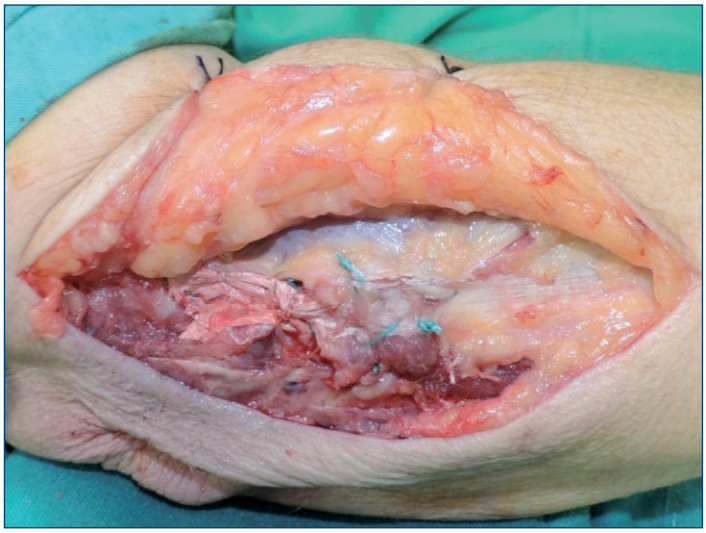

Fig. 20: Una vez comprobado que la plastia permite una flexoextensión completa, se suturan los tendones al ECRL en la parte anterior y al *Musculus Anconeus* en la posterior cerrando completamente el compartimento externo del codo.

y dos arpones óseos. La paciente no tenía *Palmaris Longus* y en su mutua no autorizaron el empleo de un aloinjerto. La movilidad se recuperó completamente y realizaba sin dificultad sus actividades personales y domésticas, pero no pudo reincorporarse a su puesto de trabajo.

Una causa frecuente de complicación postoperatoria es la persistencia del dolor con pérdida de los últimos grados de flexoextensión, bien por períodos de inmovilización excesiva, bien como respuesta a conductas rehabilitadoras un tanto violentas por una potenciación muscular precipitada. La inmovilización postoperatoria durante un período de tres semanas favorece la reorganización histológica [19,38]. La pretensión de acelerar el proceso de curación mediante manipulaciones exageradas y el acortamiento del proceso de descanso, por razones casi siempre laborales o deportivas, tiende a ralentizar el curso evolutivo y a provocar recidivas. El contacto con el fisioterapeuta, o unas indicaciones precisas para cada caso, favorecen la recuperación.

¿QUÉ HACER ANTE LA PERSISTENCIA DE SÍNTOMAS TRAS EL FRACASO DE UNA CIRUGÍA PREVIA?

Las recaídas, recidivas, persistencia de síntomas y complicaciones tras una epicondilitis operada no son infrecuentes. En nuestra serie (GCB), de 126 codos operados (118 pacientes; 8 bilaterales) 20 tuvieron que ser reinter-

Fig. 21: Imagen radiológica de los arpones óseos utilizados para el reanclaje.

venidos (16%), 10 en pacientes previamente operados por nosotros y 10 provenientes de otros centros. El motivo de estas reintervenciones fue la persistencia de síntomas en 17 casos (en 7 de ellos se realizó descompresión concomitante del NIP, gesto tal vez obviado en la primera operación (la coexistencia de una epicondilitis con compresión del NIP se da al menos en un 5% de los pacientes [8]) y 3 complicaciones iatrogénicas: rotura tardía del ligamento lateral externo (Figs. 11 y 12), desinserción de la musculatura extensora (Figs. 13-16) y rotura del ligamento más desinserción de la musculatura (Figs. 17-21).

En el caso de una lesión iatrogénica el diagnóstico suele estar claro y el tratamiento se enfocará al tratamiento de dicha lesión. En general no es difícil la toma de decisiones en caso de recidivar la epicondilitis de un paciente propio, ya que conocemos la técnica empleada. Si se ha hecho simplemente el tratamiento de la tendinosis, debe explorarse clínica, radiológica y electromiográficamente la posibilidad de una patología articular o neurológica concomitantes, y se puede relajar aún más la tensión de la musculatura epicondílea mediante incisiones de descarga en el tendón conjunto (Figs. 22 y 23). Pero una decisión difícil de tomar es qué hacer cuando llega un paciente operado previamente en otro centro y no sabemos que técnica se empleó.

Ante la persistencia de síntomas, Morrey [8] intenta diferenciar si éstos son idénticos a los que existían antes de la intervención quirúrgica o son claramente diferentes. Si son idénticos y están localizados en el epicóndilo, infiltra éste con lidocaína más corticoide y espera la respuesta entre 1 y 3 horas después de la inyección. En caso de obtener una desaparecieron completa de los síntomas, deduce que el problema persiste en el epicóndilo. Si la inyección no tuvo éxito y la exploración clínica sugiere una compresión del NIPO, infiltra la arcada de Fröhse. Con este método, en el grupo de pacientes que manifestaron síntomas idénticos a los prequirúrgicos, diagnosticó una compresión del NIPo en más del 70% de los casos. En caso de que los síntomas sugieran patología articular y las radiografías fuesen normales, debería pedirse una resonancia magnética. La inyección de un anestésico intraarticular, la valoración de test de estrés en fluoroscopia o la exploración artroscópica serían otras opciones.

En los pacientes que presentaban síntomas diferentes a los prequirúrgicos, Morrey contempla la posibilidad de una

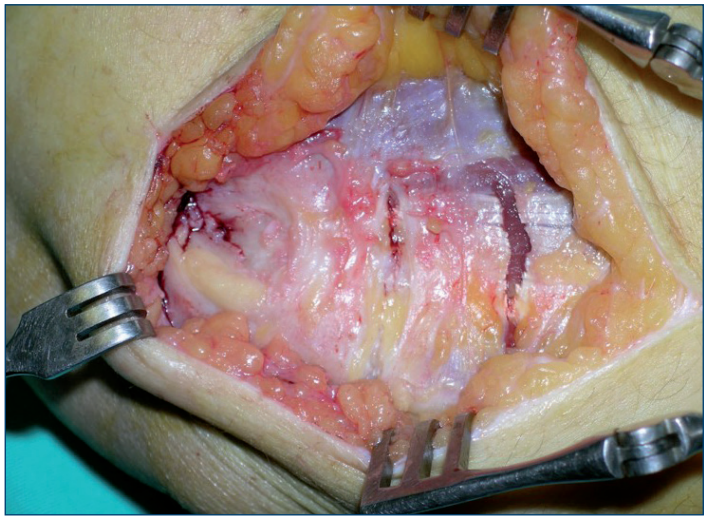

Fig. 22: Incisiones de descarga en la reintervención de la paciente de las figuras 1-3).

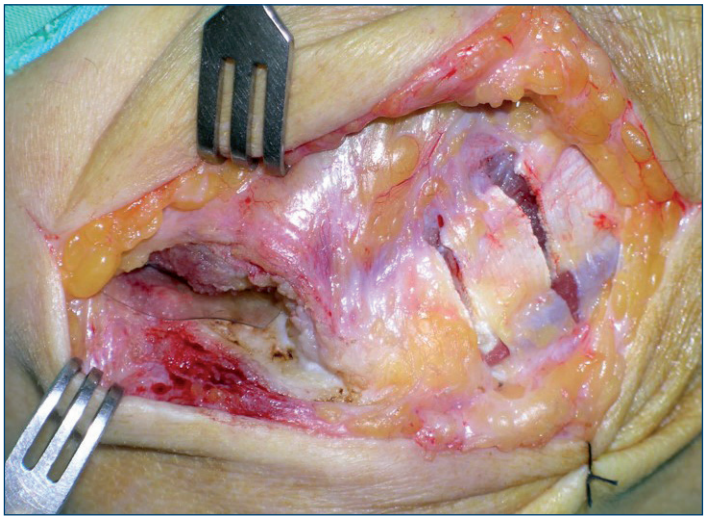

Fig. 23: Incisiones de descarga en la reintervención de una paciente a la que se desinsertó el ECRL (zona del dolor principal) y se le interpuso una lámina de Flexiglide ® entre las fibras superficiales de este músculo y el hueso para evitar su nueva adhesión al mismo.

bursa adventicia, fístula capsular o inestabilidad. La inestabilidad es la causa más frecuente. Para aclarar estas posibilidades pueden ser útiles la inyección anestésica intraarticular, fluoroscopia, RM con contraste o la artroscopia.

En nuestra serie no hemos encontrado –o no hemos sabido diagnosticar– ningún caso de bursa adventicia.

BIBLIOGRAFÍA

1. Coonrad RW, Hooper WR. Tennis elbow: Its course, natural history, conservative and surgical management. J Bone Joint Surg (Am) 1973; 55(6): 1177-82.
2. Boyd HB, McLeod AC Jr. Tennis elbow. J Bone Joint Surg (Am) 1973; 55(6): 1183-7
3. Nirschl RP, Petrone FA. Tennis elbow. The surgical treatment of lateral epicondylitis. J Bone Joint Surg (Am) 1979; 61: 832-9.
4. Calfee RP, Patel A, DaSilva MF, Akelman E. Management of lateral epicondylitis: current concepts. J Am Acad Orthop Surg 2008; 16: 19-29.
5. Cañellas A, Terré RA, Bernet L, Badía N, Parrilla G. Epicondilitis crónica (parte II): tratamiento quirúrgico, valoración de resultados y revisión bibliográfica. Avances 1993; 23: 98-106.
6. Nirschl RP. Elbow tendinosis/tennis elbow. Clin Sports Med 1992; 11: 851-70.
7. Morrey BF. Surgical failures of tennis elbow. In Morrey BF, Sánchez-Sotelo J, editors. The elbow and its disorders. 4th ed. Philadelphia: Saunders/Elsevier 2009: 650-7.
8. Morrey BF. Reoperation for failed surgical treatment of refractory lateral epicondylitis. J. Shoulder Elbow Surg 1992; 1: 47-55.
9. Coleman B, Quinlan JF, Matheson JA. Surgical treatment for lateral epicondylitis: a long-term follow-up results. J Shoulder Elbow Surg 2010; 19: 363-7.
10. Jiménez, I, Marcos-García A, Muratore-Moreno G, Medina J. Cuatro gestos quirúrgicos en el tratamiento de la epicondilitis. Rev Esp Cir Ortop Traum. 2016; 60: 38-43.
11. Verhaar J, Walenkamp G, Kester A, van Mameren H, van der Linden T. Lateral extensor release for tennis elbow. A prospective long-term follow-up study. J Bone Joint Surg (Am) 1993; 75: 1034-43.
12. Wilhelm A. Tratamiento de la epicondilitis humeral lateral resistente al tratamiento fisioterápico mediante denervación. Téc. Quir. Ortop. Traumatol. (ed. esp.) 2000; 9: 213-25.
13. Wittenberg RH, Schaal S, Muher G. Surgical treatmente of persistent elbow epicondilitis. Clin Orthop Relat Res. 1992; 278: 73-80.
14. Montiel A, Edo M, Granell F, Gallardo S, Guinot C. tratamiento de la epicondilitis mediante escarificaciones tendinosas. Avances 2005; 35: 242-6.
15. Lara FJ, Jiménez A, Pena de la Rosa MA, Sedeño S, Martínez M. Epicondilitis lateral: resultados del tratamiento quirúrgico con la técnica de Nirschl. Rev S And Traum Ort. 2012; 29: 24-30.
16. Kay NRM. Litigans epicondilitis. JHS 2003; 28B: 460-4.
17. Ruch D, Orr S, Richard M, Leversedge F, Mithani S, Laini D. A comparison of debridement with and without anconeus muscle flap for treatment of refractory lateral epicondylitis. J Shoulder Elbow Surg 2015; 236-41.
18. Muller GP, Masquelet AC. Le traitement chirurgical de l´épicondylalgie par aponéurotomie profonde transverse de l´extenseur carpi radialis brevis. Note préliminaire: base anatomique et résultats des 8 premiers cas. La Main 1999; 4: 61-9.
19. Montiel A, Montoya I, García Mas R, Cabañó F, Lluis L. Estudio multicéntrico sobre la epicondilitis. A propósito de 100 casos. Avances 1995; 25: 47-51.
20. Wilhelm A. Tennis elbow: treatment of resistant cases by denervation. JHS 1996; 21B: 523-33.
21. Carofino BC, Bishop AT, Spinner RJ, Shin A Y-S. Nerve injuries resulting from arthroscopic treatment of lateral epicondylitis: Report of 2 Cases. JHS (Am) 2012; 37: 1208-10.
22. Gupta A, Sunil TM. Complete division of the posterior interosseous nerve after elbow arthroscopy: A case report. Journal Shoulder Elbow Surg 2004; 13: 566-7.
23. Mercer DM, Baldwin ED, MS Moneim MS. Posterior interosseous nerve laceration following elbow arthroscopy. JHS 2015; 40: 624-6.
24. Desai MJ, Mithani SK, Lodha SJ, Richard MJ, Leversedge FJ, Ruch DS. Major peripheral nerve injuries after elbow arthroscopy. Arthroscopy 2016; 32: 999-1002.
25. Blonna D, Wolf JM, Fitzsimmons JS, O'Driscoll SW. Prevention of nerve injury during arthroscopic capsulectomy of the elbow utilizing a safety-driven strategy. JBJS (Am) 2013; 95: 1373-81.
26. Szabo SJ, Savoie FH, Field LD, Ramsey JR, Hosemann CD. Tendinosis of the extensor carpi radialis brevis: an evaluation of three methods of operative. J Shoulder Elbow Surg 2006; 15: 721-7.
27. Park KW, Chamberlain AM, Osei DA. Time to surgery in the treatment of lateral epicondilitis: a cost-efectiveness analysis. En: Paper at the 69th Annual Meeting of the ASSH. September 2014: 72.
28. Paniagua A, Díaz J, Moros S, Ávila JL, García M, Ruiz MA. Anatomía del codo para el cirujano artroscopista. Rev Esp Artrosc Cir Articul. 2018; 25: 91-102.
29. Kalawadia JV, Kalainov DM. Tennis elbow: Complications of surgical treatment and salvage procedures for failed surgery. In Tennis elbow. Clinical management. Jennifer Moriatis Wolf, ed. New York: Springer 2015: 153-67.
30. Steinert AF, Goebel S, Rucker A, Barthel T. Snapping elbow caused by hypertrophic synovial plica in the radiohumeral joint: a report of three cases and review of literature. Arch Orthop Trauma Surg. 2010; 130: 347-51.
31. NFJ Hilgersom NFJ, Oh LS, Flipsen M, Eygendaal D, van den Bekerom MPJ. Tips to avoid nerve injury in elbow arthroscopy. World J Orthop. 2017; 8: 99-106.
32. Dellon AL, Kim J, Ducic I. Painful neuroma of the posterior cutaneous nerve of the forearm after surgery epicondylitis. JHS 2004; 29A: 387-90.
33. Dellon AL. Denervation of the humeral epicondyles. In Tennis elbow. Clinical management. Jennifer Moriatis Wolf, ed. New York: Springer 2015: 131-43.
34. Kaplan EB. Treatment of tennis elbow (Epicondylitis) by denervation. J Bone Joint Surg. 1959; 41A: 147-51.
35. Llop-Corbacho A, Romero-Ruiz J, Denia-Alarcón N. Inestabilidad externa del codo tras el tratamiento quirúrgico de la epicondilitis. A propósito de un caso. Rev Esp Cir Ortop Traumatol 2014; 242-5.
36. Degreef I, De Smet L. Chronic elbow dislocation: a rare complication of tennis elbow surgery. Successful tretment by open reduction and external articular distractor. Chirurgie de la main 2007; 150-3.
37. Rineer CA, Ruch DS. Elbow tendinopathy and tendón ruptures: epicondylitis, biceps and triceps ruptures. JHS 2009; 566-9.
38. Woo SL, Gómez MA, Woo YK, Akeson WH. Mechanical properties of tendons and ligaments: II. The relationship of inmobilisation and exercise on tissue remodeling. Biorheology 1982; 19: 397-08.

COGITARE ET RECTE AMBULARE
SOGACOT

TRATAMIENTO REHABILITADOR DE LA EPICONDILITIS

DRA. MYRIAM CIDONCHA-DANS
Servicio de Rehabilitación. Clínica Traumacor. Hospital HM Modelo. A Coruña
mtcidoncha@gmail.com

INTRODUCCIÓN

La epicondilitis, también llamada codo de tenista, es una patología dolorosa que se produce por un desequilibrio entre la potencia de los músculos flexores y extensores de la mano en su inserción proximal. Es un proceso degenerativo que se manifiesta por una hiperplasia fibroangioblástica, y puede definirse como la inflamación de los tejidos que rodean a una pequeña prominencia ósea situada en el extremo inferior del húmero (el epicóndilo), zona en la que se inserta el ligamento lateral externo del codo, los músculos extensores de la muñeca y el extensor común de los dedos [1].

El objetivo de este capítulo es presentar las medidas rehabilitadoras empleadas con mayor frecuencia tanto antes como después del tratamiento quirúrgico, actuando la mayoría de ellas sobre el proceso de cicatrización tisular.

El tratamiento rehabilitador busca mejorar y aumentar la respuesta biológica natural de la lesión, con el fin de disminuir el dolor, promover la cicatrización, mejorar la condición física y controlar las cargas [2].

Atendiendo a las estructuras anatómicas implicadas, en toda epicondilitis debemos considerar la posible existencia de una entesitis, afectación de la articulación húmero-radial, neuropatía por compresión del nervio interóseo posterior y una alteración cervical segmentaria de las raíces C5, C6 y C7, siendo diferente y específico el tratamiento de rehabilitación según la causa.

MANEJO TERAPÉUTICO

1. PREQUIRÚRGICO

La precocidad en el tratamiento es importante, siendo refractarios al tratamiento conservador aproximadamente entre un 3-11 %. El tratamiento conservador abarca desde el descanso, AINEs y tratamiento rehabilitador, hasta las infiltraciones con glucocorticoides, PRP, células madre, etc.

El uso de ortesis a modo de cinchas en la zona proximal del antebrazo ayuda a la disminución del dolor y con ello al control de las cargas. El mecanismo funcional es la disminución de las fuerzas que actúan sobre el tendón conjunto, habiendo sido demostrado que se disminuye la aceleración angular y la actividad electromiográfica a dicho nivel [3], aunque normalmente no se aprecia mejoría hasta la tercera semana de su uso (véase capítulo de Tratamiento Conservador).

Son numerosas las medidas rehabilitadoras empleadas para tratar las epicondilitis. La elección de una u otra depende de la experiencia personal del terapeuta, del conocimiento de las diferentes técnicas y del equipamiento e instrumental disponible.

- **Kinesiotaping**

El propósito del vendaje neuromuscular es disminuir la solicitación de los músculos epicondíleos, ayudando con ello a que baje la inflamación y se restaure la funcionalidad. El uso de este tipo de vendajes es muy controvertido [4] y no existen ensayos clínicos rigurosos que demuestren su eficacia.

- **Terapia manual (kinesiterapia)**

Los cambios histológicos que se producen a nivel del tendón, como el engrosamiento y las alteraciones de la vascularización, conllevan una disminución de su tolerancia al estiramiento. Con la terapia manual se intenta restablecer la flexibilidad, la fuerza y la resistencia muscular, además del alivio doloroso.

Las técnicas más usadas son la masoterapia asociada a los estiramientos, ejercicios excéntricos basados en el concepto de Curwin y movilización con movimiento procedente del concepto de Mulligan [5] (Fig. 1). Diversos estudios [6] comparan las distintas formas de terapias físicas,

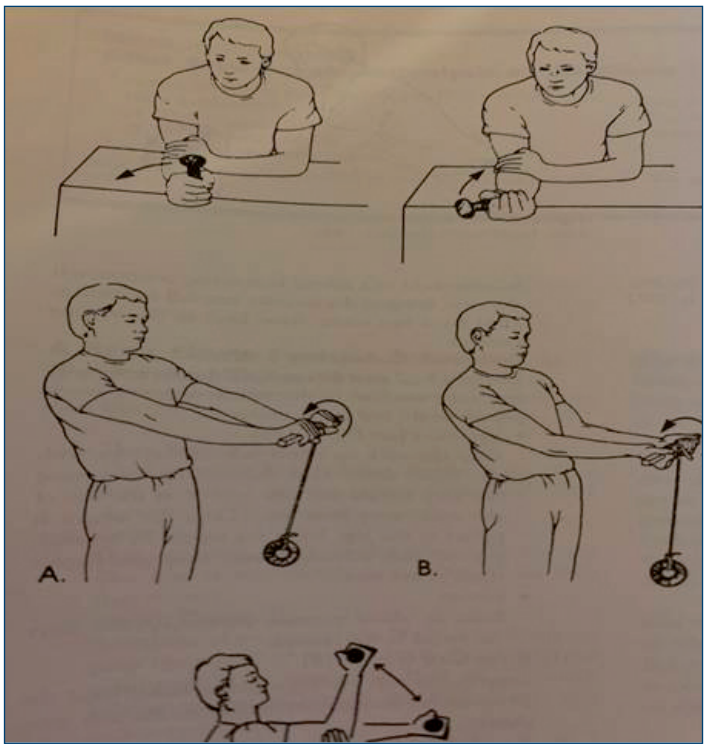

Fig. 1: Programa de ejercicios.

principalmente los masajes de fricción tipo Cyriax, con ejercicios supervisados y programas de ejercicios a realizar por el paciente en su domicilio. Pero Nagrale et al. [7], admitiendo que durante el tratamiento suele obtenerse una mejoría importante del dolor, aprecian que gran parte de esta mejoría se pierde una vez finalizado el programa de fisioterapia dirigida.

En cuanto al método de potenciación muscular, probablemente sean más efectivo y menos agresivo utilizando ejercicios excéntricos con una goma de torsión que con mancuernas [8].

■ **Punción seca**

Técnica invasiva inspirada en la acupuntura, que consistente en la punción con agujas sobre zonas dolorosas del *Extensor Carpi Radialis Brevis*, *Extensor Digitorum Comunis* y *Brachioradialis*. Su uso en esta dolencia viene precedido por el empleo en puntos gatillo miofasciales y, si bien aún no se conoce el sustrato anatómico ni la fisiopatología de un punto gatillo miofascial (tal vez en la placa motora, por una liberación excesiva de acetilcolina), no parece probable que se trate de la misma patología que la epicondilitis.

La bibliografía al respecto es escasa, poco rigurosa y algunas publicaciones advierten de una eficacia similar a la del placebo [9].

■ **Ganchos**

La **Fibrolisis Diacutánea**, más comúnmente conocida como "T**écnica de los ganchos"**, es una técnica ampliamente utilizada en la rehabilitación física y la fisioterapia para tratar algias mecánicas. Consiste en la utilización de unos ganchos para aplicar movimientos con el fin de movilizar y destruir fibrosis y adherencias.

■ **EPTE/EPI**

Consiste en introducir corriente galvánica en el tendón degenerado a través de una aguja. La primera (Electrólisis Percutánea Terapéutica) usa intensidades bajas durante más tiempo, y la segunda (Electrolisis Percutánea Intratisular) intensidades altas. Ambas técnicas pueden realizarse de manera ecoguiada para aumentar su precisión en el implante de la aguja.

■ **Electroterapia**

Las corrientes usadas pueden ser varias:

1/ **TENS**: acrónimo de Transcutaneous Electrical Nerve Stimulation, o electroestimulación percutánea de los nervios. Se emplea tanto con frecuencias altas (80Hz) con una intensidad por debajo de la contracción motora (intensidad sensorial), como con frecuencias bajas (<10 Hz) con una intensidad que produce la contracción motora. Este método ha demostrado su eficacia en el tratamiento de dolor musculoesquelético. Estudios recientes parecen demostrar que su mecanismo de acción es mediante la activación de los receptores opioides.

2/ **Corrientes diadinámicas**: se usan para Iontoforesis con AINEs, corticoides, lidocaína, etc.

■ **Parches de nitroglicerina**

Aunque no sea un tratamiento rehabilitador en sí, se ha publicado que su uso en epicondilitis refractarias asociado a un programa de rehabilitación adecuado actuaría estimulando la síntesis de colágeno y favoreciendo una regeneración más rápida [10,11]. Los principales efectos adversos de este tratamiento son la posible dermatitis de contacto y las cefaleas.

■ **Electroterapia de Alta frecuencia**

1/ **Láser**

El empleo del láser de baja energía se propuso como terapia por su efecto bioestimulador de los tejidos por reducir los niveles de la proteína TNF alfa (acrónimo en inglés del Factor de Necrosis Tumoral), que interviene en los procesos de inflamación, apoptosis y otras patologías autoinmunes.

Su uso es dosis dependiente y fluctúa entre 630nM y 1064 nM, aplicándose sobre la musculatura extensora (Fig. 2).

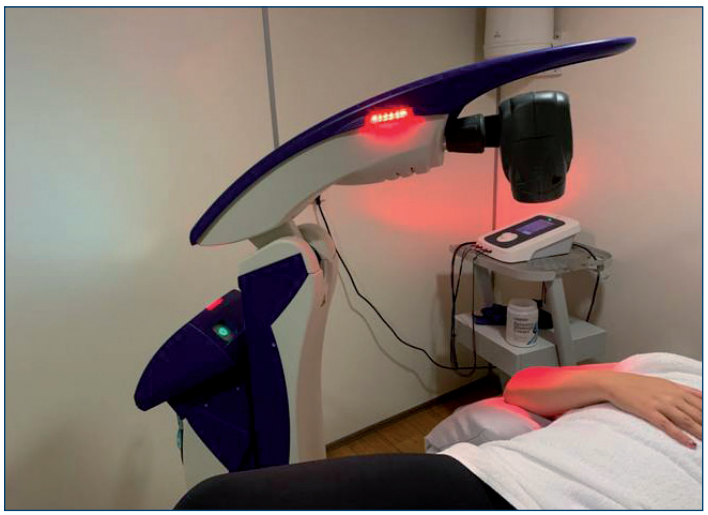

Fig. 2: Láser.

Existe gran heterogeneidad de estudios sobre ello usando diferentes tipos de láser [6]. Aguilera et al. [12] en un metaanálisis de 12 estudios encuentran que el láser de baja potencia no ha mostrado ninguna eficacia demostrada. Sims [6] y Boisaubert [13] concuerdan con esta apreciación, manifestando que en la mayoría de los estudios al respecto no se encuentran diferencia entre el uso de esta técnica y el placebo.

2/ **Ultrasonidos / fonoforesis**.

Los ultrasonidos son ondas acústicas con una frecuencia que está por encima de la capacidad de audición humana.

En fisioterapia se emplean sobre todo para la reducción del dolor y de la inflamación en músculos profundos. Pueden usarse con o sin la aplicación de medicamentos.

Hernández et al. [14] no encontraron diferencias significativas entre el tratamiento con ultrasonidos, laserterapia, crioterapia y electroforesis en un grupo de 84 pacientes.

3/ **Radiofrecuencia**

Técnica también conocida como tecarterapia o INDIVA. La radiofrecuencia se basa en la producción de calor mediante un suministro de ondas electromagnéticas, para estimular desde el interior de las estructuras biológicas los naturales procesos celulares de forma no invasiva (Fig. 3).

Fig. 3: INDIVA.

4/ **Magnetoterapia**

Consiste en la aplicación de campos magnéticos en nuestro organismo mediante unos aplicativos llamados solenoides. Habitualmente, la frecuencia empleada en la producción de campos magnéticos terapéuticos oscila de 1 a 100 Hz. La magnetoterapia de baja frecuencia se usaría para actuar sobre tejidos óseos, aunque también puede usarse sobre tejidos blandos, y la de alta frecuencia se usa para tejidos blandos (tendones, músculos, etc).

Los defensores de su empleo [15], aduciendo que la magnetoterapia no tiene prácticamente contraindicaciones y estimula al organismo a su propia curación por producir un estímulo general del metabolismo celular y la normalización del potencial de membrana alterado, llegan a indicarla en numerosas afecciones cutáneas, oftalmológicas, del sistema nervioso central y periférico, de aparatos respiratorio, cardiovascular, digestivo, genitourinario y, sobre todo, musculoesqueléticas.

Por el contrario, sus detractores la consideran una práctica pseudocientífica de medicina alternativa que no ha demostrado ningún efecto beneficioso para la salud [16-19].

5/ **Ondas de choque**

Es la emisión de unas ondas que viajan más rápido que la velocidad del sonido produciendo un aumento de presión y de temperatura en el medio al que se aplica. Su uso como terapia se fundamenta en que, al menos teóricamente, generan una respuesta inflamatoria que producirá la regeneración de los tejidos por sí mismos.

Tras su utilización con buenos resultados en la desintegración de cálculos renales y ureterales (litotricia), pasó a emplearse profusamente en aquellos procesos del sistema musculoesquelético que cursan con calcificación de partes blandas e inflamación, especialmente en tendinopatías, entesopatías, pseudoartrosis, fascitis crónicas, etc.

Son varios los efectos biológicos que produce: impide la generación de estímulos en los nociceptores de la membrana celular de las células nerviosas, al tiempo que origina alteraciones químicas e induce la formación de revascularización, afectando todo ello a la reparación y regeneración de los tejidos [20, 21] (Fig. 4).

En los últimos años han proliferado numerosos estudios con diferentes planes de tratamiento en cuanto al tipo de ondas -focales/radiales-, dosis, número de sesiones, etc. Las últimas publicaciones recomiendan evitar el uso de anestésicos locales y de AINEs para evitar que estos dificulten la regeneración y reparación tendinosa.

Fig. 4: Ondas de choque focales.

Rioja et al. [22] confirmaron su efectividad en el tratamiento de las epicondilitis, y Minaya et al. [23] realizaron un análisis de coste-efectividad en 36 pacientes, encontrando una mejoría del 80,5% a las 4 sesiones. No obstante, existe gran controversia con respecto a sus resultados [24-26].

2. POSTQUIRÚRGICO

El tratamiento rehabilitador tras la cirugía debe ser individualizado en función de si el método empleado fue abierto o artroscópico, de la técnica quirúrgica empleada, de las estructuras anatómicas operadas (descompresión del nervio interóseo posterior, desinserción del tendón conjunto, denervación, etc.) y de las ocupaciones habituales del paciente, tanto laborales como deportivas.

El programa rehabilitador debe centrarse inicialmente en la aplicación de medidas antiinflamatorias y la recuperación de la movilidad; seguidamente se hará la potenciación muscular y adaptación del miembro superior al trabajo del paciente, centrándose en esta fase no sólo en los músculos afectados y tejidos lesionados, sino en toda la musculatura implicada en la cadena cinética desde el hombro hasta la mano. Existen unos principios generales y objetivos en todo programa de rehabilitación tras una intervención:

En la **primera fase** (tras las dos primeras semanas postoperatorias) los objetivos son ganar recorrido articular, disminuir el dolor e inflamación y recuperar la posible atrofia muscular. El inicio de la rehabilitación tras la retirada de la sutura, varía en función de la técnica quirúrgica empleada. Es importante en esta fase que tras la movilización pasiva o activo-asistida y la realización de los ejercicios, se ponga siempre hielo para evitar inflamación.

En la **segunda fase** (5ª-7ª semanas) los objetivos son continuar ganando recorrido articular del miembro superior y recuperar la fuerza, para lo que se harán ejercicios de estiramientos y trabajos con resistencia. En esta fase se comienza con ejercicios isotónicos de fortalecimiento implicando el complejo hombro-brazo.

En la **tercera fase** el objetivo es mejorar la fuerza, potencia y resistencia de toda la cadena cinética hombro-codo, con el fin de lograr el retorno gradual a las actividades laborales y deportivas del paciente. Se realizan ejercicios de propiocepción, funcionales, de fuerza excéntrica y, en caso de realizar algún deporte, los apropiados para ese deporte particular [27, 28].

En cualquier programa de rehabilitación, ya sea pre o postquirúrgico y tanto del codo como de cualquier articulación afectada, es fundamental realizar una buena historia clínica en la que se detalle el tipo de lesión, zona afectada, tipo de técnica empleada si hubo tratamiento quirúrgico, y una buena exploración clínica [29]. Posteriormente se indicará un plan de rehabilitación en el que a menudo, además de fisioterapia, puede ser necesario realizar una terapia ocupacional adecuada e individualizada para cada paciente.

BIBLIOGRAFÍA

1. Ida G, Dox B, Melloni J, Eisner GM, Melloni JL. El gran Harper Collins ilustrado. Diccionario médico Ed. España. Marban, Madrid 2001.
2. Maquirriain J, Sanmartino M. Revista Argentina de Artroscopia. 2005; 12 (1): 34-39.
3. Struijs PA, Kerkhoffs GM, Assendelft WJ, et al. Conservative treatmentof lateral epicondylitis: baraceversus physical therapy or a combination of both a randomized controlled clinical trial. Am J Sports Med. 2004; 32(2): 462-9.
4. Martín A, Henar Blanco A, Justo Cousiño R, Lorenzo A. Efectos del kinesiotape sobre el tono y la fuerza muscular. Revisión sistemática. Sportis. Scientific Journal of School Sport, Physical Education and Psychomotricity, 2019; 5(1): 151-71.
5. Croisier JL, Foidart-Dessalle M, Tinant F, Crielaard JM, Forthomme B. An isokinetic eccentric programme for the management of chronic epicondylar tendinopathy. Br J. Sports. Med. 2007; 41: 269-75.
6. Sims SEG, Miller K, Elfar JC,Hammert WC. Non-surgical treatment of lateral epicondylitis: a systematic review of randomized controlled trials. Hand 2014; 9: 419–46.
7. Nagrale AV, Herd CR, Ganvir S, Ramteke G. Cyriax physiotherapy versus phonophoresis with supervised exercise in subjects with lateral epicondylalgia: A randomized clinical trial. The Journal of Manual & Manipulative Therapy. 2009; 17(3): 171-178.
8. Tyler TF, Thomas GC, Nicholas SJ, McHugh MP. Addition of isolated wrist extensor eccentric exercise to standard treatment for chronic lateral epicondylosis: a prospective randomized trial. J Shoulder Elbow Sur 2010; 19: 917-22.
9. Cagnie B, Castelein B, Pollie F, Steelant L, Verhoeyen H, Cools A. Evidence for the use of ischemic compression and dry needling in the management of trigger points of the upper trapezius in patients with neck pain: A systematic review. Am J Phys Med Rehabil. 2015; 94(7): 573-83.
10. Miranda M, Llanos V, Torres B, Montenegro S, Jiménez. Revisión de epicondilitis: clínica, estudio y propuesta de protocolo de tratamiento. Rev. Clin Hosp Univ de Chile. 2010; 21: 337-47.
11. Paoloni J, Richard C, Murrel C, Burch, Ang Ry. Randomised, double-blind, placebo-controlled clinical trial of a new topical glyceryl trinitrate patch for chronic latera epicondylosis. Am. J Sports Med 2009; 43: 299-302.
12. Aguilera Eguía RA, Zafra Santos EO, Rojas López DK, Saavedra Rozas PA, Cofre Bolados C. Efectividad del láser de baja frecuencia en el tratamiento del dolor en pacientes con epicondilalgia lateral: un overview de revisiones sistemáticas. Rev Soc Esp Dolor 2015; 22(1): 39-47.
13. Boisaubert B, Brousse C, Zaoui A, Montigny JP. Les traitements non chirurgicaux de la tendinopathie des épicondyliens. Annales de réadaptation et de médecine physique. 2004; 47: 346-55.
14. Hernández D, Berjillos A, De la Corte H, Díaz F, Tena C, Moraleda S, Miranda JL. Estudio prospectivo randomizado de comparación de diferentes técnicas de electroterapia en tendinitis de inserción en el codo. Patología Ap. Locomotor 2006; 4 (2): 131-8.
15. Martín Cordero JE, García Delgado JA. Efectos y aplicaciones de la magnetoterapia.

http://www.sld.cu/galerias/pdf/sitios/rehabilitacion-fis/jorge_martin.pdf

16. Park RL. Voodoo Science: The Road from Foolishness to Fraud. New York, New York: Oxford University Press. 2000: 58-63.
17. Wanjek C. Bad Medicine: misconceptions and misuses revealed from distance healing to vitamin O. Hoboken, New Jersey: John Wiley & Sons. 2003: 1-253.
18. National Science Foundation, Division of Resources Statistics. Science and Engineering Indicators, 2006. Arlington, VA. Cap. 7.
19. Quackwear: Big Pseudoscience Wants to Sell You Wearable Metal to Improve Your Health; Alternet; January 10, 2015.
20. Haupt G. Use of extracorporeal shock wave in the treatment of pseudoarthrosis, thendinopathy and otner orthopedic diseases. J Urol 1997; 158: 4-11.
21. Rompe JD, Hope C, Kullmer K, Heine J, Bueer R. Analgesiceffect of extracorporeal shock-wave therapy on chronic tennis elbow. J Bone Joint Surg Br.1996; 788(2): 233-7.
22. Rioja Toro J, González Rebollo A, Alegre Climent M, Antón Andrés MJ, Blázquez Sánchez E, Prada Espinel J. Tratamiento de las epicondilitis crónicas con ondas de choque. Rehabilitacion. 2004; 38(4): 151-206.
23. Minaya F, Valera F, Sánchez JM, Medina F. Estudio de coste-efectividad de la electrólisis percutánea intratisular (EPI®) en las epicondilalgias. Fisioterapia. 2012; 34(5): 187-236.
24. Wang JC, Chen HS. Shock wave therapy for patients with lateral epicondylitis of the elbow, Am J Sports Med. 2002; 30(3): 422-5.
25. Haake M. Jönig IR, Decker T, et al. Extracorporeal shock wave therapy in the treatment of lateral epicondylitis: a randomised multicenter trial, J Bone Joint Surg 2002; 84A (11): 1982-91.
26. Rompe JD; Decking J, Schoellner, et al. Repetitive low energy schock wave treatmet for chronic lateral epicoylitisin tennis players. Am J Sports Med. 2004; 32(3): 734-43.
27. Brotzman SB, Wilk KE. Clinical Orthopaedic Rehabilitation Ed. Mosby. Philadelpha, Pennsylvania. 1996 (2): 85-93.
28. Bahr R, Maehlun S. Lesiones deportivas. Diagnóstico, tratamiento y rehabilitación. Ed. Médica Panamericana, Madrid, 2007: 191-222.
29. López-Vidriero R, López-Vidriero E. Epicondilitis lateral. Manejo terapéutico. Rev Esp Artrosc Cir Artic. 2018; 63: 119-130.

COGITARE ET RECTE AMBULARE
SOGACOT

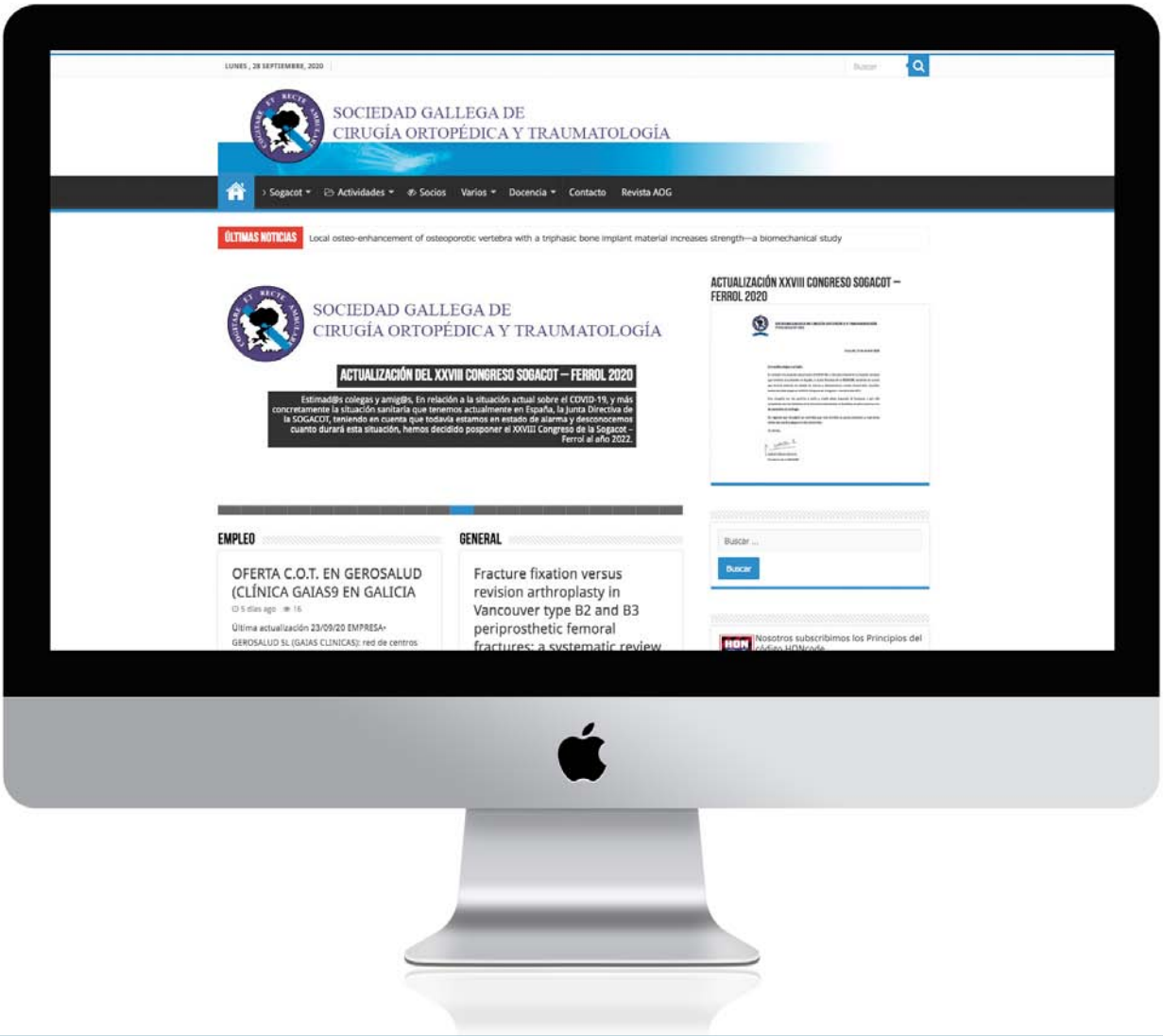

www.sogacot.org

Visita nuestra web para información sobre cursos, eventos, becas, premios, acceso gratuito al Acta Ortopédica Gallega y mucho más.

COGITARE ET RECTE AMBULARE
SOGACOT
acta ortopédica gallega