D.L. VG 270-2015

Revista Oficial de la
Sociedad Gallega de Cirugía Ortopédica y Traumatología (SOGACOT)

acta ortopédica gallega

Nº monográfico MAYO - 2015

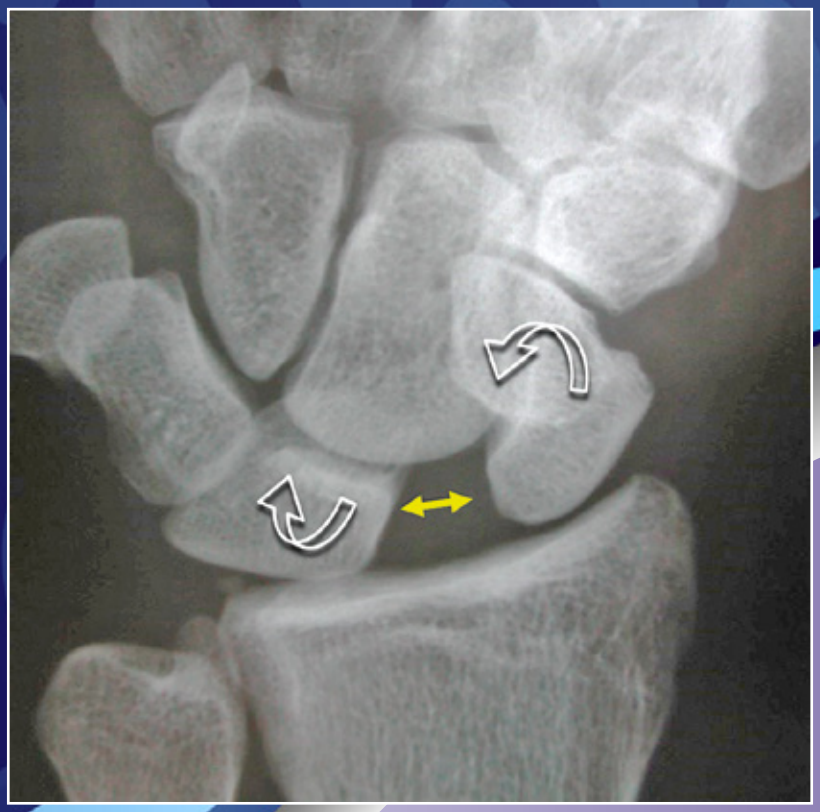

INESTABILIDAD ESCAFO-LUNAR

www.sogacot.org

Visita nuestra web para información sobre cursos, eventos, becas, premios , acceso gratuito al Acta Ortopédica Gallega y mucho más.

acta ortopédica gallega

Revista Oficial de la **Sociedad Gallega de Cirugía Ortopédica y Traumatología (SOGACOT)**



DIRECTIVA DE LA SOGACOT

Presidente	Dr. José Ramón Caeiro Rey
Vice-Presidente	Dr. José Manuel Galdo Pérez
Secretario	Dra. Laura Anta Martínez
Tesorero	Dr. Gabriel Celester Barreiro
Vocales de:	
Docencia	Dr. Francisco Baña Sandá y Dra. Luisa Ibáñez Martín
MIR	Dr. Adrián Gallego Goyanes
La Coruña	Dr. José M. Suárez Guijarro
Ferrol	Dr. Victoriano Souto Rey
Santiago	Dr. Eduardo del Río Pombo
Lugo	Dr. Manuel Castro Menéndez
Orense	Dr. Antonio Fernández Cebrián
Pontevedra	Dr. Pablo Subirán Martínez
Vigo	Dr. Tomás Quinteiro Antolín
PORTAL WEB www.sogacot.org	Dr. Eduardo Vaquero Cervino

Edita:
Sociedad Gallega de Cirugía Ortopédica y Traumatología (SOGACOT)

Imprime:
Artes Gráficas Luar. Vigo

Las Normas Editoriales de la revista Acta Ortopédica Gallega pueden consultarse en el portal web www.sogacot.org/AOG

Reservados todos los derechos.

Esta publicación no puede reproducirse total o parcialmente, por cualquier medio, sin la autorización por escrito del Comité Editorial.

La revista Acta Ortopédica Gallega no se hace responsable del contenido de los artículos publicados, por tratarse de la opinión de los autores, que asumen responsabilidad absoluta sobre sus escritos.

Imagen de portada: Extraída de: García-Elías M. Título: Fisiopatología de la inestabilidad escafo-lunar.

Revista indexada en el Catálogo Colectivo de Publicaciones Periódicas en Bibliotecas de Ciencias de la Salud Españolas C17

Revista indexada en la Biblioteca Virtual del Sistema Sanitario Público Gallego (Bibliosaúde) y en su metabuscador Mergullador

acta ortopédica gallega

Revista Oficial de la **Sociedad Gallega de Cirugía Ortopédica y Traumatología (SOGACOT)**

sumario

EDITORIAL

José. R. CAEIRO PÁG. 7
Hospital Universitario Santiago de Compostela

ÍNDICE

Introducción a la inestabilidad escafo-lunar PÁG. 9
Carlos IRISARRI

Fisiopatología de la inestabilidad escafo-lunar PÁG. 17
Marc GARCÍA-ELÍAS

Diagnóstico y Clasificación PÁG. 25
Javier YAÑEZ, Miguel TRIGUEIROS, Bruno ALPOIM

Tratamiento de la inestabilidad escafo-lunar PÁG. 35
Sergio POMBO, José L. De HARO. Eduardo VAQUERO, Carlos IRISARRI

Ligamento-plastias escafolunares. Técnicas y resultados PÁG. 47
Marc GARCÍA-ELÍAS

Ligamento-plastia asistida mediante artroscopia PÁG. 55
Fernando CORELLA, M. Del CERRO, M. OCAMPOS, R. LARRAINZAR

Colapso Escafo-Lunar Avanzado (Muñeca SLAC) PÁG. 69
G. CELESTER, F. CANO, J. M. TEIXEIRA, A. PREGO, F. GONZÁLEZ Del CASTILLO

PALEXIA® retard

TAPENTADOL

GRÜNENTHAL

Editorial

Dr. José Ramón Caeiro

Presidente Junta Directiva SOGACOT

Surge este número monográfico de la Revista Acta Ortopédica Gallega, órgano de expresión escrita de la SOGACOT, del esfuerzo conjunto de nuestra Sociedad y del Grupo GEPES (Grupo Estudio Patología Extremidad Superior). Su objetivo es revisar una patología muy concreta y de gran actualidad, como lo es la Inestabilidad Escafo-Lunar, un tema al que se le dedica una Mesa Redonda del 8º Congreso Gepes (Viana do Castelo, 29 y 30 de mayo/2015). Es esta una patología para la que se han conseguido unas mejorías espectaculares en los medios disponibles para su diagnóstico, así como de las técnicas quirúrgicas aplicables, pero a ello se contrapone todavía una gran dificultad para obtener unos resultados acordes con las elevadas exigencias sociales actuales - especialmente en el ámbito laboral y deportivo - que no acepta de buen grado las limitaciones que todavía tienen muchas técnicas quirúrgicas.

Ciertamente la elección de un tema tan concreto como se ha hecho en esta ocasión, puede avivar la vieja disputa entre ser ´aprendiz de todo y maestro de nada´ o por el contrario un ´gran experto en casi nada´. Creo que es una disputa obsoleta, y que a una sólida formación general, se le debe unir una profunda formación especializada en campos concretos: la ´excelencia´, un término tan usado últimamente, sólo está al alcance de aquellos que han estudiado muy a fondo patologías específicas, a las que dedican una atención permanente.

Este número monográfico contiene aportaciones de expertos de tan reconocido prestigio como son Marc García-Elías y Fernando Corella, a los que se les une el esfuerzo de diversos especialistas gallegos y portugueses. Estoy seguro que los lectores van a disfrutar de su contenido y también a apreciar el ´continente´, que debemos al gran trabajo de la Srta. Luz Conde y de Artes Gráficas Luar (Vigo).

Soy consciente de la actual sobrecarga asistencial en el ámbito sanitario, con la consiguiente dificultad para encontrar tiempo para la investigación y la docencia. Pese a ello, las sociedades científicas tienen la obligación de sobreponerse a las dificultades, y pelear sin desmayo para que especialmente los colegas más jóvenes, tengan acceso a la información que sus compañeros más veteranos pueden ofrecerles basándose en su experiencia personal, y a su vez animarse a exponer sus propias experiencias y resultados.

Confío por tanto que las nuevas generaciones se sumen al propósito de conseguir mantener la ´buena salud´ de la Revista Acta Ortopédica Gallega. Otros muchos temas de nuestra especialidad, se merecen se les dediquen futuros números monográficos, tarea para la cual es preciso que todos aportemos ideas y energía. La Junta Directiva de la SOGACOT que presido, estará atenta y dispuesta para considerar y apoyar todas las propuestas que se le hagan llegar al respecto.

Recibir mi más cordial saludo.

José R. CAEIRO

stryker

Leibinger Micro Implants

PROFYLE MODULAR

La innovación en osteosíntesis de mano

Introducción a la inestabilidad escafo-lunar

Carlos Irisarri[1] ✉

1.- Cirugía de la Mano. C.M. El Castro (Vigo)

La inestabilidad escafo-lunar consecutiva a un traumatismo, es una patología que ha despertado un enorme interés en los años más recientes. Aunque aparente ser de reciente descubrimiento, sus primeras descripciones gracias a la obtención de radiografías del carpo, se remontan a los inicios del siglo pasado. Uno de los pioneros fue Etienne Destot (Lyon), autor de la monografía *"Traumatismes du poignet et rayons X"* (Paris, 1923), en la que incluyó radiografías y esquemas (fig. 1) de un caso de *"subluxación rotatoria del escafoides"*, un término igualmente utilizado por sucesivos autores, entre ellos Vaughan-Jackson[1] quién en 1949 publicó un caso (fig. 2), posteriormente reutilizado por Watson-Jones[2] en su conocido tratado sobre las lesiones osteo-articulares.

En lo relativo al carpo, el término "*inestabilidad carpiana"* fue utilizado en 1967por Dobyns y Perkins[3], en un ´abstract´ sobre una serie de casos con subluxación rotatoria del escafoides. También Fisk[4] utilizó este término para describir la alteración de la alineación carpiana secundaria a determinadas fracturas del escafoides.

En su histórico artículo *"Traumatic instability of the wrist"* Linscheid y cols[5]. (Mayo Clinic, 1972) popularizaron el término *"inestabilidad carpiana"* para denominar y englobar diferentes anomalías con presencia de una inestabilidad del *´segmento intercalado´*, ya fuese dorsal (***DISI***) o volar (***VISI***), señalando que su presencia puede observarse en diferentes tipos de inestabilidad. Añadieron otros dos tipos de inestabilidad, la traslación cubital del carpo, y la subluxación dorsal del mismo. Aunque la consideraron posible, reconocieron no haber tenido ningún caso de subluxación volar del carpo.

Posteriormente a este articulo pionero, estos mismos autores[6], publicaron en 1975 un nuevo y extenso artículo, que contribuyó a la difusión del conocimiento de esta patología. Con la colaboración de Palmer[7], reportaron su experiencia en su tratamiento en el año 1978. Hasta donde conozco, el primer artículo escrito en nuestro país sobre esta patología fue obra de García Carrillo y Frasquet[8] (Granada), publicado en 1977 en la Revista ´Avances´ editada por la MAT Asepeyo. Para la

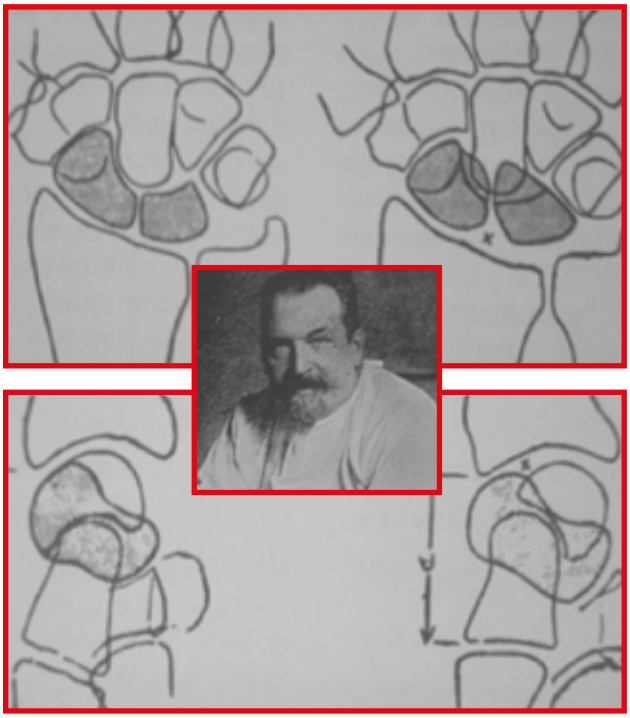

Figura 1. *Subluxación rotatoria del escafoides, según Destot.*

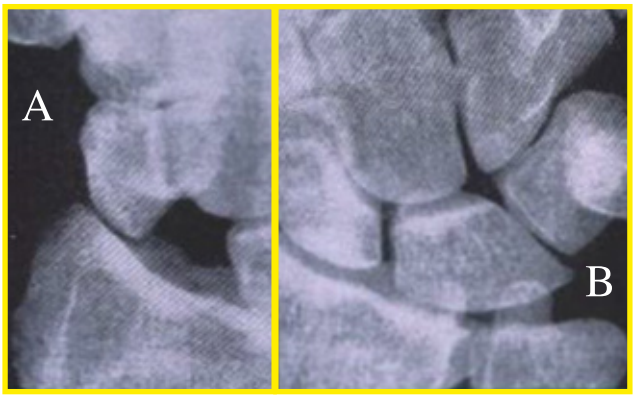

Figura 2. *Subluxación rotatoria* ***(A)*** *y reducción voluntaria de la misma* ***(B)****. Caso de Vaughan-Jackson.*

difusión de esta patología en España fue determinante la asistencia de Linscheid y Taleisnik al congreso organizado por esta Mutua en su Hospital de Madrid en abril/1984, que tuve el privilegio de organizar. Sus ex-

✉ **Autor para correspondencia:**
irisarri@iies.es

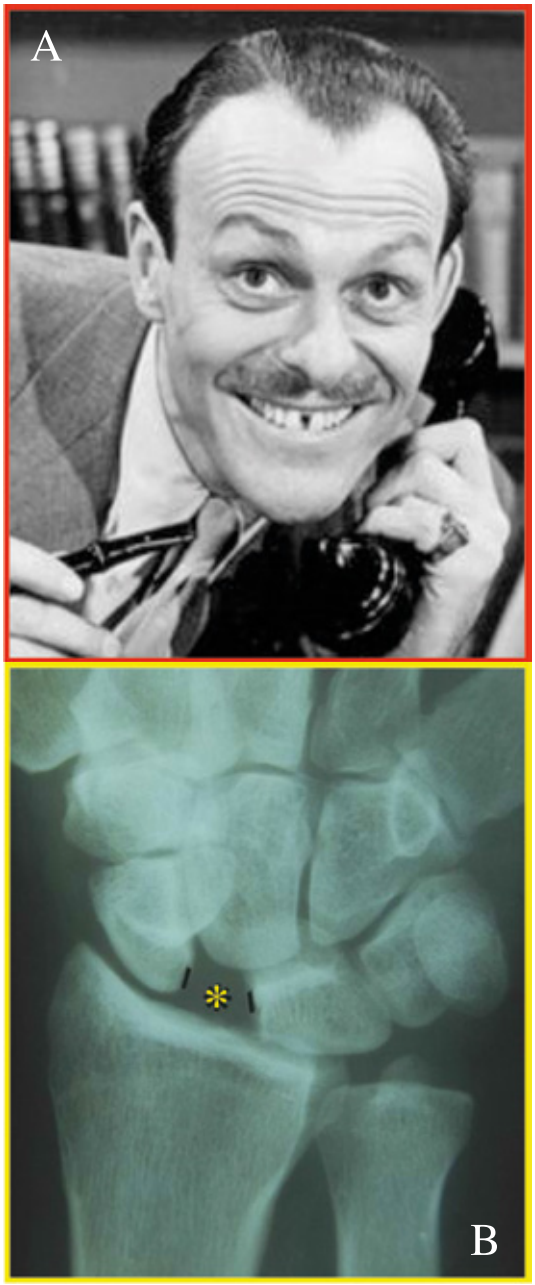

Figura 3. *Diastema del actor Terry Thomas* ***(A)*** *y su equivalencia radiológica ** ***(B)****.*

plicaciones sobre esta patología la hicieron definitivamente entendible y atractiva para nuestra generación.

En el año 1984, Fisk[9] publicó un extenso artículo titulado *´The Wrist´*, en el que expuso su opinión sobre las inestabilidades del carpo. Las figs. 17, 18,19 y 20 del mismo, muestran las radiografías pre y post-operatorias de un caso tratado mediante una sutura a tensión (*´a purse-string suture´*) usando un injerto tendinoso del palmar menor.

Con el paso de los años, surgieron diferentes interpretaciones que generaron controversias a la hora de definir el concepto de inestabilidad carpiana. Ello indujo a la IFSSH a encargar a un comité de expertos liderado por García-Elías[10], a establecer una definición consensuada de lo que debe entenderse como una *"muñeca inestable"*, en definitiva cuando presenta una *"disfunción"* sintomática, no puede soportar cargas, y/o presenta una cinemática anómala en alguno de sus movimientos.

El avance de los conocimientos anatómicos (Hixson[11], Meade[12], Ruby[13], Viegas[14]) y biomecánicos (Kauer[15], Coe[16], Dagum[17]) referentes a esta patología ha sido realmente imparable. Un paso muy importante fue el añadir a la exploración radiológica ´estática´ la evaluación diagnóstica dinámica. Fue Arkless[18] quién refirió su utilización por primera vez en 1966. Una de sus ventajas, es que puede realizarse en casos dudosos de forma comparativa con la otra muñeca, descartando la influencia del factor constitucional ya comentado por Cautilli y Wehbe[19] en 1991. El estudio mediante fluoroscopia dejó obsoleto al estudio mediante la artrografía, que Tim Herbert[20] llegó a recomendar hacer de forma bilateral para hacer un análisis comparativo entre ambas muñecas.

Aprender a valorar clínicamente y mediante el diagnóstico por la imagen, la inestabilidad proximal y distal del escafoides, es una tarea pendiente de ser concluida. Signos radiológicos tan claros y conocidos como el de Terry-Thomas (Figura 3), popularizado por Frankel[21], y la presencia del ´signo del anillo´ en el escafoides, deben ser valorados adecuadamente. Las imágenes que

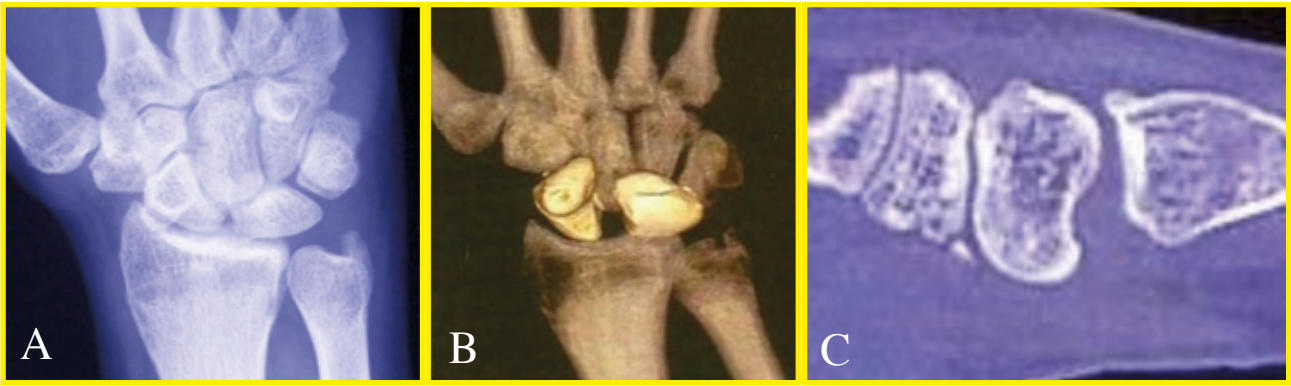

Figura 4. *Disociación Escafo-Lunar. Aspecto radiológico* ***(A)*** *y en la TC* ***(B,C)****.*

nos proporciona la TC muestran con nitidez la disociación escafo-lunar (Figs. 4A, 4B, 4C). La introducción de la RM supuso otro método de evaluación diagnóstica, a mi entender de secundaria importancia cuando el diagnóstico mediante radiografías simples es inequívoco. Si tiene la calidad suficiente, en algunos casos puede observarse el lugar del arrancamiento del ligamento escafo-lunar dorsal, ya sea del escafoides o del semilunar, y ver si lo ha hecho incluyendo un pequeño fragmento osteo-cartilaginoso, lo que puede facilitar su reinserción.

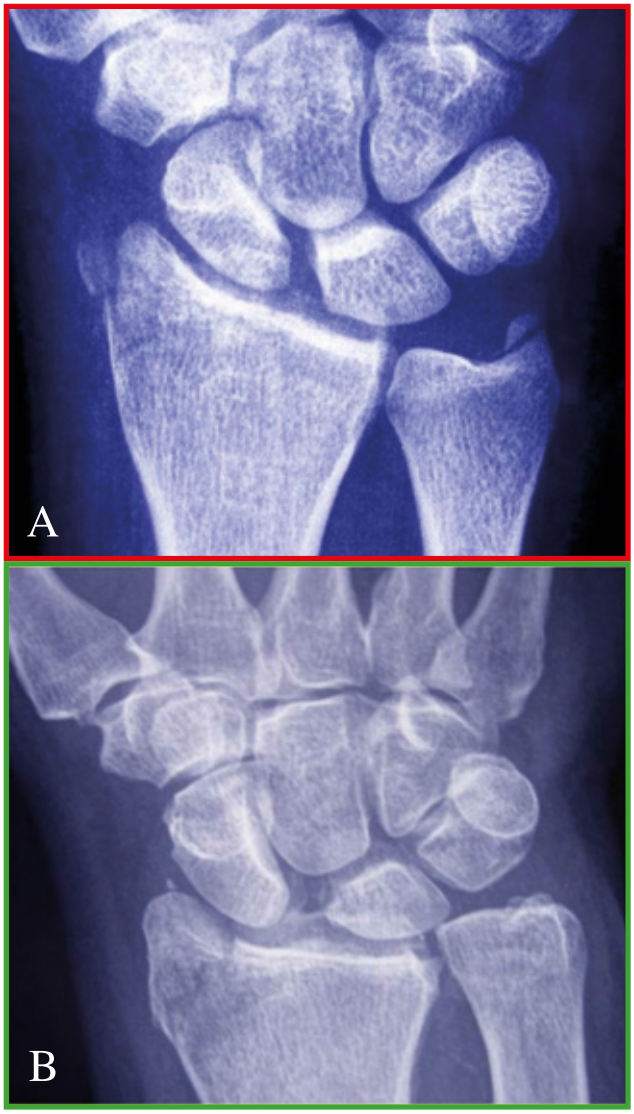

Figura 5. *Fracturas de la estiloides radial con disociación escafo-lunar asociada* ***(A, B)****.*

Debe además tenerse presente que una disociación escafo-lunar, puede asociarse a otra lesión más llamativa, como sucede en el caso de determinadas fracturas del extremo distal del radio, con frecuencia limitadas a la estiloides radial (Figs. 5A, 5B). Con frecuencia, a medio y largo plazo son más severas las secuelas que ocasiona la inestabilidad que la propia fractura (Tang[22]), siendo imperativo su adecuado tratamiento desde el primer momento (Fig. 6A, 6B). Algo parecido sucede cuando la disociación escafo-lunar forma parte de una fractura-luxación compleja del carpo.

Como era previsible, la introducción de la artroscopia de muñeca, supuso un torrente de nuevas clasificaciones como la de Geissler[23], y asimismo nuevas técnicas de reparación, muchas de las cuales son complejas, requiriendo una prolongada curva de aprendizaje y una habilidad manual que no todos los cirujanos tienen, y

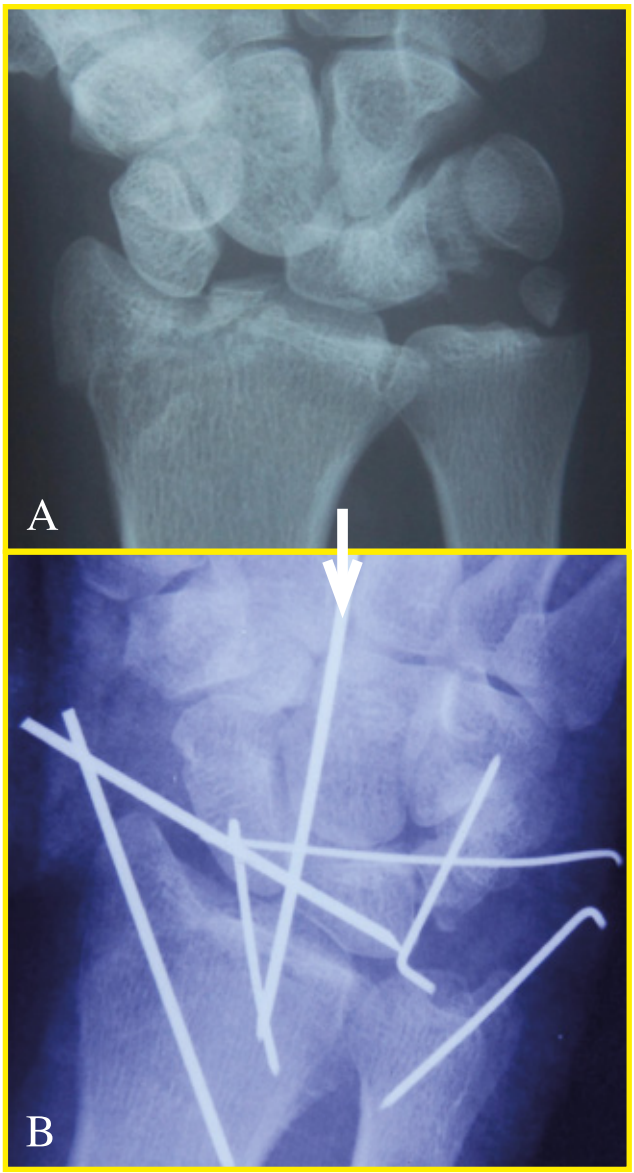

Figura 6. *FEDRA con disociación E-Lu, Fr. E. Cu y Piramidal* ***(A)****. Reducción y fijación de todas las lesiones* ***(B)****.*

menos los que hacen este tipo de cirugía solo ocasionalmente. A mi entender, lo mejor que ha aportado, es una gran mejoría del instrumental quirúrgico utilizado, especialmente en el campo de los anclajes intra-óseos de los ligamentos lesionados o de las bandeletas tendi-

nosas utilizadas en la cirugía paliativa, ya sea asistida por artroscopia o abierta. Como sucede en otras áreas como el hombro, la combinación de la artroscopia con técnicas mínimamente invasivas son en algún tipo de lesión la mejor opción en este momento.

Analizando retrospectivamente las muchas técnicas utilizadas, resulta evidente la ingenuidad de algunas de las mismas, las equivocaciones cometidas a la hora de elegir materiales, y la pretenciosidad de los resultados reportados en la mayoría de los artículos publicados. Así, poco sentido puede tener dar puntos de sutura pretendiendo que con ello cicatrice una estructura avascular como es la membrana proximal escafo-lunar. Incluso los ligamentos dorsal y volar escafo-lunares, especialmente este último, tienen una robustez limitada (Berger[24]), y el cirujano lo debe tener en cuenta a la hora de elegir el tipo y grosor del material de sutura.

A la luz de lo que hoy conocemos, se considera trascendente el papel de las diferentes estructuras que estabilizan el polo distal del escafoides, un punto ya señalado por Taleisnik [25..26] y por el propio Brunelli[27] cuando publicó su técnica de ligamento-plastia. Este último ya señalaba en su artículo pionero, la importancia de la parte profunda de la corredera del tendón FCR.

Pretender solucionar los casos severos y crónicos de una inestabilidad tan compleja, por la simple reconstrucción del ligamento escafo-lunar dorsal parece una quimera. Por otro lado las diferencias mecánicas entre una bandeleta tendinosa y un auténtico ligamento no pueden olvidarse. Recordar ahora los fracasos de los ligamentos artificiales (Beltrán[28]), no tiene otro sentido que alertar a los más jóvenes, de las consecuencias de lanzar al mercado materiales que no han sido suficientemente probados.

Las técnicas de capsulodesis y/o ligamento-plastias paliativas utilizadas han sido muchas, y con resultados variables. Pocas, si alguna, han superado con éxito incontestable el paso del tiempo, en cuanto a ofrecer a largo plazo un resultado funcional favorable. La introducción de la cirugía artroscópica supuso un considerable avance técnico, pero tiene las mismas *´barreras biológicas´* que la cirugía abierta. Además, el limitado tamaño del semilunar, dificulta el empleo de sistemas de anclaje desarrollados para ser empleados en articulaciones de mayor tamaño, como son la rodilla y el hombro. La calidad del resultado proporcionado por los nuevos sistemas de fijación escafo-lunar por tornillos diseñados para este propósito, está pendiente de ser demostrada.

Estudios multi-céntricos de amplias series y a medio/largo plazo, han permitido a diferentes autores juzgar la eficacia real de las técnicas tanto de cirugía reparadora ´primaria´ como de las técnicas ´paliativas´ (Hodge[29], Kuo[30], Larsen[31]). Las posibilidades del tratamiento *"conservador",* mediante potenciación de determinadas unidades músculo-tendinosas, y el temporal reposo de otras, es una interesante alternativa recientemente explorada. No reparan el daño anatómico, pero ayudan a recuperar la movilidad, y a evitar gestos nocivos, como observó Vaughan-Jackson[1] en su paciente, un varón de 31 años que acudió a su consulta a los 3 meses de lesionarse jugando rugby, y que había aprendido a "controlar" su muñeca, y que rechazó la oferta de una artrodesis escafo-lunar. La existencia y función de mecano-receptores en los ligamentos del carpo es expuesta en esta monografía por el Dr. García-Elías.

Esta monografía dedica su último capítulo a la denominada por Watson[32] ´SLAC wrist´. Qué hacer en este estadio terminal de la inestabilidad escafo-lunar, va depender de su grado, de la repercusión clínica que tiene para cada paciente, y de la valoración del cirujano de la mejor alternativa acorde a su experiencia. Por razones socio-laborales y hasta sicológicas del paciente, a mí entender es un factor prioritario intentar resolver el problema con una única cirugía paliativa, sin embarcarse en técnicas ambiciosas pero complejas y con un significativo riesgo de fracaso.

También en esta patología, es recomendable volver la vista atrás, y recordar el entusiasmo con que se colocaron prótesis de silicona en el carpo, incluyendo implantes escafo-lunares "monobloc", que autores de la talla de Michon y Allieu[33], calificaron de "prometedores", con tan solo un año de seguimiento, y que el paso del tiempo terminó por demostrar su ineficacia. Siegel y Ruby[34], publicaron en 1966 una excelente revisión de la literatura dedicada a las artrodesis intercarpianas, cuya lectura es muy recomendable para conocer sus resultados y complicaciones. El análisis de estas últimas en 36 de los 50 pacientes operados por Dell y McAuliffe[35], fue publicado en 1993, evidenciando su alto porcentaje, exigiendo una nueva cirugía en 16 pacientes en los que no se consiguió la pretendida fusión. Otra detallada revisión ha sido el meta-análisis realizado por Larsen y cols[36].

Una interesante controversia, es la relativa a las inestabilidades E-Lu asintomáticas, en pacientes sin antecedentes de enfermedades reumáticas, y en ocasiones de presentación bilateral, lo que induce a pensar en una anomalía constitucional. Ya en su artículo pionero Linscheid[5] refirió 3 casos bilaterales. Ghabaoul y cols.[37] publicaron una serie de 6 pacientes con afectación bilateral, y analizando su evolución, concluyen diciendo que se trata de un proceso ´benigno´ a menos que esté presente una inestabilidad tipo DISI, en cuyo caso evolucionan rápidamente hacia una muñeca SLAC.

En nuestra serie, tenemos registrados 3 casos de afectación bilateral, el primero con una diastasis modesta y aparentemente constitucional, por carecer el paciente de antecedentes traumáticos y que presentaba tan solo mínimas molestias al realizar esfuerzos. En los otros dos pacientes, sí existían claros antecedentes traumáticos. Uno de ellos fue operado de ambas muñe-

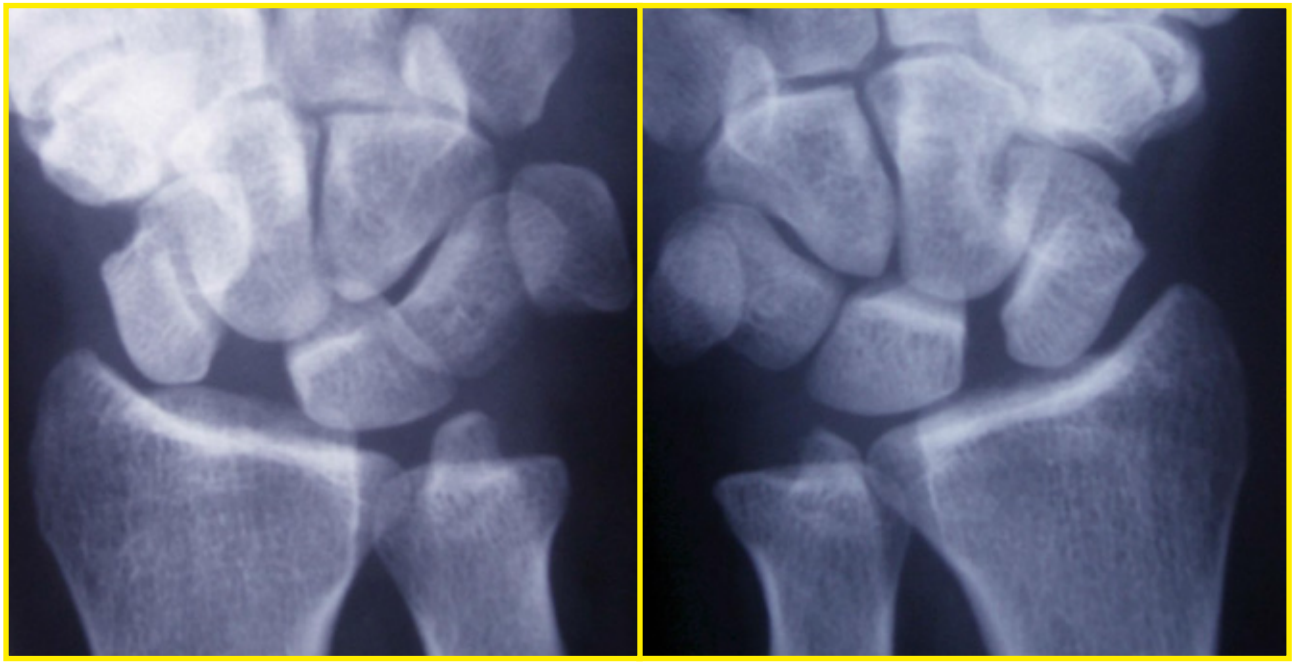

Figura 7. *Disociación escafo-lunar bilateral.*

cas, renunciando a la cirugía el otro paciente (Fig. 7), al estar ya jubilado y ser suficiente el tratamiento conservador, mediante ortésis y medicación ocasional.

En cuanto a la rapidez evolutiva de esta lesión, O´-Meeghan[38], revisó 11 pacientes, en los que la artroscopia evidenció la rotura del ligamento escafo-lunar, pero sin ser posteriormente operados. Tras un seguimiento promedio de 7 años, comprobó la persistencia de dolor y limitación funcional en todos ellos, pero sin objetivarse una rápida evolución hacia una muñeca SLAC.

Sin duda la inestabilidad escafo-lunar es un campo donde queda mucho por hacer. Comparando el contenido de mis primeras incursiones literarias sobre esta patología (Irisarri[39,40]) con el que se refleja en las publicaciones actuales, hay una distancia considerable. Pero un barniz de prudencia debe cubrir nuestras actuales afirmaciones. Poco antes de su jubilación, me confesaba Ronald Linscheid su frustración por no haber encontrado una solución realmente válida para este tipo de lesión. Parece claro que los mi generación vamos por el mismo camino….pero no por ello debemos detenernos en su búsqueda ¡

Bibliografía

1. Vaughan-Jackson O. A case of recurrent subluxation of the carpal scaphoid. J Bone Joint Surg (Br), 1949,31:532-3.
2. Watson-Jones R. Fracturas y traumatismos articulares. 4ª ed, Salvat Ed, Barcelona 1957.
3. Dobyns J, Perkins J. Carpal Instability of the carpal navicular. J Bone Joint Surg, 1967, 49A, 1014.
4. Fisk G. Carpal instability and the fractured scaphoid. Ann R Coll Surg Engl, 1970, 46:63-76.
5. Linscheid R, Dobyns J, Beabout J, Bryan R. Traumatic instability of the wrist: diagnosis, classification, and pathomechanics. J Bone Joint Surg (Am), 1972, 54:1612-32.
6. Dobyns J, Linscheid R, Chao E, Weber E, Swanson G. Traumatic instability of the wrist. Instr Course Lect, 1975, 24:189-199.
7. Palmer A, Dobyns J, Linscheid R. Management of post-traumatic instability of the wrist secondary to ligament rupture. J Hand Surg (Am), 1978, 3:507-532.
8. Garcia Carrillo M, Frasquet A. Inestabilidad del carpo por subluxación rotacional del escafoides. Rev. Avances (Mutua Asepeyo), 1977, 7, 4, 279-288.
9. Fisk G. The Wrist. J Bone Joint Surg (Br),1984, 66,3:396-407.
10. Anatomy and Biomechanics Committee of the IFSSH. Position Statement: Definition of Carpal Instability. J Hand Surg (Am), 1999, 24: 866-867.
11. Hixson M, Stewart C. Microvascular anatomy of the radioscapholunate ligament of the wrist. J Hand Surg (Am), 1990, 15:279-282.
12. Meade T, Schneider L, Cherry K. Radiographic analysis of selective ligament sectioning at the carpal scaphoid: A cadaver study. J Hand Surg (Am), 1990, 15:855-862.
13. Ruby L, An K, Linscheid R, Cooney W, Chao E. The effect of scapholunate ligament section on scapholunate motion. J Hand Surg (Am), 1987,20:767-771.
14. Viegas S, Yamaguchi S, Boyd N, Patterson R. The dorsal ligaments of the wrists: anatomy, mechanical properties, and function. J Hand Surg(Am),1999,24:456-468.

15. Kauer J. Functional anatomy of the wrist. Clin Orthop, 1980, 149: 9-20.

16. Coe M, Spitellie P, Trumble T, Tencer A, Kiser P. The scapholunate allograft: A biomechanical feasibility study. J Hand Surg (Am), 1995, 20:590-6.

17. Dagum A, Hurst L, Finzel K. Scapholunate dissociation: An experimental kinematic study of two types of indirect soft tissue repairs. J Hand Surg (Am), 1997, 22:714-9.

18. Arkless R. Cineradiography in normal and abnormal wrists. Am J Roentgenol Radium Ther Nucl Med, 1966, 96:837-844.

19. Cautilli G, Wehbé M. Scapholunate distance and cortical ring sign. J Hand Surg [Am] 1991,16:501-503.

20. Herbert Y, Faithfull G, McCann D, Ireland J. Bilateral arthrography of the wrist. J Hand Surg (Br), 1990,15:233-5.

21. Frankel V. The Terry-Thomas sign (letter). Clin Orthop, 1977,129:321-322.

22. Tang J, Shi D, Gu Y, Zhang Q. Can cast immobilization successfully treat scapho-lunate dissociation associated with distal radius fracture?. J Hand Surg (Am), 1996, 21: 583-590.

23. Geissler W, Haley T. Arthroscopy management of scapholunate instability. Atlas Hand Clin. 2001, 6:253-274.

24. Berger R. The gross and histologic anatomy of the scapholunate interosseous ligament. J Hand Surg (Am), 1996, 21: 170-8.

25. Taleisnik J. Wrist: anatomy, function and injury.Instructional Course Lectures AAOS, 1978, 27, 61-87.

26. Taleisnik J. Scapholunate dissociation. In Strickland J, Steichen J eds: *Difficult Problems in Hand Surgery*. St. Louis, CV Mosby, 1982.

27. Brunelli GA, Brunelli GR. A new surgical technique for carpal instability with scapholunar dislocation: eleven cases. Ann Chir Main Memb Super, 1995, 14:207-213.

28. Beltrán J. E. Las Inestabilidades de muñeca. Editorial JIMS, Barcelona, 1990.

29. Hodge J, Gilula L, Larsen C, Amadio P. Analysis of carpal instability: II. Clinical applications. J Hand Surg (Am), 1995, 20:765-776.

30. Kuo C, Wolfe S. Scapholunate instability: current concepts in diagnosis and management. J Hand Surg (Am), 2008,33:998-1013.

31. Larsen C, Amadio P, Gilula L, Hodge J. Analysis of carpal instability: I. Description of the scheme. J Hand Surg (Am), 1995, 20:757-764.

32. Watson HK, Ballet F. The SLAC wrist: Scapholunate advanced collapse pattern of degenerative arthritis. J Hand Surg (Am), 1984, 9:358-365.

33. Michon J, Allieu Y. Sèquelles des traumatismes du carpe. Enc Med Chir, 1976,1, Paris.

34. Siegel J,Ruby L. A critical look at intercarpal arthodesis: review of the literature. J Hand Surg(Am), 1966,21,4:717-722.

35. McAuliffe J, Dell P, Jaffe R. Complications of intercarpal arthrodesis. J Hand Surg (Am), 1993, 18: 1121-28.

36. Larsen C, Jacoby R, McCabe S. Nonunion rates of limited carpal arthrodesis: A meta-analysis of the literature. J Hand Surg (Am), 1997, 22:66-73.

37. Gharbadoul I,Netscher D, Kessler F. Chronic asymptomatic contralateral wrist scapholunate dissociation. Plast Reconst Surg, 2005, 116,6:1672-78.

38. O´Meeghan C, Stuart W, Mamo V, Stanley J, Trail I.The natural history of an untreated isolated scapho-lunate interosseus ligament injury. J Hand Surg (Br), 2003, 28,4:307-310.

39. Irisarri C. Inestabilidades del carpo. En *"Cirugía de la mano traumática"*, cap.VII, Editorial Ene, Madrid,1987.

40. Irisarri C. Inestabilidades del carpo. Clasificación y tratamiento. Rev Ortop Traum, 1993, 37 IB, Supl. I, 78-85.

stryker®

UN MUNDO DE SOLUCIONES AL ALCANCE DE SU MANO

MEMOMETAL
Technology for Hand & Foot Surgery

SBi

Vitoss®
Bone Graft Substitute

Remeco, s.a.

SKY MEDICAL
Authorized Agent of Stryker®

COGITARE ET RECTE AMBULARE
SOGACOT

Fisiopatología de la inestabilidad escafolunar

Marc García-Elías[1] ✉

1. Institut Kaplan. Barcelona, España

La muñeca es una articulación con una gran movilidad, capaz de sostener cargas, torsiones y tensiones de magnitud considerables.[11,15] De todos los segmentos articulares que constituyen el carpo, el más propenso a sufrir lesiones por sobrecarga es el formado por la cabeza del hueso grande y el acetábulo escafolunar. Una de las razones que explican esa vulnerabilidad estriba en el hecho de que, por esta zona, se concentran más del 70% de las fuerzas generadas en la mano y transmitidas al carpo a través de los metacarpianos.[11,12] Dichas fuerzas obligan al hueso grande a penetrar en el espacio escafolunar, desafiando la resistencia del denominado "ligamento interóseo escafolunar", formado por los dos ligamentos escafolunares (palmar y dorsal) más la membrana que une a los dos ligamentos y cierra el espacio escafolunar por su borde proximal. Si la compresión del hueso grande rebasa el límite tolerado por tales ligamentos, se produce una lesión más o menos extensa de los mismos, poniendo las bases para la aparición de una inestabilidad escafolunar (Figura 1).

Desde un punto de vista cinético, se considera que la articulación escafolunar es inestable cuando no es capaz de resistir fuerzas a compresión, torsión o tracción sin perder la alineación y/o separación normal del escafoides respecto al semilunar.[1,3,7] Los ligamentos escafolunares de una muñeca estable no ceden cuando ésta soporta cargas fisiológicas; si ceden, es que no es estable. Cuando la muñeca es sometida a una carga potencialmente lesiva, los huesos carpianos sufren desplazamientos que ponen a prueba la resistencia de los elementos capsulares y ligamentosos que los unen. Decimos que una muñeca es estable cuando es capaz de transferir esa carga al radio sin sufrir lesiones ligamentosas y/o desplazamientos óseos fuera de los límites de la normalidad. Una vez la carga ha sido transferida al radio, los huesos de una muñeca estable vuelven a su posición inicial, sin que sus ligamentos hayan perdido su elasticidad y resistencia originales. Una muñeca inestable no puede transferir importantes cargas a su través, ni los huesos diastasados regresan a su posición inicial una vez retirada la carga que los separó.

Para que una muñeca sea cinéticamente estable deben cumplirse ocho requisitos:[12]

1. Los huesos carpianos deben tener una forma normal, sin fracturas o seudoartrosis que alteren su geometría externa.[3]
2. Las superficies articulares deben ser lisas, sin irregularidades, y con una forma e inclinación dentro de los límites de la normalidad.
3. Los ligamentos deben poder resistir tensiones fisiológicas sin perder su integridad.[2]
4. Los corpúsculos sensoriales (mecano-receptores) capsulares y ligamentosos deben poder generar y transmitir estímulos aferentes propioceptivos que informen al sistema nervioso central (SNC) de lo que está sucediendo dentro de la articulación. [4,6]
5. Los nervios que comunican dichos mecano-receptores con el SNC deben estar intactos.[5]
6. El SNC debe ser capaz de procesar toda esa información y decidir qué es lo que más conviene a la articulación en cada momento.[10]

Figura 1: *Disociación escafolunar estática, demostrando el desplazamiento rotatorio del escafoides y semilunar (flechas curvadas blancas), así como la diástasis entre los dos huesos (doble flecha amarilla).*

✉ **Autor para correspondencia:**
garciaelias@institut-kaplan.com

7. Los nervios que transmiten las órdenes del SNC con los músculos deben estar íntegros y ser funcionales.
8. Los músculos que estabilizan la muñeca deben ser capaces de reaccionar de forma rápida y eficiente a los estímulos eferentes que les lleguen del SNC.

En efecto, la estabilidad escafolunar es un fenómeno multifactorial en el que están implicadas diversas estructuras.[2,3,8,10,15] Todas ellas son corresponsables de la estabilización de la articulación. Si por el motivo que sea, alguna de ellas queda incapacitada para cumplir su cometido, el polo proximal del escafoides puede tener dificultades para seguir apoyándose sobre la zona central de la fosa escafoidea, para desplazarse dorso-lateralmente en dirección al borde del radio donde, obviamente, no puede establecer un apoyo estable (Figura 1). El semilunar, una vez desconectado del escafoides, tiende a seguir al piramidal, desplazándose hacia el borde antero-medial del radio, a la vez que adopta una rotación en extensión característica de este tipo de inestabilidad. Al sufrir un desplazamiento en direcciones opuestas, aparece la diástasis escafolunar, típica de este modo de inestabilidad[7] (Figura 1).

Desde un punto de vista radiológico, las inestabilidades escafolunares pueden ser dinámicas o estáticas. Se dice que una inestabilidad es dinámica cuando la lesión del ligamento que la origina no es diagnosticable más que en determinadas condiciones de carga (al cerrar el puño, por ejemplo). Una inestabilidad escafolunar es estática cuando escafoides y semilunar están permanentemente alejados de su posición habitual, con lo que la lesión puede diagnosticarse mediante una simple radiografía de frente y perfil.[7,8,12]

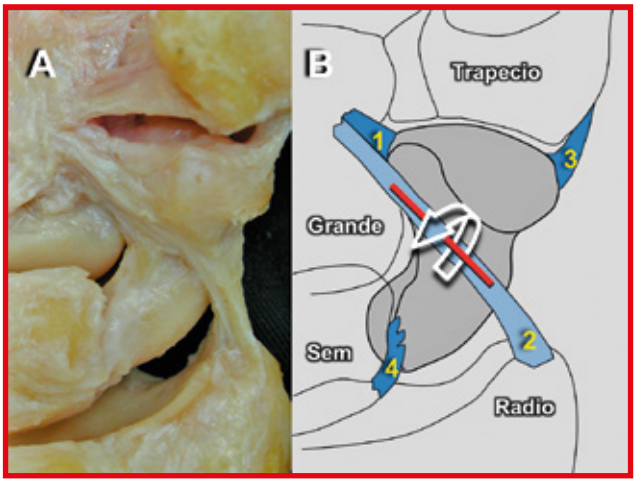

Figura 2. A: *Disección anatómica del escafoides carpiano. Se ha extirpado buena parte de los ligamentos extrínsecos radiocarpianos, excepto una pequeña porción del ligamento radio-escafo-capitate, para poder visualizar al escafoides.* ***B:*** *Si los ligamentos que se insertan en el escafoides están intactos, toda flexión del escafoides implica un cierto grado de pronación (flecha curva blanca) alrededor del eje del ligamento radio-escafo-capitate (línea roja). 1: ligamento escafocapitate; 2: ligamento radio-escafo-capitate; 3: Ligamento escafo-trapecio-trapezoidal; y 4: Ligamento anterior escafolunar.*

A diferencia de las inestabilidades escafolunares estáticas, que tienden a ser dolorosas y disfuncionales, una buena proporción de las inestabilidades dinámicas permanecen asintomáticas durante mucho tiempo. Tal ausencia de síntomas sugiere que una rotura del ligamento escafolunar, en sí misma, no es suficiente para que una articulación sea inestable.[4,8] Igual que decíamos al hablar de los mecanismos de estabilización carpiana, el proceso por el cual la articulación escafolunar se vuelve inestable también es multifactorial, pudiendo involucrar a más de un elemento de entre los que participan en la estabilización del carpo: las superficies articulares, los ligamentos, los músculos, y los nervios. En este artículo, revisaremos los mecanismos de estabilización neuromuscular de la articulación escafolunar,[10,12-14] y veremos como dicho conocimiento nos es útil para diseñar estrategias terapéuticas individualizadas para cada una de las formas de inestabilidad dinámica que lleguen a nuestras consultas.

El papel de los ligamentos en la estabilización del carpo

Cuando la hilera distal del carpo es sometida a una carga axial (compresión de distal a proximal o viceversa, a lo largo del eje longitudinal del antebrazo), los huesos que la componen inducen fuerzas a compresión sobre los huesos de la hilera proximal.[7,11,12] Dada su disposición oblicua respecto al eje longitudinal del antebrazo, el escafoides reacciona a la carga axial flexionándose a la vez que pronando alrededor del ligamento oblicuo radio-escafo-capitate.[12] (Figuras 2A y 2B) Cuanto más se flexiona y prona el escafoides, más va a tensarse el ligamento escafoides-trapecio-trapezoide, y por tanto más va a desplazarse el trapecio en un sentido palmar.[8,13] Si los ligamentos interóseos intercarpianos distales están intactos, cuanto más se traslade el trapecio hacia adelante, más va a pronar la hilera distal. Dicha pronación es, en realidad, una rotación del cóndilo medio-carpiano (cabeza del hueso grande y polo proximal del hueso ganchoso) sobre el acetábulo escafolunar que conlleva una dorsalización del hueso ganchoso respecto al piramidal. Lógicamente, si el ganchoso se dorsaliza, a la vez que migra proximalmente, los ligamentos que cruzan la cara anterior de la articulación piramido-ganchoso se tensan, generando un momento extensor sobre el piramidal (Figura 3).[12]

El semilunar, por lo tanto, se verá sometido a dos momentos opuestos: un momento extensor por parte del piramidal y un momento flexor a cargo del escafoides.[3,15] Si los ligamentos interóseos que unen los tres huesos de la hilera proximal están intactos, los dos mo-

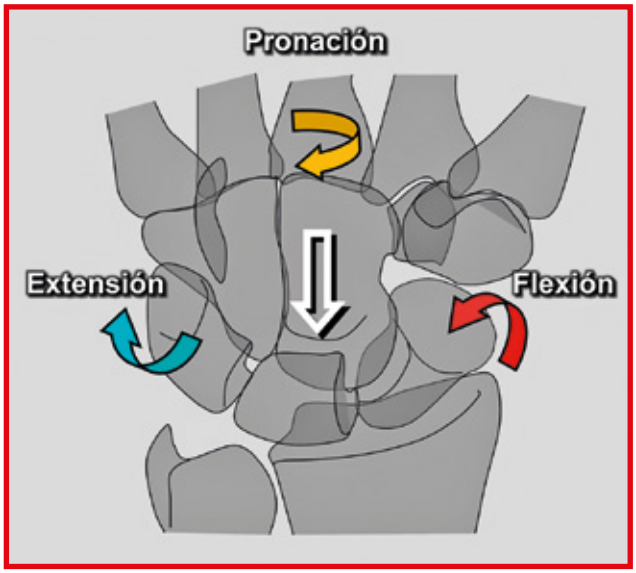

Figura 3: *Bajo carga axial (flecha blanca), el escafoides tiende a flexionarse y pronar a la vez (flecha roja), mientras que la hilera distal prona (flecha naranja) y el piramidal se extiende (flecha azul).*

mentos opuestos se contrarrestan entre sí y se logra un equilibrio estable.

Desde esta perspectiva, el carpo se ha comparado a un anillo formado por cuatro elementos - hilera distal, escafoides, semilunar y piramidal - conectado por cuatro enlaces ligamentosos.[7,12] La desaparición por rotura o distensión de cualquiera de estos cuatro enlaces ligamentosos, va a generar un tipo u otro de inestabilidad según cual o cuales sean los enlaces que han fallado. Si el que ha fallado es el enlace escafolunar, la hilera distal sufrirá una pronación aun mayor que la que tenía cuando la muñeca era estable. Esa pronación es la lógica consecuencia del colapso en flexión y pronación del escafoides, y de la extensión anormal que sufre el semilunar cuando es arrastrado por el piramidal.[8,12] En cambio, si el eslabón que ha fallado es el piramido-lunar, el semilunar va a ser arrastrado por el escafoides hacia una anormal flexión, con la consiguiente subluxación anterior de la hilera distal respecto al acetábulo escafolunar.

Aunque útil para explicar ciertos aspectos de la fisiopatología carpiana, la teoría del "anillo" tiene un importante inconveniente: se basa en la suposición de que los ligamentos son capaces de resistir altos niveles de tensión sin sufrir roturas. Eso no es estrictamente cierto. Los ligamentos no son cables irrompibles que mantienen los huesos conectados entre sí. En realidad, según han revelado diversas fuentes [2,10,11], la tensión máxima que el ligamento dorsal escafolunar puede resistir sin romperse es de 260 Newtons (N) (equivalente a unos 25 kilogramos de fuerza de tracción), el ligamento escafolunar palmar puede llegar a resistir 118 N; el ligamento dorsal luno-piramidal puede resistir hasta 121 N, mientras que el ligamento luno-piramidal palmar es el más resistente, pudiendo soportar hasta 301 N.[2]

Ciertamente, los ligamentos no son suficientemente resistentes como para ser los únicos estabilizadores del carpo. Ello no significa que los ligamentos no sean importantes: lo son, y en gran manera. Los ligamentos carpianos son los primeros en detectar la existencia de fuerzas nocivas para la estabilidad del carpo, y los primeros en sufrir las consecuencias de la aplicación de dichas fuerzas.[10] Los ligamentos escafo-lunares son la primera línea de defensa, encargada de evitar que la muñeca se desplome bajo carga axial durante el tiempo de latencia, es decir, durante el tiempo que el SNC necesita para analizar la situación y decidir que músculos tomarán el relevo en la estabilización del carpo.[12] Aparte de controlar la estabilidad primaria de la carpo, los ligamentos tienen un papel destacado en la producción de la información propioceptiva necesaria para que el SNC pueda activar la respuesta muscular más adecuada a las necesidades de cada momento.[4,6]

Varios ligamentos conectan el escafoides a los huesos vecinos: el ligamento antero-lateral radio-escafoideo, el ligamento palmar radio-escafo-capitate, el ligamento radio-escafo-lunar de Testut, los tres componentes del ligamento escafolunar (palmar, dorsal y proximal), el ligamento dorsal escafo-piramidal, el ligamento escafo-capitate palmar, el ligamento antero-lateral escafo-trapecio-trapezoide[2,9] (Figura 2A). Todos ellos proporcionan información propioceptiva, pero el más activo es el ligamento interóseo escafolunar.

Inervación extrínseca e intrínseca del ligamento escafolunar

Los tres componentes del ligamento interóseo escafolunar (dorsal, palmar y proximal) reciben su inervación a través de las ramas terminales del nervio interóseo posterior y del nervio interóseo anterior. Hasta mediados de los años 1990, se pensaba que no existían mecano-receptores dentro de la cápsula radiocarpiana, y mucho menos dentro de los ligamentos intrínsecos.[10] El hecho inusual de que existieran dos nervios independientes para el ligamento no despertó ninguna curiosidad entre los neurofisiólogos, hasta que en el año 2006, Hagert y colaboradores [4-6] investigó la posibilidad que existieran mecano-receptores también en los ligamentos intrínsecos de la muñeca. Mediante técnicas inmuno-histoquímicas, no solamente demostraron que existían corpúsculos sensoriales dentro del ligamento interóseo escafolunar, sino que este ligamento es uno de los más inervados de todo el carpo. El corpúsculo más frecuentemente encontrado fue el de Ruffini, un receptor de umbral bajo, de adaptación lenta pero constante durante todos los movimientos articulares, y

particularmente sensible a las tensiones longitudinales del ligamento.

Papel de los músculos en la estabilización escafolunar normal

A nivel de la metáfisis radial, todos los tendones que cruzan la muñeca por su cara dorsal lo hacen a través de las correderas osteofibrosas, formadas por el retináculo extensor, y una serie de septos que mantienen la posición de los tendones en posición, sea cual sea la inclinación que tenga la articulación en cada momento.[12] (Figura 4A y 4B) Una vez atravesada la corredera, la mayoría de tendones cambian de dirección para tomar un curso oblicuo hacia su inserción distal. El tendón del abductor pollicis longus (abductor largo del pulgar, APL), por ejemplo, va desde una posición dorsal a nivel del primer compartimento extensor a una posición antero-lateral en la base del primer metacarpiano.[8,13] El extensor carpi ulnaris (cubital posterior, ECU), por el contrario, tiene una dirección oblicua opuesta, desde el dorso de la cabeza cubital al borde antero-medial del quinto metacarpiano. [12] Ambos tienen una posición dorsal a nivel de las correderas extensoras del radio, pero divergen distalmente hacia los bordes medial y lateral de la muñeca.

Cuando uno de estos músculos se contrae de forma isométrica, aparte de la carga axial que se genera sobre el carpo, aparece un momento pronador o supinador sobre la hilera distal según sea la oblicuidad de su inserción distal: los tendones insertados en el borde medial (ECU) inducen la pronación intracarpiana, mientras que los tendones insertados lateralmente (APL, ECRL) provocan la supinación de la hilera distal (Figura 4A y 4B).[12]

Es importante destacar que los términos "pronación" y "supinación" no se utilizan aquí para describir la más conocida rotación del antebrazo, sino que se refiere a una rotación de la hilera distal en relación al eje longitudinal del antebrazo.

La hilera distal gira interna (pronación) o externamente (supinación) hasta que los ligamentos que cruzan la mediocarpiana se tensan y la articulación mediocarpiana queda bloqueada, momento en el cual la torsión se transmite a la articulación radiocarpiana y, por tanto, a los ligamentos radiocarpianos.[7,12]

Tal y como se dijo anteriormente, bajo carga axial, la hilera distal tiende a pronar. Esta tendencia se ve facilitada por la contracción de los músculos pronadores, a saber, los músculos FCR y ECU. En cambio, hay músculos que protegen al carpo de una pronación excesiva; son los músculos supinadores APL, ECRL y FCU. Una muñeca, por tanto, será estable cuando consigue equilibrar la acción pronadora de los primeros, y la reacción supinadora de los últimos.[3,7,12,15]

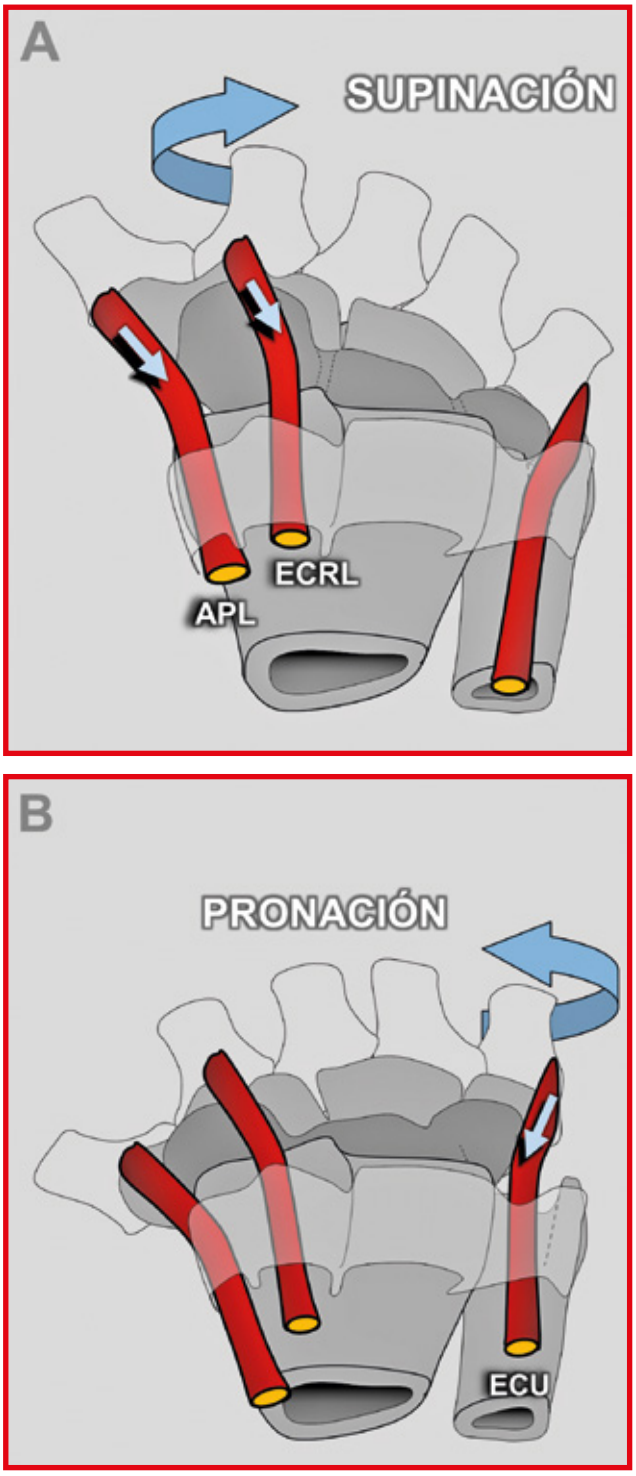

Figura 4: *Mecanismo de control muscular de la pronosupinación del carpo respecto al radio.* ***A:*** *La contracción isométrica del músculo abductor largo del pulgar (APL) y del extensor carpi radialis longus (ECRL) genera un momento supinador sobre la hilera distal del carpo que evita la diástasis escafolunar.* ***B:*** *Por el contrario, la contracción isométrica del músculo extensor carpi ulnaris (ECU) tiene un efecto pronador sobre el carpo, y por tanto un efecto desestabilizador de la articulación escafolunar.*

A fin de investigar el papel que juegan los mecano-receptores intra-carpianos en la aparición de una respuesta muscular ante una agresión externa, Hagert y colaboradores realizaron el siguiente experimento.[4,6] Bajo control ecográfico, insertaron finas agujas en el interior del ligamento escafolunar de voluntarios sin patología carpiana. En el antebrazo colocaron sensores de superficie para documentar y cuantificar qué tipo de respuestas se generaba en los músculos del antebrazo cuando se aplicaban estímulos eléctricos de baja intensidad al ligamento escafolunar dorsal. Para evitar que la respuesta muscular fuera debida a la estimulación de los receptores cutáneos, se anestesió el punto de entrada de las agujas. El experimento se realizó antes y después de anestesiar el nervio interóseo posterior. Los resultados fueron concluyentes. Si el nervio interóseo posterior es normal, a menos de 150 milisegundos de la estimulación del ligamento escafolunar, aparecen contracciones de la mayoría de músculos supinadores (ECRL, APL y FCU), mientras que se inhibe la acción pronadora del musculo ECU. Por lo contrario, tras anestesiar el nervio interóseo posterior, la estimulación del ligamento escafolunar ya no genera ningún tipo de acción muscular. Sin duda alguna, los mecano-receptores intra-ligamentosos y el nervio interóseo posterior son elementos importantes en la modulación de la respuesta muscular a las agresiones desestabilizantes externas al carpo.[10,13] La sección rutinaria del nervio interóseo posterior no parece justificada, excepto en los casos donde el nervio presenta signos de degeneración neuromatosa.[5,12]

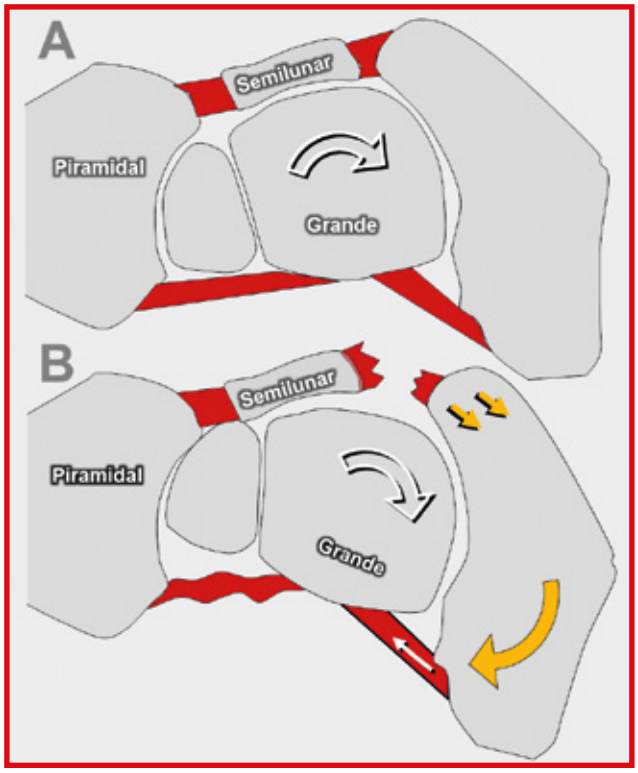

Figura 5: *Dibujo esquemático del mecanismo por el cual la pronación distal del carpo induce el aumento del espacio escafolunar.* ***A:*** *Corte a nivel de la cabeza del hueso grande, a punto de pronar (flecha curvada blanca).* ***B:*** *Al pronar el hueso grande, el ligamento escafo-grande (flecha blanca recta) arrastra al escafoides (flecha curvada amarilla) hacia la pronación, con lo que se refuerza la diástasis escafolunar (flechas amarillas pequeñas).*

Papel de los músculos en el control de una inestabilidad escafolunar

En los últimos años se han publicado diversos trabajos de laboratorio encaminados a conocer cómo (y cuánto) se alteran los mecanismos neuromusculares de control de la estabilidad carpiana tras la sección de diversos grupos ligamentosos.[8,12-14] Uno de ellos analizó las consecuencias de seccionar completamente los tres componentes del ligamento escafolunar.[8] Tras simular una disociación escafolunar, el cambio cinemático más significativo aparece en el escafoides: una vez disociado del semilunar, el escafoides se mueve más que cuando el carpo era intacto. Efectivamente, si la articulación escafolunar está completamente desconectada, el escafoides sigue los movimientos del hueso grande cual si ambos estuvieron fusionados. El semilunar, en cambio, ve reducida notablemente su movilidad respecto al radio.

Si en tales circunstancias, el músculo ECU se contrae isométricamente, la hilera distal sufre una torsión en pronación que arrastra al escafoides y abre el espacio escafolunar de forma muy notable. (Figura 5A-B)[13,15] Si por el contrario, son los músculos supinadores (ECRL, APL y FCU) los que se contraen isométricamente, la diástasis escafolunar se cierra, con la consiguiente reducción del polo proximal del escafoides.[12,13] De ahí que a los músculos supinadores del carpo se les considere estabilizadores dinámicos del espacio escafolunar, pues evitan que el polo proximal del escafoides sea arrastrado hacia el borde posterolateral de la fosa escafoidea, lejos del semilunar. El ECU, por el contrario, es un desestabilizador dinámico del espacio escafolunar, por cuanto que su contracción aumenta la diástasis escafolunar. (Figura 6) No es de extrañar, pues, que Hagert et al.[4,12] no encontrara reacción muscular alguna por parte del ECU tras estimular el ligamento escafolunar dorsal, tal y como se ha explicado.

El papel del músculo FCR como un estabilizador potencial del escafoides ha sido objeto de diversas investigaciones.[12,14] A diferencia de lo que habitualmente se conjeturaba, la carga isométrica del FCR no causa la extensión del escafoides, sino todo lo contrario: el FCR siempre flexiona al escafoides y prona a la hilera distal. No obstante, como que el tendón se apoya sobre el borde medial de la tuberosidad del escafoides en su camino hacia la base del segundo metacarpiano, toda contracción del FCR genera, aparte de la flexión, la su-

pinación del escafoides, y con ello, el cierre del espacio escafolunar. El FCR, es por consiguiente, un estabilizador de la articulación escafolunar.

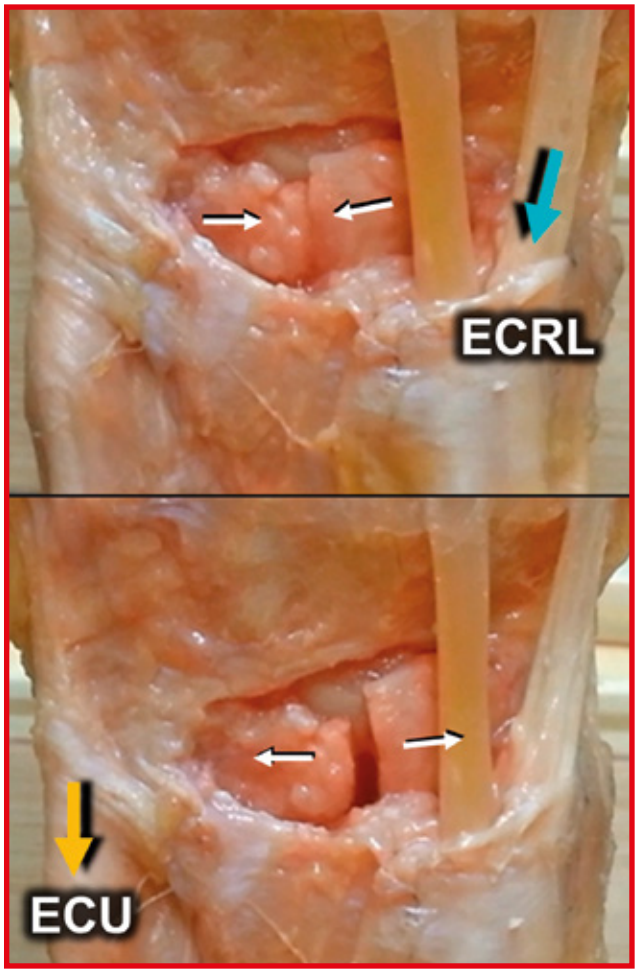

Figura 6: *Investigación de los mecanismos de estabilización escafolunar, realizada en la cátedra de Anatomía de la Facultad de Medicina, de la Universidad de Barcelona.12-14 Visión dorsal de la muñeca de un cadáver tras seccionar completamente todos los ligamentos escafolunares. En la foto superior se está aplicando una carga isométrica al extensor carpi radialis longus (ECRL) (flecha azul), lo que está reduciendo la diástasis escafolunar (flechas blancas convergentes). En la fotografía inferior, se muestra cómo la contracción isométrica del músculo extensor carpi ulnaris (ECU) (flecha amarilla) produce una diástasis escafolunar (flechas blancas divergentes) incompatible con una función normal del carpo.*

Bibliografía

1. Anatomy and Biomechanics Committee of the International Federation of Societies for Surgery of the Hand. Definition of carpal instability. J Hand Surg [Am] 1999, 24: 866-867.
2. Berger R. The ligaments of the wrist: a current overview of anatomy with considerations of their potential functions. Hand Clin, 1997, 13:63-82.
3. Garcia-Elias M. ¿Qué es una muñeca inestable?. Rev Iber Cir Mano, 2000 27: 65-69.
4. Hagert E, Garcia-Elias M, Forsgren S. Immunohistochemical analysis of wrist ligament innervation in relation to their structural composition. J Hand Surg (Am), 2007, 32: 30-34.
5. Hagert E, Ferreres A, Garcia-Elias M. Nerve-sparing dorsal and volar approaches to the radiocarpal joint. J Hand Surg (Am), 2010, 35:1070-1074.
6. Hagert E. Proprioception of the wrist joint: a review of current concepts and possible implications on the rehabilitation of the wrist. J Hand Ther, 2010, 23:2-16.
7. Kitay A, Wolfe S. Scapholunate instability: current concepts in diagnosis and management, J Hand Surg (Am), 2012, 37: 2175-2196.
8. León-López M, Garcia-Elias M, Salvá-Coll G, et al. Control muscular de la inestabilidad escafolunar. Estudio experimental. Rev Esp Cir Ortop Traumatol, 2014, 58:11-18.
9. Moojen T, Snel J, Ritt M, et al: In vivo analysis of carpal kinematics and comparative review of the literature. J Hand Surg (Am), 2003, 28A: 81-87.
10. Riemann B, Lephart S. The sensorimotor system, part I: the physiologic basis of functional joint stability. J Athl Train, 2002, 37:71-79.
11. Rikli D, Honigmann P, Babst R, et al: Intra-articular pressure measurement in the radioulnocarpal joint using a novel sensor: in vitro and in vivo results, J Hand Surg (Am), 2007, 32: 67-75.
12. Salvá-Coll G, Garcia-Elias M, Hagert E. Scapholunate Instability: Proprioception and Neuromuscular Control. J Wrist Surg, 2013, 2:136-140.
13. Salvá-Coll G, Garcia-Elias M, Lluch Bergadà A et al. Mecanismos de estabilización dinámica del carpo. Estudio experimental. Rev Esp Cir Ortop Traum 2013, 57:129-134.
14. Salvá-Coll G, Garcia-Elias M, Llusà-Pérez M, et al. The Role of the Flexor Carpi Radialis Muscle in Scapholunate Instability. J Hand Surg (Am), 2011, 36:31-36.
15. Short W, Werner F. The biomechanics of the scapholunate joint. In Shin AY, Day CS (eds): Epub-Advances in scapholunate ligament treatment. Chicago IL, American Society for Surgery of the Hand, 2014: 21-33.

acumed®

Soluciones para las Fracturas de la Mano

El sistema de Fracturas de la Mano de Acumed está diseñado para el tratamiento de fracturas, fusiones y osteotomías de falanges y metacarpianos, e incluye cinco soluciones en una misma bandeja. Tornillos versátiles, placas adaptables, e instrumental dedicado para ofrecer una experiencia quirúrgica sencilla.

Para más información: **go.acumed.net/hfs-4**

COGITARE ET RECTE AMBULARE
SOGACOT

Inestabilidad escafo-lunar: diagnóstico y clasificación

Javier Yáñez[1] ✉, Miguel Trigueiros[2], Bruno Alpoim[3]

1. Servicio de COT. Hospital do Meixoeiro. Vigo
2. Servicio de COT. Hospital Santo Antonio. Porto. Portugal
3. Servicio de COT. Hospital Viana do Castelo. Portugal

RESUMEN

El diagnóstico y exacta valoración de las inestabilidades escafo-lunares sigue siendo difícil en muchos casos. El desarrollo de la artroscopia de muñeca permitió la visión directa del ligamento interóseo escafo-lunar (LEL), posibilitando una clasificación artroscópica de sus lesiones, diferente a la previamente establecida (pre-dinámica, dinámica o estática). En este artículo, recogemos los conceptos más importantes en relación al diagnóstico y clasificación de la inestabilidad carpiana escafo-lunar.

PALABRAS CLAVE

Articulación escafo-lunar, inestabilidad, diagnóstico, clasificación.

ABSTRACT

Diagnosis and accurate evaluation of the scapholunate instabilities are still difficult in many cases. The development of wrist arthroscopy allowed the direct view of the scapholunate interoseous ligament (SLIL), making possible an arthroscopic classification of its lesions, different to the previously established (pre-dynamic, dynamic or static). In this article, we review the most important concepts related to diagnosis and classification of the scapholunate carpal instability.

KEYWORDS

Scapholunate joint, instability, diagnosis, classification.

© 2015 Acta Ortopédica Gallega

Introducción

Durante los últimos años, el estudio de las inestabilidades carpianas ha obtenido progresos importantes ayudándonos a entender mejor qué ocurre en una muñeca inestable. El término *inestabilidad* hace referencia a la incapacidad de la articulación para realizar su movimiento normal (concepto discinemático) o transferir las cargas funcionales (concepto discinético)[1,2,3]. El mejor conocimiento de la anatomía y biomecánica, junto con la mayor experiencia clínica adquirida con estas lesiones, han permitido entender mejor el funcionamiento normal de la muñeca, así como las alteraciones que se producen cuando las estructuras estabilizadoras se lesionan. Además, la artroscopia de muñeca ha hecho posible la visión directa de la lesión ligamentosa presente en cada caso, ayudándonos a comprender mejor la etiopatogenia de cada lesión.

La inestabilidad escafo-lunar, es la de más frecuente presentación[1,2,3] y por ello la más ampliamente estudiada. El ligamento escafo-lunar (LEL) tiene forma de C y está compuesto por el componente dorsal, el volar y el proximal o membrana interósea, siendo el dorsal el más resistente. Existen además los llamados estabilizadores secundarios estáticos (ligamentos de la articulación STT, ligamento radio-hueso grande…) o dinámicos (Flexor carpi radialis…)[1,2,3,4,5,6,7].

La variable gravedad de las lesiones del LEL (desde la simple distensión hasta la rotura parcial o total) junto con la posibilidad de fracaso o no de los estabilizadores secundarios, explican los diferentes grados de inestabilidad. Actualmente se considera a la inestabilidad escafo-lunar como un espectro o abanico de lesiones más que una condición de *todo o nada*.[1,2,3,8]

Estos diferentes grados de inestabilidad posibles, junto a factores como el potencial de cicatrización de los ligamentos lesionados, el grado de reductibilidad de la alineación articular o la existencia de lesiones en el cartílago, son decisivos a la hora de clasificar la lesión y valorar la opción terapéutica más adecuada en cada caso.[3]

Clasificación

Las inestabilidad escafo-lunar es una entidad difícil de clasificar. Podemos considerar distintas formas de clasificarlas en función del punto de vista que se adopte.

✉ **Autor para correspondencia:**
jyanezc@msn,com

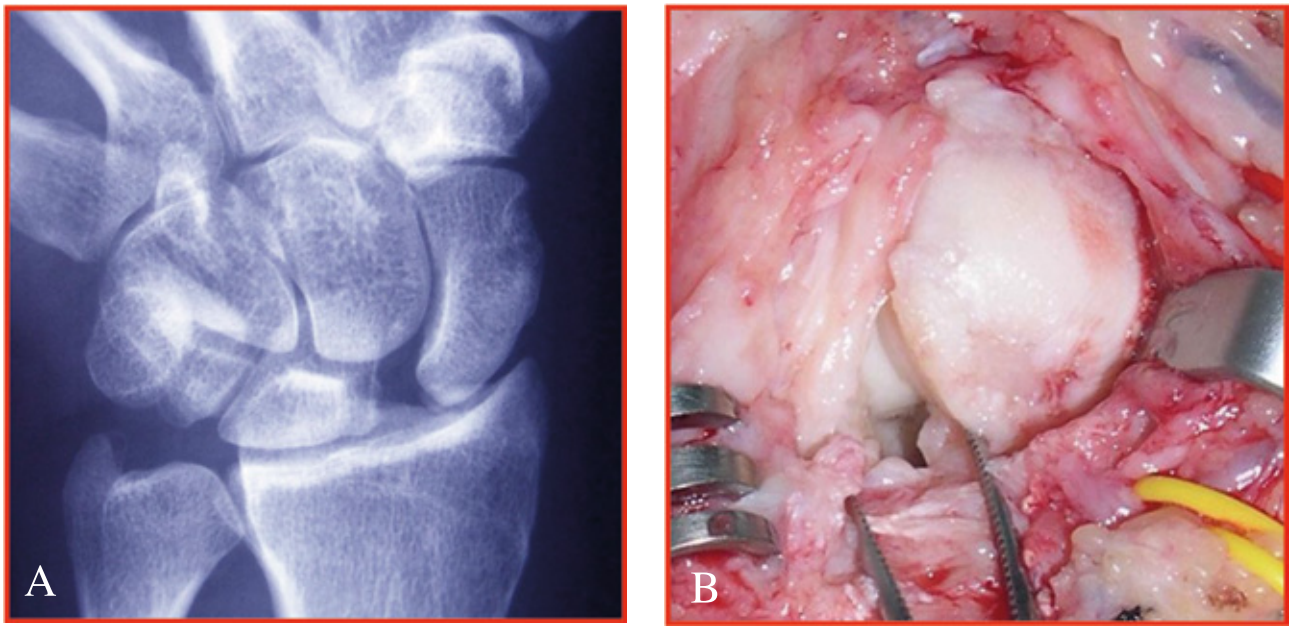

Figura 1. (A) *Rx de Disociación E-Lu.* ***(B)*** *Condropatía moderada en el Escafoides.*

Desde el punto de vista ***radiológico*** se pueden considerar tres tipos, que se corresponden con grados diferentes de inestabilidad[1,2,3]. Hablamos de inestabilidad escafo-lunar ***pre-dinámica u oculta***[8] para referirnos a una forma de presentación clínica que no se acompaña de alteraciones en la alineación de los huesos carpianos en los estudios radiológicos. Se corresponde habitualmente, con una distensión o lesión parcial del ligamento interóseo. La disfunción se origina por un aumento de la movilidad entre los huesos, generando fuerzas de cizallamiento.

Si la alteración de la alineación se presenta sólo en radiografías de estrés se considerará una ***inestabilidad dinámica***, en la que generalmente subyace una lesión completa del LEL pero con los estabilizadores secundarios indemnes. Finalmente, cuando fracasan tanto el estabilizador primario (LEL) como los secundarios, la inestabilidad será manifiesta, permitiendo que el escafoides se flexione, el semilunar se extienda (DISI) y se evidencie una separación entre ellos en las radiografías estáticas, condición denominada *subluxación rotatoria del escafoides*[1,2,3,8]. En esta situación, con diastasis y/o mala alineación ya evidentes en la Rx simple, la lesión será considerada como una ***inestabilidad estática*** (Figura 1). Con el paso del tiempo, las alteraciones en la movilidad carpiana derivan en un

Tabla 1

GRADO	Descripción
I	Distensión (convexidad)/hemorragia de la membrana interósea vista desde la articulación radio-carpiana. No incongruencia ni diastasis articular con visión desde la articulación mediocarpiana
II	Distensión/hemorragia de la membrana interósea vista desde la articulación radio-carpiana. Leve escalón articular con visión desde la articulación mediocarpiana y leve diastasis escafo-lunar (menor que la anchura del gancho palpador)
III	Incongruencia o escalón articular evidente con visión desde ambas articulaciones. Puede introducirse el palpador en el espacio escafo-lunar articular
IV	Incongruencia o escalón articular con visión desde ambas articulaciones. Inestabilidad grosera con la manipulación. Puede introducirse el artroscopio de 2,7mm en el espacio escafo-lunar

Tabla 1. *Clasificación artroscópica de Geissler de la inestabilidad escafo-lunar.*

proceso degenerativo progresivo, que hoy conocemos como *muñeca SLAC*[9].

Considerando el **grado de lesión** existente en el LEL dorsal, la clasificación más utilizada es la desarrollada por Geissler en 1996[10,11]. Según esta clasificación (Tabla 1), se pueden distinguir 4 grados de lesión del LEL en base a los hallazgos artroscópicos encontrados en la articulación entre escafoides y semilunar vista desde las articulaciones radiocarpiana y mediocarpiana. Esta clasificación nos permite clasificar hasta los grados más leves de inestabilidad, aquellos casos pre-dinámicos que son capaces de producir sintomatología sin alteraciones a nivel radiológico. Se han desarrollado otras clasificaciones artroscópicas como la de Lindau (1997)[12], Kozin (1999)[13], Dreant y Dautel (2003)[14] o la de la Dreant et al. (2009)[15], pero han tenido menos difusión.

Desde el punto de vista ***temporal***, las inestabilidades escafo-lunares pueden clasificarse en agudas, subagudas y crónicas. Este concepto, que parece obvio, tiene gran relevancia en relación al potencial de cicatrización de la lesión y la reductibilidad de la disociación. A no ser que se trate de una avulsión de la inserción ósea, la capacidad de cicatrización de una lesión del LEL sólo es buena en los casos agudos[3], durante las primeras semanas de evolución.

Según pasa el tiempo este potencial de curación disminuye y termina por desaparecer, debiendo optarse por reconstrucciones del ligamento más que por reparaciones. A día de hoy no existe una técnica que consiga reproducir un ligamento que aguante las solicitaciones mecánicas a las que es sometido habitualmente el LEL, por lo que el diagnóstico precoz es fundamental. Además, según aumenta la cronicidad de la lesión, la capacidad de reducción de una subluxación rotatoria del escafoides disminuye, limitando la utilidad de las técnicas de reconstrucción ligamentosa. García Elías[3] especifica que si escafoides y semilunar pueden juntarse aplicando una mínima fuerza (frecuentemente sólo con tracción de los dedos) la lesión se considerará reductible. Si hay que usar agujas de Kirchner como ´joysticks´ para aplicar más fuerza y corregir la mala alineación, la lesión debe considerarse como irreductible.

De forma análoga al análisis de Larsen et al. (1995)[16] de las inestabilidades carpianas, para orientarnos en la elección terapéutica en la inestabilidad escafo-lunar, García Elías[3] ha desarrollado un algoritmo que establece 6 estadios diferentes en base a 5 condiciones. Si al grado de lesión del LEL, función de los estabilizadores secundarios o presencia de signos degenerativos, añadimos los datos de potencial de cicatrización y reductibilidad de la lesión, tendremos la información necesaria para establecer esta clasificación. Este algoritmo, junto con la edad y la demanda funcional del paciente, nos ayudará a la hora de elegir la opción de tratamiento más adecuada en cada caso.

Diagnóstico

La inestabilidad escafo-lunar constituye un abanico de lesiones[1,2,3,8] que abarca desde la inestabilidad pre-dinámica originada por una distensión o rotura parcial del LEL, hasta una inestabilidad estática en la que una rotura completa del ligamento se acompaña de un fracaso de los estabilizadores secundarios de la articulación. Además podemos tener que enfrentarnos a la lesión de forma aguda, tras un traumatismo reciente, o de forma tardía, cuando el paciente consulta por molestias de cierto tiempo de evolución, incluso sin recordar traumatismo causal específico. Esta variabilidad dificulta el diagnóstico, debiendo utilizarse muchas veces una combinación de diferentes medios y técnicas para conseguirlo. El correcto diagnóstico de esta lesión requiere un adecuado conocimiento de la anatomía y biomecánica, de los diferentes patrones de lesión y de la utilidad relativa de los diferentes métodos de imagen[7].

En algunos casos, una adecuada exploración y un buen estudio radiológico simple son suficientes para conseguir un diagnóstico correcto, siendo de ayuda en ocasiones los medios de imagen más modernos como la RM o artroRM. No nos podemos olvidar de técnicas dinámicas como la fluoroscopia, que tiene la ventaja de permitir el examen la muñeca durante su movimiento, aspecto no valorable con pruebas estáticas, y además hacer un estudio comparativo con la muñeca contralateral. Finalmente, puede ser necesaria una confirmación bajo visión directa artroscópica de una lesión que se sospecha, pero que no se ha podido diagnosticar con otros medios.

Anamnesis y exploración clínica

Cuando nos enfrentamos a un paciente con un dolor en la muñeca agudo, subagudo o crónico que nos haga sospechar una inestabilidad escafo-lunar, el proceso diagnóstico debe comenzar por una *Anamnesis y Exploración Clínica* adecuadas.

- *Anamnesis:* la edad, mano dominante, trabajo habitual, antecedente traumático, tiempo de evolución, enfermedades asociadas, etc…., son datos que no deben faltar en una anamnesis bien realizada.
- *Exploración clínica:* en urgencias, se necesita una importante sospecha clínica para diagnosticar correctamente una lesión aguda del LEL, especialmente en su forma pre-dinámica o dinámica. La inflamación es muy variable y el dolor en esta fase aguda es muchas veces poco localizado y limita la realización de las maniobras de exploración habituales. Esto, unido a unos hallazgos anodinos en los estudios radiológicos estáticos, habituales en urgencias, dificulta el correcto diagnóstico de este tipo de lesión[2]. Un grado ma-

yor de lesión, la forma estática, conlleva ya cambios radiológicos de subluxación rotatoria del escafoides que facilitan su diagnóstico.

Los pacientes con lesiones sub-agudas o crónicas, consultan generalmente por dolor en la zona dorso-radial de la muñeca, que limita la realización de esfuerzos y puede acompañarse de resaltes o chasquidos articulares, que en ocasiones son reproducibles por el paciente de forma voluntaria. La limitación del rango de movilidad es muy variable y la inflamación suele ser leve o inexistente. La palpación en el dorso de la articulación escafo-lunar suele ser dolorosa. Muchos casos presentan también dolor a la palpación en el tubérculo escafoideo o en la tabaquera anatómica.

Watson y cols. (1988)[17] describieron una maniobra de provocación conocida como *"maniobra de desplazamiento escafoideo" (Scaphoid Shift Test)* o Test de Watson, útil en el diagnóstico de una lesión del LEL, especialmente en sus formas pre-dinámica y dinámica. El explorador toma la mano del paciente con su mano ipsilateral, coloca los dedos largos presionando el radio dorsal y presiona el tubérculo del escafoides con su pulgar. Mientras tanto, usa la mano contralateral para movilizar pasivamente la muñeca del paciente desde cubital hacia radial. En desviación cubital el escafoides de extiende mientras que en desviación radial se flexiona. La presión del pulgar sobre el tubérculo del escafoides evita la flexión del escafoides según se realiza la desviación radial de la muñeca, transmitiéndose la fuerza desde el polo distal del escafoides hacia el polo proximal (fig. 2).

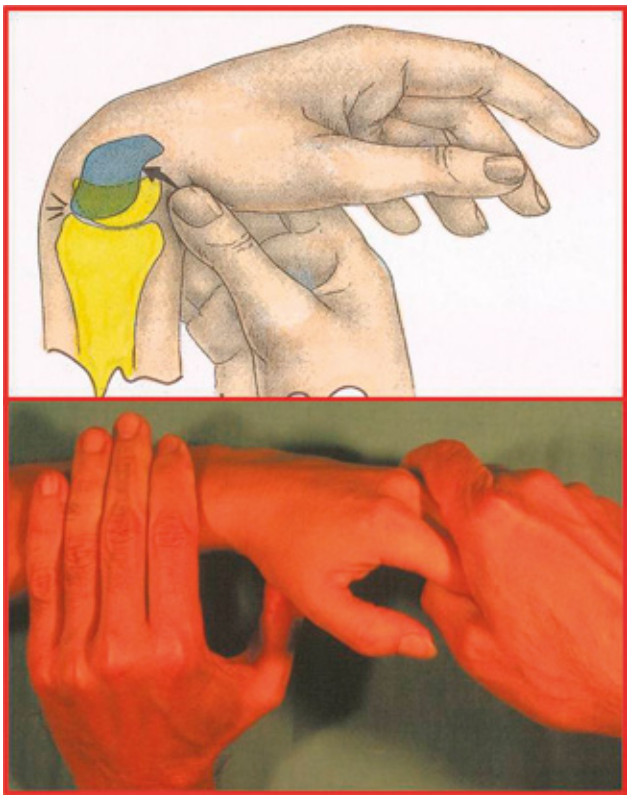

Figura 2. *Exploración clínica. Maniobra de Watson.*

Se podrá determinar si el LEL es competente o no observando el comportamiento del polo proximal. Si el ligamento es incompetente, según se realiza la desviación radial y la presión del pulgar va evitando la flexión del escafoides, la fuerza se transmite al polo proximal que tenderá a levantarse dorsalmente sobre el reborde dorsal del radio, produciendo dolor y/o un chasquido (o resalte) audible o palpable en la zona dorso-radial de la muñeca. Una vez cesa la fuerza sobre el tubérculo escafoideo, puede aparecer un resalte que representa la auto-corrección del escafoides. Si el LEL es competente, esta maniobra no provocará dolor o resalte en el polo proximal. La posibilidad de un falso positivo existe en muñecas muy elásticas[2], por lo que la comparación con el otro lado, teóricamente sano, es en nuestra opinión muy recomendable. De la misma forma, otras patologías en la zona (ganglión oculto p.ej.), pueden provocar dolor al realizar esta maniobra y hacernos sospechar una inestabilidad que realmente no existe. Es por tanto una maniobra de escasa especificidad y es necesaria la experiencia para poder realizar una exploración fiable.

Otra maniobra de provocación es la "maniobra de bamboleo escafo-lunar"[1]. Comenzamos estabilizando el semilunar con el pulgar y el índice de una mano. Con el pulgar de la otra mano en el tubérculo escafoideo y el índice en el polo proximal, ejercemos una fuerza palmar y dorsal sobre el escafoides intentando desplazarlo con respecto al semilunar. En algunos casos puede observarse dolor y/o una movilidad local excesiva cuando hay inestabilidad.

Estudios Radiológicos

Con la sospecha clínica de inestabilidad escafo-lunar, solicitaremos inicialmente un estudio radiológico simple para posteriormente, si es necesario, complementarlo con otros estudios de mayor complejidad, como la RM.

A. RADIOLOGÍA CONVENCIONAL: se recomienda solicitar las proyecciones habituales PA y lateral, así como estudios dinámicos, que consisten fundamentalmente en una proyección AP en puño (estrés) y una PA en desviación cubital de la muñeca.

1. Rx estáticas:

Las proyecciones PA y lateral habituales, nos permitirán ver y medir *la diastasis articular y/o la mala alineación* del escafoides y semilunar en los casos de inestabilidad estática. Es recomendable realizar un estudio contra-lateral comparativo[2]. El estudio radiológico nos permitirá observar en casos ya muy avanzados, la existencia de cambios degenerativos (*muñeca SLAC*)[9].

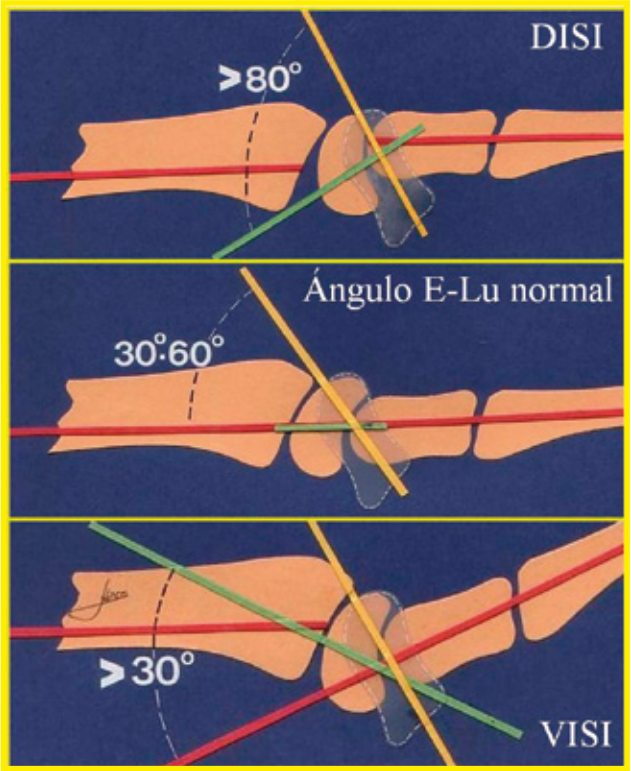

Figura 3. *Ángulo escafo-lunar normal y patológico. VISI y DISI.*

1A. Diastasis articular: Existe gran variabilidad en la literatura en relación a cómo se mide correctamente el espacio escafo-lunar y cuando se considera que está patológicamente aumentado[18,19,20,21,22]. Cautilli (1991)[18] consideró que es normal hasta 3,6mm en mujeres y hasta 4 mm en varones. A partir de esa distancia, se considera que existe una diastasis o disociación de la articulación, denominada signo de ***Terry Thomas*** por su similitud con el diastema dental del humorista británico con dicho nombre. La comparación con el lado contralateral es especialmente importante en este caso, dada la variabilidad interpersonal y la dificultad de su exacta medición.[18,19,20,21,22]

1B. Alineación articular: en la inestabilidad escafo-lunar el escafoides se flexiona y el semilunar se extiende. Esto altera los ángulos entre escafoides y semilunar y entre el radio y el semilunar, y origina la aparición de signos radiológicos como el *"signo del anillo"* o el *"signo de la V"* de Taleisnik. La orientación del semilunar en extensión (inestabilidad dorsal del segmento intercalado o DISI) es característica, pero no exclusiva, de estos casos.

I. Ángulos escafo-lunar y radio-lunar: En la proyección lateral podremos analizar la orientación del escafoides y semilunar midiendo estos dos ángulos. El ángulo radio-lunar nos permite comprobar si existe inclinación dorsal del escafoides (DISI). Se traza la tangente a la superficie articular distal (bordes dorsal y palmar) del semilunar. La perpendicular a esta línea determina el eje del semilunar, cuyo ángulo con el eje longitudinal del radio no debe ser mayor de 15 grados. De serlo, se considerará que existe una deformidad en DISI.

   El ángulo escafo-lunar es el formado por el eje del semilunar y el del escafoides (frecuentemente determinado en las radiografías por la tangente al borde anterior del escafoides). Este ángulo oscila normalmente entre 30 y 60 grados. Un ángulo unilateralmente mayor de 70 grados es sugestivo de inestabilidad. Este aumento del ángulo se debe a la flexión aumentada del escafoides, extensión excesiva del semilunar o ambas cosas (fig. 3).

II. Signo del anillo: Cuando hay una importante deformidad en flexión del escafoides, en la proyección PA el tubérculo del escafoides se muestra superpuesto al cuerpo, originando una imagen circular o anillo radiodenso, denominada "signo del anillo" [8,18] (fig. 4).

III. Signo de la V de Taleisnik: En una muñeca normal, en la proyección lateral, la cara anterior del radio se continúa de forma suave con el borde anterior del escafoides, formando una línea en forma de C. Si hay un escafoides anormalmente flexionado, esta transición suave se pierde y la línea adquiere forma de V.

1C. SLAC (Colapso Avanzado Escafo Lunar): La movilidad anómala del carpo suele evolucionar con el tiempo y producir cambios degenerativos[1,2,3] progresivos que siguen un patrón característico o muñeca SLAC[9]. Son 4 grados, que comienzan por cambios entre la

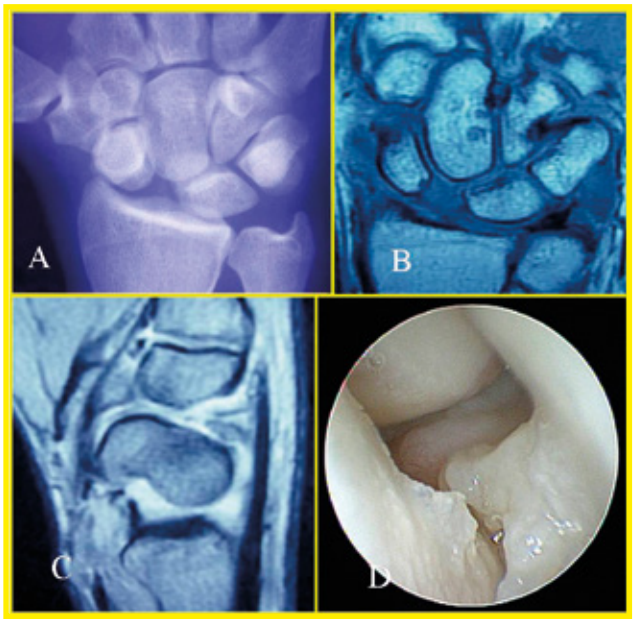

Figura 4. 4A: *Signo del anillo en escafoides,* ***4B:*** *Aspecto en la RM,* ***4C:*** *Escafoides horizontal,* ***4D:*** *Aspecto artroscópico.*

Tabla 2

Tipo	Pre-dinámica	Dinámica	Estatica	SLAC
Rx simple	Normal	Normal	Diastasis S-L ≥4mm. Ángulo S-L ≥70º Ángulo R-L ≥15º Signos: Anillo y de la V	Artrosis SLAC I. Estilo-S II.Radio-S IIIa.Capito-S IIIb.Capito-L IV.Pancarpal
Rx dinámica	Normal	Diastasis	Idem estática	Artrosis SLAC
Fluoroscopia	Normal	Diastasis/resaltes	Diastasis/ resaltes	Innecesaria
RM	Normal/Rotura	Rotura ligamento	Innecesaria/Descartar SLAC	Estudio SLAC
Artroscopia	Geissler I/II/III	Geissler IV	Innecesaria	Innecesaria
Lesión	Distensión Rotura parcial	Rotura completa	Inestabilidad rotatoria: Rotura completa + fracaso estabilizadores 2arios	Artrosis SLAC

Tabla 2. *Diagnóstico de los diferentes grados de Inestabilidad escafo-lunar.*

estiloides radial y el escafoides para, posteriormente, afectar a la articulación medio-carpiana, manteniéndose libre de artrosis la articulación radio-lunar hasta fases muy avanzadas. Las radiografías simples nos permiten clasificarlos para determinar el tratamiento más adecuado en cada caso (Tabla 2).

2. Rx dinámicas:

En los casos con inestabilidad dinámica, las radiografías habituales suelen mostrar pocos indicios de inestabilidad. Se requieren estudios dinámicos o de estrés para poner de manifiesto la patología.

- *PA en desviación cubital:* La desviación cubital de la muñeca provoca la extensión del escafoides, transmitiéndole cierta fuerza de tracción. Esto permite poner de manifiesto una diastasis escafo-lunar dudosa en las proyecciones estáticas (fig. 5). Si hay un signo de anillo por subluxación rotatoria, podremos ver si el escafoides se extiende o no al hacer desviación cubital, persistiendo un signo del anillo en algunos casos. Este aspecto puede darnos una cierta idea de la reductibilidad de la disociación.
- *AP en puño:* la realización de puño persigue aumentar la carga en la muñeca provocando la impactación del hueso grande en el espacio escafo-lunar. En algunos casos de inestabilidad dinámica esta fuerza puede provocar la diastasis escafo-lunar que no era visible en el estudio estático (fig. 5).

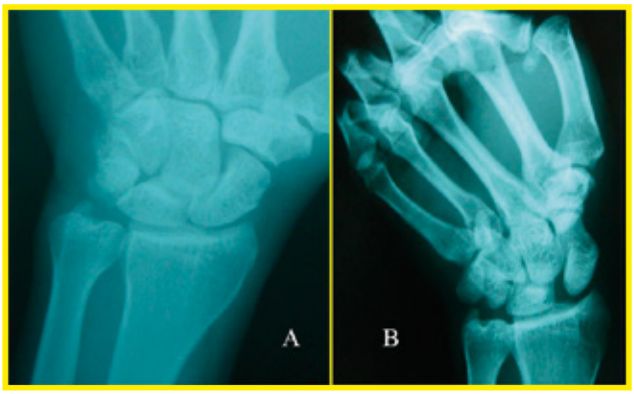

Figura 5. (A) *Rx sin hallazgos.* ***(B)*** *Diastasis E-Lu provocada por la flexión digital y desviación cubital.*

Aún así, conviene saber que la medición radiológica puede infravalorar la diastasis escafo-lunar tanto en estudios dinámicos como estáticos. Aspectos como la zona donde se realice la medición, la prono-supinación del antebrazo o la posición de la muñeca en el momento del estudio pueden influir y mostrarnos una medida inferior a la real[2,18,19,20,21,22].

Algunos autores recomiendan la realización de rx en tracción (*Carpal Stretch Test*)[23,24] como ayuda diagnóstica cuando se sospecha una inestabilidad, aunque es un tipo de estudio menos utilizado.

3. Fluoroscopia o cine-radiografía:

La visión directa del movimiento articular bajo escopia continua permite ver de forma dinámica cómo se

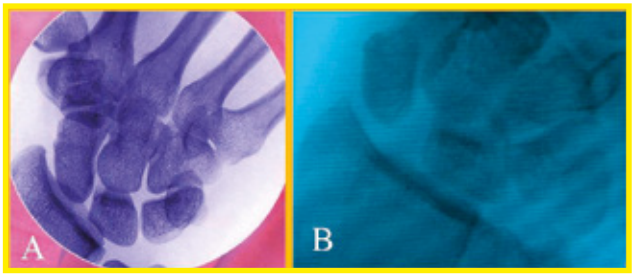

Figura 6. (A) *Fluoroscopia en una muñeca normal.*
(B) *Disociación escafo-lunar.*

comportan las articulaciones, y apreciar movimientos articulares anómalos, como resaltes o diastasis articular[7,8,26,26,27] (fig. 6). Es un estudio especialmente útil en los casos dinámicos al poner de manifiesto lesiones no visibles en el estudio radiológico convencional, pero incluso en casos estáticos, donde las radiografías son suficientes para el diagnóstico, puede proporcionarnos una información adicional importante.

B. TC

Es un útil complemento en casos dudosos, especialmente en el marco de fracturas-luxaciones del carpo.

C. RESONANCIA MAGNÉTICA

Si tras los estudios radiológicos simples persisten dudas, solemos completar el estudio con resonancia magnética (RM) (fig.4B y 4C). La RM convencional ha demostrado sus limitaciones por una sensibilidad baja[28,29,30,31,32,33]. Los avances en los estudios de resonancia magnética (como la artro-RM) y la mayor experiencia en su interpretación, han permitido mejorar su sensibilidad y especificidad[2,28,29,30,31,34,35,36], consiguiéndose en alguna series[30,31,35] buenas tasas de precisión en el diagnóstico de las roturas del LEL.

La información que nos aportan los estudios de RMN sobre el estado de las superficies articulares es mucho más precisa que la radiología convencional, permitiéndonos detectar mejor cambios degenerativos que pueden determinar las opciones terapéuticas posibles.

ARTROSCOPIA

Constituye el patrón oro[1,2,3,6,7,10,11,12,13,14,15,37,38,39,40] en el diagnóstico de la lesiones del LEL al permitir la visión directa del mismo y del estado de la articulación (fig. 3D). La rotura o pérdida de concavidad característica de la membrana interósea escafo-lunar evidencian una lesión del ligamento aunque sólo sea una distensión o una rotura parcial. El comportamiento de la articulación al explorarla desde el portal medio-carpiano ha permitido la clasificación de Geissler[10,11], la más extendida y que ya ha sido expuesta previamente (Tabla 1). Dreant y Dautel[14] desarrollaron una clasificación similar a la de Geissler, pero incorporando una maniobra dinámica con el gancho palpador con el que realizan un movimiento de torsión en la articulación para intentar abrir el espacio escafo-lunar. La clasificación de Dreant y cols. de 2009[15] añade unos subtipos en base a los hallazgos desde la articulación radiocarpiana. Autores como Corella[37], insisten en que la exploración artroscópica debe incluir siempre la visualización directa del ligamento (principalmente su porción dorsal) y valorar la inestabilidad existente con maniobras dinámicas bajo control artroscópico.

El inconveniente fundamental de la artroscopia es el de ser una intervención quirúrgica que no está exenta de complicaciones[41]. Su uso como prueba diagnóstica es especialmente útil en aquellos casos de inestabilidades dinámicas y pre-dinámicas en las que las pruebas radiológicas no nos han permitido llegar al diagnóstico[1,2,6,7,37,38,39,40]. Puede además combinarse con la exploración fluoroscópica para ver mejor la cinemática de la articulación. Una vez identificada la lesión, la propia artroscopia nos permite frecuentemente establecer el tratamiento de la misma.[1,2,3,6,7,10,11,13 37,38,40]

En casos de inestabilidades estáticas la utilidad diagnóstica de la artroscopia es menor. Si se va a realizar un tratamiento artroscópico de la lesión, permite comprobar la rotura completa del ligamento y descartar signos degenerativos articulares.

Todo este proceso o algoritmo diagnóstico queda recogido en la Tabla 2.

Bibliografía

1. García Elías M, Geissler W. Inestabilidad del carpo. En Green DP, Hotchkiss RN, Penderson WC, Wolfe SW (Eds.) Green´s Cirugía de la mano. Ed. Marbán. 2007.
2. Kuo C, Wolfe S. Scapholunate instability: Current concepts in Diagnosis and Management. J Hand Surg (Am), 2008; 33: 998-1013.
3. García Elías M, Lluch A, Stanley J. Three-Ligament Tenodesis for the Treatment of Scapholunate Dissociation: Indications and Surgical Technique. J Hand Surg (Am), 2006;31:125-134.
4. Salvá Coll G, García Elías M, Llusa M, Rodriguez A. The role of the Flexor Carpi Radialis Muscle in Scapholunate Instability. J Hand Surg (Am) 2011; 36:31-36.
5. Salvá Coll G, García Elías M, Hagert E. Scapholunate Instability: Propiception and Neuromuscular Control. J Wrist Surg, 2013;2:136-140.
6. Chennagiri R, Lindau T. Assesment of scapholunate instability and review of evidence for management in the absence of arthritis. J Hand Surg (E), 2013;38,7:727-738.
7. Walsh J, Berger R, Cooney W. Current status of scapholunate interoseus ligament injuries. J Am Acad Orthop Surg 2002;10:32-42.
8. Watson H, Ottoni L, Pitts E, Handal AG. Rotatory subluxation of the scaphoid: a spectrum of instability. J Hand Surg (Br), 1993; 18:62-64.
9. Watson H, Ballet F. The SLAC Wrist: scapholunate advanced collapse pattern of degenerative arthritis. J Hand Surg (Am),1984;93:358-365.

10. Geissler W, Freelan A, Savoie F, McIntyre L, Whipple T. Intracarpal soft-tissue lesions associated with an intra-articular fracture of the distal end of the radius. J Bone Joint Surg (Am) 1996;78: 357-365.
11. Geissler W. Management of Scapholunate Instability. En Geissler (Ed.) Wrist Arthroscopy. Ed Springer. 2005:86-93.
12. Lindau T, Arner M, Hagberg L. Intraarticular lesions in distal fractures of the radius in young adults. A descriptive arthroscopic study in 50 patients. J Hand Surg (Br) 1997;5:638-643.
13. Kozin S. The role of arthroscopy in scapholunate instability. Hand Clin. 1999; 15, 3: 435-44.
14. Dreant N, Dautel G. Development of a arthroscopic severity score for scapholunate instability. Chir Main, 2003;22,2:90-94.
15. Dreant N, Mathoulin C, Lucchetti R, Pegoli L. Comparison of two arthroscopic classifications for scapholunate instability. Chir Main 2009;28,2:74-77.
16. Larsen C, Amadio P, Gilula L, Hodge J. Analysis of Carpal instability: I. Description of the Scene. J Hand Surg (Am),1995;20:757-764.
17. Watson H, Ashmead D, Makhlouf M. Examination of the scaphoid. J Hand Surg (Am), 1988, 13: 657-660
18. Cautilli G, Wehbé M.. Scapholunate distance and cortical ring sign. J Hand Surg (Am), 1991; 16:501-503.
19. Schimmerl-Metz S, Metz V, Totterman S, Mann F, Gilula L. Radiologic measurement of the scapholunate joint: implications of biologic variation in scapholunate joint morphology. J Hand Surg (Am) 1999; 24:1237-44.
20. Pliefke J, Stengel D, Rademacher G, Mutze S, Ekkernkamp A, Eisenchenk A. Diagnostic accuracy of plain radiographs and cinerradiograghy in diagnosing traumatic scapholunate dissociation. Skeletal Radiol 2008;37,2:139-145.
21. Short W, Werner F, Green J, et al. Biomechanical evaluation of ligamentous stabilizers of the scaphoid and lunate. J Hand Surg (Am) 2002;27,6:991-1002
22. Moneim M. The tangential posteroanterior radiograph to demonstrate scapholunate dissociation. J Bone Joint Surg (Am), 1981, 63:1324-26.
23. Yamaguchi S, Beppu M, Matsushita K, Takahasi K. The Carpal Stretch Test at the Scapholunate Joint. J Hand Surg (Am), 1998; 23:617-625.
24. Schädel-Höpfner M, Böhringer G, Gotzen L, Celik I. Traction radiography for the diagnosis of scapholunate ligament tears. J Hand Surg (Br) 2005, 30, 5:464-7.
25. Nielsen P, Hedeboe J. Posttraumatic scapholunate dissociation detected by wrist cineradiography. J Hand Surg (Am) 1984;9:135-138.
26. Sulkers G, Schep N, Maas M, Strackee S. Intraobserver and Interobserver Variability in Diagnosing Scapholunate Dissociation by Cinerradiography. J Hand Surg 2014;39A(6):1050-1054.
27. Sulkers G, Schep N, Maas M, Van der Horst C, Goslings J, Strackee S. The diagnostic accuracy of wrist cineradiography in diagnosing scapholunate dissociation. J Hand Surg (E) 2014, 39, 3:263-271.
28. Tanaka T, Ogino S, Yoshioka H. Ligamentous Injuries of the Wrist. Semin Musculoeskeler Radiol, 2008;12:359-378.
29. Scheck R, Kubitzek C, Hierner R, Szeimies U, Pfluger T, Wilhelm K, Hahn K. The scapholunate interosseous ligament in MR arthrography of the wrist: correlation with non-enhanced MRI and wrist arthroscopy. Skeletal Radiol. 1997;26, 5:263-271.
30. Pahwa S, Srivastava D, Sharma R, Gamanagatti S, Kotwal P, Sharma V. Comparison of conventional MRI and MR arthrography in the evaluation of wrist ligaments tears; A preliminary experience. Indian J Radiol Imaging 2014;24,3:259-267.
31. Magee T. Comparison of 3-T MRI and Arthroscopy of intrinsic wrist ligament and TFCC tears. AJR 2009;192:80-85.
32. Karantanas A, Dailiana Z, Malizos K. The role of MR imaging in scaphoid disorders. Eur Radiol 2007;17:2860-2871.
33. Schädel-Höpfner M, Iwinska-Zelder J, Braus T, Böhringer G, Klose J, Gotzen L. MRI versus arthroscopy in the diagnosis of scapholunate ligament injury. J Hand Surg (Br), 2001;26,1:17-21.
34. Meier R, Schmitt R, Christopoulos G, Krimmer H. Scapholunate ligament tear in MR arthrography compared con wrist arthroscopy. Handchir Mikrochir Plast Chir 2002;34,6:381-5.
35. Schmitt R, Christopoulos G, Meier R, Coblenz G, Fröhner S, Lanz U, Krimmer H. Direct MR arthrography of the wrist in comparison with arthroscopy: a prospective study on 125 patients. ROFO 2003;175,7:911-919.
36. Amrami K. Magnetic Resonance Arthrography of the Wrist: case presentation and discussion. J Hand Surg (Am) 2006;31,4:669-672.
37. Corella F, Ocampos M, Del Cerro M. Diagnóstico y tratamiento artroscópico de la inestabilidad escafolunar. Rev Esp Artrosc Cir Articul 2014;21,1:51.62.
38. Abe Y, Katsube K, Tsue K, Doi K, Hattori Y. Arthroscopic diagnosis of partial scapholunate ligament tears as a cause of radial sided wrist pain in patients with inconclusive X-Ray and MRI findings. J Hand Surg (Br), 2006;31,4:419-425.
39. Adolfsson L. Arthroscopic diagnosis of ligament lesions of the wrist. J Hand Surg (Br),1994;19, 4:505-512.
40. Dautel G, Goudot B, Merle M. Arthroscopic diagnosis of scapholunate instability in the absence of X-Ray abnormalities. J Hand Surg (Br) 1993,18:213-218.
41. Beredjiklian P, Bozentka D, Leung Y, Monaghan B. Complications of Wrist Arthroscopy. J Hand Surg (Am), 2004;29:406-411.

Agradecimiento: *Al doctor José Luis De Haro por los esquemas de las figuras 2 y 3.*

TARMA

ISO 9001 BUREAU VERITAS Certification

ISO 13485 BUREAU VERITAS Certification

Nuestra CALIDAD te acompaña

www.tarma.es

*Sistema de **bloqueo multidireccional** para **Falanges** y **Escafoides***

Sistema de Artrodesis
Sistema con placa
Radial (Escafo-lunar)

*Sistema de **bloqueo Poliaxial** especial para **Radio Distal***

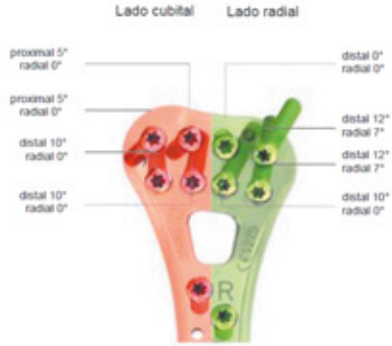

Los orificios angulados permiten una variación angular de ±15°

Única** fijación Biodegradable de **3ª Generación

Prótesis** de Hombro Modular **Mínimamente Invasiva

ISO 9001 BUREAU VERITAS Certification

Línea de MEDICINA DEL DEPORTE.
Para más información
tarma@tarma.es

ISO 13485 BUREAU VERITAS Certification

COGITARE ET RECTE AMBULARE
SOGACOT

Tratamiento de la inestabilidad escafo-lunar

Sergio Pombo[1] ✉, José Luis De Haro[2], Eduardo Vaquero[3], Carlos Irisarri[4]

1. CHUS Santiago de Compostela
2. Clínica San Rafael. Madrid
3. Hospital Montecelo. Pontevedra
4. Hospital C.M El Castro (Vigo)

RESUMEN

El tratamiento de la disociación escafo-lunar sigue siendo un tema controvertido y no resuelto. Analizamos en este artículo, las opciones terapéuticas disponibles en la actualidad, señalando sus indicaciones, gestos técnicos y resultados obtenidos, tanto en nuestra serie como los reportados en la literatura al respecto.

PALABRAS CLAVE

Disociación escafo-lunar, inestabilidad E-lu, ligamentoplastias carpianas, capsulodesis carpo, artrodesis del carpo.

SUMMARY

Scapho-lunate dissociation is still without a predictable treatment. Multiple options have been carried out, but controversy remains about the best option. We present in this chapter, our viewpoint on indications, surgical steps, and outcomes, reviewing both our own experience and the reported in the literature.

KEYWORDS

Scapholunate dissociation, SL instability, carpal tenodesis, carpal capsulodesis, carpal arthrodeses.

© 2015 Acta Ortopédica Gallega

Introducción

Las posibilidades de tratar conservadoramente con éxito una Inestabilidad Escafo-Lunar (IELu) son escasas. Lo explicó Mayfield[1] mediante la llamada *"paradoja de la reducción"*: para reducir el escafoides, se debe llevar la muñeca a una posición de dorsiflexión, que a su vez provoca la separación de los extremos de los ligamentos radio-carpianos volares lesionados. Si se pretende aproximarlos flexionando la muñeca, se provoca el desplazamiento dorsal del polo proximal del escafoides. Se ha pretendido solucionar esta disyuntiva, reduciendo el escafoides mediante la dorsiflexión de la muñeca, y en esta posición fijarlo con agujas de Kirschner al Se y HG, introducidas percutáneamente bajo control fluoroscópico. A continuación, de forma suave para no forzar las agujas, se lleva la muñeca a una discreta flexión volar y se coloca el yeso en esta posición. Explicarlo es fácil, pero es difícil conseguir una reducción válida, lo que llevó a intentar la reparación de los ligamentos mediante cirugía abierta.

El papel que desempeñan los diferentes ligamentos inter-carpianos y radio-carpianos ha sido motivo de continuada controversia. Mayfield observó tan solo una mínima diastasis E-Lu tras seccionar el ligamento escafo-lunar (LEL) dorsal, opinando como Taleisnik[2], que el principal estabilizador sería el ligamento Ra-E-HG, una conclusión compartida por Berger[3,4,5], aunque este último también atribuyó un papel significativo a los ligamentos E-Lu dorsal y volar. Por su parte, Short[6,7] otorgó un papel preponderante al complejo ligamentoso E-Lu, y solo un papel secundario a los ligamentos Ra-E-HG y E-Tr-Trz. El riesgo de provocar una IELu al resecar un ganglión originado en el LEL dorsal ha sido motivo de controversia, pero aún siendo una rara complicación ha sido constatada por Crawford[8] y Duncan[9].

Nos parece de sentido común, aceptar que es un conjunto de estructuras las que proporcionan al carpo su estabilidad. Sus diferentes grosores serían indicativos de la importancia funcional de los diversos ligamentos, variando el papel estabilizador de cada uno según las diferentes posturas adoptadas por la muñeca. Su importancia debe influir a la hora de plantear las prioridades de la cirugía en cada caso concreto.

Cirugía abierta de las lesiones recientes

El interés por la reparación primaria de los ligamentos a cielo abierto se refleja en los artículos pioneros de Linscheid[10], Dobyns[11], Palmer[12] y Taleisnik[2]. En ellos se

✉ **Autor para correspondencia:**
spomboe@mundo-r.com

refiere la colocación de puntos de sutura ´borde a borde´ tanto en el LEL dorsal como en la membrana E-Lu, sin valorar la ausencia de vascularización de dicha membrana. También en su revisión sobre esta patología Allieu y Michon[13] incluyen una fotografía operatoria de una sutura del LEL, que muestra lo precaria que era la cirugía en aquel entonces.

En un posterior artículo, Taleisnik[14] describió la sutura a través de túneles óseos en el escafoides, de modo que los puntos se anudan externa y distalmente al mismo (Fig. 1). Solamente en los casos recientes, el estado de conservación de los extremos del LEL dorsal permite su sutura con una suficiente eficacia mecánica. En los

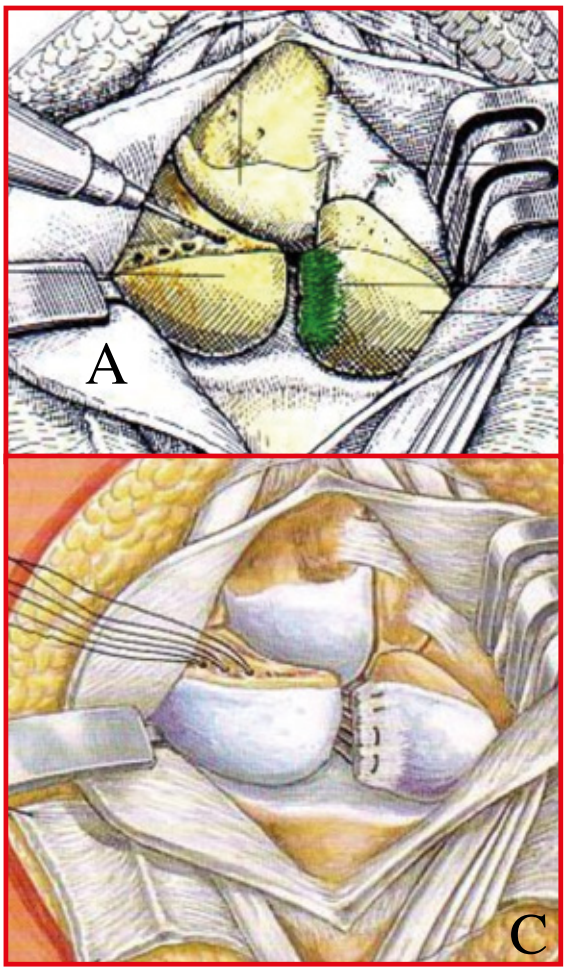

casos antiguos, su retracción hace imposible dicho intento de sutura. Habitualmente el LEL dorsal se rompe en su inserción en el escafoides, y más raramente en la del semilunar o en su propio espesor. En alguna ocasión lo hace avulsionando un pequeño fragmento (Fig. 2), que puede facilitar la reinserción del LEL, utilizando un pequeño tornillo o un anclaje óseo. En la época inicial no se valoraba la reparación del LEL volar y/o de los ligamentos radio-carpianos volares

Como norma, a la reparación ligamentosa se le asocia la fijación E-Lu con una aguja de Kirschner y ocasionalmente otra E-HG, que se mantendrán de 6 a 8 semanas, plazo en dependencia de la robustez de la reparación ligamentosa conseguida, de la laxitud de cada paciente y de las expectativas de cooperación del mismo. En su monografía Herbert[15] refirió la protección de la sutura, asociando la colocación de su tornillo sin cabeza fijando el E al Se, que retiraba cuando comenzaba a aflojarse.

Es un factor a tener en cuenta la edad del paciente. Aunque su presentación en adolescentes es excepcional, con tan solo un caso en nuestra serie (Fig. 3), he-

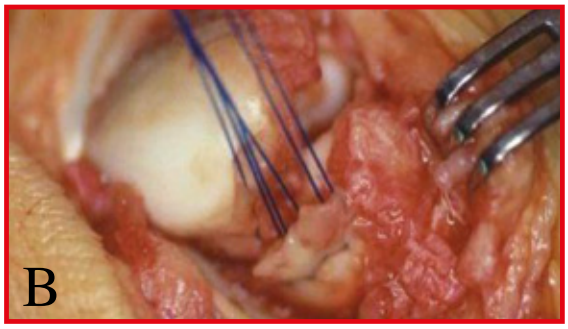

Fig. 1. A: *Preparación de los túneles en el E,* ***B:*** *Hilos pasados por el LEL dorsal,* ***C:*** *Hilos pasados por los túneles,* ***D:*** *Anudado y plicatura capsular.*

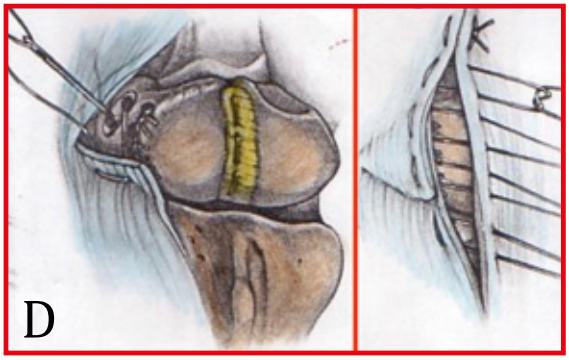

mos encontrado en la literatura dos varones de 14 años descritos por Cook[16] y una adolescente de la misma edad (Dautel[17]). Debe contarse con su cooperación si se utilizan agujas de Kirschner, que deberán mantenerse un período de tiempo prolongado (Zimmerman[18]).

La asociación de la reparación abierta de los ligamentos volares, fue mencionada por Glickel y Millender[19] en 3 pacientes, reinsertándolos al radio mediante túneles trans-óseos. En otros 18 casos, la cirugía paliativa fue realizada utilizando injertos tendinosos. Refirieron unos resultados ligeramente superiores a los obtenidos con la reparación dorsal aislada. Dunn[20] refirió el empleo de un segmento del FCR, a modo de plastia de aumento para la reparación de los ligamentos volares. Marcuzzi[21] añadió a la reparación del LEL dorsal la del LEL volar.

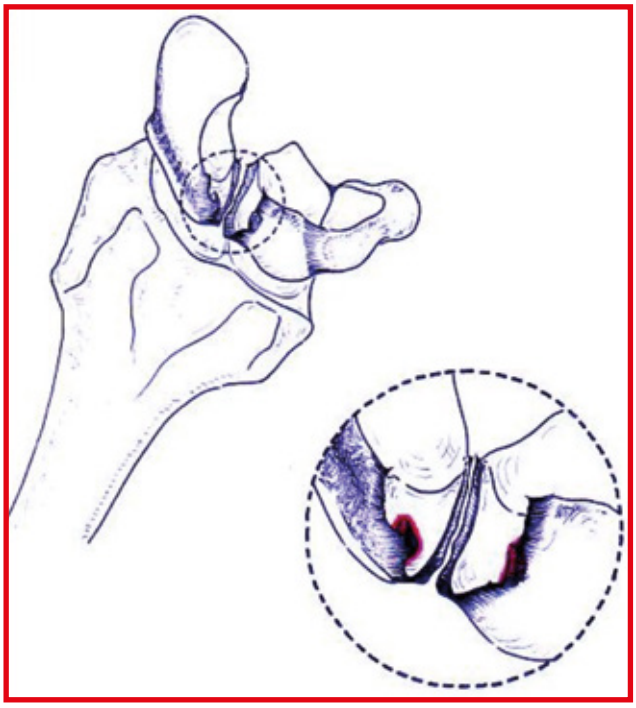

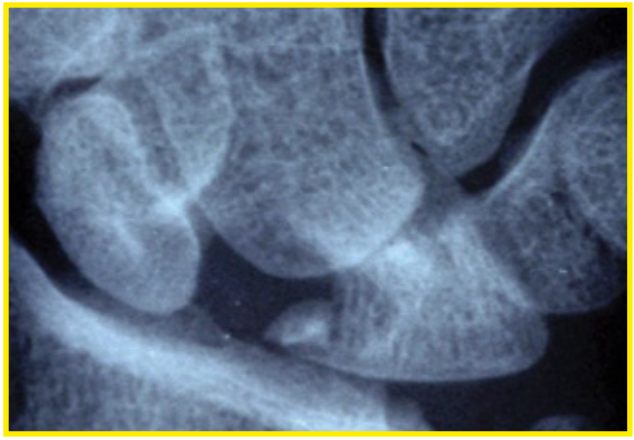

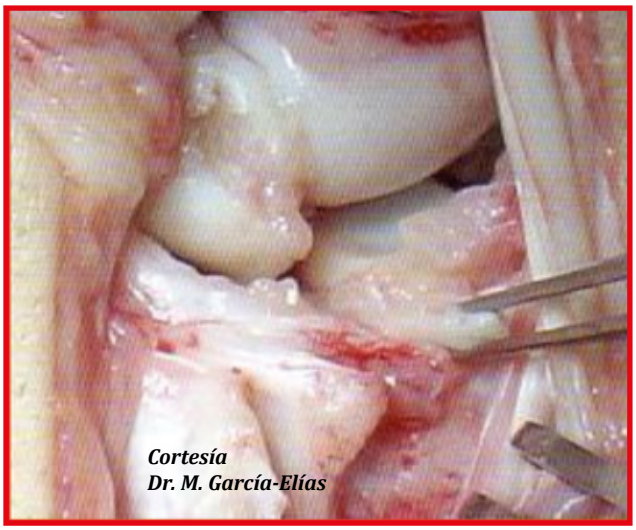

Fig. 2. *Avulsión del LEL dorsal con un pequeño fragmento óseo.*

La reinserción del LEL con un anclaje óseo tipo Mitek fue referida por Bickert[22]. De sus 12 casos, la rotura fue en su inserción en el escafoides, en tres casos en el semilunar y en dos casos con un desgarro oblicuo, recurrió a un doble anclaje en escafoides y semilunar. En un caso reinsertado en el semilunar se produjo una necrosis del mismo, en un grado que no detalla en su

Fig. 3. *Disociación E-Lu en un adolescente.*

artículo. En nuestra corta experiencia con esta opción, hemos visto que la reinserción del LEL dorsal en el escafoides con un arpón, no evita una discreta diastasis ELu, a veces presente antes de retirar las agujas y que aparece en otras ocasiones al retirar las mismas. Cuando es una disociación moderada, no impide obtener un aceptable resultado funcional inicial en pacientes con baja demanda funcional.

Cirugía reconstructiva en casos no recientes sin condropatías

En aquellos casos en los que es posible conseguir una correcta reducción E-Lu, y sin todavía presencia de lesiones degenerativas condrales, han sido utilizadas diversas opciones que pasamos a exponer:

- El intento de limitar la movilidad carpiana como cirugía paliativa, lo refirió Watson-Jones[23] quién operó dos pacientes mediante la *resección parcial de la cápsula dorsal*, en una porción ovoide de la misma y suturando a tensión los bordes resultantes, con un ´éxito´ sorprendente a la luz de nuestros conocimientos actuales. Años más tarde Conyers[24] practicó la resección parcial longitudinal capsular anterior, y su consiguiente sutura, una opción que no alcanzó difusión alguna. El propio autor pronto la abandonó, para optar por la fusión escafo-lunar.
- En los casos en los que la reparación ligamentosa efectuada era de baja calidad, se postuló la asociación de una *´capsulodesis´*, técnica difundida por Blatt[25]. Consiste en utilizar un colgajo capsular dorsal de base proximal, que previa reducción y fijación E-HG con una aguja de Kirschner, se va a insertar a tensión en un lecho labrado en el escafoides. Blatt introducía los hilos de sutura por túneles perforados en el escafoides hacia volar, anudándolos externamente con técnica tipo ´pull- out´. La aparición de los anclajes óseos, ha posibilitado su anclaje directo.

Las posteriores variantes de capsulodesis han sido numerosas. Berger utilizó una porción del ligamento inter-carpiano dorsal, desinsertada del piramidal, rotándola y anclándola al radio distal dorsal. Sus resultados a corto plazo fueron similares a la ligamentoplastia (Walsh[26]). A largo plazo Moran[27] encontró unos resultados menos favorables para la capsulodesis, resultados desfavorables igualmente reportados por Wyrick[28]. Szabo, Slater y cols.[29,30] liberan el mismo ligamento radialmente, reinsertándolo a tensión en la cara externa del propio escafoides. Una porción del mismo, se utiliza de refuerzo para reparar el ligamento E-Lu dorsal. Lavernia[31] propuso reparar el LEL y asociar una plicatura capsular (fig. 1).

La eficacia de las capsulodesis está en dependencia del grado de inestabilidad E-Lu (Deshmukh[32], Luchetti[33]). Como refirió Wintman[34], probablemente sea suficiente en las de tipo ´dinámico´ en pacientes de baja demanda funcional. Sin embargo, si se trata de un paciente con alta demanda, Pomerance[35] la desaconseja, tras la revisión de su serie de 17 pacientes, por el progresivo deterioro que sufre con el paso del tiempo, lo que sucede con mayor rapidez en las inestabilidades de tipo ´estático´. Esta técnica no está exenta de complicaciones, como el caso referido por Berschback[36], en un paciente de 35 años, que a los 6 años regresó por dolor creciente, revelando las radiografías una reabsorción parcial del polo proximal del escafoides.

- Las técnicas de *Ligamento-plastias* mediante bandeletas tendinosas descritas son muy numerosas. Dobyns, Linscheid y Palmer[11] lo hacían mediante una bandeleta del ECRB, mientras que Taleisnik[14] utilizaba una bandeleta del FCR. En el artículo de Palmer[12] ya se incluyen casos fracasados, unos por rotura del túnel en el escafoides y otros con reaparición de la diastasis escafo-lunar. No es de extrañar esta última complicación, si se tiene en cuenta que las propiedades mecánicas de una bandeleta tendinosa no son similares a las de un ligamento, y si se tensa mucho puede ser causa de condrolisis de las superficies articulares. Si por el contrario se tensa insuficientemente, la diastasis E-Lu reaparece al retirar las agujas de Kirschner.

En su libro *"The Wrist"* publicado en 1985, Taleisnik[37] reconoció las dificultades técnicas y los fracasos de su técnica, dirigiendo sus preferencias a la capsulodesis tipo Blatt y a la artrodesis triescafoidea, según el perfil del paciente. También Glickel y Millender[19], reconocieron el fracaso, al menos radiológico, en 14 casos de ligamento-plastia E-Lu, realizadas por vía dorsal, llegando a la conclusión que ninguna de las técnicas utilizadas hasta entonces (año 1984), cumplían los requisitos mecánicos necesarios para soportar las cargas del carpo.

Giorgio Brunelli[38,39] tras sus investigaciones anatómicas y biomecánicas, propuso una nueva técnica con una bandeleta del FCR, manteniendo su inserción distal y pasándola hacia el dorso por un túnel en el escafoides. Su anclaje final lo hacía en el dorso del radio. En su opinión, la clave de la IE-Lu radica en la lesión de los ligamentos de la ´triescafoidea´, señalando que la reducción del escafoides solo se consigue de forma fácil y completa tras la extirpación de la zona cicatricial dorsal de dichos ligamentos. Esta opinión resulta un tanto contradictoria con los hallazgos anatómicos de Drewniany[40] mostrando que el principal ligamento estabilizador distal del escafoides, es el ligamento volar que une su tubérculo a la cresta volar del trapecio, situado radialmente en la inmediata vecindad del ´piso´ del FCR. Por el contrario la débil cápsula dorsal no parece tener importancia ni anatómica ni funcional.

En nuestra experiencia, en los casos sub-agudos ha sido posible reducir y alinear el polo proximal del escafoides con la correspondiente carilla del semilunar,

sin necesidad de realizar este gesto. Ciertamente en los casos con mayor antigüedad, el alineamiento E-Lu es más difícil de conseguir y mantener. Utilizar a modo de ´joy-sticks´ agujas de Kirschner, enclavadas en el escafoides y semilunar para manipularlos, es una maniobra delicada, y que nos hace dudar que una ligamento-plastia pueda mantener la alineación una vez retiradas las agujas.

Esta técnica fue modificada por Van De Abbeele[41], evitando llevar la bandeleta hasta el radio, para no comprometer la movilidad de la articulación radio-carpiana. Una posterior variante técnica fue la denominada 3LT puesta en práctica por Garcia-Elías[42], quien expone en un capítulo específico sus indicaciones, técnica, y los resultados de su serie. También los ha expuesto Pauchard y cols.[43], remarcando que es una técnica exigente, y que no logra evitar la recurrencia de la inestabilidad con el paso del tiempo, especialmente en pacientes de alta demanda funcional, para los que aconseja la artrodesis E-HG. La idónea localización del túnel en el escafoides sigue siendo motivo de controversia. Howlett[44] en sus experimentos en cadáver, encontró una mayor eficacia para evitar la flexión del escafoides, cuando el túnel se hace en su zona distal (Fig. 4), pero creemos que más importante que su ubicación, es hacerlo cuidadosamente para evitar la rotura del mismo, y para evitar que suponga un riesgo de necrosis para el escafoides (DeSmet[45]).

En nuestra serie, hemos constatado la permanencia de un cierto grado de diastasis E-Lu, especialmente en las radiografías obtenidas en posición de stress. Ello no ha impedido la continuación durante años varios años de su actividad a pleno rendimiento, a dos pacientes jugadores profesionales de balonmano y a otro de baloncesto (Fig. 5).

La utilización de un túnel adicional en el hueso grande, fue descrita por Almquist[46], utilizando una bandeleta del ECRB. Trumble[47] utilizó una técnica incluyendo un orificio en el HG, en el semilunar, en el escafoides y en el radio distal, utilizando una bandeleta del ECRL.

En el año 2012 Henry[48] publicó una nueva técnica de ligamento-plastia con una bandeleta del FCR, con la novedad de añadir al clásico túnel del escafoides, otro túnel de dorsal a volar en el semilunar, por los que se pasa el tendón. Una vez reducido y fijado el E, se sutura el extremo de la bandeleta del FCR a su propio extremo distal (Fig. 6), completando así el ´anillo´ E-Lu.

Es un procedimiento exigente técnicamente, facilitado por el uso de brocas canuladas y una fina pinza ´grasper´ con la que pasar el injerto por los diferentes túneles. La fijación la hacemos con una aguja E-Lu, y si se juzga necesario con una segunda aguja E-HG (Fig. 7). Los casos así realizados por nosotros son todavía escasos, y con un periodo de seguimiento corto. Los resultados funcionales iniciales han sido favorables, aunque asumimos que pese a su nuevo trayecto, la bandeleta

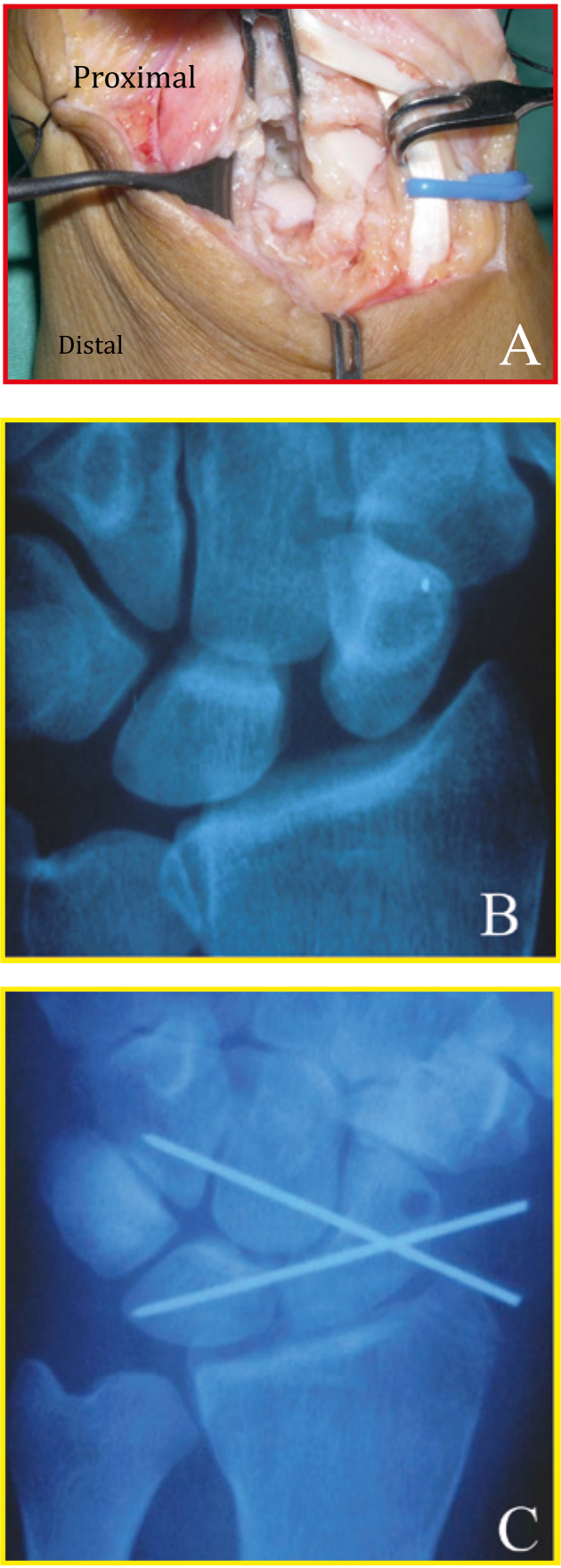

Fig. 4. A: *Disociación Escafo-lunar.* ***B:*** *Aspecto radiológico.* ***C:*** *Ligamento- plastia con FCR. Túnel distal en el Escafoides.*

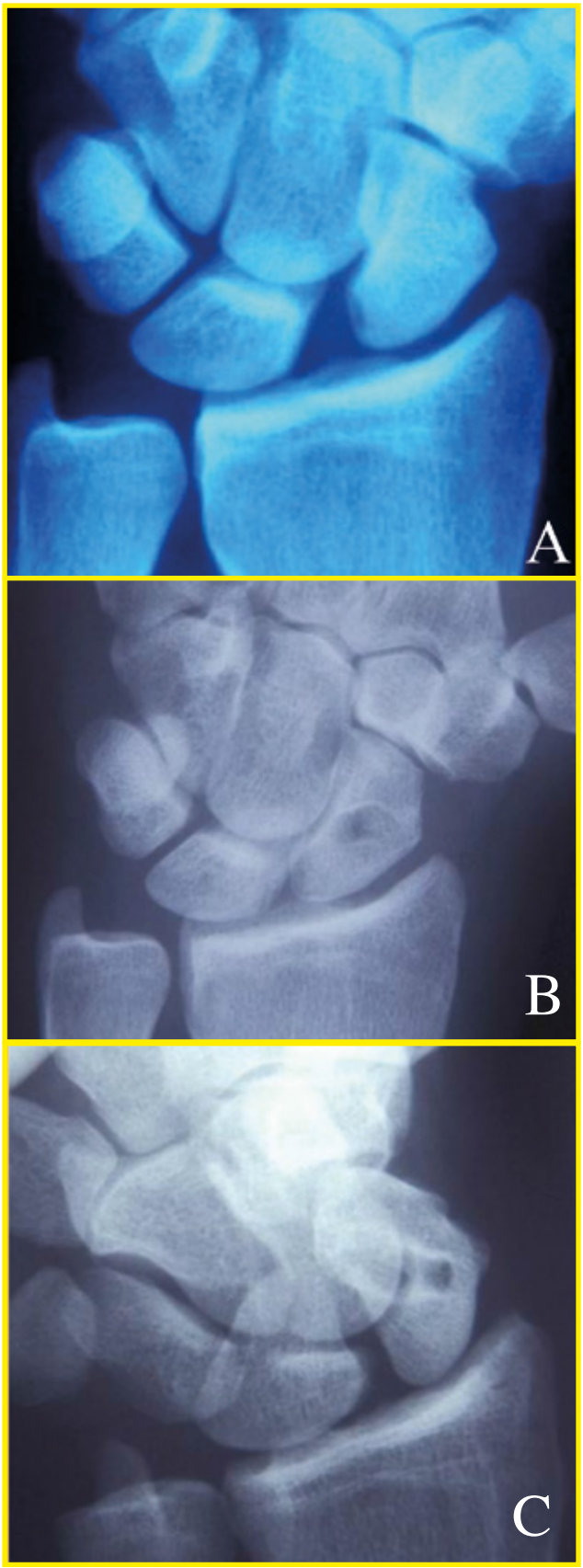

Fig. 5. *Rx pre-operatoria* ***(A)****. Al año de la cirugía, en ligera inclinación radial* ***(B)*** *y en desviación cubital con los dedos flexionados* ***(C).***

tendinosa no puede sustituir con total eficacia al ´complejo´ E-Lu.

- Otra opción la constituyen las **tenodesis** mediante la fijación al escafoides de diversos tendones, corrigiendo previamente su posición, y pretendiendo ejerzan una función de freno a su recidiva. Se ha citado la utilización con este fin del ECRL (Bleuler[49], Peterson[50]) y del ECRB (Brunelli[51]). No tenemos experiencia personal con estas técnicas, de aparente simplicidad pero de una base biomecánica discutible.

- Diferente enfoque tienen las variantes de la ***técnica ´hueso-retináculo-hueso´***. Su momento de esplendor se vivió con la publicación de Weiss[52], quien refirió la obtención de un doble injerto óseo del radio, unidos por el periostio y el retináculo, que se encastran en un lecho labrado en el escafoides y semilunar. Es un procedimiento de alta demanda técnica y que termina en frecuentes fracasos, siendo una opción apenas utilizada en el momento actual.

La utilización de otras zonas dadoras ha sido mencionada por diversos autores, utilizando tanto el pie como zona dadora (Svoboda[53], Hofstede[54]), como la mano, generalmente de la segunda o tercera articulación carpo-metacarpiana (Cuenod[55], Harvey[56]).

Tratamiento mediante artrodesis parciales del carpo

Su principal indicación la constituyen casos crónicos, con presencia de un deterioro cartilaginoso inter-carpiano limitado. Analizaremos las diferentes opciones empleadas:

- En 1967 Peterson y Lipscomb[57] propusieron la ***artrodesis Escafoides-Trapecio-Trapezoide*** o fusión ´triescafoidea´. Una propuesta similar, con carácter de ´preliminar´, llegó desde Japón en 1979 (Uematsu[58]). La difusión de esta alternativa (*STT fusion*) fue debida a H. Kirk Watson[59], técnica que en el período febrero/1972 – junio/1985 utilizó en 147 pacientes en Connecticut, USA.

  Pese a los favorables resultados referidos por este autor, no tardaron en ser detectadas complicaciones en un porcentaje significativo de casos, especialmente por el roce y la consiguiente artrosis escafoides-estiloides radial (Kleinman[60]). El propio Watson[61] terminó por asociar una estiloidectomía para disminuir dicho roce y citando la re-operación en algún caso en el que no consiguió la fusión ósea de entrada. Una excelente revisión de los resultados a largo plazo con esta técnica, fue publicada por Kleinman[62].

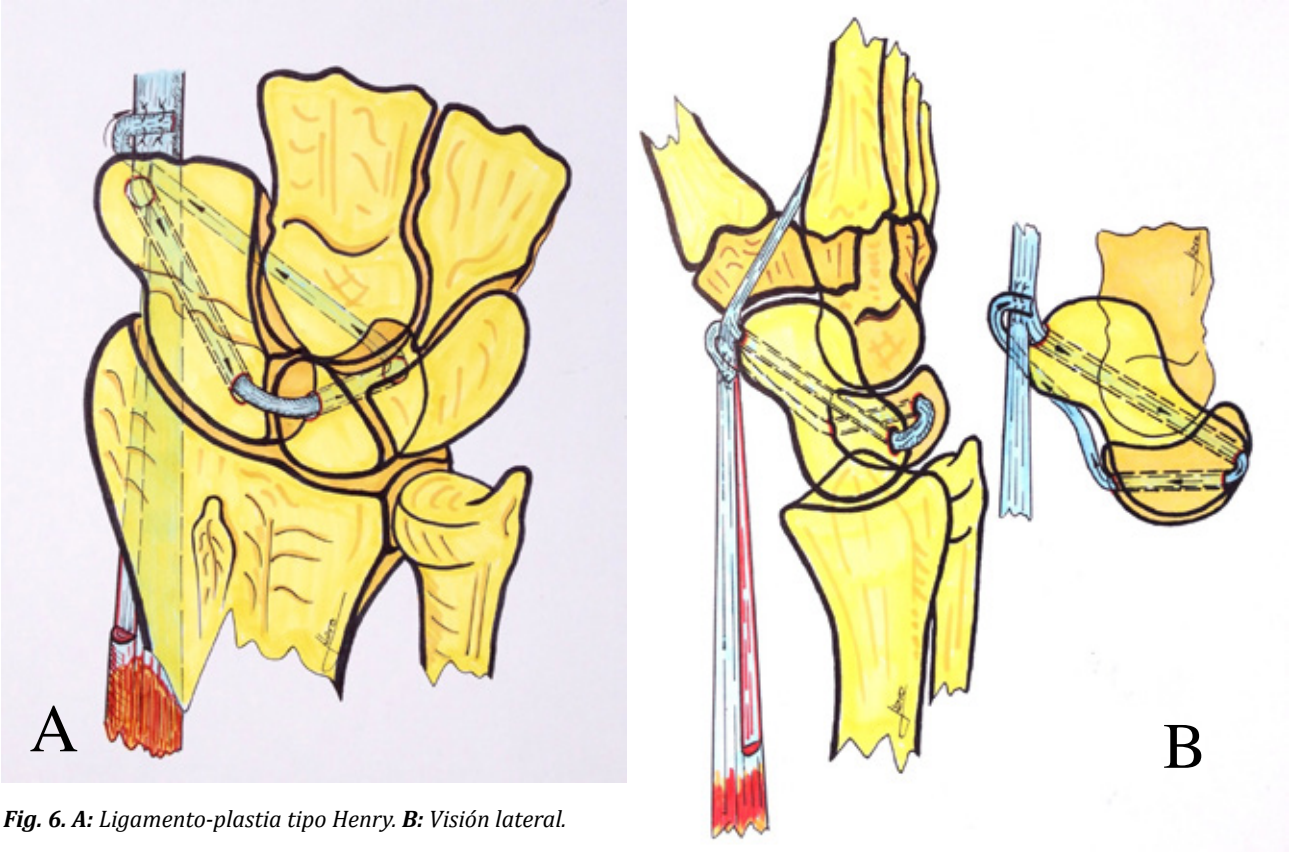

Fig. 6. A: *Ligamento-plastia tipo Henry.* ***B:*** *Visión lateral.*

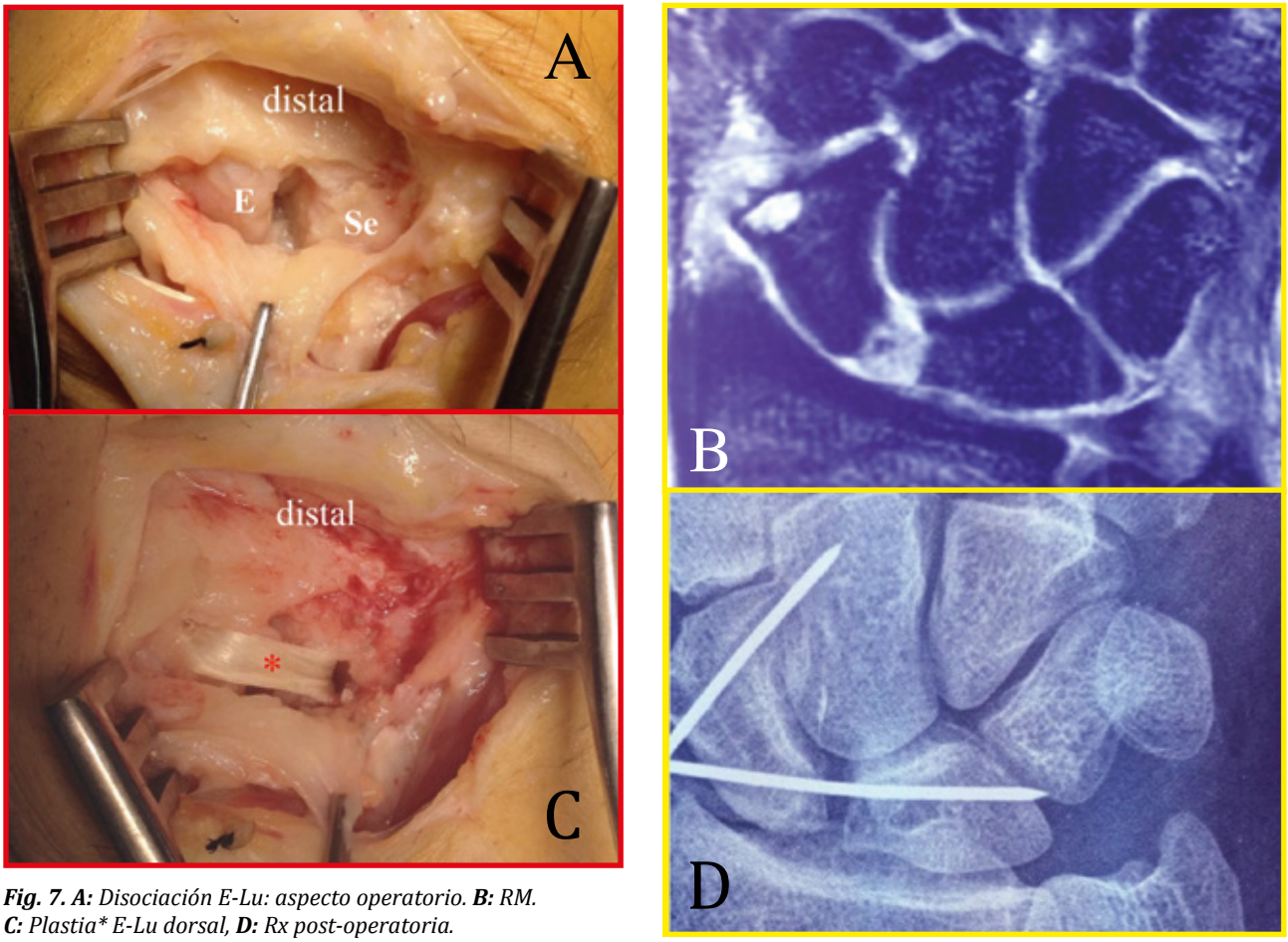

Fig. 7. A: *Disociación E-Lu: aspecto operatorio.* ***B:*** *RM.*
C: *Plastia* E-Lu dorsal,* ***D:*** *Rx post-operatoria.*

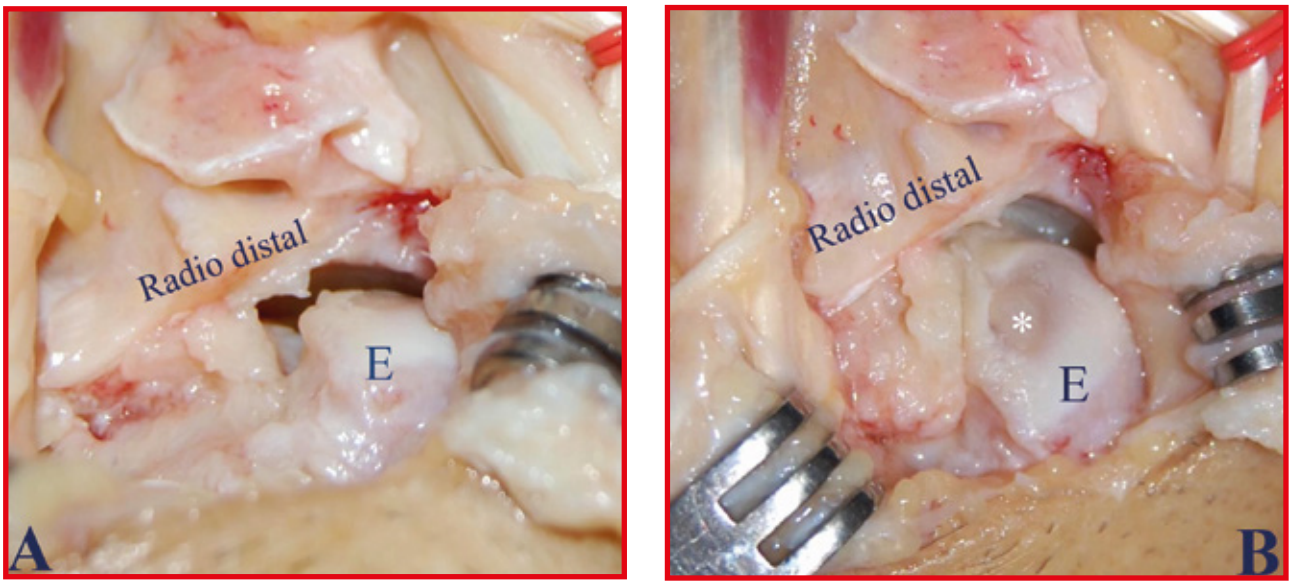

Fig. 8. A: *Disociación E-Lu.* ***8. B:*** *Lesión condral* en el escafoides (E).*

- Parecería que la ***artrodesis escafo-lunar*** podría ser una atractiva opción, y esto llevó a experimentarla a autores como Hom y Ruby[63], quienes terminaron por abandonarla por su dificultad técnica y elevada tasa de fracasos. Hasting[64] la utilizó en 3 pacientes, con el resultado de dos ´uniones fibrosas´. También Howard[65] refirió 3 casos fracasados. No es imposible conseguir la fusión, pero exige una delicada *´marqueteria´* ósea, colocando un injerto en el cajetín labrado en ambos huesos. Aún conseguida la fusión, sus consecuencias a largo plazo no están bien establecidas.
- La ***artrodesis aislada radio-escafoidea***, fue mencionada por Schwartz[66] en 1967, pero en ninguno de sus casos, fue utilizada por una IELu. La escasa superficie de contacto óseo la pone en cuestión, por su dificultad técnica y por las dudas sobre su capacidad para soportar las cargas. Watson[67] refirió un único intento que resultó fallido, y que reoperó colocando una prótesis total de ´silastic´ de escafoides tipo Swanson. Krakahuer[68] refiere 3 casos en una serie total de 55 casos con muñeca SLAC operados en la Mayo Clinic. Pese a conseguir la fusión en los 3 casos, estima que es un número insuficiente para extraer conclusión alguna.
- La ***artrodesis radio-escafo-lunar***, encuentra su indicación en los casos de larga evolución, con presencia de una ulceración o condritis del escafoides (Fig. 8). Es una técnica que requiere injerto óseo de la cresta iliaca, para rellenar el defecto óseo creado al legrar las superficies articulares. La fijación puede hacerse mediante agujas de Kirschner, aunque los tornillos canulados son una opción tan atractiva como costosa. La resección del polo distal del escafoides, aumenta la movilidad residual de la muñeca.
- Una técnica relativamente sencilla es la ***artrodesis Escafo-Lunar-Hueso Grande***, cuando el cartílago del escafoides está lo suficientemente conservado. La técnica se ha visto facilitada por los tornillos canulados, que ofrecen una gran eficacia mecánica, requiriendo esta modalidad una mínima cantidad de injerto óseo. La consolidación es habitualmente conseguida. Aun sacrificada la movilidad medio-carpiana, la muñeca conserva una función suficiente si se logra mantener la movilidad completa de la articulación radio-carpiana.
- La denominada ***artrodesis "4 esquinas"***, es utilizada en casos crónicos (muñeca SLAC). Revisando el articulo pionero de Watson[67], vemos como esta técnica fue la extensión de la fusión Se-HG que utilizó en sus primeros pacientes, a los huesos piramidal y ganchoso, al considerar que la pérdida adicional de movilidad que suponía era irrelevante, con la ventaja de que facilita la técnica y proporciona un bloque óseo de mayor tamaño y resistencia.

  Aunque tenemos una dilatada experiencia con la placa Spider, actualmente utilizamos las placas circulares con orificios de fijación inicial con agujas de Kirchner (Hub Cup, Synthes), un avance que facilita su colocación de manera importante. La placa debe encastrarse profundamente, para que no impacte con el reborde dorsal del radio y limite la dorsiflexión.

Otras opciones quirúrgicas

- Recientemente han surgido nuevas técnicas, como la utilización de un injerto tendinoso biológico (***SLAM:*** *Scapho-lunate Axis Method*), y la técnica ***SLIM*** (*ScaphoLunate Intercarpal Screw*), que no hemos llegado a utilizar. En esta última, se reincide en el empleo de un tornillo, si bien especifico. La inmovilización temporal escafo-lunar con un tornillo, asociada

al desbridamiento artroscópico ya fue utilizada por Cognet[69], sin llegar a proporcionar resultados convincentes, lo que le llevó a abandonar esta opción.

- La **cirugía asistida mediante artroscopia**, ha supuesto una auténtica revolución tecnológica en esta patología. Su capacidad para determinar el grado y localización de las estructuras dañadas está fuera de toda duda. Otra cuestión distinta, es su potencial terapéutico. Analizados retrospectivamente, sorprende el optimismo reflejado en publicaciones como la de Weiss[70] en el año 1997, relatando la resolución de la sintomatología en el 66% de sus pacientes con una rotura completa del LEL mediante el simple ´´refrescamiento" de sus extremos (*´debridement by a cutter blade´*).

Darlis[71] le asoció a este gesto, una fijación temporal con agujas de Kirschner, en 13 pacientes con una inestabilidad E-Lu ´dinámica´, reconociendo unos resultados ´sub- óptimos´, justificándola en pacientes que no deseen una cirugía de mayor agresividad que esta opción artroscópica. Por su parte, Hirsh[72] publicó una serie de 10 pacientes con una lesión tipo Geissler 2 tratados mediante ´vaporización´ (*´electrothermal collagen shrinkage´*), con tan solo un fracaso. El pequeño número de casos, y un seguimiento promedio de tan solo 28 meses, no permite asegurar su eficacia a largo plazo. En 1996, Ruch y Phoeling[73] publicaron su experiencia en 7 casos de rotura parcial de la porción menbranosa E-Lu, refiriendo que la extirpación del colgajo o ´flap´ desprendido, proporciona un favorable resultado cuando no existen lesiones condrales asociadas.

Desde la época pionera a fecha de hoy, los conceptos, los procedimientos y en consecuencia los resultados, han ido mejorando progresivamente. La conveniencia de reparar las estructuras tanto dorsales como palmares, ya fue señalada en su estudio experimental por Dunn[20]. La actualización de este tema, será objeto del artículo aportado por el Dr. Corella.

- La ***artrodesis radio-carpiana*** es una opción nada agradable para el paciente y para el cirujano, aunque inevitable en los casos más desafortunados, generalmente por fracasos de cirugías previas. La utilización de placas específicas (Fig. 9) acorta la inmovilización post-operatoria, prácticamente asegura la consolidación, y minimiza la cantidad de injerto óseo necesario, llegando a evitar su obtención de la cresta iliaca.

Conclusiones

Sin duda la cirugía de la inestabilidad escafo-lunar ha experimentado un avance significativo en los últimos años, tanto la cirugía abierta como la asistida por artroscopia. El instrumental disponible es muy superior al de la época pionera, los anclajes óseos han facilitado la reinserción de los ligamentos, como igualmente sucede con los tornillos de bio-tenodesis con los injertos tendinosos.

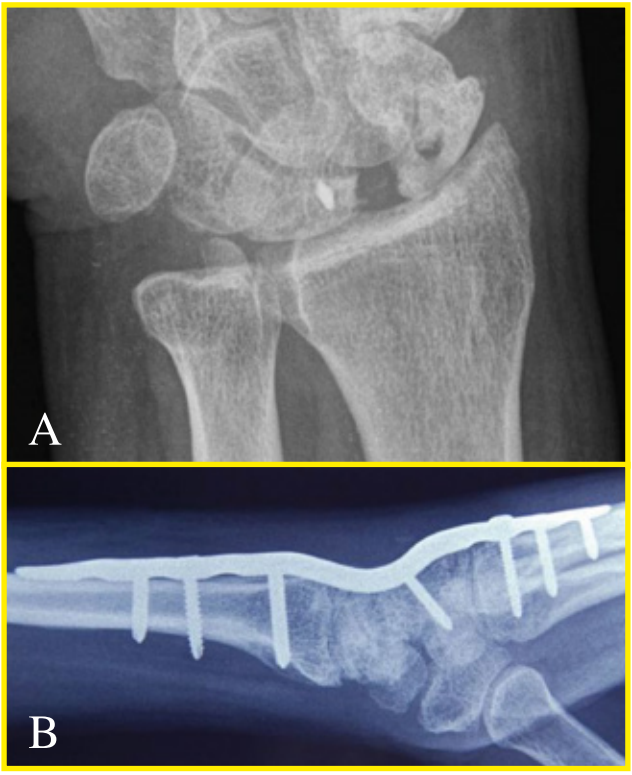

Fig. 9. A: *Fracaso de dos cirugías previa.* ***B:*** *Artrodesis radio-carpiana, con placa específica Synthes.*

Sin embargo, como en toda patología, es el diagnóstico precoz el elemento fundamental en el pronóstico, y el que abre la opción a un tratamiento conservador o mínimamente agresivo. En algunos casos de luxación del escafoides y de luxaciones perilunares, tratados de urgencia consiguiendo una correcta reducción, la inmovilización con yeso ha proporcionado un resultado clínico y radiológico satisfactorio. Por el contrario, disociaciones escafo-lunares aisladas no diagnosticas o mal tratadas, terminan por originar una muñeca SLAC. Parece evidente, que las opciones de una cicatrización sin reparación quirúrgica, solamente existen en casos recientes y bien tratados. Aún así, en un alto porcentaje de casos, especialmente tras traumatismos de alta energía, la cirugía lo más precoz posible será la mejor opción.

Como bien señalaron Chennagiri y Lindau[74] en su meticulosa revisión de la literatura publicada hasta el año 2013, falta por conocer la influencia de la morfología propia de cada paciente, lo mismo que sucede con respecto al riesgo de una artrosis a medio y largo plazo, para terminar reconociendo que las respuestas solo podrán venir de estudios prospectivos a largo plazo, realizados en un número adecuado de casos, y con técnicas concretas aplicadas a inestabilidades específicas.

Bibliografia

1. Mayfield J, Johnson R, Kilcoyne R. Carpal dislocations: Pathomechanics and progressive perilunar instability. J Hand Surg (Am), 1980, 5:226-241.
2. Taleisnik J. Wrist: anatomy, function and injury. Instructional Course Lectures AAOS, 1978, 27, 61-87.
3. Berger R, Blair W, Crowninshiel R, Flatt A. The scapholunate ligament. J Hand Surg (Am), 1982, 7, 1:87-91.
4. Berger R. The gross and histologic anatomy of the scapholunate interosseous ligament. J Hand Surg (Am), 1966, 21:170-8.
5. Berger R, Kauer J, Landsmeer J. Radioscapholunate ligament: a gross anatomic and histologic study of fetal and adult wrists. J Hand Surg (Am), 1991, 16: 350-5.
6. Short W, Werner F, Fortino M, Palmer A, Mann K. A dynamic biomechanical study of scapholunate ligament sectioning. J Hand Surg (Am), 1995, 20:986-999.
7. Short W, Werner F, Greens J, Masaoka S. Biomechanical evaluation of ligamentous stabilizers of the scaphoid and lunate. J Hand Surg (Am), 2002, 27: 991-1002.
8. Crawford G, Taleisnik J. Rotatory subluxation of the scaphoid after excision of dorsal carpal ganglion and wrist manipulation: a case report. J Hand Surg (Am), 1983, 8:921-925.
9. Duncan K, Lewis R. Scapholunate instability following ganglion cyst excision: a case report. Clin Orthop Rel Res, 1988, 228:250-3.
10. Linscheid R, Dobyns J, Beabout J, Bryan R. Traumatic instability of the wrist: diagnosis, classification, and pathomechanics. J Bone Joint Surg (Am), 1972, 54:1612-32.
11. Dobyns J, Linscheid R, Chao E, Weber E, Swanson G. Traumatic instability of the wrist. Instr Course Lect, 1975, 24:189-199.
12. Palmer A, Dobyns J, Linscheid R. Management of post-traumatic instability of the wrist secondary to ligament rupture. J Hand Surg (Am), 1978, 3:507-532.
13. Allieu Y, Michon J. Entorses et luxations du poignet. Enc Med Chir, 1976, 1, 14086
14. Talesnik J. Scapholunate dissociation. In Strickland J, Steichen J eds: Difficult Problems in Hand Surgery. St. Louis, CV Mosby, 1982.
15. Herbert T. The fractured scaphoid. Quality Med Pub. St Louis, 1990
16. Cook P, Kobus R, Wiand W, Yu J. Scapholunate ligament disruption in a skeletetally inmature patient: a case report. J Hand Surg (Am), 1997, 22,1:83-5.
17. Dautel G, Merle M. Scapholunate dissociation in the skeletally immature carpus. J Hand Surg (Br), 1997,22:173-4.
18. Zimmerman N, Weiland A. Scapholunate dissociation in the skeletally immature carpus. J Hand Surg (Am), 1990,15: 701-5.
19. Glickel S, Millender L. Ligamentous reconstruction for chronic intercarpal instability. J Hand Surg (Am), 1984, 9: 514-527.
20. Dunn M, Johnson C. Static scapho-lunate dissociation: a new reconstruction technique using a volar and dorsal approach in a cadaver model. J Hand Surg (Am), 2001,26:749-754.
21. Marcuzzi A, Leti A, Caserta G, Landi A. Ligamentous reconstruction of scapholunate dislocation through a double dorsal and palmar approach. J Hand Surg (Br)2006,31,4:445-9
22. Bickert B, Sauerbier M, Germann G. Scapholunate ligament repair using the Mitek bone anchor. J Hand Surg (Br), 2000,25:188-192.
23. Watson-Jones R. Fracturas y traumatismos articulares. 4ª ed, Salvat Ed, Barcelona, 1957.
24. Conyers D. Scapholunate interosseous reconstruction and imbrication of palmar ligaments. J Hand Surg (Am), 1990, 15:690-700.
25. Blatt G. Dorsal capsulodesis for rotatory subluxation of the scaphoid. In Gelberman RH (ed): *Master Techniques in Orthopedic Surgery: The Wrist*. New York, Raven Press, 1994.
26. Walsh J, Berger R, Cooney W. Current status of scapholunate interosseous ligament injuries.J Am Acad Orthop Surg, 2002,10:32-42.
27. Moran S, Ford K, Wulf C, Cooney W. Outcomes of dorsal capsulodesis and tenodesis for treatment of scapholunate instability. J Hand Surg (Am), 2006, 31:1438-46.
28. Wyrick J, Youse B, Kiefhaber T. Scapholunate ligament repair and capsulodesis for the treatment of static scapholunate dissociation. J Hand Surg (Am),1998,23: 776-780.
29. Szabo R, Slater R, Palumbo C, Gerlach T. Dorsal intercarpal ligament capsulodesis for chronic, static scapholunate dissociation: clinical results. J Hand Surg (Am), 2002,27:978-984.
30. Szabo R. Scapholunate ligament repair with capsulodesis reinforcement. J Hand Surg (Am), 2008,33:1645-54.
31. Lavernia C, Cohen M, Taleisnik J. Treatment of scapholunate dissociation by ligamentous repair and capsulodesis. J Hand Surg (Am), 1992, 17:354-359.
32. Deshmukh S, Givissis P, Belloso D, Stanley J, Trail I. Blatt's capsulodesis for chronic scapholunate dissociation. J Hand Surg (Br), 1999, 24:215-220.
33. Luchetti R, Papini I, AtzeiA, Fairplay T. Dorsal intercarpal ligament capsulodesis for predynamic and dynamic scapholunate instability. J Hand Surg (E), 2010, 35,1:32-37.
34. Wintman B, Gelberman R, Katz J. Dynamic scapho-lunate instability: results of operative treatment with dorsal capsulodesis. J Hand Surg (Am), 1995,20: 971-9.
35. Pomerance J. Outcome after repair of the scapholunate interosseous ligament and dorsal capsulodesis for dynamic scapholunate instability due to trauma. J Hand Surg (Am), 2006, 31: 1380-86.
36. Berschback J, Kalainov D, Bednar M. Osteonecrosis of the scaphoid after scapholunate interosseous ligament repair and dorsal capsulodesis: case report. J Hand Surg (Am), 2010, 35: 732-5.
37. Taleisnik J. The Wrist. Ed. Churchill Livingstone, New York, 1985.
38. Brunelli GA, Brunelli GR. A new technique for carpal instability with scapholunar dislocation (Eleven cases). Ann Chir Main, 1995, 14:27-213
39. Brunelli GA, Brunelli GR: A new technique to correct carpal instability with scaphoid rotary subluxation: A preliminary report. J Hand Surg (Am), 1955, 20:S82-5.

40. Drewniany J, Palmer A, Flatt A. The scaphotrapezial ligament compelx : an anatomic and biomechanical study. J Hand Surg (Am), 1985, 10:492-8.
41. Van den Abbeele K, Loh Y, Stanley J, Trail I. Early results of a modified Brunelli procedure for scapholunate instability. J Hand Surg (Br), 1998, 23:258-261.
42. Garcia-Elías M, Lluch A, Stanley J. Three-Ligament tenodesis for the treatment of scapho-ligament dissociation: indications and surgical technique. J Hand Surg (Am), 2006,31: 125-134.
43. Pauchard N, Dederichs A,Segret J, Barbary S, Dap F, Dautel G. The role of three-ligament tenodesis in the treatment of chronic scapholunate instability. J Hand Surg (E), 2013, 38.7:758-766.
44. Howlett J, Pfaeffle H, Waitayawinyu T, trumble T. Distal tunnel placement improves scaphoid flexion with the Brunelli tenodesis procedure for scapholunate dissociation. J Hand Surg (Am), 2008,33:1756-64.
45. De Smet L, Scior R, Degreef I. Avascular necrosis of the scaphoid after three-ligament tenodesis for scapholunate dissociation: case report. J Hand Surg (Am), 2011,36:587-590.
46. Almquist E, Bach A, Sack J, Fush S, Newman D. Four-bone ligament reconstruction for treatment of chronic complete scapholunate separation. J Hand Surg (Am) ,1991 16:322-7.
47. Trumble T, Verheyden J. Treatment of isolated perilunate and lunate dislocations with combined dorsal and volar approach and intraosseous cerclage wire. J Hand Surg (Am), 2004, 29: 412-7.
48. Henry M. Reconstruction of both volar and dorsal limbs of the scapholunate interosseous ligament. J Hand Surg (Am), 2013, 38:1625-1634.
49. Bleuler P, Shafighi M,Donati O, Gurunluoglu R, Constantinescu M. Dynamic repair of scapholunate disocciation with dorsal extensor carpi radialis longus tenodesis. J Hand Surg (Am), 2008,33:281-4.
50. Peterson S, Freeland A. Scapholunate stabilization with dynamic extensor carpi radialis longus tendon transfer. J Hand Surg (Am), 2010, 35: 2093-2100.
51. Brunelli F, Spalvieri C, Bremmer-Smith A, Papalia I,Pivato G. Correction dynamique d´une instabilitè statique scapholunaire par transfer tendineux actif du muscle court extenseur du carpe : rapport prèliminaire. Chir Main, 2004, 23:249-253.
52. Weiss APC: Scapholunate ligament reconstruction using a bone-retinaculum-bone autograft. J Hand Surg (Am), 1998, 23: 205-215.
53. Svoboda S, Eglseder A, Belkoff S. Autografts from the foot for reconstruction of the scapholunate interosseous ligament. J Hand Surg (Am), 1995, 20, 980-5.
54. Hofstede D, Ritt M, Bos K. Tarsal autografts for reconstruction of the scapholunate interosseous ligament: a biomechanical study. J Hand Surg (Am), 1999, 24:968-976.
55. Cuenod P, Charriere E, Papaloizos M. A mechanical comparison of bone-ligament-bone autografts from the wrist for replacement of the scapholunate ligament. J Hand Surg (Am) 2002, 27:985-990.
56. Harvey E, Hanel D, Knight J, Tencer A. Autograft replacement for the scapholunate ligament: a biomechanical comparison of hand-based autografts. J Hand Surg (Am), 1999, 24:963-7.
57. Peterson H, Lipscomb P. Intercarpal arthrodesis. Arch Surg, 1967, 95:127-134
58. Uematsu A. Intercarpal fusion for treatment of carpal instability: a preliminar report. Clin Orthop, 1979,144.159-165.
59. Watson HK, Hempton R. Limited wrist arthrodesis: The triscaphoid joint. J Hand Surg (Am), 1980, 5: 320-7.
60. Kleinman W, Steichen J, Strickland J. Management of chronic rotary subluxation of the scaphoid by scapho-trapezio-trapezoid arthrodesis. J Hand Surg (Am), 1982,7:125-136.
61. Watson H.K, Ryu J, Akelman E. Limited triscaphoid intercarpal arthrodesis for rotary subluxation of the scaphoid. J Bone Joint Surg (Am), 1986, 68, 3:345-9.
62. Kleinman W, Carroll C. Scapho-trapezio-trapezoid arthrodesis for treatment of chronic static and dynamic scapho-lunate instability: A 10-year perspective on pitfalls and complications. J Hand Surg (Am), 1990,15:408-414.
63. Hom S, Ruby L. Attempted scapholunate arthrodesis for chronic scapholunate dissociation. J Hand Surg (Am), 1991,16:334-9.
64. Hastings D, Silver R. Intercarpal arthrodesis in the management of chronic carpal instability after trauma. J Hand Surg (Am), 1984, 9:834-40
65. Howard F, Fajei T, Wojcik E. Rotary subluxation of the scaphoid. Clin Orthop.1974, 104: 134-9.
66. Schwartz S. Localized fusion at the wrist joint. J Bone Joint Surg (Am), 1967, 49: 1591-6
67. Watson HK, Goodman M, Johnson T. Limited wrist arthrodesis: II. Intercarpal and radiocarpal combinations. J Hand Surg (Am), 1981, 6:223-233.
68. Krakahuer J, Bishop A, Cooney W. Surgical treatment of scapholunate advanced collapse. J Hand Surg (Am), 1994,19:751-9.
69. Cognet J, Levadoux M, Martinache X. The use of screws in the treatment of scapholunate instability. J Hand Surg (E), 2011, 36,8:690-3
70. Weiss APC, Sachar K, Glowacki K. Arthroscopic débridement alone for intercarpal ligament tears. J Hand Surg (Am), 1997, 22:344-9
71. Darlis N, Kaufman R, Giannoulis F, Sotereanos D. Arthroscopic debridement and closed pinning for chronic dynamic scapho-lunate instability. J Hand Surg (Am), 2006,31:418-424
72. Hirs L, Sodha S, Bozentka D, Steinberg D, Beredjiklian P. Arthroscopic electrothermal collagen shrinkage for symptomatic laxity of the scapholunate interosseous ligament. J Hand Surg (Br), 2005,30:643-7.
73. Ruch D, Poehling G. Arthroscopic management of partial scapholunate and lunotriquetal injuries of the wrist. J Hand Surg (Am), 1996, 21:412-7.
74. Chennagiri R, Lindau T. Assessment of scapholunate instability and review of evidence for management in the absence of arthritis. J Hand Surg (E), 38,7:727-738.

CarpalFix™
Fusion Fixation

LA REVOLUCIÓN
EN LA **FIJACIÓN DEL CARPO**

medcomtech
Innovation.Technology.Service

Viladecans Business Park. Edifici Brasil
C/ Catalunya, 83-85 • 08840 Viladecans (Barcelona, Spain)
Tel. +34 93 480 3374 • e-mail: medcomtech@medcomtech.es
www.medcomtech.es
Follow us on

Ligamentoplastias escafolunares. Técnicas y resultados

Marc García-Elías[1] ✉

1. Institut Kaplan. Barcelona, España

El tratamiento de la inestabilidad escafolunar sigue siendo "trending topic" en la mayoría de simposios, cursos o congresos de cirugía de la extremidad superior. En general, se admite la existencia de dos tipos de inestabilidad: la que produce síntomas, y la que, por motivos poco conocidos, ni causa dolor, ni altera la capacidad funcional del paciente.[6,7] Estas últimas suelen diagnosticarse de forma casual al investigar la muñeca por otro motivo, o al obtener radiografías comparativas del lado sano, que resulta no serlo. En efecto, existen lesiones asintomáticas de los ligamentos escafolunares. Se cree que, cuando una inestabilidad escafolunar no da síntomas, es porque, de forma espontánea, el paciente ha aprendido inconscientemente a proteger la muñeca contra las subluxaciones, colocándola en una ligera extensión y desviación radial, y utilizando casi exclusivamente los músculos supinadores del escafoides, a saber, el extensor carpi radialis longus, el abductor pollicis longus, y el flexor carpi radialis.[7] Con ello se consigue evitar la subluxación rotatoria del escafoides (estabilización dinámica). Las lesiones de los ligamentos lunopiramidales, en cambio, se benefician de todo lo contrario: colocando la muñeca en extensión-inclinación cubital y potenciando el único músculo capaz de pronar el escafoides, a saber, el extensor carpi ulnaris.[5,7] Es a partir de este tipo de observaciones que se están elaborando programas de reeducación neuromuscular específica para cada tipo de inestabilidad del carpo. El futuro está en eso, pero tenemos mucho que aprender antes de poder ofrecer una alternativa a la cirugía para este tipo de problemas dinámicos.

Ante una inestabilidad escafolunar estática, reductible, que no ha respondido a un tratamiento conservador, existen dos planteamientos quirúrgicos: los que tienen como objetivo reconstruir la anatomía alterada, y los que buscan estabilizar el carpo mediante gestos no anatómicos, como puedan ser las capsulodesis o las artrodesis parciales. Todos tienen por objetivo lograr la máxima función posible, sin dolor, y con la mínima morbilidad en términos de reducción de la movilidad y de la fuerza. En la práctica, ni las capsulodesis ni las artrodesis parciales han demostrado unos resultados muy aceptables a distancia: la degeneración artrósica precoz del polo proximal del escafoides y del hueso grande es muy frecuente en estos casos.[5]

✉ garciaelias@institut-kaplan.com

Tampoco es justo achacar a las intervenciones no-anatómicas la falta de resultados aceptables a largo plazo. A menudo, los fracasos no aparecen por un problema de la técnica en sí, sino por haberla utilizado cuando no estaba indicada. Efectivamente, no existen técnicas "universales" que puedan ser eficaces en todos los grados de inestabilidad; algunas son ideales para las fases más tempranas, mientras que otras son soluciones paliativas para los casos más avanzados. Parece razonable, pues, elaborar algoritmos terapéuticos que ayuden a decidir qué es lo mejor para cada caso.[5]

En el 2006, propusimos un método basado en cinco parámetros, aquellos que, en nuestra opinión, más influían en el pronóstico de cada caso: la magnitud de la lesión ligamentosa, el potencial de cicatrización de los ligamentos lesionados, la capacidad estabilizadora de los ligamentos estabilizadores secundarios, la reductibilidad de los desplazamientos carpianos y el estado del cartílago articular.[4] Si bien tuvo una buena acogida inicial, pronto se vio que a ese algoritmo le faltaba considerar un aspecto importante: la estabilidad del semilunar. Efectivamente, existen dos tipos de inestabilidad escafolunar: aquellas en que sólo el escafoides es inestable, y aquellas en que ambos huesos son inestables. En el primero, el semilunar mantiene una relación estable con el radio gracias a los ligamentos radiolunares (corto y largo) intactos. En el segundo caso, esos ligamentos han cedido, con lo cual el semilunar, descontrolado, deja de ser estable, trasladándose hacia el borde anteromedial de la articulación cubito- carpiana.[3] Del mismo modo que a nadie se le ocurre construir un edificio sobre la arena inestable de la playa, nunca podremos estabilizar el escafoides utilizando el semilunar como punto de apoyo, si éste es también inestable. Este parámetro, por tanto, debía ser incluido en el algoritmo.

El nuevo algoritmo terapéutico de las inestabilidades escafolunares, de reciente aparición bajo los auspicios de la Sociedad Americana de Cirugía de la Mano,[6] se basa en las siguientes seis preguntas:

1) Si la lesión del ligamento interóseo escafolunar es sólo parcial, ¿sigue el ligamento escafolunar dorsal intacto?;
2) Si la lesión es total, ¿puede repararse el ligamento escafolunar dorsal?

Tabla 1: Estadios evolutivos de la inestabilidad escafolunar.[6]

Inestabilidad Escafolunar							
	1	2	3	4	5	6	7
¿Lesión escafolunar parcial?	SI	NO	NO	NO	NO	NO	NO
¿Lesión ligamentosa reparable?	SI	SI	NO	NO	NO	NO	NO
¿Altura carpiana normal?	SI	SI	SI	NO	NO	NO	NO
¿Estabilidad radiolunar?	SI	SI	SI	SI	NO	NO	NO
¿Desaxación reductible?	SI	SI	SI	SI	SI	NO	NO
¿Cartílago intacto?	SI	SI	SI	SI	SI	SI	NO

3) Si no es reparable, ¿se mantiene la alineación carpiana, gracias a los estabilizadores secundarios (ligamentos escafotrapecial y escafocapitate)? O dicho de otra manera: ¿se mantiene intacta la altura carpiana?
4) ¿Es estable el semilunar? (ausencia de traslación cubital y/o extensión excesiva del semilunar)
5) Si existen desplazamientos carpianos, ¿son fácilmente reductibles?
6) ¿Está sano el cartílago articular?

Respondiendo a estas preguntas con un "si" o un "no", se nos perfilan siete estadios, o formas clínicas de inestabilidad progresiva escafolunar: desde las benignas lesiones parciales de la membrana proximal (estadio 1), para las cuales sólo hay que plantear un tratamiento conservador, hasta la más graves desestructuraciones artrósicas, tipo SLAC o SNAC, candidatas a soluciones radicales de rescate, como puedan ser las artrodesis totales o las artroplastias de implante total (Tabla 1). El hecho que el número de respuestas negativas aumente de izquierda a derecha denota una de las características de esta patología: cuánto más tiempo se espere a resolver la inestabilidad, más grave va a ser la disfunción y peor el pronóstico. En este artículo discutiremos la técnica y resultados de las alternativas terapéuticas encaminadas a reconstruir de forma anatómica los ligamentos lesionados en los estadios 3, 4 y 5.

1. Ligamentoplastia tipo "three-ligament-tenodesis (3lt)"

Indicaciones

La técnica denominada de "Brunelli modificada" o "3LT" fue publicada por primera vez por Van den Abeele et al[8], en colaboración con John Stanley, de Wrightington, Reino Unido,[4,8] a partir de los conceptos previamente descritos por Giorgio Brunelli, de Brescia, Italia[2] (Figura 1). Puede ser utilizada con éxito en las inestabilidades escafolunares dinámicas o estáticas, (Figura 2A) estadios 3 y 4 de la clasificación de Garcia-Elias[6], solamente si se cumplen los siguientes cinco requisitos.

1) que el paciente no tenga altas demandas funcionales (encofradores, estibadores del puerto, mecánicos,...)
2) que los ligamentos originales estén rotos y no puedan ser reparados (por necrosis y/o retracción) o bien si se estima que tienen escasas posibilidades de cicatrizar adecuadamente,
3) que no existan desplazamientos carpianos permanentes o, si existen, que sean muy fácilmente reductibles,

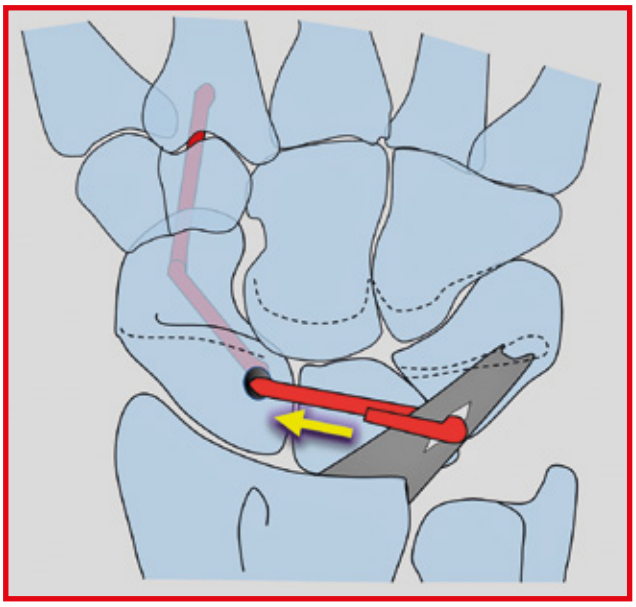

Figura 1: *Representación esquemática de la ligamentoplastia 3LT.*

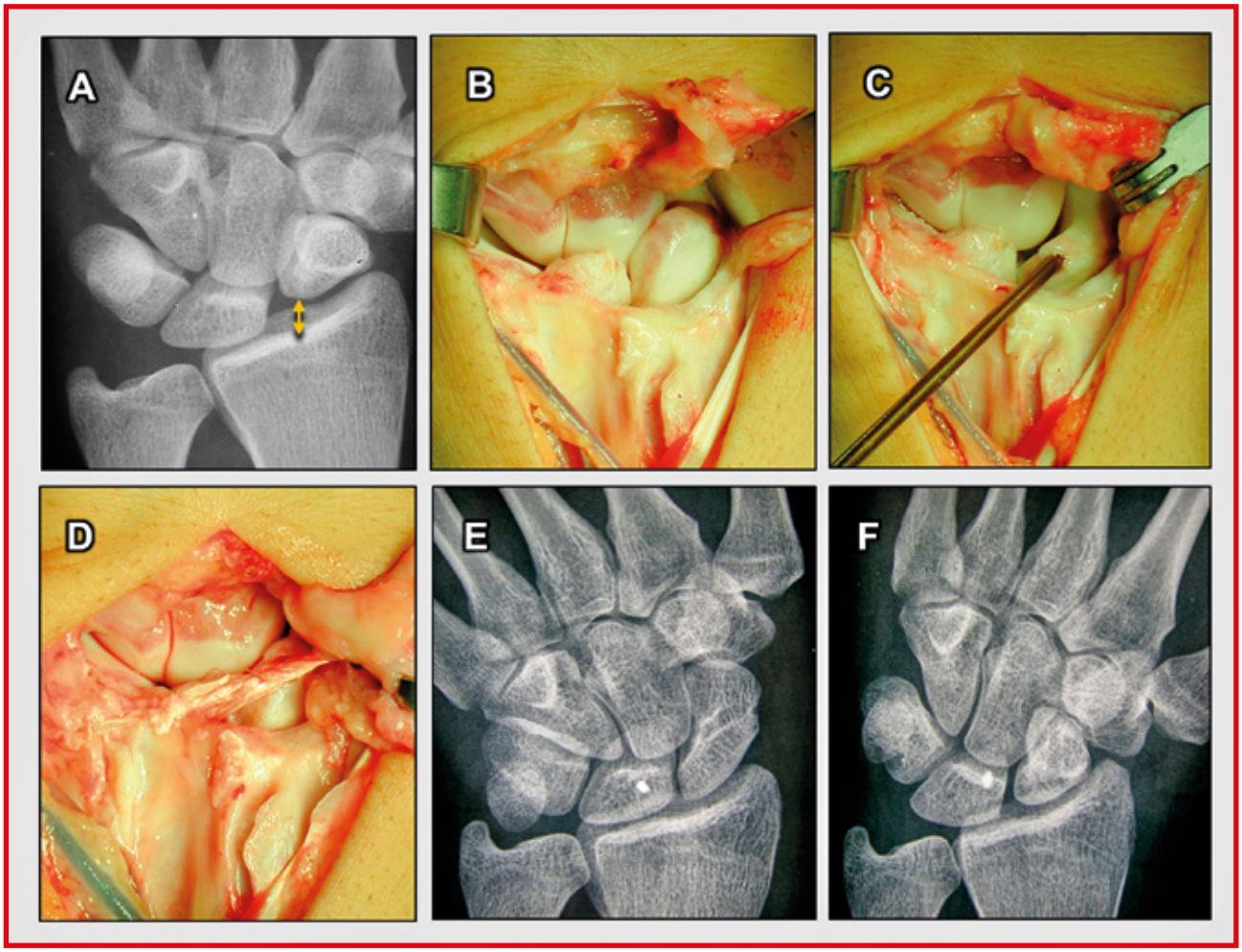

Figura 2A-F: *Ejemplo clínico de la utilización de la ligamentoplastia 3LT en un paciente afecto de una inestabilidad escafolunar en estadio 3.* ***A:*** *Radiografía posteroanterior de muñeca, obtenida antes de la cirugía, donde se observa el escafoides acortado y separado de la fosa escafoidea (doble flecha), con el signo del anillo positivo. Fotografías obtenidas durante la intervención quirúrgica. Se observa la marcada subluxación del polo proximal del escafoides hacia dorsal (**B**), el labrado del túnel a través del escafoides (**C**), y un detalle de la ligamentoplastia antes de reparar la capsulotomía (**D**). Radiografías dinámicas en inclinación cubital (**E**), y en inclinación radial (**F**) obtenidas a los 14 meses de la intervención, demostrando una perfecta cinemática del escafoides.*

4) que no exista desgaste cartilaginoso, condrolisis o artrosis en ninguno de los segmentos articulares
5) que el semilunar mantenga una relación estable sobre el radio, sin traslaciones cubitales y/o rotaciones en extensión excesivas.

Técnica quirúrgica

- Bajo anestesia regional (bloqueo axilar o supraclavicular) más sedación, en decúbito supino, y control del sangrado mediante torniquete neumático subaxilar, se inicia la intervención mediante una incisión en zigzag, en S, o longitudinal, de unos 8 centímetros de longitud, centrada sobre el tubérculo de Lister.
- Sin separar el tejido subcutáneo de la piel, se elevan los dos bordes de la incisión hasta localizar y proteger las ramas sensitivas dorsales de los nervios radial y cubital. En ocasiones hay que ligar algún tronco venoso que, de forma atípica, cruce transversalmente el dorso de la muñeca.
- El retináculo extensor se divide a lo largo del tercer compartimiento, y el tendón extensor largo del pulgar se desplaza fuera de su compartimento, hacia el lado radial.
- Se seccionan los septos retinaculares que separan los compartimentos II –III, III-IV y IV-V, y se levantan dos colgajos retinaculares (uno radial, otro cubital) destapando por completo la cápsula articular. La mayoría de los septos contienen vasos intraseptales que hay que coagular con cuidado.
- En el suelo del IV compartimento se localiza el nervio interóseo posterior. Si tiene un aspecto granulomatoso, irregular, amarillento, y de más de 2 milímetros

de diámetro, no es un nervio normal: es un neuroma por tracción y debe denervarse, como medida básica de aliviar el dolor que produce. En cambio, si el nervio es delgado, blanco, y sin irregularidades, no hay que seccionarlo.

- En el caso que se haya denervado el nervio interóseo posterior, se recomienda la capsulotomía de base radial, descrita por Berger et al.[1] La primera incisión empieza en la estiloides radial, y transcurre a lo largo del borde dorsal del radio hasta el centro de la fosa semilunar. La segunda incisión se hace a partir del final de la primera incisión siguiendo las fibras del ligamento dorsal radio-piramidal hasta su inserción distal en la cresta dorsal del hueso piramidal. La tercera incisión transcurre paralelamente a la primera, desde la articulación escafotrapezial, a lo largo del ligamento intercarpiano dorsal, hasta encontrarse con la segunda incisión, en el dorso de la piramidal. Mediante la conexión de las incisiones 2 y 3, se crea un colgajo capsular que se eleva cuidadosamente seccionando sus conexiones con el borde dorsal de los tres huesos de la hilera proximal. Es importante dejar suficiente ligamento radio-piramidal dorsal unido al piramidal, con la finalidad de facilitar el tensado de la ligamentoplastia (Figura 2B).
- Si el nervio interóseo posterior es normal, se recomienda una capsulotomía de base proximal que preserve la inervación capsular. El diseño es parecido al anterior, excepto que la primera incisión a lo largo del margen distal del radio no se hace. En lugar de ello, se realiza una incisión vertical que conecta el extremo lateral de la tercera incisión transversal con la estiloides radial. Cuando se eleva este colgajo capsular hay que vigilar no dañar el ligamento dorsal lunopiramidal.
- A continuación se gira la mano y se obtiene una hemi-bandeleta del tendón flexor carpi radialis (FCR). Comenzando a nivel del polo distal del escafoides, y a través de pequeñas incisiones palmares transversales a lo largo del curso de la FCR, se obtiene una bandeleta de tendón de aproximadamente unos 2,5 milímetros de diámetro, cuyo extremo distal no se desinserta.
- Previa introducción de una aguja Kirschner que servirá de guía, se labra un túnel transóseo a través del escafoides, con una broca canulada de 2.7 mm o de 3.2 mm de diámetro. El túnel se inicia dorsalmente, a nivel del punto de inserción del ligamento escafolunar dorsal, siguiendo el eje principal del escafoides, para salir por el ápex de la tuberosidad del escafoides (Figura 2C).
- La hemi-bandeleta de tendón FCR se pasa a través del túnel del escafoides utilizando un asa de alambre o cualquier instrumento adecuado para esta finalidad.
- A continuación se labra una trinchera sobre el dorso del semilunar con una gubia. Esta trinchera tiene como misión facilitar la inserción del tendón al hueso. Un pequeño anclaje óseo en el fondo de la trinchera nos va a asegurar el pleno contacto entre ambas estructuras.
- Se localiza el extremo distal del ligamento dorsal radio-piramidal y, a nivel de su inserción en el hueso, se practica una hendidura a través de la cual se hace pasar la porción de tendón. El ligamento radio-piramidal dorsal se utiliza como una polea para tensar el nuevo ligamento.
- Antes de empezar a suturar la ligamentoplastia, hay que reducir el escafoides en relación al semilunar, y después el hueso grande respecto al bloque escafolunar. Las dos reducciones se neutralizan con dos agujas de Kirschner de 1,5 mm de diámetro: una introducida por el borde interno del semilunar hacia el polo proximal del escafoides, y la otra desde el borde postero-lateral del escafoides hacia el cuerpo del hueso grande. Es aconsejable no introducir las agujas a través de la tabaquera anatómica a fin de preservar la integridad de las ramas sensitivas del nervio radial, y la arteria radial. Las agujas se cortan justo debajo de la piel, cerciorándose que no estén en contacto con ningún nervio sensitivo. Es importante no dejarlas ni muy superficiales (donde serían muy molestas para el paciente) ni tan profundas que se dificulte su extracción.
- Para asegurar una correcta reducción del escafoides y el semilunar, es esencial eliminar todo vestigio de extensión anómala del semilunar (DISI).
- Una vez reducido y estabilizado el carpo, se procede a fijar el tendón dentro de la trinchera del semilunar mediante el anclaje óseo mencionado anteriormente. Ello impedirá que durante los movimientos de flexión y extensión, el tendón no se salga de la trinchera.
- Para acabar de estabilizar la ligamentoplastia, el extremo de la bandeleta del tendón se sutura sobre sí mismo con varios hilos reabsorbibles de 3-0 (Figura 2D).
- El colgajo capsular se vuelve a su posición original, y se repara anatómicamente mediante puntos de sutura engarzando fibras paralelas de los ligamentos escindidos longitudinalmente. Finalmente, se colocan algunos puntos de sutura uniendo la cápsula con el tendón que se ha utilizado para reconstruir los ligamentos escafolunares. Con ello se evitan comunicaciones no fisiológicas entre la articulación mediocarpiana y la radiocarpiana.
- Finalmente, se repara el retináculo extensor, se colocan drenajes en el tejido subcutáneo, y se cierra la incisión cutánea.

Cuidados postoperatorios

La muñeca se inmoviliza durante 10 días con dos férulas de yeso almohadillado en posición neutra, sin incluir ni el pulgar ni el codo. Se insiste en que el paciente mantenga la mano en posición vertical tanto como sea posible, y que movilice los dedos. A los 10 días se retiran las suturas cutáneas, se obtienen radiografías de control y se coloca un vendaje rígido (termoplástico o yeso) antebraquial que se mantiene durante un mes. En ese momento, se retira el vendaje rígido, se obtienen nuevas radiografías de control, y se aplica una muñequera con férula palmar que se retirará tres veces al día para realizar movimientos activos de circumducción radiocarpiana. A las 8 semanas se retiran las agujas y se instaura un programa de rehabilitación funcional más intenso. A los 3 meses puede prescindirse de la muñequera, si bien no se permitirán deportes de contacto (fútbol, baloncesto, esquí,..) hasta los 6 meses de la intervención. Es importante recordar que es normal que esta intervención genere una importante fibrosis capsular, y por tanto una limitación importante de la flexión de la muñeca. En efecto, no hay que preocuparse demasiado si se tarda más de un año en lograr su normal elasticidad, y sobre todo hay que saber que forzar la flexión mediante manipulaciones intempestivas bajo anestesia suele conllevar el efecto contrario.

Resultados

En el 2006, publicamos los resultados de 38 pacientes (24 hombres; 14 mujeres, edad promedio 31 años, entre 18 y 52) cuya inestabilidad fue tratada mediante el método 3LT.[4] Veintiún pacientes presentaban una disociación escafolunar en estadío 3, y 17 en estadío 4. En 9 casos se les aplicó la técnica 3LT tras comprobar que la subluxación, inicialmente irreducible, se convertía en reducible tras extirpar la fibrosis existente entre el escafoides y el trapezoide, y entre el escafoides y el semilunar. En ningún caso se diagnosticó una inestabilidad del semilunar (estadio 5) con traslación cubital del carpo.

Con un seguimiento promedio de 46 meses (rango 7-98), todos los pacientes fueron revisados personalmente. Veintiocho pacientes declararon no tener ningún tipo de molestias en reposo, si bien sólo tres declaraban no tenerlas ni al realizar esfuerzos considerables con la mano afectada. Ocho pacientes presentaban ligeras molestias en reposo y dolor a medianos esfuerzos, mientras que en dos ocasiones existían molestias continuas con brotes de inflamación tras mínimos esfuerzos.

Veintinueve pacientes pudieron reincorporarse a su trabajo original sin limitaciones. En siete ocasiones se registró una cierta reducción de su capacidad funcional si bien ello no les impidió volver a sus ocupaciones habituales, mientras que dos tuvieron que aceptar un grado de incapacidad incompatible con su trabajo.

Los rangos promedio de movilidad pasiva residual fueron de 51^0 de flexión (74% respecto a la movilidad del lado opuesto), 52^0 de extensión (77%), 15^0 de inclinación radial (78%) y 28^0de inclinación cubital (92%). La fuerza de garra medida con un dinamómetro Jamar en posición 3, fue del 65% respecto al lado contralateral.

No se apreció ningún caso de necrosis del escafoides. En la mayoría existió un ligero aumento de la diástasis escafolunar (3.8 mm de promedio) en relación del observado tras la intervención (3.1 mm), siendo ésta siempre inferior a la diástasis existente antes de la intervención, donde la mayoría presentaban más de 5 mm de diástasis (Figura 2E-F). No se observó ninguna disminución significativa de la altura carpiana, y tan sólo en dos casos se observó la presencia, ya en el post-operatorio inmediato, de una desalineación en VISI, por exceso en la reducción. Siete pacientes presentaron signos de progresión artrósica radioescafoidea, si bien ninguno de ellos declaró tener mayores molestias que los pacientes sin este hallazgo. Solo en dos casos la técnica fracasó completamente, apareciendo un patrón de artrosis avanzada, tipo SLAC 2. Ninguno de ellos ha precisado ser reintervenido.

2. Ligamentoplastia espiral

Indicaciones

Desarrollamos la ligamentoplastia espiral en 2010 en colaboración con miembros de la unidad de cirugía

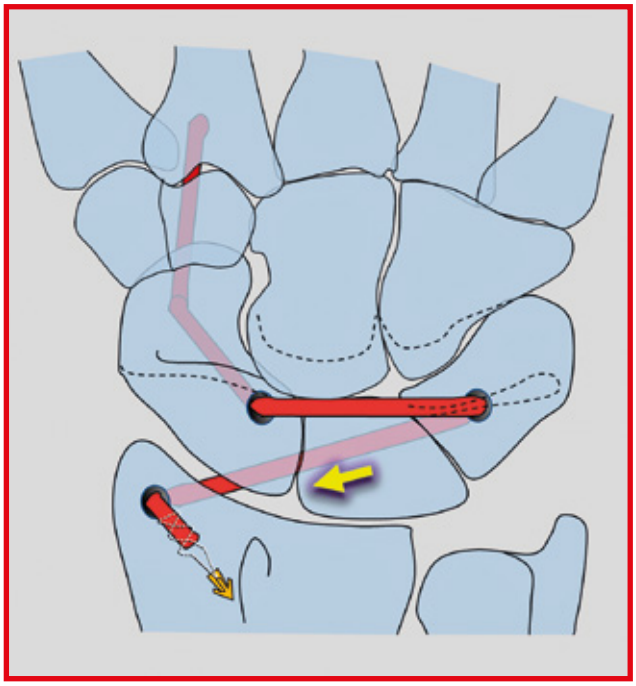

Figura 3: *Representación de la ligamentoplastia espiral.*

de mano de la universidad de Singapur[3] (Figura 3). Inicialmente descrita para el tratamiento de las inestabilidades perilunares con doble afectación escafolunar y lunopiramidal, la ligamentoplastia espiral está también indicada en las inestabilidades escafolunares, estadio 5, es decir, en aquellos casos donde, aparte de la inestabilidad rotatoria del escafoides, existe una notable inestabilidad radiolunar, caracterizada por una traslación cubital y/o una deformidad en DISI.[6]

Técnica quirúrgica

El procedimiento se inicia de forma parecida a la ligamentoplastia 3LT, excepto que el injerto tendinoso no se ancla en el dorso de la articulación luno-piramidal, sino que se le hace pasar por un túnel a través del hueso piramidal, para reconstruir los ligamentos radiolunar largo y luno-piramidal anterior. A continuación se revisan, paso a paso, los gestos quirúrgicos específicos de esta técnica.

- Aparte de la incisión dorsal y las incisiones anterolaterales, la ligamentoplastia espiral necesita también de una incisión tipo túnel carpiano, extendida proximalmente en una forma de zig-zag. El objetivo es poder visualizar con facilidad el suelo del túnel carpiano.
- Los pasos iniciales son los mismos que para una ligamentoplastia 3LT. Las diferencias comienzan cuando el tendón se encuentra en el dorso del piramidal.
- La tenodesis no toma el ligamento dorsal radio-piramidal como punto de anclaje, sino que se pasa a través de un túnel trans-piramidal anteroposterior perforado, de palmar a dorsal, utilizando la incisión del túnel carpiano.
- Una vez en el suelo del túnel carpiano, el extremo tendinoso es traccionado por una pinza-mosquito introducida a través de la incisión anterolateral. Esta pinza debe pasar por detrás de todos los tendones flexores de los dedos, siguiendo más o menos la dirección de una línea imaginaria que uniera la estiloides radial con el pisiforme. Al hacerlo, llevamos al tendón hacia la cara palmar de la estiloides radial. Antes de hacer esto, es importante identificar y proteger la arteria radial
- El injerto de tendón es finalmente insertado a la estiloides radial por medio de un anclaje óseo o, si por longitud alcanza, se le pasa a través de otro túnel trans-estiloideo radial para llevarlo al segundo compartimento donde puede suturarse al tubérculo de Lister con suturas transóseas.
- El cierre capsular, retinacular y cutáneo, así como los cuidados post-operatorios, son idénticos a los descritos para la ligamentoplastia 3LT.

Resultados

Hasta el año 2012, habíamos utilizado la ligamentoplastia espiral en tan sólo 5 pacientes.[3] En el momento actual, la vamos utilizando con más frecuencia, si bien no tenemos todavía datos evolutivos adecuados. Con un seguimiento medio de 17 meses, los 5 pacientes habían vuelto a sus ocupaciones con una reducción de apenas un tercio de la movilidad, y una fuerza de puño del 70% respecto al lado contralateral. Todos los pacientes se mostraron satisfechos con el resultado obtenido.

La complicación más frecuente en ambos tipos de ligamentoplastia es la recidiva de la desaxación y diástasis escafolunar, con la consiguiente degeneración artrósica. En la mayoría de casos eso se produce por haber intentado estas técnicas en pacientes con deformidades pobremente reductibles o cuando el deterioro del cartílago ya está presente (SLAC). Efectivamente, cuando la reductibilidad está en duda, se recomienda un tratamiento de rescate más agresivo (artrodesis parcial o total, carpectomía proximal, o artroplastias de implante).

Bibliografía

1. Berger RA, Bishop AT, Bettinger PC. New dorsal capsulotomy for the surgical exposure of the wrist. Ann Plast Surg 1995; 35:54-59.
2. Brunelli GA, Brunelli GR. A new technique to correct carpal instability with scaphoid rotary subluxation: A preliminary report. J Hand Surg (Am), 1995; 20:S82-S85.
3. Chee KG, Chin AYH, Chew EM, Garcia-Elias M. Antipronation Spiral Tenodesis – A Surgical Technique for the Treatment of Perilunate Instability. J Hand Surg (Am), 2012, 37:2611-2618.
4. Garcia-Elias M, Lluch AL, Stanley JK. Three-ligament tenodesis for the treatment of scapholunate dissociation: indications and surgical technique. J Hand Surg (Am). 2006; 31:125-134.
5. Garcia-Elias M. Carpal instability. In: Wolfe SW, Hotchkiss RN, Pederson WC; Kozin SH, eds. *Green's Operative Hand Surgery.* 6th ed. Philadelphia: Churchill Livingstone, 2010.
6. Garcia-Elias M. Classification of scapholunate injuries. In Shin AY, Day CS (eds): Epub-Advances in scapholunate ligament treatment. Chicago IL, American Society for Surgery of the Hand, 2014: 52-62.
7. Salvá-Coll G, Garcia-Elias M, Hagert E. Scapholunate Instability: Proprioception and Neuromuscular Control. J Wrist Surg, 2013; 2:136-140.
8. Van Den Abbeele KLS, Loh YC, Stanley JK, et al. Early results of a modified Brunelli procedure for scapholunate instability. J Hand Surg (Br),1998; 23:258-261.

DENOMINACIÓN DEL MEDICAMENTO. ALGISTICK 1% emulsión cutánea. **COMPOSICIÓN CUALITATIVA Y CUANTITATIVA.** Por 100 ml: Diclofenaco sódico (D.O.E) 1g. Para excipientes, ver **"Lista de excipientes"**. **FORMA FARMACÉUTICA.** Emulsión cutánea transparente, ligeramente amarillenta. **DATOS CLÍNICOS. Indicaciones terapéuticas.** Alivio local del dolor y la inflamación leves producidos por: pequeñas contusiones, golpes, distensiones, tortícolis u otras contracturas, lumbalgias y esguinces leves producidos como consecuencia de una torcedura. **Posología y forma de administración.** USO CUTÁNEO EXCLUSIVAMENTE EXTERNO. Adultos y niños mayores de 12 años: aplicar una fina capa del producto en la zona dolorida de 3 a 4 veces al día mediante un ligero masaje para facilitar la penetración. Aplicar sobre la zona afectada extendiendo la emulsión mediante desplazamiento del roll-on sobre la piel y friccionar con suavidad ejerciendo un ligero masaje para favorecer su absorción. Lavarse las manos después de cada aplicación. No aplicar más de 7 días seguidos. **Contraindicaciones.** Hipersensibilidad al *diclofenaco* o a cualquiera de los componentes de este medicamento. • No utilizar sobre quemaduras solares. • No administrar a pacientes que hayan presentado reacciones alérgicas (rinitis, asma, prurito, angiodema, urticaria, shock u otras), provocadas por ácido acetilsalicílico u otros AINES debido a la posibilidad de hipersensibilidad cruzada. **Advertencias y precauciones especiales de empleo.** - Utilizar sólo en piel intacta, no sobre heridas abiertas, mucosa o piel eczematosa. - Administrar con precaución en pacientes asmáticos **o con historial de alergia a los colorantes azoicos (p.ej.: tartrazina amarillo anaranjado,…)**. - Evitar el contacto con los ojos. - No exponer al sol la zona tratada. - No utilizar con vendajes oclusivos. - No utilizar en áreas extensas. - No aplicar simultáneamente en la misma zona que otras preparaciones tópicas. - No utilizar en menores de 12 años. - Si los síntomas persisten más de 7 días o se produce irritación o empeoramiento, deberá evaluarse la situación clínica del paciente. **Interacción con otros medicamentos y otras formas de interacción.** No se han descrito en el uso cutáneo, pero se valorará la conveniencia de utilizar otros analgésicos durante el tratamiento con esta especialidad. **Embarazo y lactancia.** Embarazo: A pesar de que no se han detectado efectos teratógenos en los estudios de toxicidad realizados en animales tras la administración oral de *diclofenaco* y que en el uso cutáneo la absorción sistémica es muy pequeña, el preparado no debe usarse durante el embarazo, salvo criterio médico. El *diclofenaco* por vía sistémica no está indicado durante el embarazo, específicamente durante el tercer trimestre, ya que al inhibir la síntesis de prostaglandinas, puede producir distocia, interferir en el parto o retrasarlo, así como producir efectos adversos en el sistema cardiovascular fetal , como por ejemplo : el cierre prematuro del ductus arteriosus. Lactancia: No se recomienda su uso durante el periodo de lactancia, ya que el diclofenaco se distribuye en la leche materna, y podría producir efectos adversos en el lactante. **Efectos sobre la capacidad para conducir y utilizar máquinas.** No se han descrito en el uso cutáneo. **Reacciones adversas:** • Poco frecuentes (>1/1000, < 1/1000): eritema, prurito y sensación de quemazón cutánea en la zona de aplicación. • Raras (>1/10000, < 1/10000): fotodermatitis. En caso de observar la aparición de reacciones adversas, se deben notificar a los sistemas de farmacovigilancia y, si fuera necesario, suspender el tratamiento. **Sobredosis.** • Debido a su uso externo no es probable que se produzcan cuadros de intoxicación. • En caso de ingestión accidental, los síntomas de sobredosis dependerán de la dosis ingerida y el tiempo transcurrido desde la ingestión. Las manifestaciones más frecuentes son: nauseas, vómitos, dolor abdominal, y reducción de la consciencia. • Tratamiento: si ha transcurrido menos de una hora, realizar vaciado gástrico provocando el vómito o por lavado gástrico. Se administrará carbón activado en dosis repetidas y un purgante salino, para favorecer la excreción no renal del fármaco. Se procederá al mantenimiento de las constantes vitales y tratamiento sintomático de la irritación gastrointestinal. **DATOS FARMACÉUTICOS. Lista de excipientes:** Dietilenglicol monoetil éter, macroglicéridos de caprilocaproilo, oleato de poliglicerol, isoestearato de isoestearilo, ácido oleico y agua purificada. **Incompatibilidades.** No se han descrito. **Período de validez.** 2 años. **Precauciones especiales de conservación.** No requiere condiciones especiales de conservación. **Naturaleza y contenido del recipiente.** Frasco y tapón de polietileno blanco con dispositivo roll-on conteniendo 60 ml de emulsión cutánea. **Instrucciones especiales de eliminación.** La eliminación de los productos no utilizados o de los envases se establecerá de acuerdo con las exigencias locales. **TITULAR DE LA AUTORIZACIÓN DE COMERCIALIZACIÓN.** Angelini Farmacéutica, S.A. C. Osi, 7. 08034 Barcelona (España). **NÚMERO DE AUTORIZACIÓN DE COMERCIALIZACIÓN:** 67.266. **FECHA DE LA PRIMERA AUTORIZACIÓN /RENOVACIÓN DE LA AUTORIZACIÓN.** Noviembre 2005. **FECHA DE LA REVISIÓN DEL TEXTO:** Noviembre 2005. **PRESENTACIÓN Y PVP.** Envase con 60 ml. PVP IVA 7,90 €. **MEDICAMENTO NO SUJETO A PRESCRIPCIÓN MÉDICA.**

COGITARE ET RECTE AMBULARE
SOGACOT

Ligamentoplastia escafolunar asistida mediante artroscopia

F. Corella[1] ✉, M. Del Cerro[2], M. Ocampos[3], R. Larrainzar[4]

1,3,4. Unidad Cirugía Mano. Hospital Univ. Infanta Leonor. Madrid
2,1. Unidad Cirugía Mano. Hospital Beata María Ana. Madrid

Introducción

A día de hoy existen dos formas de abordar quirúrgicamente la inestabilidad escafolunar, mediante cirugía abierta o mediante cirugía artroscópica. Las técnicas clásicas artroscópicas incluyen el desbridamiento y la vaporización, pudiendo asociar en ambas una fijación temporal E-Lu con agujas de Kirschner. La escasa capacidad de cicatrización del ligamento escafolunar (LEL) en las lesiones crónicas, asociado al hecho de que este tipo de técnicas no proporcionan una reconstrucción ligamentosa anatómica, conlleva que sus resultados puedan ser satisfactorios en lesiones agudas[1] o en lesiones crónicas parciales[2-4], pero que empeoren cuando la lesión ligamentosa es completa y crónica[5].

Buscando una reconstrucción lo más anatómica posible, se han descrito multitud de técnicas abiertas tales como capsulodesis, tenodesis, reconstrucciones hueso-ligamento-hueso[6,7]. En todas ellas, se realiza un abordaje dorsal, lo que origina un amplio tejido cicatricial, que puede disminuir el rango de movimiento.

Con la idea de realizar una reconstrucción anatómica, con la menor lesión de partes blandas posible, publicamos en el año 2011 una técnica de reconstrucción ligamentosa con apoyo artroscópico, con la que se reconstruía la porción dorsal del LEL y los estabilizadores secundarios[8]. Posteriormente se publicó una modificación de la técnica original, para reconstruir tanto la porción dorsal como volar del LEL[9].

El presente capítulo es un trabajo de revisión en el que se realizará una justificación anatómica y biomecánica de la ligamentoplastia artroscópica, se explicará en detalle la técnica quirúrgica y las últimas modificaciones que simplifican la reconstrucción volar, se detallará el protocolo de rehabilitación postoperatorio y se especificarán las indicaciones y contraindicaciones de la técnica quirúrgica.

Justificación del tipo de reconstrucción

Como ha demostrado Short[10,11], en una inestabilidad escafolunar, el escafoides no sólo se flexiona sino que también se prona y esta pronación es la responsable del conflicto en el margen dorsal de radio (Fig 1 A,1B). La pérdida de la congruencia y el pinzamiento dorsal, hacen que los cambios degenerativos se inicien en la porción dorso-radial del radio (SLAC I). Si la incongruencia permanece, los cambios degenerativos se extienden a toda la articulación radio-escafoidea (SLAC II). Pero la pronación del escafoides no sólo produce una incongruencia radiocarpiana, también lo hace en la articulación mediocarpiana alterando "el cuenco" que forman el escafoides y el semilunar para la cabeza del hueso grande (SLAC III)[12] (Fig 1C, 1D).

Por esta razón, para evitar la incongruencia que aparece con la pronación del escafoides, consideramos que toda reconstrucción de la porción dorsal del LEL, no sólo debe conseguir extender el escafoides sino tam-

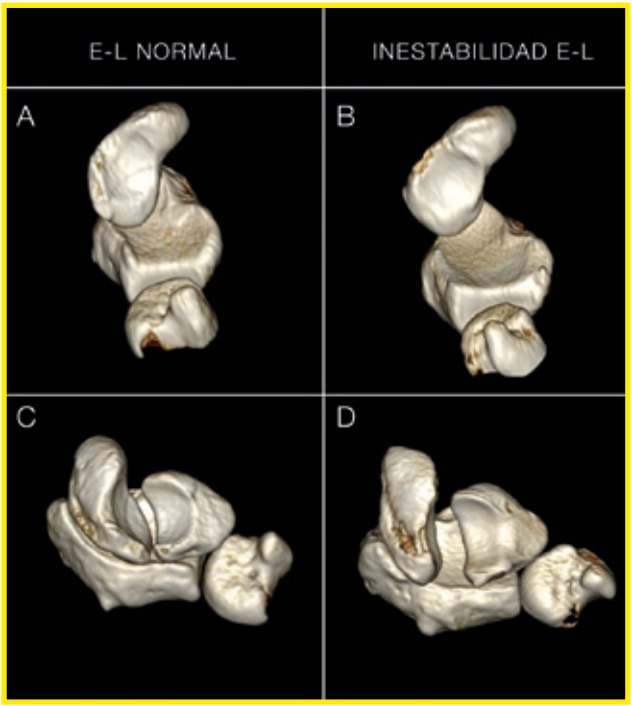

Figura 1. A: *Posición normal del escafoides sobre la fosa escafoidea.* ***B:*** *Desplazamiento dorsal del escafoides sobre el margen dorsal del radio.* ***C:*** *Posición normal del escafoides, que con el semilunar, forman un "cuenco" para el hueso grande.* ***D:*** *La pronación del escafoides conlleva una incongruencia en la articulación medio-carpiana y el desplazamiento sobre el margen dorsal del radio.*

✉ **Autor para correspondencia:**
fernando.corella@gmail.com

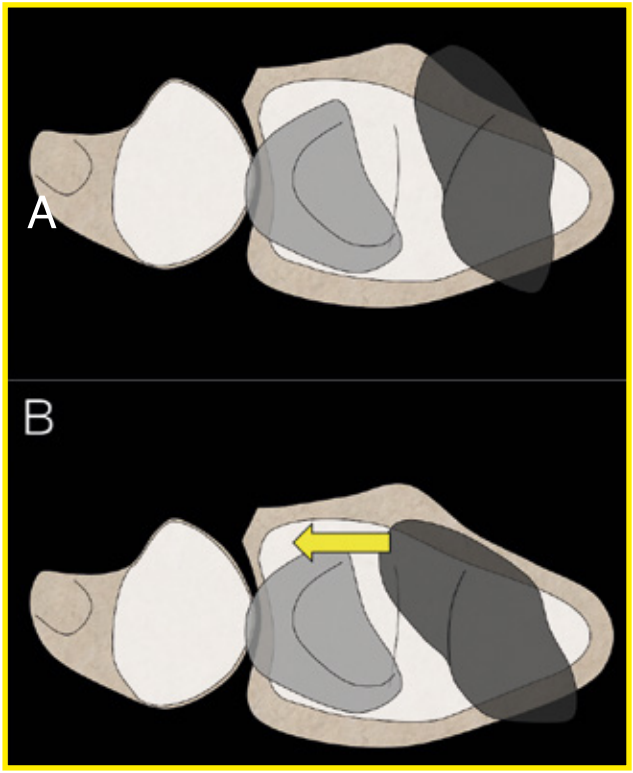

Figura 2: *La tracción dorsal del escafoides lo supina, corrigiendo la pronación del hueso, que es la responsable de la incongruencia tanto en la articulación radio-carpiana como medio-carpiana.*

bién supinarlo, y para ello es necesario que traccione de la porción dorsal del escafoides hacia cubital (Fig 2).

La porción dorsal del LEL es la más resistente y responsable de la "mayor función mecánica"[13]. Por ello la inmensa mayoría de las técnicas reconstructivas se centran en ella. Pero no es la única, ya que el LEL tiene forma "C" y une el escafoides y el semilunar tanto en dorsal, como en volar (la 2ª en resistencia) y en proximal (la porción membranosa que tiene menor resistencia)[13]. Una reconstrucción exclusivamente dorsal, con un único punto de unión E-Lu, no puede evitar la apertura volar y la rotación en el plano sagital (Fig 3). Por este motivo, se planteó la posibilidad de reconstruir la porción dorsal y volar, obteniendo dos puntos de unión, para evitar la apertura volar y el desplazamiento sagital.

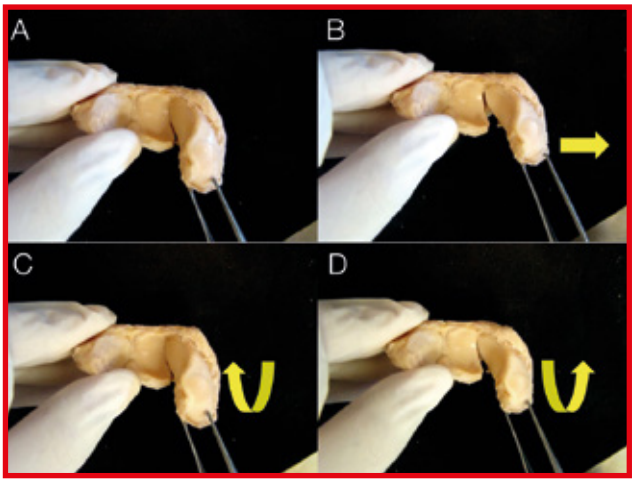

Figura 3: *Espécimen de muñeca derecha en el que se ha mantenido la porción dorsal del ligamento escafolunar. Al existir un solo punto de anclaje entre los dos huesos, tanto el movimiento de apertura volar, como el desplazamiento en el plano sagital, no se evitan.*

En resumen, se trata de corregir las tres alteraciones que tiene el escafoides en una inestabilidad escafolunar:

- Al pasar la plastia por el túnel del escafoides y traccionar desde dorsal, el escafoides se extiende, corrigiendo su flexión.
- Al pasar la plastia por el túnel del semilunar y traccionar desde volar, el escafoides se supina, corrigiendo la pronación.
- Al reconstruir tanto la porción dorsal como la volar y tener dos puntos de anclaje entre los huesos, se evita la apertura volar y el desplazamiento en el plano sagital del escafoides respecto al semilunar.

Justificación de la asistencia artroscópica

En el estudio anatómico se demostró que existía una mínima lesión de partes blandas y una integridad del nervio interóseo posterior (NIOP) en todos los casos[8]. El amplio tejido cicatricial que produce el abordaje y la capsulotomía dorsal, puede disminuir el rango de movimiento articular. Al minimizar la lesión de partes blandas, se disminuirá el tejido cicatricial y por tanto la pérdida de movilidad (Fig 4A y C).

Figura 4. A y C: *Comparación del tamaño de las vías de abordaje entre un abordaje dorsal clásico y la vía dorsal usada para la ligamento-plastia artroscópica.* ***B y D:*** *Comparación del tamaño de la capsulotomía. La flecha negra señala el NIOP, seccionado durante el abordaje dorsal y preservado durante la ligamento-plastia.*

Por otro lado, en todas las capsulotomías dorsales tipo *fiber-splitting*[14] o tipo *nerve-sparing*[15], se desinserta el ligamento intercarpiano dorsal de sus uniones al escafoides y al semilunar. Se ha demostrado que su lesión provoca que una inestabilidad dinámica evolucione a una estática[16,17]. Al no realizar una capsulotomía dorsal, se mantiene íntegro un estabilizador secundario fundamental en la inestabilidad escafolunar (Fig 4B y D).

Por último, cada vez se le está dando más importancia a la propiocepción de la muñeca y al funcionamiento de los estabilizadores dinámicos (musculatura antebraquial). La información propioceptiva del carpo se transmite de forma mayoritaria a través del NIOP[18-21]. Al no lesionarlo y mantener íntegras las conexiones nerviosas de la cápsula dorsal, se respeta la sensibilidad propioceptiva y por tanto la función de los estabilizadores dinámicos del carpo (Fig 4B y D).

Técnica quirúrgica

- *Artroscopia estándar:* se comienza realizando una artroscopia estándar a través de los portales dorsales radiocarpianos 3/4 y 6R y los medio-carpianos radial (MCR) y ulnar (MCU). Se valora el estado de las superficies articulares, las distintas patologías asociadas que pudieran coexistir y el grado de inestabilidad escafolunar[22].
- *Túneles óseos en escafoides y semilunar:* a través del portal 3/4 se introduce una aguja de Kirschner de 1 mm desde la porción dorsal del LEL hasta salir por el tubérculo del escafoides. El túnel se realiza con una broca canulada de 3 mm (Fig 5). El túnel del semilunar se realiza también con una broca canulada de 3 mm, en su zona dorsal y media, paralelo a su superficie articular (Fig 6). Se realiza a través de una incisión longitudinal de 2 cm, se abre el retináculo extensor y se retraen los tendones del cuarto compartimento hacia radial, exponiendo así la cápsula articular (Fig 7).
- *Preparación de la zona dorsal para el paso de la plastia:* se coloca la óptica en el portal 6R y se realiza un portal, que una la entrada del túnel del semilunar, con la articulación radiocarpiana. A través de este portal se introduce un *"suture lasso curvo"* (Arthrex), se captura su bucle y se recupera por el portal ¾ (Fig 8).
- *Obtención de la plastia del flexor radial del carpo (FRC):* es un hemitendón de 3 mm de anchura por 8-10 cm de longitud, de la porción más radial del FRC. Se obtiene a través de dos incisiones. La 1ª se extien-

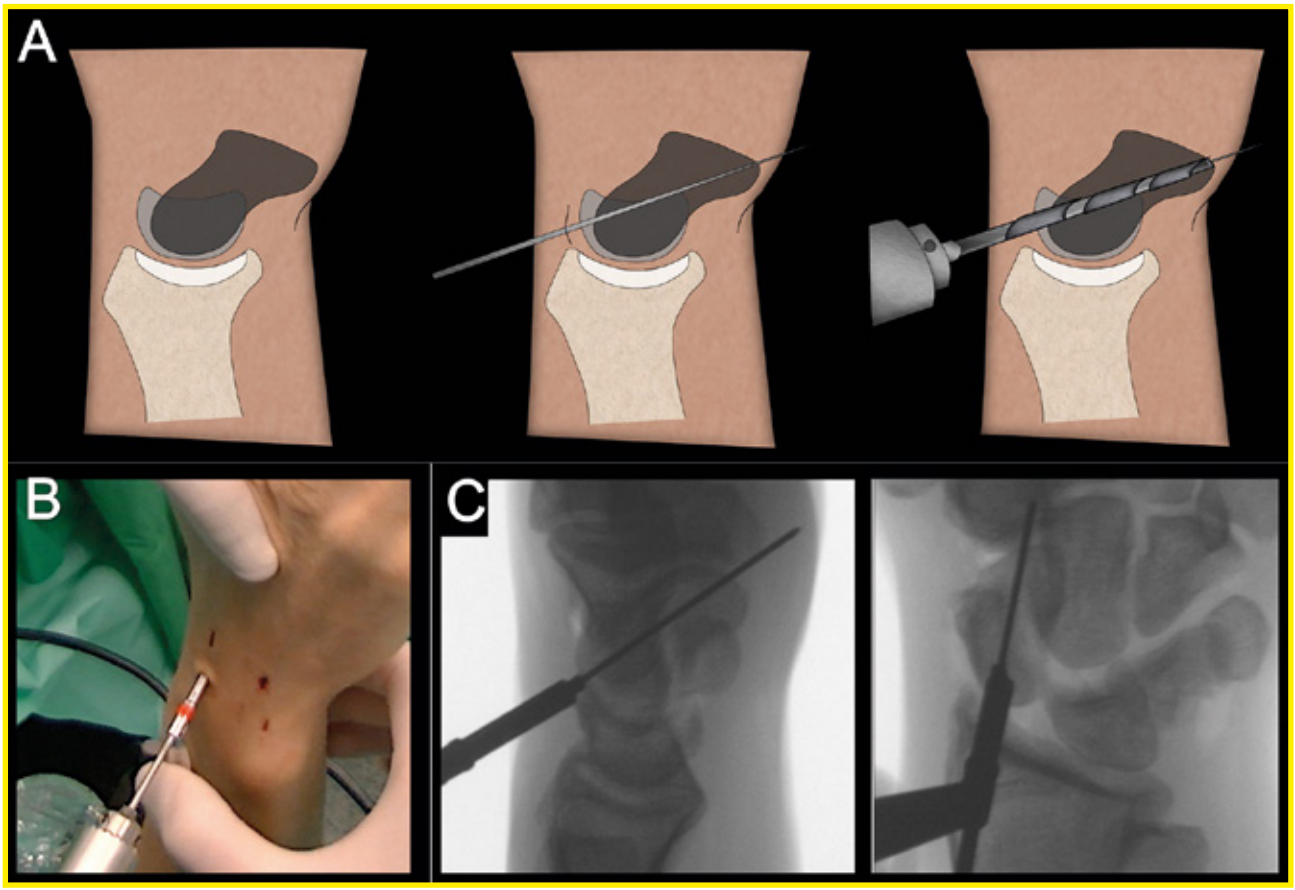

Figura 5. A: *Túnel óseo en el escafoides. Se realiza desde la porción dorsal del LEL hasta salir por el tubérculo del escafoides.* ***B:*** *Se realiza a través del portal 3/4.* ***C:*** *Control AP y lateral radiológico.*

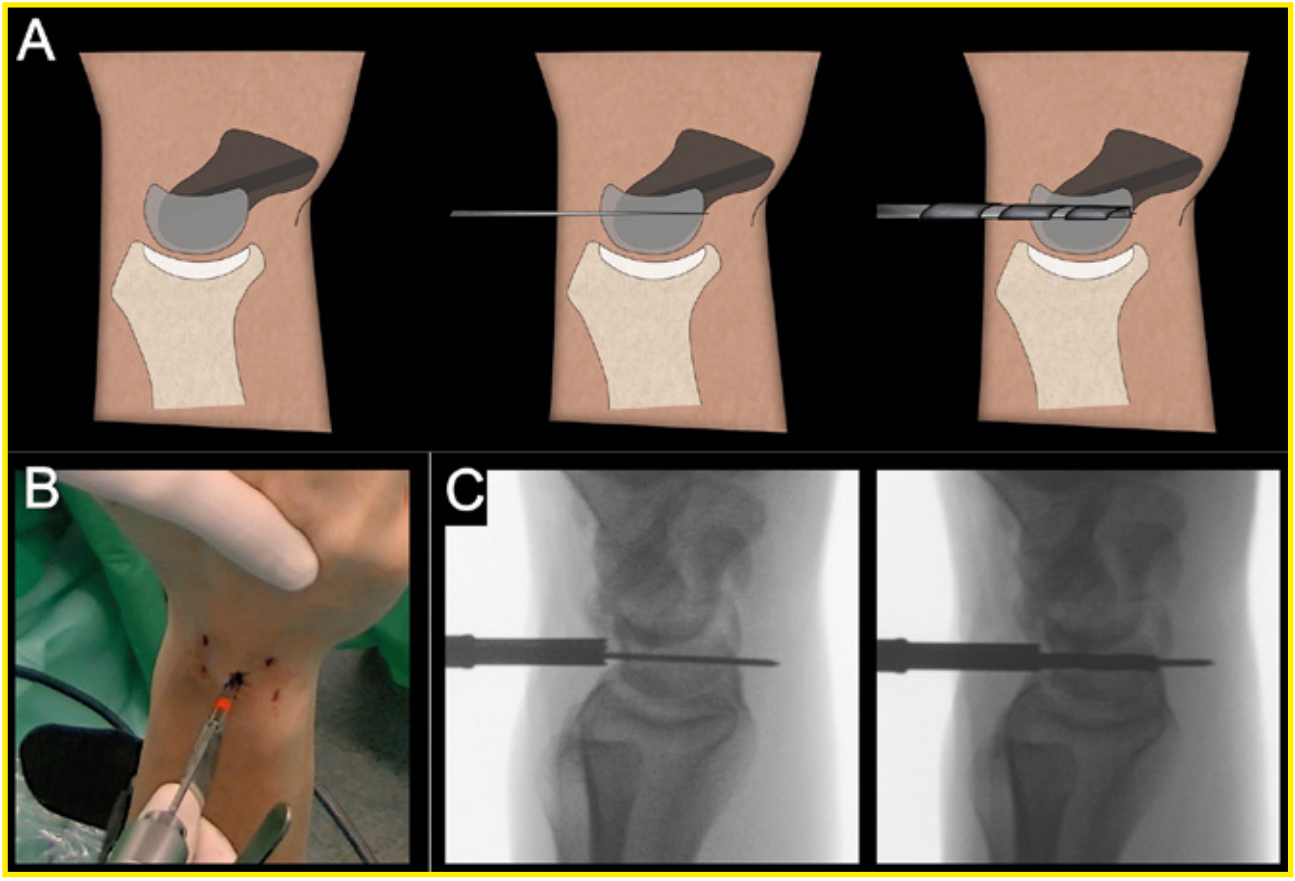

Figura 6. A: *Túnel óseo en el semilunar, centrado en el plano AP y paralelo a la superficie articular en el plano lateral.* ***B:*** *Se realiza a través de una incisión de 1,5 cm sobre el semilunar.* ***C:*** *Control radiológico.*

de desde la salida del túnel del escafoides hasta que se identifica el FRC y la 2ª es una incisión transversal sobre la vaina del FCR a 8-10 cm proximalmente. Es importante disecar la plastia hasta llegar por encima del túnel del escafoides, ya que si la plastia fuese proximal al túnel, al traccionarla se flexionaría el escafoides en lugar de extenderlo (Fig 9).

- *Paso de la plastia por los túneles y fijación:* se pasa un *"suture lasso recto"* (Arthrex), a través del túnel del escafoides, se captura la plastia y se extrae al portal 3/4. Al traccionar desde dorsal, el escafoides se extiende y se introduce el primer tornillo de biotenodesis de 3 x 8 mm (Arthrex) en la salida volar del túnel del escafoides (Fig 10). A continuación, la plastia se captura con el bucle que se había pasado previamente en la zona dorsal y se extrae a la incisión sobre el semilunar (Fig 11).

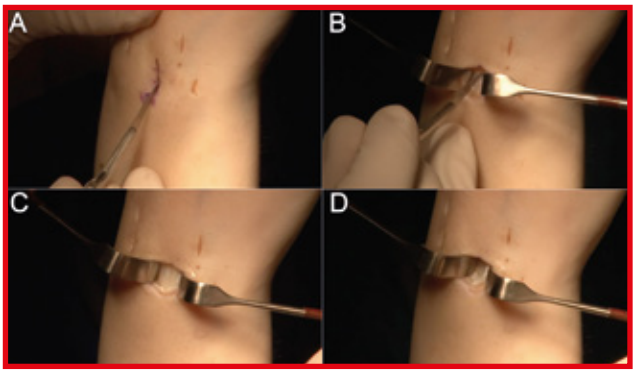

Figura 7. A: *Incisión dorsal sobre el semilunar de 1,5 cm.* ***B:*** *se abre longitudinalmente el retináculo extensor.* ***C:*** *se expone el cuarto compartimento extensor.* ***D:*** *Se retraen los tendones hacia radial, accediendo así a la cápsula articular.*

Para pasar la plastia por el túnel del semilunar, es necesario realizar un portal, que se ha denominado portal volar central[9]. Este portal tiene tres características; con una sola incisión se puede acceder tanto a la articulación radio-carpiana, como medio-carpiana, se encuentra centrado sobre el semilunar y el abordaje hace que todas las estructuras neuro-vasculares volares estén protegidas no sólo por los separadores sino también por alguna estructura tendinosa. Para realizarlo se hace una incisión que comienza en el pliegue palmar distal y se extiende 2 cm proximalmente, siguiendo el eje del tercer espacio inter-metacarpiano. Todos los tendones flexores superficiales se retraen hacia radial, junto con el 2º y 3º profundos (con lo que queda protegido el nervio mediano), mientras que los flexores profundos del 4º y 5º se separan hacia ulnar (con lo que

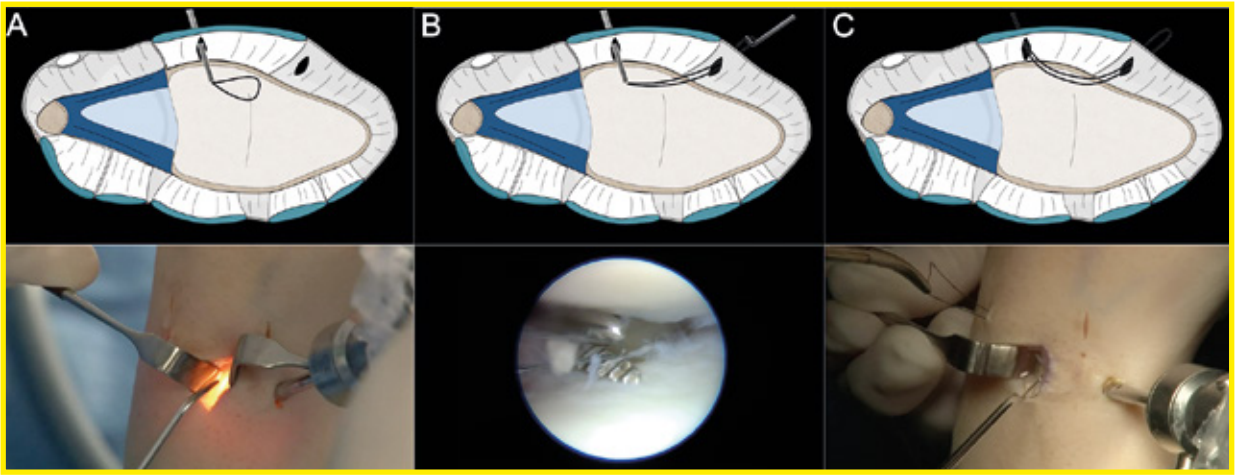

Figura 8: *Preparación de la zona dorsal para el paso de la plastia. Se introduce el bucle de un "suture lasso curvo"® (Arthrex, Naples, FL), desde la incisión sobre el semilunar y se recupera desde el portal 3/4.*

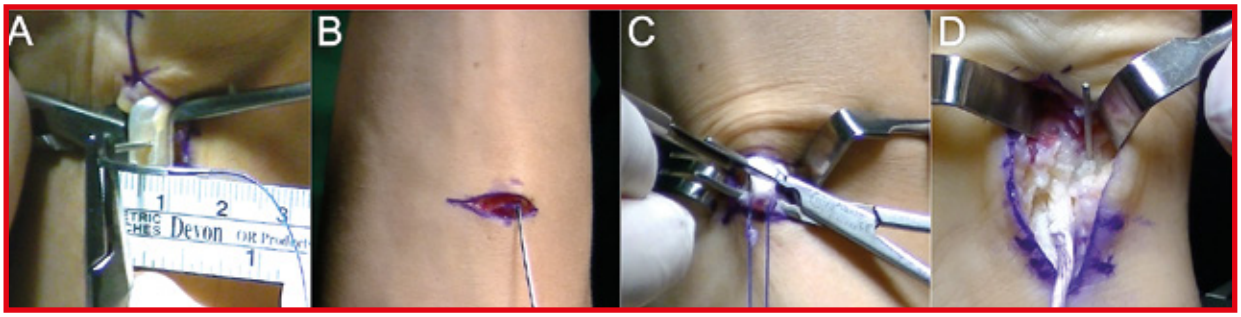

Figura 9. A: *La plastia es un hemitendón de 3 mm de anchura de la porción más radial del FRC.* ***B:*** *Se pasa un alambre a través de una incisión transversal sobre la vaina del FCR a 8-10 cm.* ***C:*** *Se secciona proximalmente.* ***D:*** *Se saca en la incisión radial y se diseca hasta llegar a la altura del túnel del escafoides.*

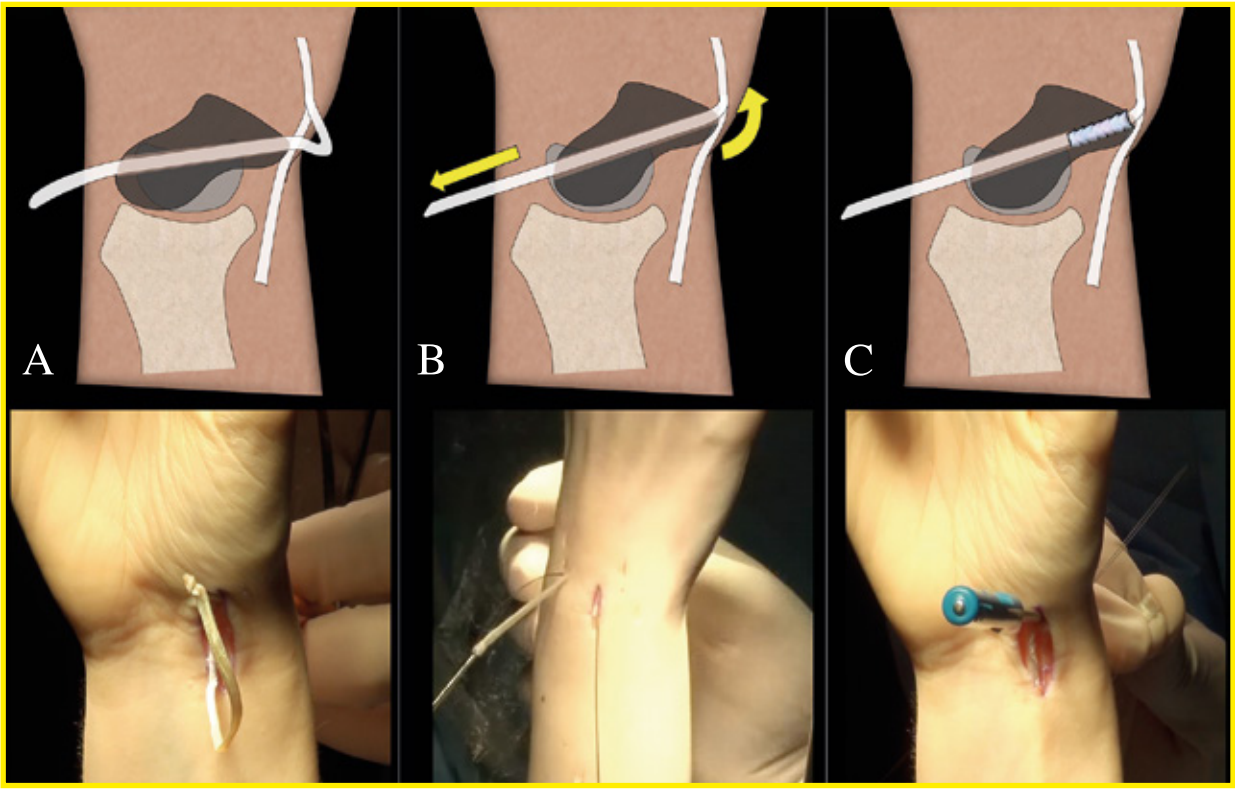

Figura 10. A: *La plastia se pasa a través del túnel del escafoides usando un "suture lasso recto"® (Arthrex, Naples, FL).* ***B:*** *Se tracciona desde dorsal, por lo que el escafoides se extiende.* ***C:*** *La plastia se fija con un tornillo de biotenodesis de 3 x 8 mm® (Arthrex, Naples, FL) en la salida volar del túnel del escafoides.*

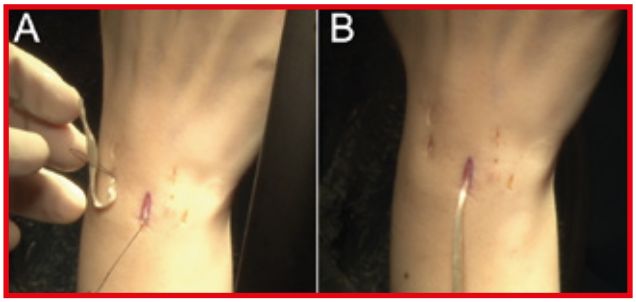

Figura 11. A: *La plastia se captura con el bucle que se había pasado previamente en la porción dorsal de la muñeca.* ***B:*** *La plastia se extrae a la incisión sobre el semilunar.*

queda protegido el paquete vasculo- nervioso cubital) (Fig 12) .

Se pasa otro *"suture lasso recto"* (Arthrex) por el túnel del semilunar, se captura la plastia y se saca al portal volar central. Con la óptica en la articulación medio-carpiana y traccionando de la plastia desde volar, se comprueba cómo se cierra el espacio escafolunar, se supina el escafoides y desaparece el escalón articular (Fig 13). Es importante quitar la tracción a la torre de artroscopia para que se consiga más fácilmente la reducción. Se coloca entonces el segundo tornillo en el tú-

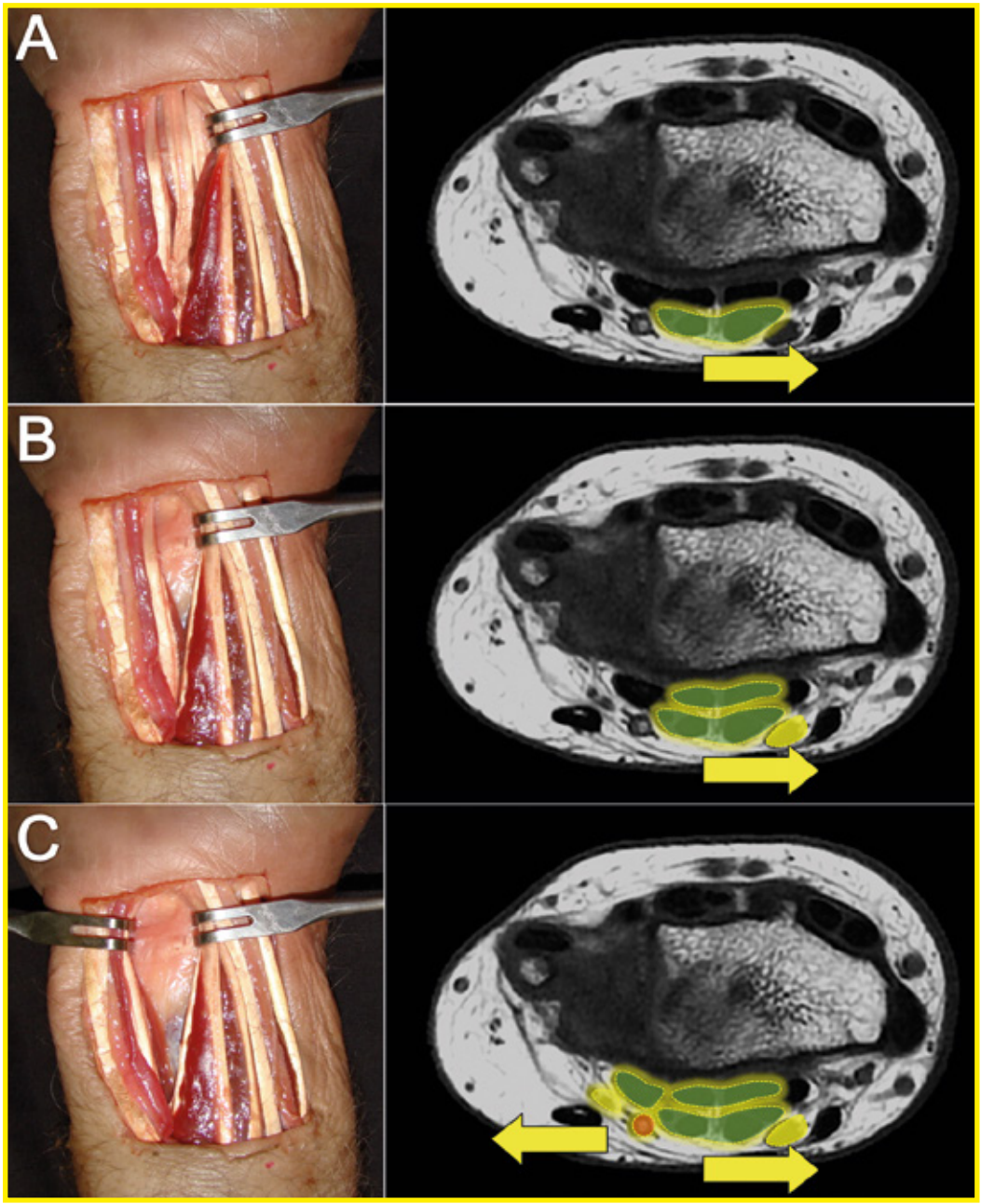

Figura 12: *Abordaje para realizar el portal volar central.* ***A:*** *Los tendones flexores superficiales se separan hacia radial.****B:*** *Los flexores profundos del 2º y 3º se retraen también hacia radial junto con los superficiales, con lo que el nervio mediano queda protegido.* ***C:*** *Los tendones flexores profundos del 4º y 5º se separan hacia ulnar, con lo que queda protegido el paquete vasculonervioso ulnar.*

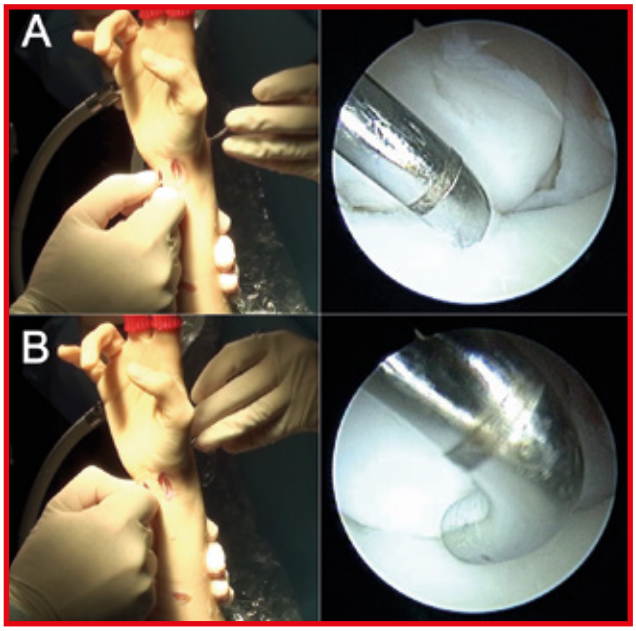

Figura 13: *Con la óptica en la articulación mediocarpiana se comprueba cómo, sin traccionar de la plastia, el gancho explorador puede introducirse entre los huesos y como al traccionar se cierra el espacio escafolunar.*

nel del semilunar desde dorsal manteniendo la tracción de la plastia desde volar (Fig 14) .

- *Paso de la plastia para la reconstrucción volar:* la plastia debe pasarse desde el portal volar a la incisión radial sobre el FCR usada para obtener la plastia, de forma intraarticular[9]. Para ello se introduce un *"suture lasso curvo"* (Arthrex), desde un portal volar radial que se realiza justo bajo el FCR y se recupera su bucle a través del portal volar central (Fig 15). Posteriormente se captura la plastia con este bucle y se saca a la incisión radial.

Este paso para la reconstrucción volar, realizado en muchos pacientes, tiene dos inconvenientes. En primer lugar, consume mucho tiempo quirúrgico y en 2º lugar, es más difícil colocar la plastia en la zona más distal de los huesos (sencillo en dorsal), ya que tanto el ligamento de Testut como el íntimo contacto de la cápsula con los huesos a nivel volar, lo dificultan. Por ello en los últimos casos pasamos la plastia por fuera de la cápsula, bajo el plano tendinoso, desde el portal volar radial a la incisión radial (Fig 16).

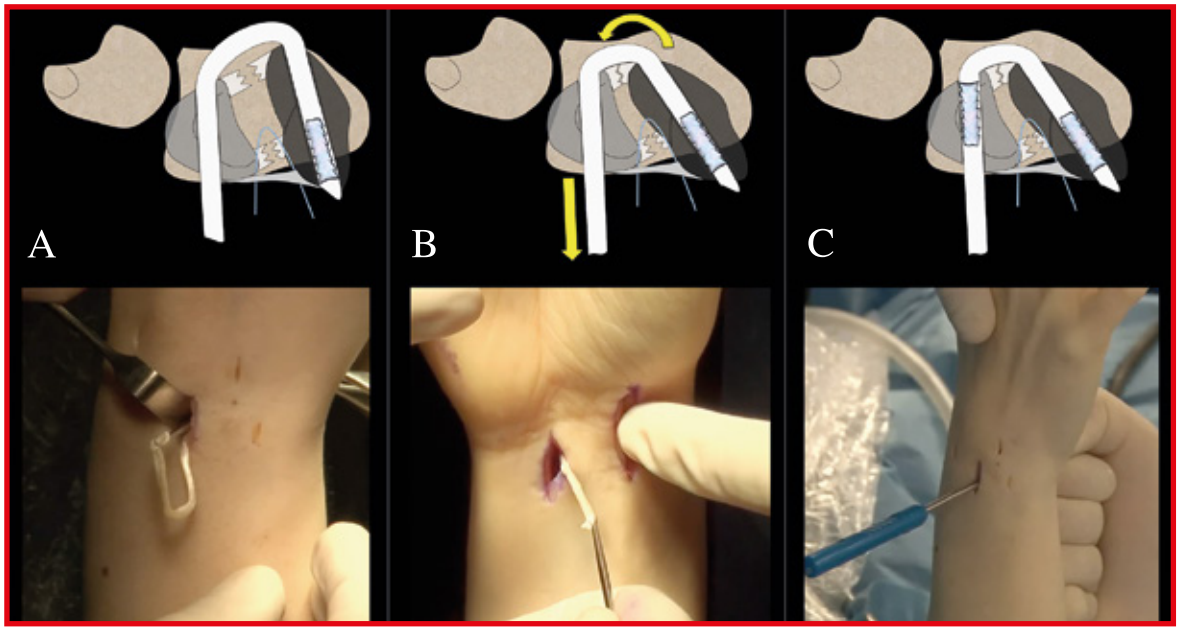

Figura 14. A: *Se pasa la plastia por el túnel del semilunar usando otro "suture lasso recto"® (Arthrex, Naples, FL).* ***B:*** *Se tracciona desde volar, con lo que el escafoides se supina y se cierra el espacio escafolunar.* ***C:*** *Se coloca el segundo tornillo interferencial en el túnel del semilunar desde dorsal.*

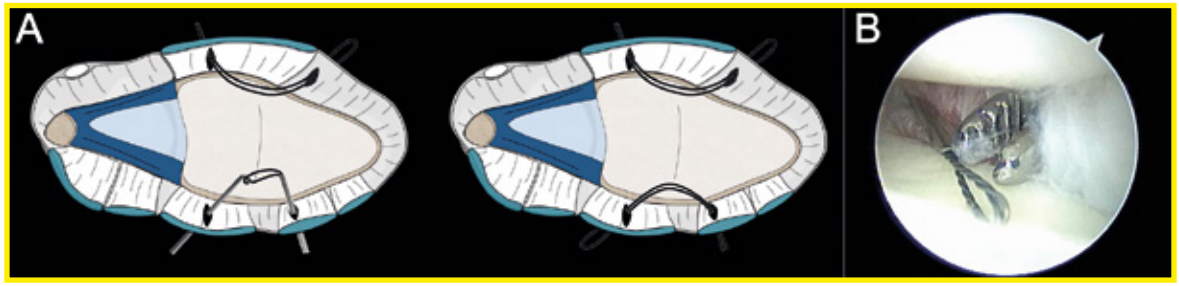

Figura 15: *Preparación para el paso volar de la plastia. Se introduce un "suture lasso curvo"® (Arthrex, Naples, FL) desde un portal volar radial, que se realiza justo bajo el FCR. Se recupera su bucle a través del portal volar central.*

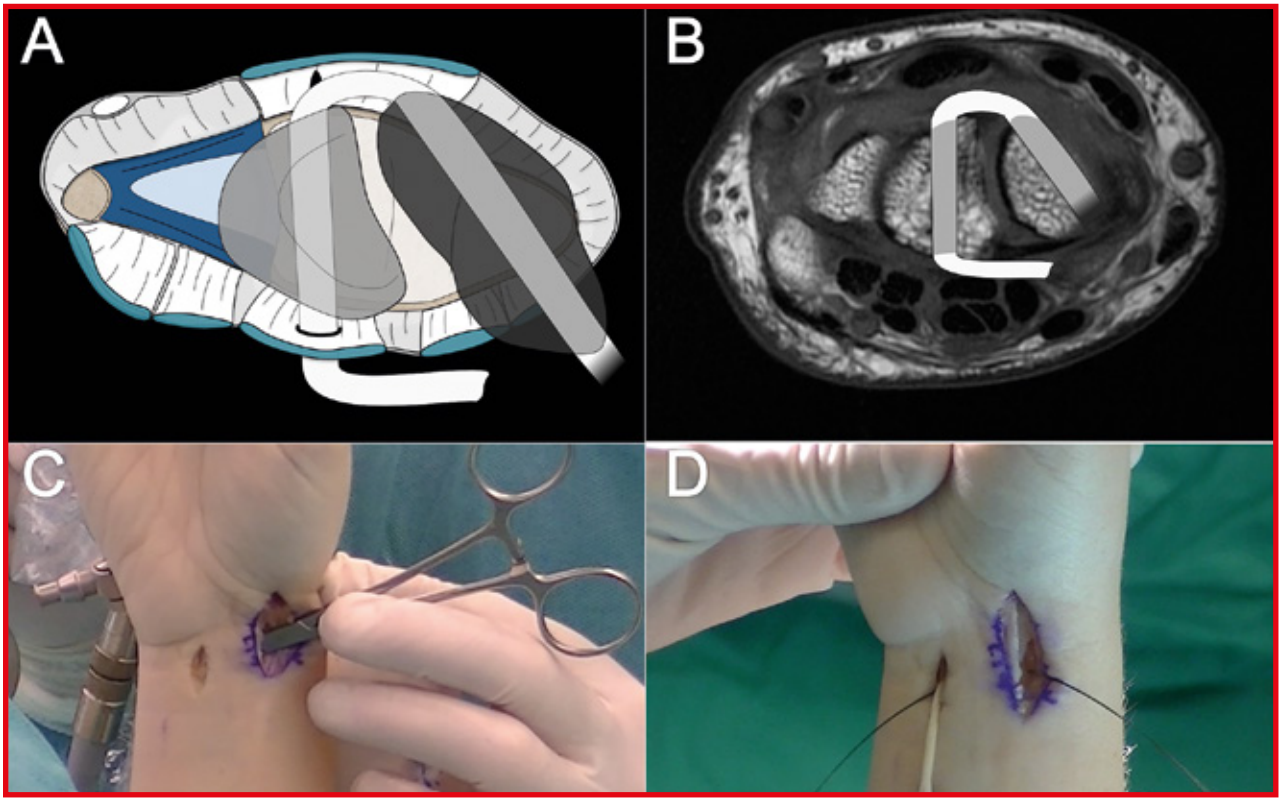

Figura 16: *La segunda opción para el paso volar de la plastia, consiste en hacerlo de forma extra-articular, entre la cápsula y el plano tendinoso. Se puede usar un disector para pasar el bucle con el que posteriormente se recuperará la plastia.*

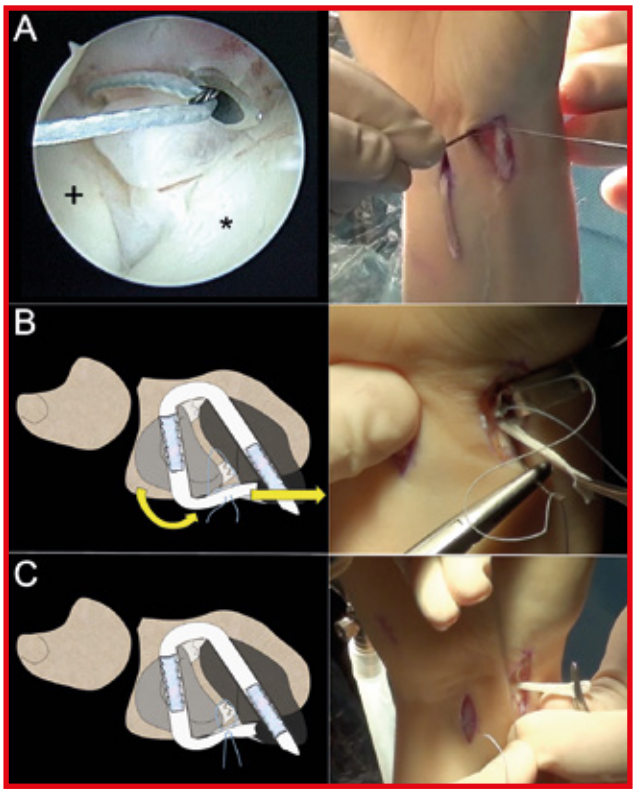

Figura 17. A: *Sutura capsulo-ligamentosa volar, se realiza con una técnica fuera-dentro, introduciendo las suturas mediales al FCR. (+: escafoides,* : semilunar).* ***B:*** *Se tracciona de la plastia hacia radial con lo que se cierra la porción volar de la articulación.* ***C:*** *Se anuda la plastia a la sutura capsuloligamentosa.*

- *Anclaje volar de la plastia:* el anclaje de la plastia en el borde radial, se ha hecho mediante la sutura capsulo-ligamentosa volar descrita por Del Piñal[23], pero a diferencia de la técnica de sutura original, se hace una sutura fuera-dentro con un hilo tipo *´fiberwire´* de 2/0 (Arthrex), introduciendo las agujas a través de la incisión volar radial, mediales al FCR. La plastia se encuentra justo bajo la sutura capsuloligamentosa, por lo que se tracciona de ella hacia radial, se cierra el espacio escafolunar volar y se anuda directamente (Fig 17).

Esta sutura no ancla la plastia directamente al escafoides, pero se consideró la más segura inicialmente. Actualmente se está realizando el anclaje directamente al escafoides por medio de un anclaje óseo tipo *"micro-corkscrew"* de 2/0 (Arthrex). Este anclaje es roscado y sólo necesita realizar una perforación de 4 mm con una aguja de Kirschner para su colocación, por lo que el riesgo de contacto con el túnel óseo es mínimo (Fig 18).

Protocolo rehabilitador

Al estabilizar la plastia con tornillos interferenciales, la fijación es suficientemente resistente como para permitir un movimiento inicial sin que se afloje. Se comienza con el movimiento tipo "lanzador de dardos", que se produce a nivel medio- carpiano, sin que exista

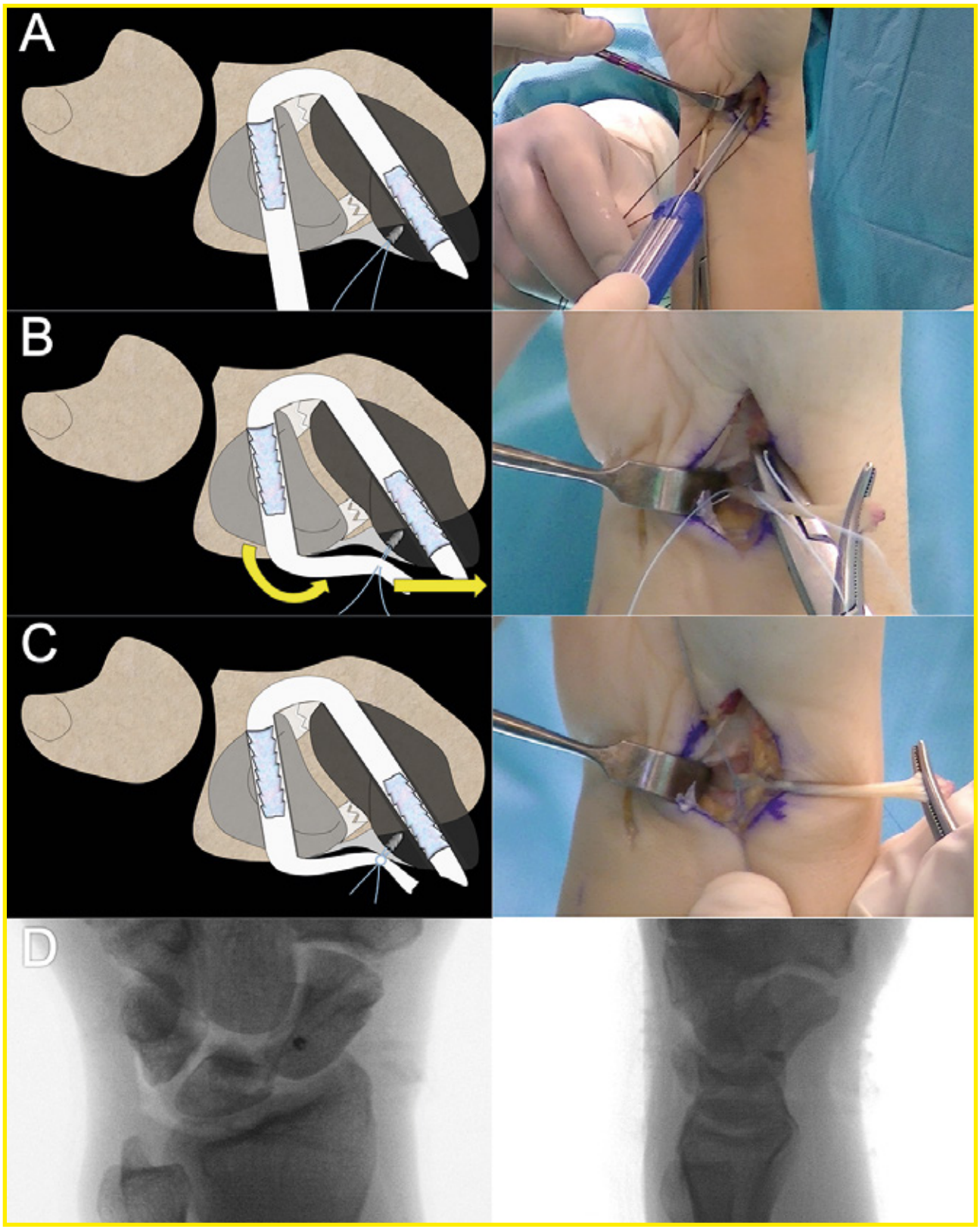

Figura 18: *Segunda opción para el anclaje volar de la plastia.* ***A:*** *Anclaje directo de la plastia al escafoides con un "micro-corkscrew´ de 2/0 (Arthrex, Naples, FL).* ***B:*** *Se tracciona de la plastia hacia radial con lo que se cierra la porción volar de la articulación.* ***C:*** *Se anuda la plastia a los hilos del implante.* ***D:*** *Resultado radiológico.*

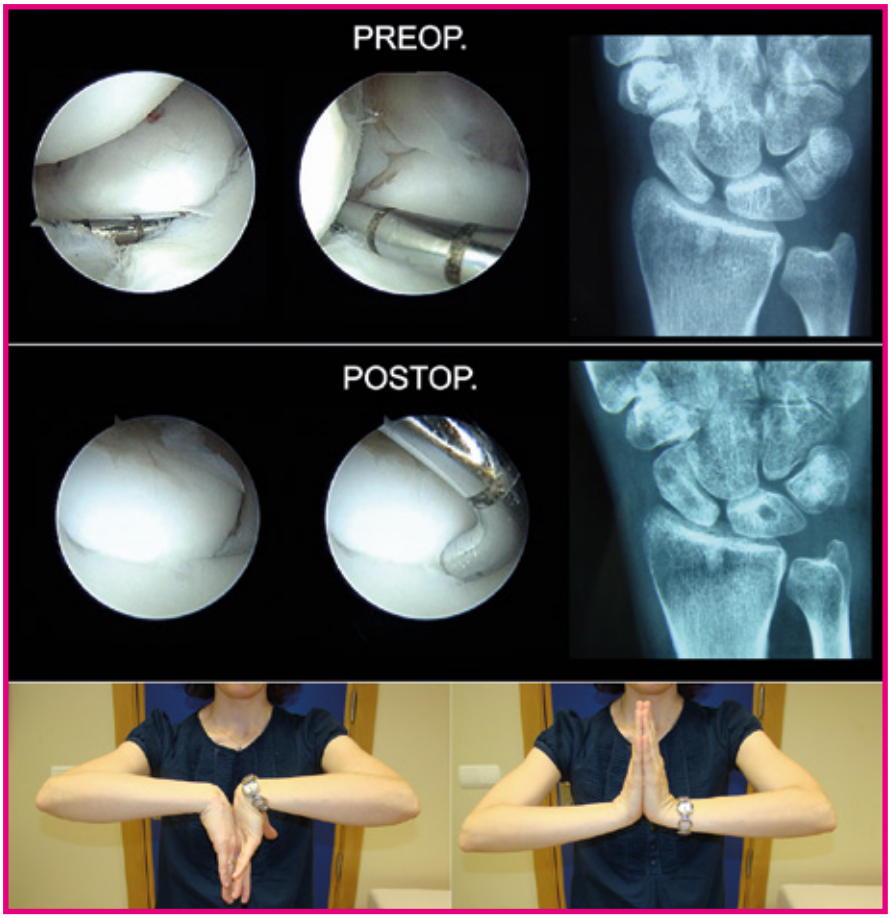

Figura 19: *Resultado artroscópico, radiológico y clínico en una paciente con una inestabilidad escafolunar grado III.*

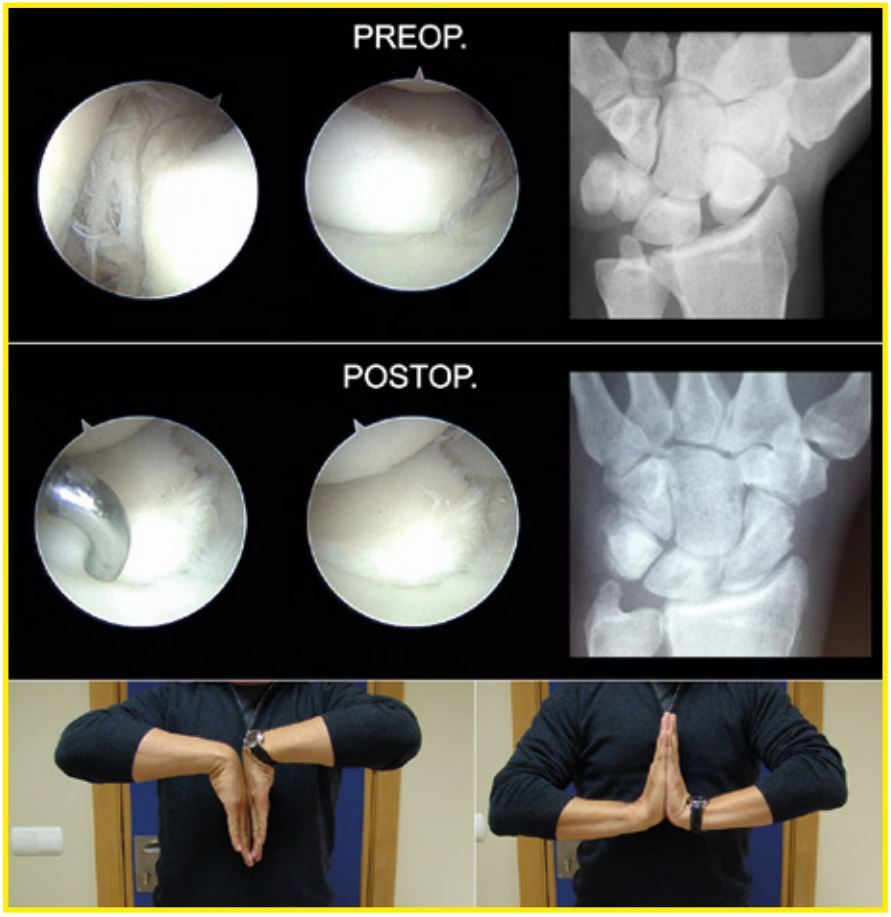

Figura 20: *Resultado artroscópico, radiológico y clínico en un paciente con una inestabilidad estática grado IV.*

prácticamente ningún movimiento en la primera hilera del carpo[24,25], siendo por tanto la elongación y tensión del LEL mínima durante su realización[26]. Se permite así que el paciente comience a realizar muy precozmente el movimiento de la muñeca más útil para las actividades manuales[27] sin sobrecargar la plastia.

El protocolo postoperatorio es el siguiente:

- *Postoperatorio inmediato:* se inmoviliza al paciente con una férula antebraquial dorsal y se comienza inmediatamente con los ejercicios de movilización de dedos.
- *Quince días:* se retira la férula y se permite realizar un movimiento de "lanzador de dardos" durante 30 minutos, 4 veces al día. El resto del tiempo y de forma nocturna, el paciente lleva una ortesis de material termoplástico.
- *Cuarta semana:* se comienza con un rango completo de movimientos (flexo-extensión, desviación cubital y radial) durante 30 minutos, 4 veces al día. Se continua llevando la ortesis de forma nocturna.
- *Sexta semana:* se retira la ortesis y se comienzan ejercicios de potenciación de la musculatura con 1Kg y ejercicios de propiocepción con "power ball"[28].
- *Décima semana:* se comienzan los ejercicios contra resistencia y se llega a una carga de 3 kg.
- *Duodécima semana:* se permite una actividad sin restricciones, salvo deportes de contacto, que se deben retrasar hasta el cuarto-quinto mes.

Indicaciones

La indicación absoluta es la rotura completa del ligamento escafolunar, sin una mala alineación del carpo, es decir una inestabilidad escafolunar dinámica. En la evaluación artroscópica el paciente debe presentar un grado III o un grado IV de la clasificación de Geissler[22] (Fig 19).

Otra posible indicación sería una inestabilidad estática pero "muy" fácilmente reducible, pudiéndose evaluar el grado y reductibilidad en la exploración artroscópica (Fig 20). Si el semilunar no se reduce fácilmente con el gancho palpador o con la simple tracción de la torre, se recomienda realizar cirugía abierta o incluso técnica paliativas.

Conclusión

La técnica presentada intenta aunar los beneficios de la cirugía artroscópica, que produce una menor lesión de partes blandas, con las técnicas abiertas que realizan una reconstrucción real del ligamento. Con la plastia se consigue que el escafoides se extienda y supine, corrigiendo la posición en flexión y pronación que adopta en una de la inestabilidad escafolunar. Al bloquear a nivel volar la plastia, también se evita la apertura volar o un movimiento sagital del escafoides sobre el semilunar (que podría ser el responsable de una apertura secundaria o de una recidiva del DISI).

Los resultados iniciales son muy prometedores y en el momento actual los autores están realizando un estudio clínico prospectivo que se espera publicar en corto plazo.

Bibliografía

1. Mathoulin C. Messina J.Treatment of acute scapholunate ligament tears with simple wiring and arthroscopic assistance. Chir Main, 2010,29(2):72-7.
2. Darlis N, Weiser R, Sotereanos D. Partial scapholunate ligament injuries treated with arthroscopic debridement and thermal shrinkage. J Hand Surg Am. 2005, 30,5:908-14.
3. Hirsh L, Sodha S, Bozentka D et al. Arthroscopic electrothermal collagen shrinkage for symptomatic laxity of the scapholunate interosseous ligament. J Hand Surg (Br). 2005,30,6:643-7.
4. Lee J, Nha K, Lee G, et al. Long-term Outcomes of Arthroscopic Debridement and Thermal Shrinkage for Isolated Partial Intercarpal Ligament Tears. Orthopedics, 2012;35(8):1204-9.
5. Darlis N, Kaufmann R,Giannoulis F, Sotereanos D. Arthroscopic debridement and closed pinning for chronic dynamic scapholunate instability. J Hand Surg (Am). 2006, 31,3:418-24.
6. Manuel J, Moran S. The diagnosis and treatment of scapholunate instability. Hand Clin, 2010,26, 1:129-44.
7. Kuo C , Wolfe S. Scapholunate instability: current concepts in diagnosis and management. J Hand Surg (Am) 2008, 33,6:998-1013.
8. Corella F, Del Cerro M, LarrainzarR, Vazquez T. Arthroscopic ligamentoplasty (bone-tendon-tenodesis). A new surgical technique for scapholunate instability: preliminary cadaver study. J Hand Surg (E). 2011; 36(8):682-9.
9. Corella F, Del Cerro M, Ocampos M, Larrainzar R. Arthroscopic ligamentoplasty of the dorsal and volar portions of the scapholunate ligament. J Hand Surg (Am). 2013, 38,12:2466-77.
10. Short W, Werner F, Green J, Masaoka S. Biomechanical evaluation of the ligamentous stabilizers of the scaphoid and lunate: Part II. J Hand Surg Am. 2005, 30, 1:24-34.
11. Short W, Werner F, Green J, Masaoka S. Biomechanical evaluation of ligamentous stabilizers of the scaphoid and lunate. J Hand Surg (Am), 2002,27,6,:991-1002.
12. Watson H, Ballet F- The SLAC wrist: scapholunate advanced collapse pattern of degenerative arthritis. J Hand Surg (Am), 1984, 9, 3:358-65.
13. Mataliotakis G, Doukas M, Kostas I, et al. Sensory innervation of the subregions of the scapholunate interosseous ligament in relation to their structural composition. J Hand Surg (Am), 2009, 34, 8:1413-21.

14. Berger R, Bishop A. A fiber-splitting capsulotomy technique for dorsal exposure of the wrist. Tech Hand Up Extrem Surg. 1997, 1, 1:2-10.
15. Hagert E, Ferreres A, Garcia-Elias M. Nerve-sparing dorsal and volar approaches to the radiocarpal joint. J Hand Surg (Am), 2010, 35, 7:1070-4.
16. Elsaidi G , Ruch D, Kuzma G, Smith B. Dorsal wrist ligament insertions stabilize the scapholunate interval: cadaver study. Clin Orthop, 2004, 425:152-7.
17. Mitsuyasu H, Patterson R, Shah M, et al. The role of the dorsal intercarpal ligament in dynamic and static scapholunate instability. JHand Surg Am. 200,.29, 2:279-88.
18. Hagert E. Proprioception of the wrist following posterior interosseous sensory neurectomy. J Hand Surg (Am),2010,35,4:690-1.
19. Hagert E. Proprioception of the wrist joint: a review of current concepts and possible implications on the rehabilitation of the wrist. J Hand Ther. 2010,23,1,:2-16.
20. Hagert E., Persson J. Desensitizing the posterior interosseous nerve alters wrist proprioceptive reflexes. J Hand Surg (Am), 2010, 35, 7:1059-66.
21. Hagert E, Persson J, M Werner M, Ljung B. Evidence of wrist proprioceptive reflexes elicited after stimulation of the scapholunate interosseous ligament. J Hand Surg (Am),2009, 34,4:642-51.
22. Geissler W, Freeland A, F.Savoie F, McIntyre L, Whipple T. Intracarpal soft-tissue lesions associated with an intra-articular fracture of the distal end of the radius. J Bone Joint Surg (Am), 1996, 78, 3:357-65.
23. Del Piñal F, Studer A, Thams C, Glasberg A.An all-inside technique for arthroscopic suturing of the volar scapholunate ligament. J Hand Surg (Am), 2011, 36, 12:2044-6.
24. Moritomo H, Apergis E, Herzberg G, et al. IFSSH committee report of wrist biomechanics committee: biomechanics of the so-called dart-throwing motion of the wrist. J Hand Surg (Am), 2007, 32, 9:1447-53.
25. Crisco J, Coburn J, Moore D, et al. In vivo radiocarpal kinematics and the dart thrower's motion. J Bone Joint Surg (Am), 2005, 87, 12:2729-40.
26. Upal M, Crisco J, Moore D, Sonenblum S, Wolfe S. In vivo elongation of the palmar and dorsal scapholunate interosseous ligament. J Hand Surg (Am), 2006,31,8:1326-32.
27. Rohde R, Crisco J, Wolfe S. The advantage of throwing the first stone: how understanding the evolutionary demands of Homo sapiens is helping us understand carpal motion. J Am Acad Orthop Surg, 2010 , 18,1:51-8.
28. Balan S, Garcia-EliasM. Utility of the Powerball in the invigoration of the musculature of the forearm. Hand Surg. 2008, 13, 2 :79-83.

Ante los picos del dolor,
HAY QUE ESTAR A LA ALTURA

feliben

Pazital®
Tramadol 37,5 mg / Paracetamol 325 mg

Diliban
Tramadol 75 mg / Paracetamol 650 mg

Seractil®
dexibuprofeno

Fieberbrunn, Austria

GEB-AN01-02/15

En el manejo del dolor, **Gebro Pharma cuenta con un completo portafolio de fármacos para su tratamiento en los diferentes niveles de intensidad y cronicidad.**

Gebro Pharma
El laboratorio de los Alpes

DePuy Synthes
ORTHOPAEDICS
COMPANIES OF Johnson & Johnson

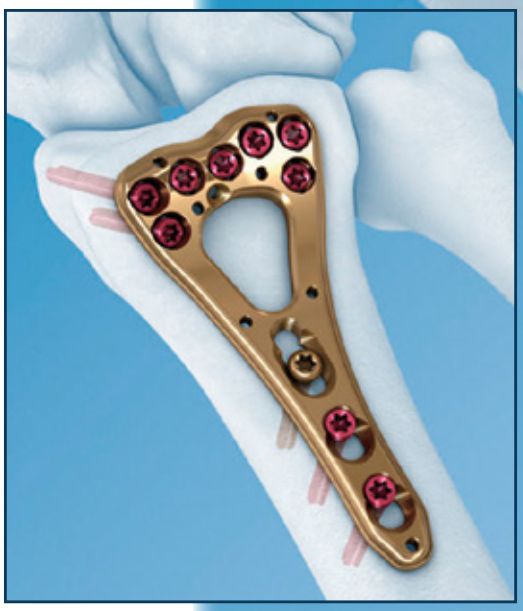

Placas para Fracturas Radio Distal
Placa para Artrodesis Carpiana "4 esquinas"

Colapso escafo-lunar (Muñeca SLAC)

G. Celester[1] ✉, F. Cano[2], J. M. Teixeira[3], A. Prego[4], F. González Del Castillo[5]

1,4,5. Unidad de cirugía de la mano del Hospital Modelo. Instituto Médico Arriaza y Asociados. A Coruña.
2. Mutua Gallega. Vigo.
3. Hospital da Arrábida. Vilanova de Gaia (Portugal).

I. Secuencia del proceso degenerativo secundario a una disociación escafolunar

Por diversas razones, buena parte de los pacientes con disociación escafolunar (DEL) no reciben un tratamiento correcto precoz. A menudo el paciente infravalora su lesión y no acude al médico; en otras ocasiones es diagnosticado como un esguince banal de muñeca y, en algún caso, aún efectuándose un diagnóstico acertado y tratamiento quirúrgico temprano no se consigue un resultado satisfactorio. En cualquiera de estos supuestos, la evolución natural de la DEL es hacia un proceso degenerativo, más o menos lento pero inexorable y de evolución predecible, denominado muñeca SLAC, acrónimo de las siglas inglesas *Scapho-Lunate Advanced Collapse*, término propuesto por Watson[1] en 1984.

El semilunar está unido al escafoides y piramidal, por sendas membranas interóseas y ligamentos intrínsecos, y se mantiene en su posición neutra por la integridad de estas estructuras. Ante una carga axial, el piramidal tiende a llevar al semilunar a la extensión y el escafoides a flexión. Si se rompen las estructuras que unen escafoides y semilunar, éste, por la acción del piramidal, rotará orientando su carilla distal hacia el dorso en una posición que se conoce como DISI, siglas de *Dorsal Intercalated Segment Instability*, al tiempo que el escafoides irá flexionándose progresivamente[2].

Existen otras estructuras ligamentosas estabilizadoras. En la cara posterior de la muñeca, impide la inclinación en flexión del escafoides el ligamento intercarpiano dorsal, que desde el piramidal viene a insertarse en el canal rugoso de la cara dorsal del escafoides y en la mitad de los casos sus fibras más distales llegan al dorso de trapecio y trapezoide[3]. En la cara anterior dificulta la inclinación escafoidea el ligamento radio-escafo-grande[4], ayudado, en pequeña medida, por las uniones ligamentosas del escafoides al trapecio y al hueso grande[5].

A medida que todas estas estructuras van cediendo, el escafoides se va inclinando paulatinamente y su fricción contra la apófisis estiloides del radio produce una artrosis escafo-radial. Con el tiempo, el deterioro afecta a toda la superficie de contacto escafo-radial, llega a la articulación semilunar-grande y en fases avanzadas puede desestructurar todo el carpo, respetando a menudo, o tardando mucho en afectar a las carillas entre el radio y el semilunar, dado que las superficies articulares de ambos huesos tienen una esfericidad congruente en cualquier posición (DISI o VISI) que adopte el semilunar.

II. Diagnóstico de la muñeca SLAC

El motivo de consulta es el dolor, pérdida de fuerza y disminución de la movilidad, causantes de una limitación funcional para las ocupaciones laborales y/o de la vida diaria. Con frecuencia, el paciente no recuerda un antecedente traumático claro, porque desde el traumatismo inicial hasta la aparición de los primeros síntomas pueden pasar meses e incluso años.

Debemos tener presente que una muñeca SLAC puede tener su origen en procesos no traumáticos, tales como una condrocalcinosis o una artritis reumatoide.

En la inspección se aprecia a menudo un empastamiento en la cara dorsal de la muñeca, debido a la sinovitis en la zona radio-escafoidea, y el paciente acusa dolor a la presión sobre esa zona. La maniobra de Watson suele ser dolorosa y a menudo pueden oírse chasquidos en la flexo-extensión. La movilidad y la fuerza de prensión deben registrarse siempre en la historia para futuras evaluaciones; ambas están disminuidas, en mayor o menor medida, con respecto a la muñeca contralateral, especialmente en la extensión y en la desviación radial.

Con respecto al diagnóstico por imagen, en general es suficiente con radiografías simples en proyecciones antero-posterior y lateral. Si hay dudas conviene pedir proyecciones oblicuas, anteroposterior con puño cerrado, en desviación cubital, etc.[6]

III. Clasificación

Atendiendo al proceso evolutivo, Watson estableció 3 grados diferentes, al que se le puede añadir un cuarto grado. Son los siguientes:

✉ **Autor para correspondencia:**
gcelester@mundo-r.com

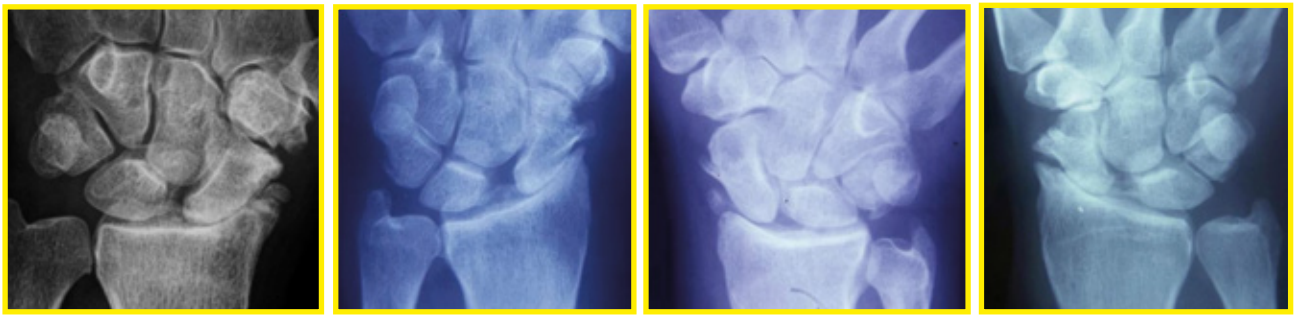

Figura 1: *SLAC tipo I: artrosis circunscrita a las superficies de contacto de la estiloides radial con la zona externa y distal del escafoides.*

- **Grado I:** la artrosis está circunscrita a las superficies de contacto de la apófisis estiloides radial con la zona externa y distal del escafoides (Fig. 1).
- **Grado II:** el deterioro se extiende a toda la carilla escafoidea del radio con la superficie de contacto del escafoides (Fig. 2).
- **Grado III:** está ya afectada la articulación medio-carpiana, con pinzamiento entre el semilunar y la cabeza del hueso grande (Fig. 3).
- **Grado IV:** en las fases más avanzadas, además de las articulaciones Se-HG y Ra-E, llega a afectarse la Ra-Se (Fig. 4).

La TC y la RM (Fig. 5) tienen una importancia limitada en las fases avanzadas, si bien confirman el grado del proceso y la posible presencia de geodas.

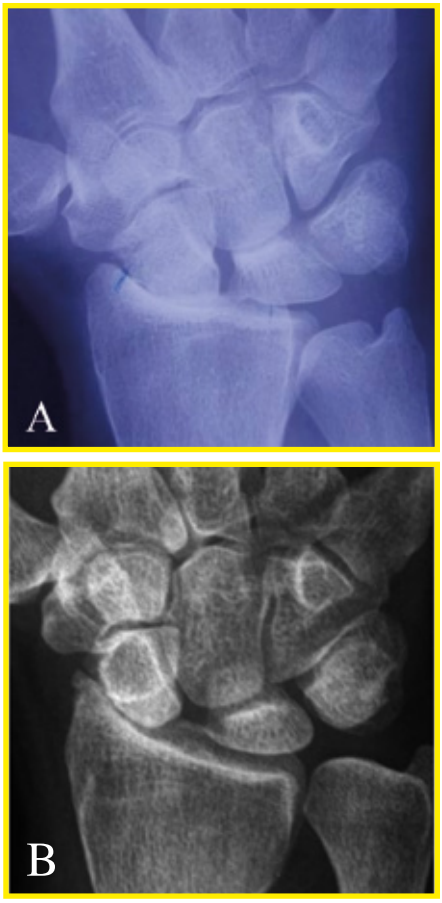

Figura 2: *SLAC tipo II: el deterioro se extiende a toda la carilla escafoidea del radio con la superficie de contacto del escafoides.*

IV. Indicación quirúrgica

No todas las muñecas SLAC producen una sintomatología importante; de hecho, buena parte de los diagnósticos, especialmente en pacientes añosos, son fruto de estudios radiológicos por una consulta sin relación con esta patología. En esos casos, en general, debemos abstenernos de hacer un tratamiento quirúrgico y limitar la terapia al uso de una férula para las actividades más molestas, añadiendo algún analgésico ocasionalmente.

La indicación operatoria está justificada en pacientes jóvenes para enlentecer el proceso degenerativo, y cuando las molestias restringen de modo significativo la vida habitual de cualquier paciente.

V. Tratamiento de la muñeca SLAC

Aunque hay una gran diversidad de técnicas para tratar la DEL mediante capsulodesis o tenoplastias, hoy se acepta que cuando ya existe una artrosis en una fase avanzada no está indicada ninguna técnica sobre las partes blandas[2] y sólo es posible ofrecer al paciente técnicas paliativas para aliviar el dolor y conservar una movilidad aceptable de la muñeca. La elección de la técnica quirúrgica debe valorar tres parámetros: dolor, movilidad y fuerza/estabilidad. Lo más importante es eliminar o disminuir el dolor en lo posible. El arco de movilidad funcional es mucho menor de lo que suelen creer los pacientes y aun los médicos; con menos de 10º en cualquier sentido (flexión, extensión, inclinación radial y cubital), sin dolor y con el hombro y codo funcionales, pueden realizarse la mayor parte de las actividades diarias[11,14].

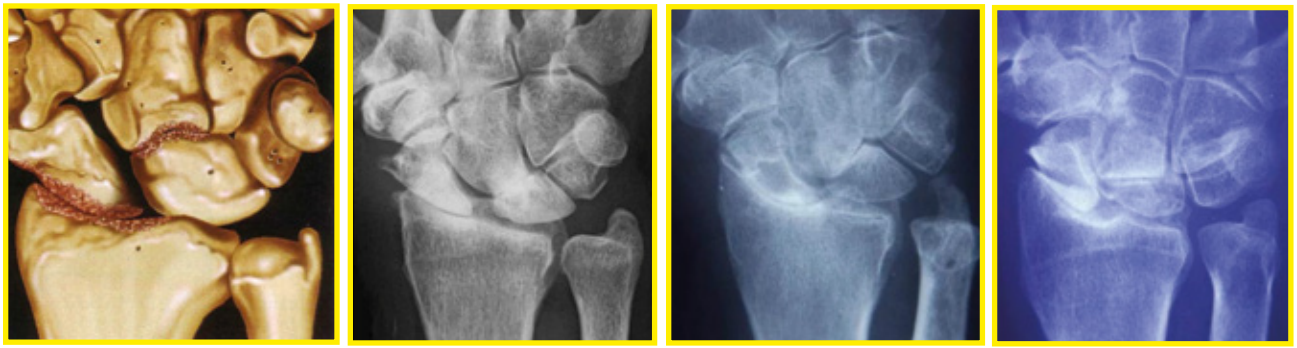

Figura 3: *SLAC tipo III: afectación Ra-Escafoidea y Medio-carpiana, con pinzamiento entre el Se y HG.*

Si el arco flexo-extensor es igual o mayor de 60º y está indemne la cabeza del hueso grande puede optarse por una carpectomía proximal; cuando está ya afectada la medio-carpiana debe considerarse como primera opción una artrodesis limitada con el fin de conservar movilidad en la radiocarpiana o en la medio-carpiana. Ninguna de estas artrodesis asegura eliminar el dolor por completo, recuperar por completo la fuerza ni impedir el progresivo deterioro articular[5]. La artrodesis total se reserva para los pacientes que para su trabajo otorgan prioridad a la fuerza respecto la movilidad. Su indicación se extiende a los pacientes con los arcos de movimiento ya muy reducidos, así como técnica de rescate en los fracasos de las artrodesis parciales.

Las opciones quirúrgicas de la muñeca SLAC, dependiendo del grado evolutivo, edad, profesión y aficiones del paciente, incluyen la estiloidectomía radial, artrodesis total, artrodesis parciales, resección de la primera fila del carpo, prótesis de muñeca y denervación. Pasamos a analizarlas:

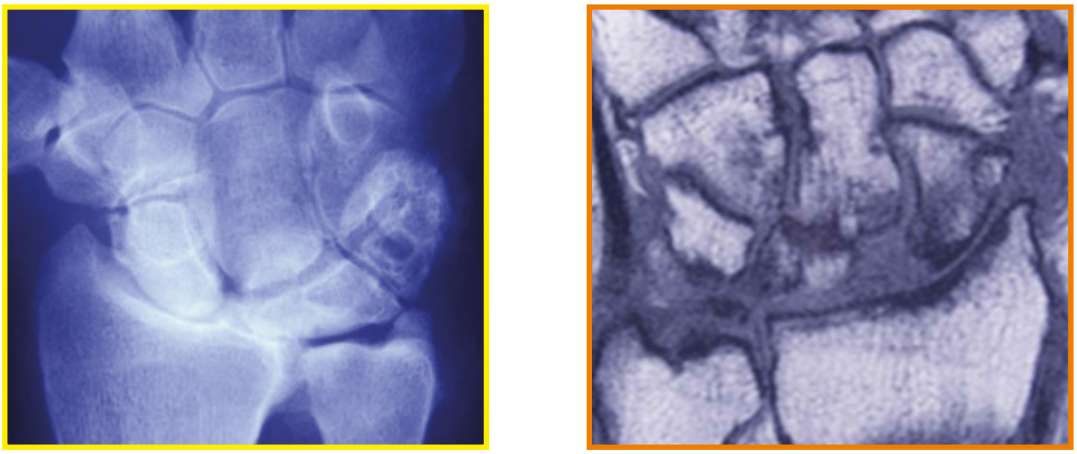

Figura 4: *SLAC tipo IV: afectación Ra-E, Ra-Se y Medio-carpiana.*

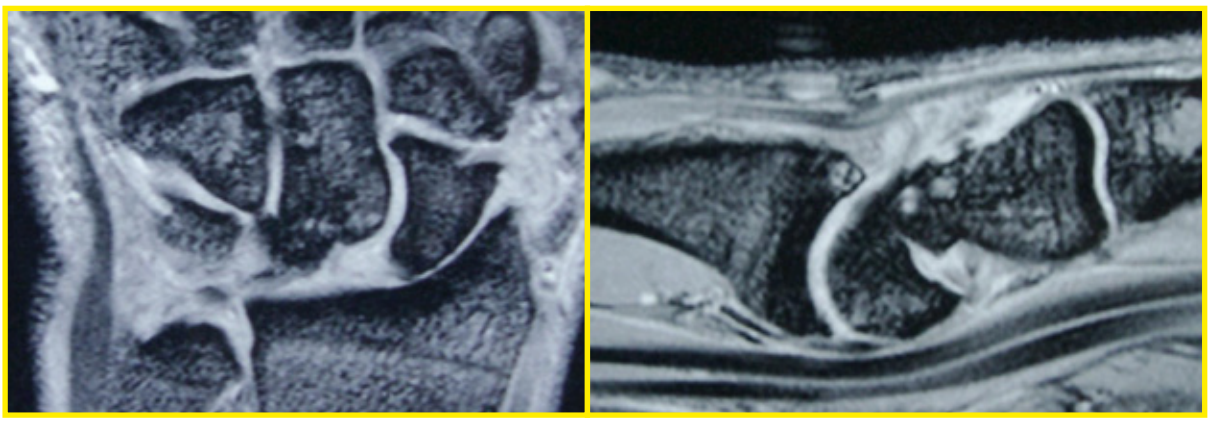

Figura 5: *RM en SLAC con DISI severo (subluxación Se-HG).*

- **Estiloidectomía radial:** en una fase incipiente (SLAC I) aporta un indudable beneficio, pero limitado y temporal. En general se realiza simultáneamente con una artrodesis parcial para evitar la presión y el dolor en la zona estiloidea al hacer extensión y desviación radial de la muñeca. Gelberman[8] aconseja resecar unos 7 mm del dorso y no más de 4 mm en la zona palmar, pero parece más recomendable limitar la escisión a 3 o 4 mm para no aumentar el riesgo de inestabilidad por desinserción de los ligamentos radiocarpianos[2,9].
- **Artrodesis total de muñeca:** la hacemos con la placa AO/Synthes específica, desde el radio al tercer metacarpiano, en fases avanzadas (SLAC III y IV), bien como medida inicial, bien como técnica de rescate de cirugías previas fallidas, incluidas las artrodesis parciales.

  La muñeca se coloca en una posición que oscila entre 10-20º de extensión, y 10-15º de desviación cubital. No es necesario intervenir la radiocubital distal si no está afectada. La incorporación de la 3ª articulación carpo-metacarpiana es opcional. Algunos autores no recomiendan incluirla[10], pero otros lo hacen en pacientes jóvenes para evitar su deterioro con el paso del tiempo[11-13].

  Una posible variante es realizar la artrodesis asociada a una carpectomía proximal[14], lo que reduce la necesidad de injerto al tomarlo de los huesos resecados, y evita además el posible pinzamiento cúbito-piramidal. Gracias a la sólida fijación que aporta la placa, la zona donante de hueso esponjoso puede ser la metáfisis distal del propio radio sin necesidad de recurrir a la cresta ilíaca. Con esta placa la consolidación suele ser la norma, y en cuanto al dolor y recuperación de fuerza la mejoría ronda el 75-80% al cabo de un año en ambos parámetros[12-15].
- **Artrodesis parciales:** Han sido numerosas las variantes propuestas, siendo las siguientes las más empleadas en algún momento:
  - *Artrodesis escafo-lunar:* aparentemente sería la más razonable porque conserva la radiocarpiana y la mediocarpiana, pero conlleva una alta tasa de fracasos de consolidación por el pequeño tamaño de las superficies articulares, así como una gran limitación de la movilidad[6]. En un estudio comparativo de varias series, sobre un total de 17 artrodesis escafo-lunares Larsen y cols.[16] encontraron una tasa de pseudoartrosis del 47%, con diferencias que oscilan del 26% al 69% explicables por el pequeño número de casos de muchas series.

    Alnot[17] opinó que aun sin conseguirse la consolidación, la estabilización se consigue por un tejido fibroso sólido. Pese a ello, y a que se mejora la movilidad resecando el polo distal del escafoides, esta técnica está hoy casi en desuso.
  - *Artrodesis radio-escafo-lunar:* es una opción que exige que la articulación medio-carpiana esté conservada, y conserve una movilidad aceptable (grados I y II). Nagy y cols.[18] aconsejan extirpar el polo distal del escafoides para evitar el consiguiente deterioro de la mediocarpiana, y refieren una tasa de fracasos del 25-30%. García-Elías[19] publicó buenos resultados en una serie de 16 casos.
  - *Artrodesis escafo-trapecio-trapezoidea (ETT), o triescafoidea:* Watson[20] la propuso en casos sin cambios degenerativos radio-escafoideos para mantener su alineamiento con la fosa elíptica del radio y prevenir la artrosis en la zona estiloidea[6]. Utiliza dos incisiones, la distal sobre la articulación ETT, y la proximal sobre la metáfisis del radio para obtener el injerto óseo. Realiza la fijación con agujas de Kirschner (fig. 6), que mantiene entre 6 y 8 semanas. Aunque inicialmente no lo hacía, terminó por

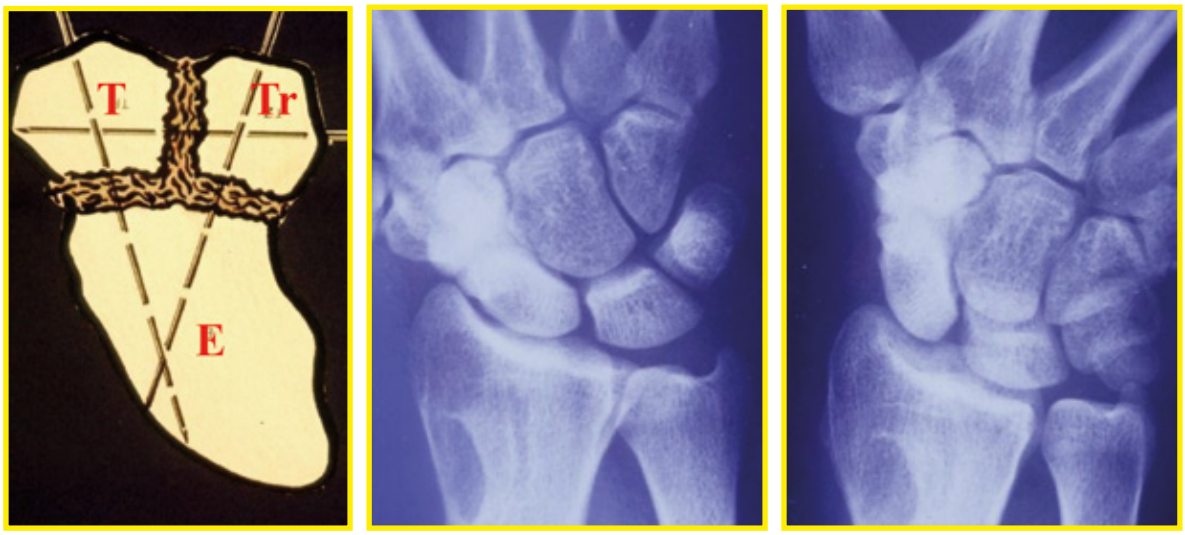

Figura 6: *Artrodesis tri-escafoidea.*

aceptar la conveniencia de una estiloidectomía radial. Refirió un porcentaje de pseudoartrosis del 1 al 3% y una movilidad del 80%6, resultados que no se confirmaron en la literatura ulterior[15,21-22], que constata mayor número de fracasos de consolidación y secuelas de dolor, rigidez y artrosis radio-escafoidea a medio-largo plazo. En un meta-análisis sobre 385 artrodesis de la ETT, Larsen[16] encontró una tasa de pseudoartrosis del 14%.

Llama la atención, como en casos con DEL si existe ya una avanzada artrosis ETT, la rigidez de esta articulación impide la flexión del escafoides, actuando como una artrodesis triescafoidea "natural" (fig. 7), en cuyo caso el declive del semilunar en DISI produce la degeneración de la medio-carpiana, y ofrece el paradójico aspecto de un SLAC grado III sin haber pasado por los grados previos. En estos casos de artrosis ETT concomitante con DEL, la rotura de la membrana escafolunar puede ser de origen traumático o degenerativo (secundario a la propia artrosis ETT), sin que la historia clínica ni los estudios radiológicos ayuden a esclarecer la etiología en muchas ocasiones.

- *Artrodesis escafo-hueso grande:* corrigiendo la inclinación previa del escafoides. La literatura no refleja diferencia de resultados con la artrodesis triescafoidea[15]. Ambas técnicas, asociando una estiloidectomía radial limitada y colocando al escafoides en unos 50º de inclinación con respecto al radio, alivian el dolor y retrasan la aparición de artrosis escafo-radial[8]. Pisano[23] en una serie de 17 pacientes, obtuvo la consolidación en 15, pero 7 de ellos continuaban con dolor postoperatorio persistente.
- *Artrodesis escafo-semilunar-hueso grande:* ofrece una distribución de cargas más proporcional que las dos artrodesis anteriores sobre las fosillas escafoidea y semilunar del radio[15], pero al incluir al semilunar se limita más la movilidad.

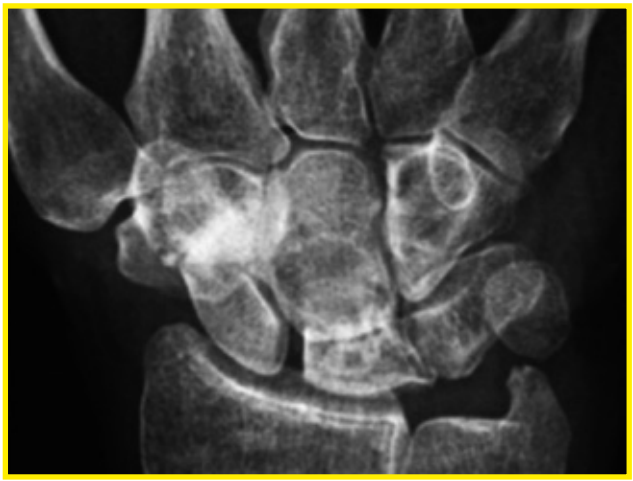

Figura 7: *Disociación E-Lu concomitante con artrosis ETT (artrodesis tri-escafoidea "natural").*

Tomaino[15] considera que los mejores resultados se obtienen con las artrodesis parciales en las que se reseca el escafoides que cuando se incluye a éste en la masa de fusión; opinión controvertida porque tal vez ambas formas de tratamiento puedan tener distintas indicaciones.

- *Artrodesis de las cuatro esquinas:* la artrodesis del semilunar con el piramidal, hueso grande y ganchoso, o de las ´4 esquinas´, fue concebida por Watson y Ballet[1]. La técnica inicial que utilizaron en 4 pacientes, fue hecha fijando los cuatro huesos con agujas de Kirschner y reemplazando el escafoides por una prótesis de silicona.

La técnica sufrió sucesivas modificaciones con el tiempo, eliminando la prótesis del escafoides, tras sufrir 8 casos de siliconitis, sin proceder a sustituir el escafoides extirpado con una "anchoa" tendinosa. La fijación se realiza actualmente con placas circulares (Spider, Hub-Cup, Synthes, etc.), grapas o tornillos, lo que ofrece una sujeción más sólida y disminuye el tiempo de inmovilización (Figura 8, A y B). Es muy importante corregir el DISI recuperando la altura del carpo, y labrar un lecho receptor profundo para que la placa no sobresalga en exceso y limite la dorsiflexión[7].

Se deben legrar con esmero las carillas articulares, e interponer entre ellas hueso esponjoso autólogo de buena calidad para acelerar y asegurar la fusión. No creemos que el hueso obtenido al fresar el carpo, sea de una calidad adecuada para este relleno. La posibilidad de obtenerlo del escafoides extirpado dependerá de su grado de conservación. El extremo distal del radio es una zona dadora habitualmente suficiente, evitando recurrir a la cresta iliaca.

En nuestro criterio, es una técnica indicada para pacientes con baja demanda funcional, y contraindicada cuando hay deterioro del cartílago de contacto entre el radio y semilunar (SLAC IV), en las secundarias a una enfermedad de Kienböck y cuando hay una traslación cubital del carpo[13]. Se discute la conveniencia de incluir al piramidal; para Gill e Ireland[24] es innecesaria si se consiguen las fusiones del semilunar, grande y ganchoso.

Revisando la literatura, Bartolomé y cols[13] obtuvieron con esta técnica una movilidad media del 50-60% de los arcos habituales de movimiento y una fuerza del 70-80% con respecto a la muñeca contralateral. Strauch[25] coincide con estos porcentajes y encuentra que la tasa de no consolidación es alta, entre el 25 y el 63%, y que en algunas series hasta un 12% de los pacientes precisaron una artrodesis completa por falta de consolidación o dolor persistente[26], mientras que en otras no se encontró

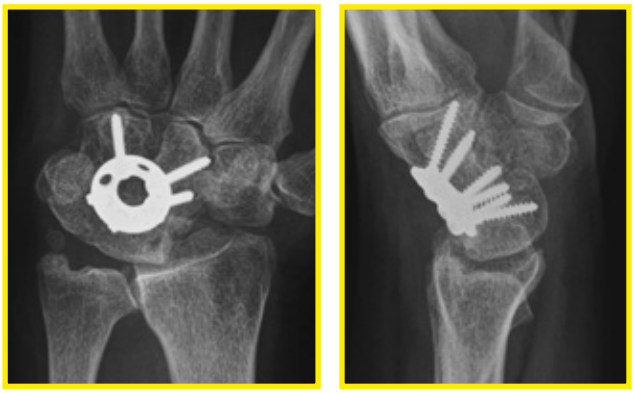

Figura 8: *Artrodesis de las ´cuatro esquinas´ fijada con placa circular.*

Figura 9: *Artrodesis Se-HG (´dos esquinas´) fijada con tornillo.*

deterioro significativo tras un seguimiento de 10 años[27].

García López[28], refirió un 100% de consolidaciones en 20 muñecas operadas con placa Spider. Delgado[29], en 36 muñecas fijadas también con placa circular, obtuvo una tasa de consolidación del 95%, con 61º de flexo-extensión media, fuerza del 57%, e incorporación al mismo puesto laboral en el 88% de los pacientes a las 17 semanas de la intervención.

Esta artrodesis puede realizarse también mediante artroscopia[29,30] haciéndose habitualmente la fijación con tornillos canulados, lo que aportaría la ventaja de una menor fibrosis capsular y con ello mayor rango de movilidad, menos tiempo de recuperación y conservación del nervio interóseo posterior, ventaja esta última dudosa para algunos autores. Con este procedimiento, Piñal[30] trató a 4 pacientes obteniendo la consolidación en todos, una flexo- extensión media de 73º, 43 kg de fuerza y una disminución del dolor del 90% en la escala analógico-visual.

- *Artrodesis semilunar-hueso grande, o de las dos esquinas:* una alternativa a las cuatro esquinas es la unión del semilunar con el hueso grande (Fig. 9 A, B), propuesta por Kirschenbaum[31] para la muñeca SLAC III, con deterioro de la articulación Se-HG. Precisa un único injerto y respeta las inserciones ligamentosas del piramidal, importantes en la propiocepción de la muñeca, aunque algunos autores[7] prefieren resecar también el piramidal, conjuntamente con el escafoides, para unir directamente al Se con el HG sin interposición de injerto óseo.

  Igual que con la artrodesis ´4 esquinas´, es fundamental corregir el DISI, que provoca que las estructuras ligamentosas que unen el radio y el cúbito al semilunar estén distendidas, y las uniones del Se al HG. Ferreres y García-Elías[32] enfatizan la importancia de recuperar la altura del carpo, cortando las uniones ligamentosas volares del Se y HG, fibrosadas por el tiempo de evolución; gesto quirúrgico que se realiza con un bisturí paralelo a la cara anterior del HG manteniendo la muñeca en flexión forzada, sin inclinarlo para no lesionar el nervio mediano o los tendones flexores.

  Estos mismos autores[34] proponen realizar una pequeña incisión volar en ´v´ para despegar las uniones capsulo-ligamentosas del escafoides con el fin de facilitar su extracción por vía dorsal. Con esta técnica publicaron excelentes resultados tras el seguimiento de 17 pacientes, obteniendo el 94% de consolidación, flexión 34º, extensión 43º, desviación cubital 26º y radial 14º.

  Siegel y Ruby[33] encuentran que la tasa de consolidación es mucho menor que con la 4 esquinas (35% contra el 4%) y mayor el número de complicaciones (62% contra 26%), mientras que Gaston y cols.[34], comparando dos series propias de 18 pacientes con la técnica de cuatro esquinas y 16 con la de dos esquinas, no encontraron diferencias significativas en cuanto a movilidad, y obtuvieron un mayor porcentaje de consolidación con la artrodesis de 2 esquinas (12,5% de fracasos frente al 22,2% de las cuatro esquinas).

  Para evitar la rigidez articular, la fijación debe ser sólida y el tiempo de inmovilización postoperatorio no mayor de 2 o 3 semanas, retirando la férula al cabo de ese tiempo para que el paciente realice ejercicios activos, continuando con una férula removible 2-3 semanas más. En cuanto al elevado porcentaje de no unión en algunos autores[31] probablemente tenga relación con el método de fijación empleado. Los tornillos actuales (tipo Acutrak o Herbert) con una amplia espira de esponjosa ofrecen mayor sujeción que las agujas y anteriores tornillos.

- **Resección de la primera fila del carpo:** en la muñeca SLAC II, con el cartílago de la cabeza del hueso grande aún indemne, y en pacientes de poca demanda funcional, puede optarse por la resección de la primera fila del carpo, o carpectomía proximal, técnica pro-

puesta por Stamm[35] en 1944 (Figura 10). Sus ventajas, con respecto a las artrodesis, es que necesita menor tiempo de inmovilización y la movilidad resultante suele ser algo más amplia[36]. Las desventajas son que se conserva una fuerza algo menor y que no asegura una desaparición completa del dolor. En torno al 15% deben reconvertirse a una artrodesis total[37] o, si se pretende conservar parte de la movilidad, a una plastia de interposición capsular entre el HG y el radio[38].

Es fundamental conservar el ligamento Ra-E-HG y opcional la resección completa del polo distal del escafoides[36], que facilita un pequeño abordaje volar. Es dudosa la conveniencia del uso de agujas de Kirschner temporales; mientras algunos autores lo aconsejan para facilitar la recolocación de la cabeza del HG en la fosilla correspondiente del radio (evitando su paso por las superficies de contacto entre ambos huesos), otros lo contraindican[36] por haber sufrido complicaciones, recomendado en su lugar, un cierre de la cápsula con cierta tensión.

Foucher y Chmiel[39], tras el estudio de una serie de 21 casos, aconsejan esta técnica remarcando los beneficios de hacerla a su debido tiempo y no como último recurso tras tentativas quirúrgicas múltiples,

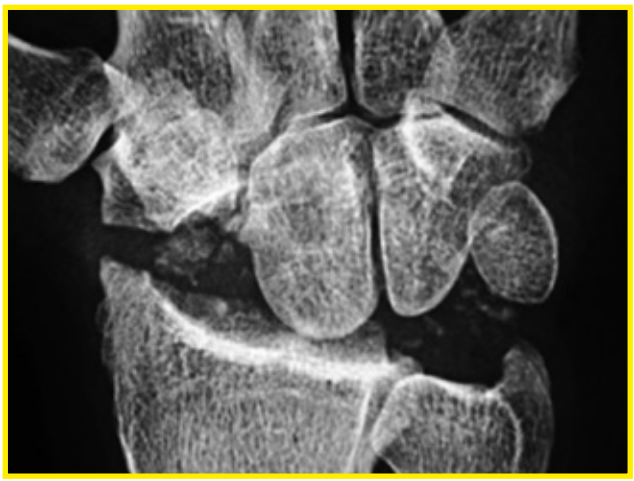

Figura 10: *Resección de la primera fila del carpo.*

en cuyo caso empeorarían los resultados. Vanhove y cols.[40] tras comparar los resultados de 15 pacientes con carpectomía proximal con otros 15 de artrodesis de cuatro esquinas, aprecian que el alivio de dolor y el beneficio funcional resultaron igual en ambos grupos de tratamiento, la tasa de complicaciones fue mayor con la artrodesis y concluyen que para los grados I y II de muñeca SLAC prefieren la carpectomía proximal.

Proubasta y cols.[41] publicaron resultados buenos y excelentes en el 91,7% de los casos, según los criterios de Minami[42], en una serie de 12 pacientes, obteniendo una flexo- extensión media de 57º, desviación cubital/radial de 33º y fuerza del 73% con respecto al lado contralateral.

- **Prótesis de muñeca:** El diseño y los resultados de las prótesis totales de muñeca han mejorado mucho en los últimos años, y sus complicaciones están lejos de las que presentaban las prótesis de silicona expuestas por Swanson en 1973. Es una opción válida en pacientes que precisen conservar movilidad y que no necesitan mucha fuerza para sus ocupaciones habituales, como músicos, joyeros o profesionales con actividades similares. De momento el resultado funcional de la artroplastia total es menos predecible que el de las artrodesis[43] y, desafortunadamente, buen número de pacientes con muñeca SLAC son jóvenes, algunos con actividades laborales de fuerza, en cuyo caso no son aconsejables las artroplastias totales.
- **Denervación de la muñeca:** Se atribuye a Wilhem[44] la primera publicación en 1958 de denervación de la muñeca, seccionando todos o gran parte de los ramos sensitivos que inervan esta articulación con el fin de disminuir el dolor.

Aunque no todos los cirujanos[13] son partidarios de realizar un bloqueo pre-quirúrgico selectivo con anestesia local en diversos puntos, parece recomendable realizar esta prueba para que el paciente conozca el resultado que cabe esperar, tanto de disminución del dolor como en mejoría de fuerza y movilidad[45].

La denervación puede ser parcial o total, pero los mejores resultados están en función de cuanto mayor sea el número de ramas nerviosas seccionadas[46,47]. Las denervaciones parciales, especialmente la del nervio interóseo posterior, son técnicas ampliamente utilizadas y casi obligadas por el tipo de abordaje dorsal propio de muchas artrodesis (vía de Berger) o de la resección de la primera fila del carpo, pero de resultados muy inconstantes.

La denervación total como único acto terapéutico tampoco es una técnica ampliamente admitida, quizás por la desconcertante disparidad de resultados entre los distintos autores. Si bien la mayor parte afirman que cabe esperar una notable mejoría del dolor, movilidad y fuerza, algunos[48] publican un empeoramiento del grado de dolor inicial, y otros admiten que con el paso del tiempo, casi en la mitad de los pacientes se observa un agravamiento radiológico de la artrosis[13], quizá en relación con la disminución de la sensibilidad propioceptiva, lo que exige un mayor control visual de las actividades manuales de fuerza. Aun así, se acrecienta el riesgo de que el proceso artrósico se acelere por la pérdida de control posicional articular, dando lugar a una artropatía neuropática iatrogénica, complicación no referida por Foucher[46] en su serie de 50 muñecas con denervación total tras un seguimiento medio de 5 años.

Bibliografía

1. Watson HK, Ballet FL. The SLAC wrist: Scapholunate advanced collapse pattern of degenerative arthritis. J Hand Surg (Am), 1984; 9: 358-65.
2. García-Elías M, Geissler WB. Inestabilidad del carpo. En: Green´s. Cirugía de la Mano. Tomo I, Ed. Marbán, Madrid, 2007.
3. Viegas S, Yamaguchi S, Boyd N, Patterson R. The dorsal ligaments of the wrist: anatomy, mechanical properties, and function. J Hand Surg (Am), 1999; 24: 456-468.
4. García-Elías M. The non-dissociative clunking wrist: a personal view. J Hand Surg (E), 2008, 33; 24: 698-711.
5.García-Elías M, Combalía A, Irisarri C, Lluch A, Martín Ferrero MA, Salvador E y Vidal A. Tratamiento de las disociaciones escafolunares. Estudio multicéntrico. Rev. Esp Cir Mano, 1992, mayo, 43-51.
6. Watson K, Ashmead D. Artrodesis triescafoidea para la inestabilidad escafolunar crónica. En: Muñeca. Master en Cirugía Ortopédica, R Gelberman editor. Ed. Marbán, Madrid 1999
7.Calandruccio J, Gelberman R, Duncan S, Goldfarb Ch, Gramig W. Capitolunate arthrodesis with scaphoid and triquetum excision. J Hand Surg (Am), 2000, 25:824-832
8. Gelberman R, Cooney W, Szabo R. Inestabilidad del carpo. Instructional Course Lectures, 2002, 50-3, 35-48.
9. Nakamura T, Cooney W, Lui W, Haugstvedt J, Zhao K, Berglund L. Radial styloidectomy: a biomechanical study on stability of the wrist joint. J Hand Surg (Am), 2001, 26: 85-93.
10. Nagy L, Büchler U. AO-wrist arthrodesis: with and without arthrodesis of the third carpometacarpal joint. J Hand Surg (Am) 2002, 27: 940-7.
11. Hastings H. Artrodesis de la muñeca artrósica. En: *Muñeca. Master en Cirugía Ortopédica*, (Gelberman R. ed). Madrid: Edit. MARBÁN, Madrid, 1999.
12. Weis AP, Hasting I H. Wrist arthrodesis for traumatic conditions: a study of plate and local bone graft application. J Hand Surg (Am), 1995, 20 : 50-56.
13. Bartolomé E, G del Pino J. Cirugía de la artrosis de muñeca. Monografía Mano y muñeca. SECOT y SER.Edit. Masson, Barcelona, 1999
14. Hastings II, H. Artrodesis (parcial y completa). En: Green´s. Cirugía de la Mano. Tomo I; Edit. Marbán , Madrid, 2007.
15. Tomaino M, Herndon J. Artrodesis. En: Reconstrucción quirúrgica de la extremidad superior. Herndon J ed., Ed McGraw-Hill Interamericana, 2001.
16. Larsen C, Jacoby R, McCabe S. Nonunion rates of limited carpal arthrodesis: a meta-analysis of the literature. J Hand Surg (Am), 1997; 22: 66-73.
17. Alnot J. Les instabilités scapho-lunaires. J. Traumatol. Sport, 1996; 13:42-9.
18. Nagy L, Büchler U. Long-term results of radioscapholunate fusion following fractures of the distal radius. J Hand Surg (Br), 1997, 22: 705-710.
19. García-Elías M, Lluch A, Ferreres A, Papini-Zorli I, Rahimtoola Z. Treatment of radiocarpal osteoarthritis by radioscapholunate artrhrodesis and distal scaphoidectomy. J Hand Surg (Am), 1999, 30: 8-15.
20. Watson HK, Hempton R. Limited wrist arthrodesis: The triscaphoid joint. J Hand Surg (Am), 1980, 5: 320-7.
21. Irisarri C. Inestabilidades del carpo. Clasificación y tratamiento. Rev. Ortop. Traum, 1993, 37 IB. Supl. I: 78-85.
22. Ramón J, Campo M. Inestabilidades escafo-lunares crónicas: tratamiento mediante artrodesis escafo-trapecio-trapezoidea. Rev Iberoamer Cir Mano, 1995; 22 (2): 17-24.
23. Pisano S, Peimer C, Wheeler D, Shervin F. Scapho-capitate intercarpal arthrodesis. J Hand Surg (Am), 1984; 9:358-65.
24. Ghill D, Ireland D. Limited wrist arthrodesis for the salvage of SLAC wrist. J Hand Surg (Br) 1997, 22: 461-465.
25. Strauch R. Scapholunate advanced collapse and scaphoid nonunion advanced collapse arthritis. Update on evaluation and treatment. J Hand Surg (Am), 2011; 36: 729-35.
26. Dacho A, Grundel J, Holle G, Germann G, Sauerbier M. Long-term results of midcarpal arthrodesis in the treatment of SNAC-Wrist and SLAC-Wrist. Ann Plast Surg, 2006; 56: 139-44.
27. Bain G, Watts A. The outcome of scaphoid excision and four-corner arthrodesis for advance carpal collapse at a minimum of ten years. J Hand Surg (Am), 2010; 35: 719-725.
28. García López A, Clavel L, Perea D, Hernández J, Aguirre A. La artrodesis de las cuatro esquinas con placa circular. Rev Iberoamer Cir Mano, 2007; 35 , 1: 31-7.
29. Delgado P, Figueredo F, Díez-Montiel A, Gil M, Truán J. Artrodesis de cuatro esquinas de la muñeca. Rev Iberoamer Cir Mano, 2014; 42, 2: 183-93.
30. Del Piñal F, Klausmeyer M, Thams C, Moraleda E, Galindo C. Early experience with (dry) arthroscopic 4-corner arthrodesis: from a 4-hour operation to a tourniquet time. J Hand Surg (Am), 2012; 37: 2.389-99.
31. Kirschenbaum D, Schneider L, Kirkpatrik W, Adams D, Cody R. Scaphoid excision and capitolunate arthrodesis for radioscaphoid arthritis. J Hand Surg 1993 (Am); 18: 780-785.
32. Ferreres A, García-Elías M, Plaza R. Long-term results of lunocapitate arthrodesis with scaphoid excision for SLAC and SNAC wrists. J Hand Surg (E) 2009,34: 603-608.
33. Siegel J, Ruby L. A critical look at intercarpal arthrodesis: review of the literature. J Hand Surg (Am), 1996; 21: 717-722.
34. Gaston R, Greenberg J, Baltera R, Milh A, Hastings H. Clinical outcomes of scaphoid and triquetral excision with capitolunate artrhodesis versus scaphoid excision and four-corner arthrodesis. J Hand Surg (Am, 2009, 34: 1.407-1.412.
35. Stamm T. Excision of the proximal row of the carpus. Proc R Soc Med 1944; 38: 74-5.
36. Van Heest A, House J. Carpectomía de la hilera proximal. En Muñeca. Master en Cirugía Ortopédica, (Gelberman R ed) .Edit. Marbán, Madrid 1999.
37. Imbriglia J, Broudy A, Hagberg W, McKernan D. Proximal row carpectomy: clinical evaluation. J Hand Surg (Am),1990, 15: 426-30.

38. Placzek J, Boyer M, Raaii F, Freeman D, Gelberman R. Proximal row carpectomy with capitate resection and capsular interposition for treatment of scapholunate advanced collapse. Orthopedics 2008; 31 (1): 75.

39. Foucher G, Chmiel Z. La résection de la première rangée du carpe. A propos d´une série de 21 patients. Rev Chir Orthop. 1992; 78: 372-8.

40. Vanhove W, De Vil J, Van Seymortier P, Boone B, Verdonk R. Proximal row carpectomy versus four-corner arthrodesis as a treatment for SLAC wrist. J Hand Surg (E), 2008, 33: 118-25.

41. Proubasta I, Lamas C, Itarte J, De Caso J. Resección de la primera fila del carpo (carpectomía proximal). Rev. Iberoam. Cir. Mano 2005; 67: 22-30.

42. Minami A, Agino T, Minami M. Limited wrist fusions. J Hand Surg (Am), 1988, 13: 600-7.

43. Beckenbaugh R. Artroplastia total de la muñeca. En: Muñeca. Master en Cirugía Ortopédica, (Gelberman R ed), Edit. Marbán, Madrid, 1999.

44. Wilhem A. Zur innervation der gelenke der oberen extremität. Z Anat 1958; 120: 331-371.

45. Scharizer E. Denervación de la articulación de la muñeca de A. Wilhem (1972). En: Cirugía ortopédica: Mano, Muñeca, Antebrazo, Codo, Hombro. Eds Bauer, Kerschbaumer y Poisel. Marbán Libros, Madrid, 2004.

46. Foucher G, Da Silva JB, Ferreres A. La dénervation totale du poignet. A propos de 50 cas. Rev Chir Orthop, 1992; 78: 186-90.

47. Ferreres A, Suso S, Foucher G, Ordi J, Llusá M, Ruano D. Wrist denervation. Surgical considerations. J Hand Surg (Br), 1995, 20: 769-72.

48. Ishida O, Tsai T, Atasoy E. Long term results of denervation of the wrist joint chronic wrist pain. J Hand Surg (Br), 1993, 18: 76-80.

Agradecimiento: *Los autores de este capítulo queremos manifestar nuestra deuda con los Drs. Carlos Irisarri y Marc García-Elías por su enorme generosidad pedagógica en el nebuloso campo de las inestabilidades carpianas.*

Cuando se elige un Medicamento de Marca se obtiene mucho más. Aunque cueste lo mismo.

Cuando eliges un medicamento de marca, no sólo estás eligiendo un medicamento que se adecúa perfectamente a lo que necesitas, sino que estás obteniendo mucho más. Porque eligiendo la marca apoyas la investigación de nuevos fármacos, el desarrollo científico y la adherencia terapéutica. Y además, cuesta lo mismo. Elige marca.

farmaindustria

MANO CONGÉNITA

Carlos IRISARRI

Ricardo KAEMPF

Monografía Grupo GEPES

Información: grupogepes@gmail.com

acta ortopédica gallega

Con la colaboración del

Grupo **E**studio **P**atología **E**xtremidad **S**uperior