ISSN 1699-0471
D.L.: OU-13-2005

Revista Oficial de la
Sociedad Gallega de Cirugía Ortopédica y Traumatología (SOGACOT)

acta ortopédica gallega

volumen 8 número 2
diciembre 2012

disponible online en:
www.sogacot.org/AOG

HIP joint replacement solutions. Biomet

Arcos®

Modular Femoral Revision System

Simplifying Complex Femoral Revision Surgery

Regenerex® RingLoc®+

Modular Acetabular System

Next generation locking features coupled with advanced porous metal technology

Biologics • Bracing • Microfixation • Orthopedics • Osteobiologics • Spine • Sports Medicine • Trauma • 3i

www.biomet.es

grupo G&D Gallega de Suministros, S.A.

BIOMET® One Surgeon. One Patient.

acta ortopédica gallega

Revista Oficial de la **Sociedad Gallega de Cirugía Ortopédica y Traumatología (SOGACOT)**

Director
Dr. JOSÉ RAMÓN CAEIRO REY

Directores adjuntos
Dr. MANUEL VALLE ORTIZ
Dr. MÁXIMO ALBERTO DÍEZ ULLOA

Comité Editorial
Dr. RAFAEL ARRIAZA LOUREDA
Dr. ANTONIO FERNÁNDEZ CEBRIÁN
Dr. JOSÉ MANUEL GALDO PÉREZ
Dr. LUIS GARCÍA RODRÍGUEZ
Dr. ISIDRO GONZÁLEZ GONZÁLEZ
Dr. PEDRO GONZÁLEZ HERRÁNZ
Dr. LUIS A. MONTERO FURELOS
Dr. VICTORIANO SOUTO REY
Dr. JOSÉ SUÁREZ GUIJARRO
Dr. EDUARDO VAQUERO CERVINO

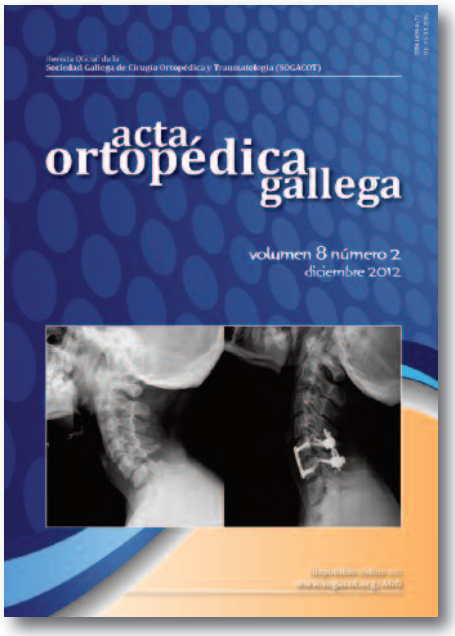

JUNTA DIRECTIVA SOGACOT 2010-2012

Presidente Dr. D. ROBERTO IGNACIO CASAL MORO
Vice-Presidente Dr. D. LUIS QUEVEDO GARCÍA
Secretario Dr. D. JOSÉ MANUEL GALDO PÉREZ
Vice-Secretaria Dra. Dña. ÁNGELA ROZADO CASTAÑO
Tesorero Dr. D. GABRIEL CELESTER BARREIRO
Vocales de:
- Docencia Dr. D. JOSÉ RAMÓN CAEIRO REY
- Hosp. G. Básicos Dr. D. RAIMUNDO DOBARRO BUITRAGO
- Represent. MIR Dr. D. JUAN OTERO VILLAR
- Portal web Dr. D. EDUARDO VAQUERO CERVINO

Vocales por:
- A Coruña Dr. D. LUIS ANTONIO GARCÍA RODRÍGUEZ
- Ferrol Dr. D. CÉSAR DE LA FUENTE GONZÁLEZ
- Santiago Dr. D. JOSÉ SEÑARÍS RODRÍGUEZ
- Lugo Dra. Dña. LUISA IBÁÑEZ MARTÍN
- Ourense Dr. D. ANTONIO MARÍA FERNÁNDEZ CEBRIÁN
- Pontevedra Dra. Dña. BEATRIZ MASIP BILBAO
- Vigo Dr. D. ESTANISLAO TRONCOSO DURÁN

Edita:
Sociedad Gallega de Cirugía Ortopédica y Traumatología (SOGACOT)

Imprime:
Rodi Artes Gráficas, S.L.
Rúa Seixalvo 12, 32005 Ourense, España
Tlf. +34 988 220 790
www.rodi-graf.com

Redacción/Secretaría Editorial:
Trabeculae, Empresa de Base Tecnológica, S.L.
Parque Tecnolóxico de Galicia, Edificio "Tecnópole I" Local 22, 32900 San Cibrao das Viñas, Ourense, España
Tlf. +34 988 548 219
www.trabeculae.com
aog@sogacot.org

Las Normas Editoriales de la revista Acta Ortopédica Gallega pueden consultarse en el portal web www.sogacot.org/AOG

Reservados todos los derechos.
Esta publicación no puede reproducirse total o parcialmente, por cualquier medio, sin la autorización por escrito del Comité Editorial.
La revista Acta Ortopédica Gallega no se hace responsable del contenido de los artículos publicados, por tratarse de la opinión de los autores, que asumen responsabilidad absoluta sobre sus escritos.

Imagen de portada: Extraída de: Gallego Goyanes A, Caeiro Rey JR, Pino Mínguez J. Luxaciones subaxiales cervicales inveteradas ¿Cuál es la mejor estrategia terapéutica? Acta Ortop Gallega 2012; 8(2): 73-76*; incluído en este número.*

Revista indexada en el Catálogo Colectivo de Publicaciones Periódicas en Bibliotecas de Ciencias de la Salud Españolas C17

Revista indexada en la Biblioteca Virtual del Sistema Sanitario Público Gallego (Bibliosaúde) y en su metabuscador Mergullador

acta ortopédica gallega

Revista Oficial de la **Sociedad Gallega de Cirugía Ortopédica y Traumatología (SOGACOT)**

sumario

EDITORIAL

Para los que saben entenderlo — pág. 55
Quevedo García L
Presidente de la SOGACOT

ORIGINALES

Técnica de Camitz como alternativa en el síndrome del túnel carpiano paralítico. Nuestra experiencia — pág. 57
Otero Villar J, Yáñez Calvo J, Ferreirós Conde M, Fontao Fernández L, Castellano Romero I

NOTAS CLÍNICAS

Enclavado endomedular como tratamiento de fracturas de fémur por estrés en el contexto de una enfermedad de Paget — pág. 61
López Fernández V, Suárez Guijarro JL, Sánchez Castro M

El tratamiento de la falange delta en el síndrome de Rubinstein-Taybi. A propósito de un caso — pág. 65
Varela Ares E, Yáñez J, Irisarri C

Fractura de epitróclea asociada a luxación de codo e incarceración en el niño — pág. 69
Oitabén A, Rodríguez ML, Varela JM

Luxaciones subaxiales cervicales inveteradas ¿Cuál es la mejor estrategia terapéutica? — pág. 73
Gallego Goyanes A, Caeiro Rey JR, Pino Mínguez J

Complicaciones del hallux valgus: A propósito de un caso — pág. 77
Fiaño Avilés L, López-Pardo Pardo A, García Cabanas S

SEFRAOS Sociedad Española de Fracturas Osteoporóticas

RC1218212PG

International Osteoporosis Foundation

European Calcified Tissue Society

VI Congreso
Sociedad Española de Fracturas Osteoporóticas

VIGO del 24 al 26 de enero de 2013

Hotel Carrís Beiramar

Presidente del congreso:
Dr. Pedro Larrauri

Acta Ortopédica Gallega

www.sogacot.org/AOG

Editorial

Para los que saben entenderlo

Quevedo García L.

Presidente de la SOGACOT

HCuando nos quieren hacer ver que lo único importante es el OBJETIVO-EFICIENCIA, y nos lo quieren imponer ante la CALIDAD. Cuando el MÁS por MENOS se pretende anteponer al MEJOR por MENOS. Cuando se nos insulta desde el foro político, convencidos de que somos capaces de buscar indicaciones para "ganar dinero con peonadas". Cuando el principio de autoridad pretende sustituir al principio de colaboración. Cuando la crisis económica hace "aceptable" restar los derechos que tanto costó sumar…

En estas duras circunstancias que atraviesa nuestra sociedad y en especial nuestra Sanidad, es el momento de evitar la "DISCUSIÓN" y buscar lo que debe ser guía de nuestro ejercicio profesional: "ACTUAR CON SABIDURÍA"

Willie Osler dice que lo más esencial de un médico es que tenga los nervios bajo control y que valore y haga suyos atributos como la Precaución, Observación, Humildad, Esperanza, Escepticismo, Realismo, Temor, Coraje, Optimismo, Fe, Valentía y AEQUINIMITAS (tener un Alma Ecuánime ante las cosas).

Y como ejemplo de estas cualidades: Larry Dorr (Director del *Institute Dorr For Arthritis Good Samaritan Hospital*, fundador de la Organización WALK), al que tuve el honor de escuchar durante un *Current Concept*, conferencia aplaudida intensa y largamente, en la que demuestra que la SABIDURÍA VIENE CON EL TIEMPO Y LA EDAD, y de la que os hago partícipes:

> *"Muchas gracias. Bien, lo que he aprendido durante mi carrera es que soy un Cinderella Man, un hombre Cenicienta. El hombre Cenicienta original fue James Braddock. Él fue campeón de los pesos pesados de boxeo en los años treinta y perdió tantas peleas que perdió su carrera. Se puso a trabajar en los muelles. Estaba arruinado y no tenía qué dar de comer a su familia. Luego tuvo otra pelea y venció. Venció otra vez y finalmente tuvo la oportunidad de pelear por el campeonato. La gente lo llamó Cinderella Man porque en aquellos años de depresión y desesperación de los treinta, él trajo la promesa de una segunda oportunidad para todo el mundo, que se encontraba en tan tremendos apuros. Así que lo que he aprendido es que somos hombres Cenicienta. Incluyo otras mujeres Cenicienta, particularmente mi vieja mujer del equipo WALK."*

Somos doctores y como doctores somos la esperanza. Ofrecemos una segunda oportunidad para nuestra sociedad que vive en su mundo, y como cirujanos, somos los salvadores de los paralíticos y de los incapacitados. Lo que he aprendido en mi carrera es que la Medicina no es un camino hacia la gloria, no es un camino a la riqueza, no es un camino al poder, pero lo que me da la medicina como cirujano es el poder y la gloria en mis manos para ser un *Cinderella Man*.

Ahora no me preocupan los gastos del gobierno, ni los gastos de medicina, porque en lo que me concierne, ése es su problema. Durante veinte años he practicado la frugalidad, y el agradecimiento que recibí por mi sacrificio fue el que me quitaron cada vez más dinero por sus errores, así que ahora no me preocupa cuánto cuesta cuidar a un paciente, simplemente lo hago lo mejor que puedo. Tampoco me preocupan las compañías de implantes, nos engañaron un poco también en la última década. Predican la calidad pero dejaron que las autoridades nos cayeran encima y que nuestra cultura de educación e investigación haya cambiado para siempre en esa misma década. Produjeron tres productos que tuvieron que ser retirados, acusaron a los cirujanos e hirieron nuestra reputación considerablemente en nuestras comunidades. Su negocio es el negocio de la medicina.

Tampoco me sacrifico mucho por mi hospital, porque cuando yo crecí, en las pequeñas ciudades, los hospitales eran la señal de luz para los enfermos, para los explotados y los pobres. Pero hoy en día los hospitales tiran a los tirados, envían las revisiones y las infecciones a otros hospitales y en su informe anual la página más importante es el saldo final.

Puede ser que le suene un poco amargado, pero al contrario, estoy en paz conmigo mismo y con mi profesión y tengo una vida llena de sentido. Porque me concentro en lo que puedo hacer y lo que puedo hacer es llevar esperanza

al paralítico y dar una segunda oportunidad al incapacitado. Yo puedo devolver a mi paciente a su medio social. Yo soy del que dice el paciente obeso que le he tratado como a un ser humano. Yo soy el que da una segunda oportunidad al que va a perder su trabajo, soy el que da a las familias felicidad, porque para ellos, para el padre o la madre o la abuela, mi tratamiento alivia la angustia del dolor y de la depresión; entonces me ocuparé de cualquier paciente que me honra confiando en mí su vida, o sus miembros corporales porque ve en mí una segunda oportunidad. No me importan ni el gobierno ni las compañías ni los hospitales, porque yo soy, vosotros sois, hombres Cinderella. Ahí es nada.

Para los que saben entenderlo.

Acta Ortopédica Gallega

www.sogacot.org/AOG

Original

Técnica de Camitz como alternativa en el síndrome del túnel carpiano paralítico. Nuestra experiencia

Otero Villar J[1]✉, Yáñez Calvo J[2], Ferreirós Conde M[2], Fontao Fernández L[3], Castellano Romero I[4]

1 Hospital de Verín, Ourense, España
2 Hospital do Meixoeiro, Complexo Hospitalario Universitario de Vigo CHUVI, Vigo, Pontevedra, España
3 Hospital Rafael Méndez, Lorca, Murcia, España
4 Hospital Comarcal do Salnés, Vilagarcía de Arousa, Pontevedra, España

RESUMEN

Introducción. La atrofia tenar en casos graves de síndrome de túnel carpiano (STC) puede causar la pérdida de oposición del pulgar. En muchos de estos casos, además de la liberación del nervio mediano, sería deseable recuperar en lo posible la funcionalidad del pulgar. Las plastias de oposición, entre ellas la Técnica de Camitz con el tendón Palmaris Longus (PL), hechas en el mismo tiempo quirúrgico que la liberación del nervio mediano en el túnel del carpo, son buenas alternativas quirúrgicas en este grado de patología compresiva.

Material y métodos. 6 pacientes fueron intervenidos entre 2008 y 2010 de síndrome del túnel carpiano paralítico realizándose plastias de oposición con el palmar menor (Camitz) al mismo tiempo que la retinaculotomía y descompresión del nervio mediano. Fueron valoradas la fuerza de la pinza y de agarre, el ángulo de la 1ª comisura, el grado de oposición según parámetros de Kapandji, el cuestionario tipo Quick DASH así como las complicaciones encontradas durante el seguimiento.

Resultados. Se ha encontrado una mejora en la capacidad de oposición y abducción así como un aceptable grado de satisfacción de los pacientes intervenidos. No hemos encontrado complicaciones mayores.

Conclusión. Consideramos la técnica de Camitz como una alternativa quirúrgica posible, simple, efectiva y segura, que mejora la funcionalidad de la mano en casos de STC graves y atrofia tenar.

PALABRAS CLAVE

técnica de Camitz, síndrome del túnel carpiano, oponentoplastia, atrofia tenar

ABSTRACT

Camitz operation, an alternative technique in paralytic carpal tunnel syndrome. Our experience.

Introduction. Thenar muscle atrophy in severe cases of carpal tunnel syndrome (CTS) can cause a loss of thumb opposition. In many cases, in addition to the carpal tunnel release, it would be desirable to recover the thumb functionality. Opponensplasties, such as Camitz operation using the Palmaris Longus (PL) tendon, done at the same time of the median nerve release are a good alternative technique in this grade of compressive pathology.

Material and method. Between 2008 and 2010 six patients were operated through the Camitz technique at the same time of the carpal tunnel release. They were assessed using the measurements of pinch and grip power, the thumb webspace or palmar abduction, the Kapandji score and the Quick DASH questionnaire as well as complications encountered during the subsequent follow-up.

Results. We found an improvement of the opposition and abduction and also an acceptable level of satisfaction. No major complication was recorded.

Conclusion. The Camitz operation is a simple, effective and safe means of improving hand function in patients with long-standing carpal tunnel syndrome and thenar muscle atrophy.

KEYWORDS

Camitz operation, carpal tunnel syndrome, opponenstoplasy, thenar atrophy

© 2012 Acta Ortopédica Gallega

Introducción

La oposición del primer dedo es esencial para cualquier función de precisión de la mano. Este complejo movimiento es una combinación de abducción, pronación y flexión que ocurren de manera simultánea en las tres articulaciones del pulgar. Están implicados en este movimiento los tres músculos de la eminencia tenar[1]: abductor pollicis brevis (APB), flexor pollicis brevis (FPB) y opponens pollicis (OP), que están inervados en la mayoría de los casos, a excepción del fascículo profundo del FPB, por la rama motora tenar del nervio mediano, cuyo origen más habitual es en el borde radial del nervio y distal a retináculo flexor[2].

En los STC graves con afectación severa del componente motor del nervio mediano, puede haber una mayor o menor atrofia de la musculatura tenar que conlleva, según la gravedad, una paresia o parálisis de la oposición del pulgar. Generalmente la debilidad muscular no mejora tras la descompresión del nervio mediano, sobretodo en pacientes mayores. Es por eso que en estos casos

✉ **Autor para correspondencia:**
Hospital do Meixoeiro
Meixoeiro s/n, 36200 Vigo, España
E-mail: joterovillar@yahoo.es
Tlf. (+34) 986 811 111

se debería pensar en la posibilidad de realizar una oponentoplastia en el mismo tiempo que la liberación del nervio[3].
Camitz[4] describió en 1929 una plastia de oposición utilizando el palmaris longus (PL) prolongado con una tira de fascia palmar como tratamiento de la paresia de oposición en caso de síndrome del túnel carpiano con atrofia de la musculatura tenar. En 1967 Littler y Li[5] combinaron esta transferencia tendinosa con la descompresión del nervio mediano en el mismo tiempo quirúrgico.

Material y métodos

Técnica quirúrgica

Antes de la operación comprobamos la presencia del PL mediante la maniobra de oposición del primer dedo hacia el quinto con la muñeca en flexión.
La incisión principal que realizamos en la palma es longitudinal en línea con la 3ª comisura extendiéndola distalmente casi hasta el pliegue palmar distal y proximalmente unos 5 cm en el antebrazo, evitando atravesar perpendicularmente los pliegues de la muñeca (Figura 1A). Se debe tener cuidado en no lesionar la rama palmar cutánea del nervio mediano.
Primeramente realizamos la disección del PL prolongado con una tira de fascia palmar aproximadamente de 2 a 5 cm de longitud[6-8] y 1 cm de ancho[3] (Figura 1B) que suturamos sobre sí misma para darle la misma forma que el tendón y mayor consistencia. Reflejamos la plastia proximalmente mientras realizamos la retinaculotomía y descompresión del nervio mediano, sin haber realizado en ninguna ocasión exoneurolisis ni disecado la rama motora.
Realizamos una segunda incisión de unos 2 cm en la cara radial de la metacarpofalángica (MCF) del primer dedo. De manera subcutánea y en el eje del APB se transfiere el PL con la tira de fascia a la incisión del pulgar (Figura 1C)[6]. Con la muñeca en flexión de unos 30º, la MCF en extensión y el pulgar en oposición máxima[7,8] realizamos la inserción distal de la plastia mediante una sutura tipo Pulvertaft a nivel del tendón terminal del APB (Figura 1D). Si se observa excesiva tendencia a la flexión MCF del pulgar tras la transferencia, se puede valorar realizar la variante de Riordan en la que parte de la plastia consigue efecto extensor tras rodear al EPL.
Mantenemos una inmovilización con férula de yeso durante 4 semanas, tras las cuales permitimos la movilización progresiva protegida con una ortesis. La carga de peso gradual y actividades de fuerza son permitidas a partir de la 8ª semana tras la cirugía (Figura 2).

Casos clínicos

Se revisaron retrospectivamente 6 pacientes con síndrome del túnel carpiano grave con paresia o parálisis del primer dedo, parestesias o hipoestesia en territorio del nervio mediano y con alteraciones electromiográficas severas que fueron intervenidos quirúrgicamente mediante la técnica de Camitz por dos cirujanos durante los años 2008 a 2010. 3 hombres y 3 mujeres con una edad media de 69 años (rango, 58 a 76 años) y cierta lateralidad derecha (4:2). El tiempo medio de inmovilización fue de 31 días (rango, 26 a 37 días).
La funcionalidad de la mano intervenida se ha valorado mediante la medición tanto de la fuerza de la pinza como del puño respecto a la mano sana (dinamómetros JAMAR®), para valorar la abducción se ha medido postoperatoriamente el ángulo de la 1ª comisura y la oposición se ha medido en función de los parámetros de Kapandji[9]. Para valorar la capacidad para realizar ciertas actividades o tareas de la vida diaria se ha encuestado a los pacientes con el cuestionario QuickDASH (versión española)[10] cuyos valores oscilan entre 0 y 100 siendo este el indicador de mayor discapacidad.
Finalmente el nivel de satisfacción subjetivo de los pacientes se ha dividido en 4 grados, de muy satisfecho a decepcionado en función de la persistencia o no de síntomatología, debilidad del pulgar e incapacidad funcional (Tabla 1)[11].

Resultados

No hemos encontrado complicaciones mayores en relación con la técnica quirúrgica ni en el postoperatorio. Sí hemos tenido dos complicaciones menores en relación con la herida quirúrgica, una por cicatriz indurada y otra por una infección superficial por intolerancia a un punto. La fuerza de la pinza y el puño (dinamómetros JAMAR®) han sido en todos los casos similar o ligeramente inferior a la mano sana, excepto en un paciente (caso 3) el cual sufre la misma patología en la mano contralateral por lo

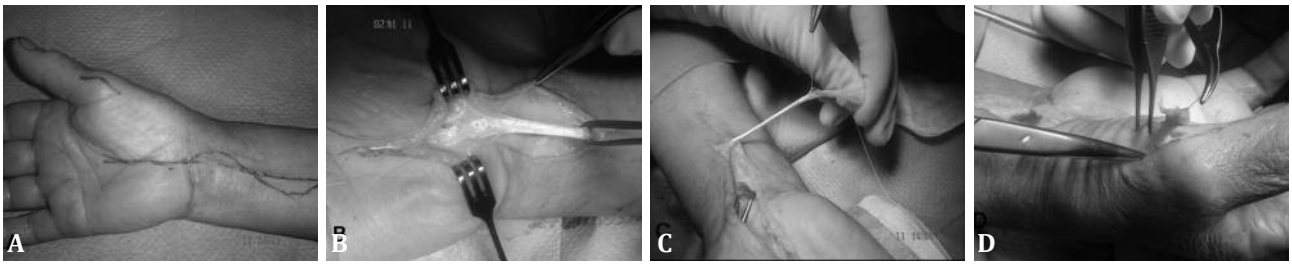

Figura 1. *A. Planificación de incisiones. B. Disección del PL y tira de fascia palmar. C. Transposición subcutánea. D. Sutura tipo Pulvertaft al APB.*

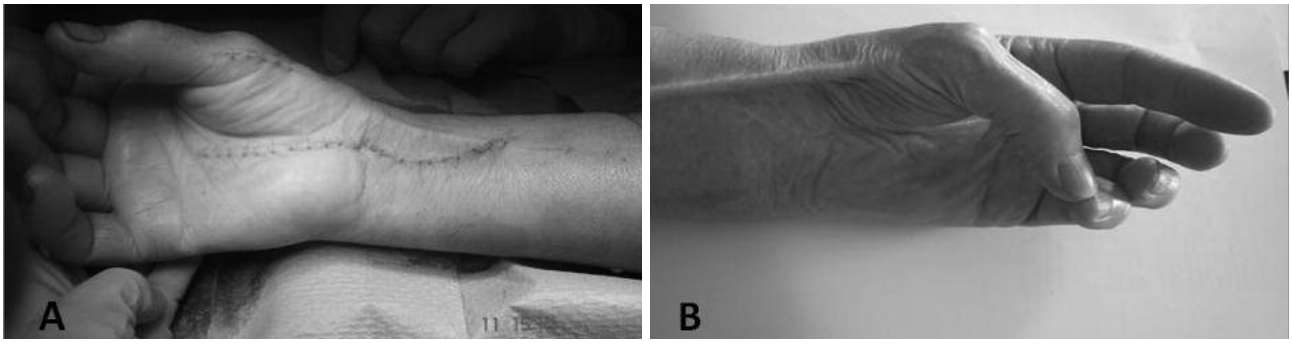

Figura 2. *A. Aspecto postquirúrgico. B. Contracción del PL en oposición.*

que se encuentra a la espera de realizar la misma intervención; la media de fuerza de la pinza de la mano intervenida ha sido de 5.41 N respecto a 6.08 N la mano sana (Figura 3), mientras que la media de la fuerza del puño en la mano operada ha sido de 16.33 N respecto a 18N la mano contralateral (Figura 4).

Los valores tras la medición del ángulo de la 1ª comisura (Tabla 2) oscilaron en un rango de 45° a 70°, media de 55.8°. La oposición del 1er dedo fue medida en función de los parámetros publicados por Kapandji[9] en 1986 (Figura 5), en el cual se asigna una puntuación de 1 a 10 en función de hasta donde llega el paciente con la punta del pulgar en la oposición, siendo 8 la articulación IP del 5º dedo, 9 la base y 10 el pliegue palmar distal, valores estos tres entre los que se sitúa el rango de nuestra serie con un valor medio de 8.8. Llegando todos ellos, como mínimo, a la IP del 5º dedo (Tabla 2).

La capacidad para realizar actividades o tareas de la vida diaria se ha medido mediante el cuestionario Quick-DASH resultando 4 de los pacientes por debajo de los 25 puntos con una capacidad aceptable para realizar dichas actividades; y 2 pacientes por encima de los 35 puntos, uno debido al déficit motor y fuerza residual y otro a la persistencia de la falta de sensibilidad que presentaba en territorio del nervio mediano preoperatoriamente y que no recuperó tras la intervención. Media 19.68 (rango 4.5 a 38.6) (Figura 6).

El grado de satisfacción, según los valores previamente presentados en la Tabla 1, es de ningún paciente decepcionado, 2 pacientes muy satisfechos, 2 satisfechos y 2 menos satisfechos debido a sintomatología residual, uno de ellos en relación con la no recuperación de fuerza suficiente y otro debido a la persistencia de hipoestesia que presentaba preoperatoriamente aunque con mejoría del dolor.

Tabla 1. *Grado de satisfacción.*

Muy satisfecho	Completamente aliviado y recuperado
Satisfecho	Persistencia ocasional de síntomas menores, poca debilidad sin discapacidad
Menos satisfecho	Algunos síntomas constantes residuales o molestos, debilidad y/o disfunción
Decepcionado	Sin mejoría funcional ni clínica o peor

Discusión

Este es un trabajo que realiza una revisión retrospectiva de los pacientes intervenidos en nuestro centro, sin mayores pretensiones estadísticas que las de presentar los datos obtenidos postoperatoriamente. Somos conscientes de las limitaciones que se generan por el número de casos estudiados o por la falta de un grupo control.

Los resultados obtenidos en relación con la mejora en la capacidad de oposición son similares a los obtenidos por Wan[8] en el 2007 con 21 pacientes estudiados. Otras series de casos existentes en la literatura son las de Foucher[3] con 73 casos donde ven mejorada la capacidad de oposición en el 90.7% de los pacientes, la de Terrono[7]

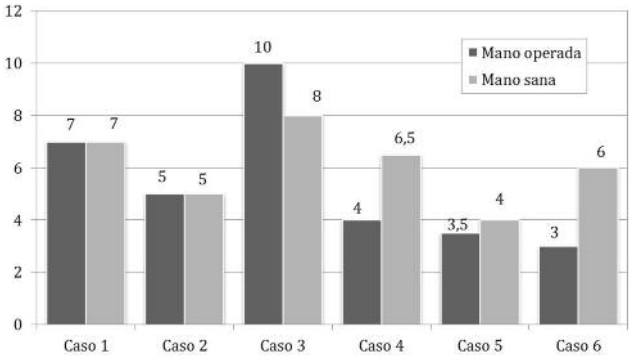

Figura 3. *Fuerza de la pinza.*

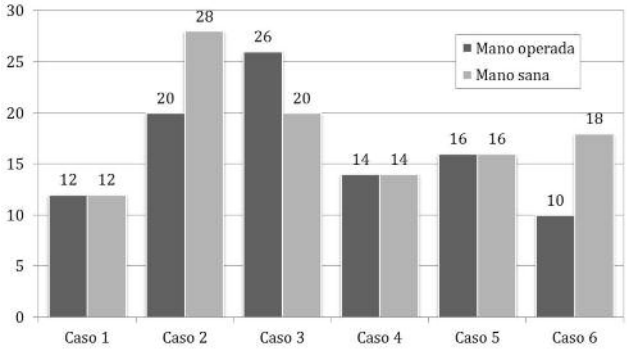

Figura 4. *Fuerza del puño.*

Tabla 2. *Valores del ángulo de 1ª comisura y Kapandji.*

	Caso 1	Caso 2	Caso 3	Caso 4	Caso 5	Caso 6
Kapandji	9	8	9	10	9	8
Ángulo 1ª comisura	50°	60°	60°	70°	50°	45°

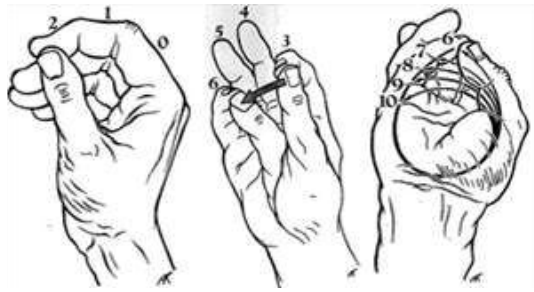

Figura 5. *Parámetros de Kapandji para evaluar la oposición del pulgar.*

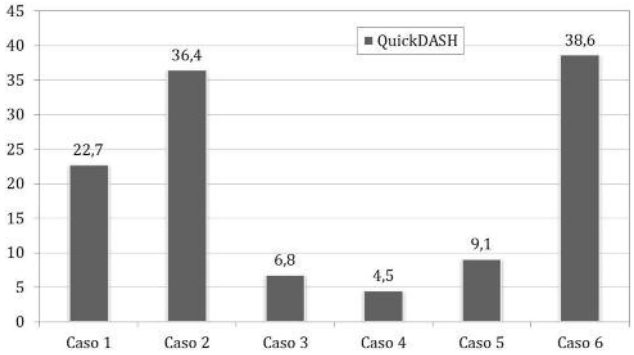

Figura 6. *QuickDASH.*

con 29 pacientes estudiados en la que el 94% vio mejorada la capacidad funcional del primer dedo o la de Botelheiro[12] en 2007 con 18 oponentoplastias realizadas. En el 2010 Il-Jung Park[11] para mejorar la capacidad de flexión palmar y pronación nos presenta en 11 pacientes una modificación de la técnica añadiendo una polea a nivel del remanente cubital del retináculo flexor en el momento de realizar la descompresión del nervio mediano.

En relación con la elección de la plastia el PL es un tendón accesible en el mismo abordaje al túnel del carpo y su transposición no va a producir una pérdida de función residual en la mano. El trayecto de la misma no cruza sobre el nervio mediano evitando así una posible compresión posterior[12], y el hecho de que siga la misma dirección que las fibras musculares del APB lo hace sinérgico con éste.

Conclusión

Si bien, en ocasiones no hemos mejorado ostensiblemente la fuerza o recuperado la actividad del nervio en casos tan avanzados, sí vemos mejorada la capacidad de oposición y abducción del primer dedo.

Creemos que la técnica de Camitz es una técnica quirúrgica reproducible en casos de STC grave con atrofia tenar, realizando una plastia simple y efectiva para mejorar la abducción y oposición combinada con la retinaculotomía.

Bibliografía

1. Carrera A, Forcada P, García-Elías M, Llusá Pérez M. Región anterior de la muñeca y de la mano. En: Atlas de diseción anatomoquirúrgica de la muñeca y de la mano. Barcelona: Editorial MASSON;2007. p. 23-7.
2. Mitchell R, Chesney A, Seal S, McKnight L, Thoma A. Anatomical variations of the carpal tunnel structures. Can J Plast Surg 2009; 17(3): e3-7.
3. Foucher G, Malizos C, Sammut D, Braun FM, Michon J. Primary palmaris longus transfer as an opponensplasty in carpal tunnel release. A series of 73 cases. J Hand Surg Br 1991; 16: 56-60.
4. Camitz H. Ueber die be Handlung der Oppositionslähmung. Acta Orthop Scand 1929; 65: 77-81.
5. Littler JW, Li CS. Primary restoration of thumb opposition with median nerverve decompression. Plast Reconstr Surg 1967; 39: 74-5.
6. Merle M. Transferencias tendinosas en las secuelas paralíticas de la mano. En: Merle M, Dautel G, Loda G. Mano traumática. Cirugía secundaria. Muñeca traumática. Barcelona: Editorial MASSON; 1996. p. 196-203.
7. Terrono AL, Rose JH, Mulroy J, Millender LH. Camitz palmaris longus abductorplasty for sever thenar atrophy secondary to carpal tunnel syndrome. J Hand Surg Am 1993; 18: 204-6.
8. Wan SH, Wong TC, Yip TH, Ip FK. Clinical experience of open carpal tunnel release and Camitz operation in elderly Chinese patients. Hong Kong Med J 2007; 13: 348-52.
9. Kapandji A. Cotation clinique de l'opposition et de la contreoposition du pouce. Annales de Chirurgie de la Main 1986; 5(1): 67-73.
10. Hervás MT, Navarro A, Peidró S, Rodrigo JL, López P, Martínez I. Versión española del cuestionario DASH. Adaptación transcultural, fiabilidad, validez y sensibilidad a los cambios. Med Clin (Barc) 2006; 127: 441-7.
11. Park IJ, Kim HM, Lee SU, Lee JY, Jeong C. Opponensplasty using palmaris longus tendon and flexor retinaculum pulley in patients with severe carpal tunnel syndrome. Arch Orthop Trauma Surg 2010; 130(7): 829-34.
12. Botelheiro JC, Silverio S, Viana G. Atrofia ténar em sindromas de túnel cárpico graves-21 casos operados. Rev Iberoam Cir Man 2007; 35(2): 22-6.

Acta Ortopédica Gallega

www.sogacot.org/AOG

Nota clínica

Enclavado endomedular como tratamiento de fracturas de fémur por estrés en el contexto de una enfermedad de Paget

López Fernández V[1]✉, Suárez Guijarro JL[1], Sánchez Castro M[1]

1 Servicio de Cirugía Ortopédica y Traumatología, Hospital Universitario de A Coruña, Complexo Hospitalario Universitario de A Coruña (CHUAC), A Coruña, España

RESUMEN

Objetivos: Evaluamos el tratamiento quirúrgico profiláctico en fracturas atípicas incompletas en el contexto de una enfermedad de Paget y el efecto de los bifosfonatos en estos pacientes.
Caso clínico: Estudiamos una paciente con enfermedad de Paget a tratamiento con bifosfonatos que, habiéndole sido diagnosticadas fracturas atípicas incompletas en ambos fémures años antes, presenta una fractura transversa de tercio medio de fémur derecho (AO 32-A3) que es tratada de forma quirúrgica mediante un clavo endomedular. La paciente presenta buena evolución, reiniciando la marcha con 2 bastones pero se diagnostica retraso de la consolidación.
Conclusiones: Los nuevos bifosfonatos se consideran fármacos de primera elección en la enfermedad de Paget a pesar de la posible asociación de fracturas atípicas con la toma crónica de estos fármacos en pacientes osteoporóticos. Parece útil el tratamiento profiláctico de las fracturas atípicas incompletas de fémur mediante el enclavado endomedular.

PALABRAS CLAVE

fémur, enfermedad de Paget, fractura, cirugía profiláctica, bifosfonatos

ABSTRACT

Intramedullary nailing for the treatment of stress fractures of the femur in the context of Paget's disease.
Objective: We evaluate prophylactic surgical treatment of atypical femur fractures in the context of a Paget´s disease and also the effect of bisphosphonates in these patients.
Case report: We study the case of a patient with Paget's disease upon treatment with bisphosphonates who, having been diagnosed with incomplete atypical fractures in both femora years ago has a transverse fracture of middle third of right femur (AO 32-A3) that is treated surgically by intramedullary nailing. The patient presented good evolution, restarting the march with 2 rods but delayed union was diagnosed.
Conclusions: The newer bisphosphonates are considered first-line drugs in Paget's disease despite the possible association of atypical fractures with chronic taking in osteoporotic patients. It seems useful prophylactic treatment of atypical fractures of the femur by intramedullary nailing, as happens in the treatment of complete fractures.

KEYWORDS

femur, Paget'sdisease, fracture, prophylacticsurgery, bisphosphonates

© 2012 Acta Ortopédica Gallega

Introducción

La enfermedad de Paget (u Osteitis Deformans) es una entidad común en nuestro ámbito pero la incidencia es difícil de calcular ya que a menudo es asintomática[1] y muchas veces se diagnostica de forma accidental tras la aparición de una fractura. Las fracturas patológicas son la complicación más frecuente de la enfermedad de Paget y el enclavado endomedular es el tratamiento más comúnmente aceptado para las mismas[2-4]. Consideramos necesario valorar la necesidad de tratamiento quirúrgico profiláctico en los casos de aparición de trazos fisuarios.
Se caracteriza en su fase inicial por una resorción excesiva de hueso, por eso los bifosfonatos, que actúan inhibiendo la función de los osteoclastos, vienen a formar parte del algoritmo terapéutico. Uno de los motivos del presente trabajo pasa por discutir la conveniencia del uso de bifosfonatos en pacientes con enfermedad de Paget, ya que estos fármacos se han visto asociados per sé a este tipo de fracturas patológicas[5-9].

Caso clínico

Presentamos el caso de una paciente de 80 años de edad, diagnosticada de Enfermedad de Paget a tratamiento con bifosfonatos desde hacía varios años. Refería dolor a nivel de tercio medio de ambos muslos de unos catorce años de evolución y deambulaba con dificultad con ayuda de 2 bastones. Tras la realización de radiografías y de una gammagrafía se objetivaron fracturas atípicas incompletas por estrés a nivel de la cortical externa de ambos fémures (Figura 1), por lo que se ofreció la posibilidad de realizar un tratamiento quirúrgico profiláctico que la paciente rechazó. Desde ese momento se realizó

✉ **Autor para correspondencia:**
Servicio de C.O.T. Hospital Santa Bárbara
Ctra. de Malagón s/n, 13500 Puertollano, CIUDAD REAL
Tlf. (+34) 926 421 100
E-mail: vlopefer@hotmail.com

Figura 1. *Arqueamiento en varo y fracturas atípicas incompletas.*

un seguimiento clínico y radiológico cada 3 meses. La paciente acudió en este caso a Urgencias por presentar aumento de dolor a nivel de tercio medio-distal de fémur derecho sin antecedente traumático. En unas radiografías se identificó una fractura desplazada de estrés de trazo transverso en tercio medio distal fémur derecho (clasificación AO: 32-A3) que fue tratada quirúrgicamente mediante el implante de un clavo endomedular. El postoperatorio inmediato cursó sin incidencias por lo que fue dada de alta hospitalaria no recomendando la deambulación en carga parcial hasta el mes y medio. Y aunque no se consiguió la consolidación completa de la fractura hasta los 13 meses de la intervención (Figura 2), la paciente actualmente realiza una vida similar a la que realizaba antes de la fractura.

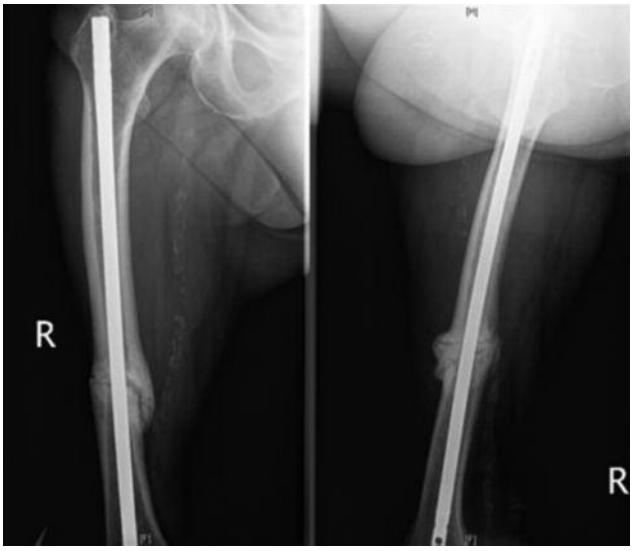

Figura 2. *Radiografía a los 13 meses aproximadamente de la intervención*

Discusión

Aunque muchos pacientes aquejados de enfermedad de Paget se encuentran asintomáticos, algunos presentan cojera por dismetría, tumefacción, deformidad o dolor[1]. Pueden aparecer fracturas atípicas completas o incompletas transversales en la superficie convexa lateral del fémur o la superficie anterior de la tibia. Estas fracturas patológicas se ven favorecidas por las características anatomopatológicas de la enfermedad, ya que el hueso pagético se convierte en un hueso frágil e incapaz de soportar las solicitaciones mecánicas normales, que explica que las fracturas patológicas constituyan la complicación más frecuente[2]. Muchas veces se convierten en la primera manifestación de la enfermedad, sucediendo habitualmente de forma espontánea o con el mínimo trauma[2] y sirviendo como punto de partida para el diagnóstico[2,10].

Los bifosfonatos de nueva generación (sobre todo el alendronato, el risedronato, el pamidronato y el ácido zoledrónico) se consideran tratamiento de elección en la enfermedad de Paget según algunos autores ya que podría disminuir o incluso evitar los efectos de la resorción ósea sobre el hueso al actuar inhibiendo la función de los osteoclastos[1]. Además conseguirían normalizar el turnover óseo (hecho que se demuestra al evidenciarse mejoría en la arquitectura ósea del hueso pagético) sin afectar a la mineralización y podrían disminuir las complicaciones tanto de la deformidad como de la fragilidad ósea y la consecuente posible aparición de fracturas patológicas[1,10,11]. También provocarían una reducción considerable de la pérdida de sangre durante la cirugía[11], retrasarían la pérdida de la capacidad auditiva y la aparición de complicaciones neurológicas entre otras[10]. Algunos ensayos clínicos incluso demuestran un descenso del dolor además del depósito de hueso laminar normal, normalización de la fosfatasa alcalina entre otros marcadores de resorción ósea e incluso indican la desaparición de las lesiones líticas del hueso afectado[1]. La principal indicación del uso de bifosfonatos de última generación sería aquellos pacientes con enfermedad de Paget que sufren una enfermedad sintomática (siendo el síntoma más común el dolor), activa bioquímicamente hablando (elevación de la fosfatasa alcalina) y en huesos donde pueden ocurrir complicaciones (por ej.: cráneo, columna vertebral, huesos que soportan peso corporal y sobre todo si la lesión afecta a las caras articulares)[1].

Por otro lado, aunque sabemos que los bifosfonatos también son fármacos de primera elección para la enfermedad osteoporótica[12], en la actualidad existe controversia entre diferentes estudios al valorar la asociación del uso de estos antirresortivos con aparición de fracturas atípicas de fémur[10]. Mientras algunos autores sí refieren la existencia de una relación, otros no pero sí recomiendan la realización de controles anuales para aquellos pacientes consumidores de estos fármacos durante más de 3 o 5 años[5-9]. En algunos trabajos se propone que el sustento

fisiopatológico para la explicación de las fracturas atípicas en pacientes a tratamiento crónico con bifosfonatos, es la prolongada inhibición del remodelado óseo que provoca un aumento de la fragilidad del hueso (a pesar del aumento de la densidad mineral ósea) y que llevaría al acúmulo de microfracturas[12,13]. Otros indican que el efecto antiangiogénico de los bifosfonatos podría provocar una menor vascularización periostal y con ello una menor respuesta reparadora a la fractura de estrés[12]. Aunque como dijimos existe cierta controversia, tanto la EMEA como la FDA estiman que no hay evidencia en cuanto a que el uso de bifosfonatos induzca la aparición de fracturas femorales atípicas[13]. Se puede considerar entonces probable que estos fármacos jueguen un papel en el desarrollo de fracturas atípicas, pero no posible que ésta sea la única condición para el desarrollo de las mismas[12]. La decisión de iniciar o no el tratamiento debe ser individualizada[12]. Así, se cree que estas fracturas atípicas asociadas a la toma crónica de bifosfonatos aparecen en el contexto de un paciente ya predispuesto a ello por otro tipo de comorbilidades que repercuten en el normal metabolismo óseo (por ejemplo: deficiencia de vitamina D, toma crónica de corticoides, diabetes mellitus, artritis reumatoide,…) y que la toma crónica de bifosfonatos provoca un estímulo sobreañadido[12]. La enfermedad de Paget podría ser una de estas patologías. En este caso en concreto otros autores sostienen que puede ser que se pase por alto esta posible relación entre fractura atípica y la toma crónica de bifosfonatos ya que los pacientes están predispuestos a ellas por la propia patología de base[14]. Por lo que, cabe preguntarse si en estos casos la aparición de estas fracturas se debe entonces a padecer la enfermedad o a la toma crónica de estos antirresortivos, debiendo valorar en la radiografía no sólo el lado afectado por la fractura patológica si no también el otro[14]. También se describe en otros artículos[1] que no existen guías formales sobre el uso de bifosfonatos en el caso de un paciente con una fractura en el contexto de una enfermedad de Paget, por lo que se recomienda su uso una vez el paciente esté estable y ya se hayan medido, y tratado apropiadamente si se precisara, los niveles en sangre de calcio, fósforo y vitamina D para evitar la hipocalcemia[1].

Existen diferentes opciones respecto al tratamiento de las fracturas en el contexto de la enfermedad de Paget. Aunque algunos autores optan por el tratamiento conservador en algunos casos (por ej. en fracturas supracondíleas), en general se considera necesario el tratamiento quirúrgico[4,10]. Los que defienden el tratamiento conservador aluden a que existe importante dificultad a la hora de la cirugía y que se produce un callo de fractura anormal. Los que en cambio prefieren el tratamiento quirúrgico indican que las ventajas de éste son la posibilidad de conseguir una reducción anatómica y de realinear el eje normal del fémur[3] evitando también los inconvenientes del ortopédico que pasan por la necesidad de una inmovilización prolongada (que aumenta la osteoporosis debido a la rápida prevalencia del fenómeno osteolítico en esta enfermedad[4]). Es más, con el tratamiento ortopédico resulta difícil la reducción de los fragmentos con la consiguiente alteración de la consolidación de la fractura[4]. En las fracturas diafisarias la mayoría de los autores recomiendan el implante de clavos endomedulares[2,3] ya que tiene ciertas ventajas: pequeñas incisiones quirúrgicas alejadas de la zona de fractura, con lo que no precisamos acceder directamente a la lesión[3], favorece la transmisión de cargas a través del eje mecánico del hueso[3], constituye un mecanismo de soporte efectivo evitando la recurrencia de la deformidad en los pacientes con enfermedad de Paget[4] y permite una recuperación funcional temprana. Incluso algunos autores valoran como necesario el tratamiento quirúrgico en aquellas fracturas atípicas incompletas[15]. Debido a la mayor fragilidad del hueso, a su mayor vascularización (que facilita un sangrado intraoperatorio más abundante), a la existencia de estrecheces escalonadas en el fémur y a la varización del mismo, estas fracturas son diferentes a aquellas que no aparecen en un paciente aquejado de enfermedad de Paget[4], resultando difícil técnicamente el implante de un clavo endomedular[3,4,11]. Es habitual la necesidad de realizar osteotomías correctoras de fémur que corrijan el eje para poder implantar el clavo como osteosíntesis de una fractura en un hueso curvado y además, según algunos autores, pueden evitar el fracaso del implante y retrasos en la consolidación. Para otros con el uso de clavos de pequeño calibre se pueden obviar las osteotomías[3]. En el caso de que el paciente refiera dolor y limitación funcional resistentes al tratamiento conservador se puede indicar también la realización de una osteotomía que corrija la deformidad y que pueda servir al mismo tiempo como tratamiento profiláctico ante una posible futura fractura. Pero puede ser un desafío ya que existe un aumento de la prevalencia de complicaciones tras el enclavado endomedular y la fijación externa y suele ser preciso más tiempo del habitual para la consolidación[4] debido a la formación de un callo óseo anormal, a la mala técnica quirúrgica o a ambos[2]. Así parece que las osteotomías pueden dar buen resultado como tratamiento adyuvante al enclavado endomedular de las fracturas pero no sucede lo mismo como tratamiento profiláctico de las mismas favoreciendo incluso el retraso de la consolidación[4].

Podríamos concluir: aunque aún existe cierta controversia en la literatura sobre la posible relación de los bifosfonatos con la aparición de fracturas atípicas de fémur, estos fármacos se consideran tratamiento de primera elección en la enfermedad de Paget. Estimamos como válido el tratamiento con clavos endomedulares, tanto para las fracturas completas como para aquellas incompletas ya que favorecen la rápida recuperación funcional y permiten el alineamiento del fémur corrigiendo la deformidad progresiva. Sería necesario la realización de ensayos clínicos controlados aleatorizados, doble ciego y prospectivos, que indicaran la conveniencia o no del enclavado profiláctico.

Bibliografía

1. Seaton M, Drezner MK, Schur PH, editors. Treatment of Paget disease of bone (Internet). UpToDate 2012. Available from: http://www.uptodate.com/store.
2. Bidner S, Finnegar M. Femoral fractures in Paget's Disease. J Orthop Trauma 1989; 3: 317-22.
3. Shardlow DL, Giannoudis PV, Matthews SJ, Smith RM. Stabilisation of acute femoral fractures in Paget's disease. Int Orthop 1999; 23: 283-5.
4. De Palma L. Possibilities of surgical treatment of pathological fractures in Paget's disease. Arch Putti Chir Organi Mov 1980; 30: 273-9.
5. Black DM, Kelly MP, Genant HK, Palermo L, Eastell R, Bucci-Rechtweg C, et al. Bisphosphonates and fractures of the subtrochanteric or diaphyseal femur. N Engl J Med 2010; 362: 1761-71.
6. Lane JM. Bisphosphonate use for ≥5 years increased risk for subtrochanteric or femoral shaft fractures. J Bone Joint Surg Am 2011; 93: 1546.
7. Nieves JW, Cosman F. Atypical subtrochanteric and femoral shaft fractures and possible association with bisphosphonates. Curr Osteoporos Rep 2010; 8: 34-9.
8. Giusti A, Hamdy NA, Papapoulos SE. Atypical fractures of the femur and bisphosphonate therapy: A systematic review of case/case series studies. Bone 2010; 47: 169-80.
9. Koh JS, Goh SK, Png MA, Kwek EB, Howe TS. Femoral cortical stress lesions in long-term bisphosphonate therapy: a herald of impending fracture? J Orthop Trauma 2010; 24: 75-81.
10. Kotowicz MA. Paget disease of bone. Diagnosis and indications for treatment. Australian Family Physician 2004; 33: 127-31.
11. Kerr PS, Jackson M, Atkins RmM. Reconstruction nailing and serial corticotomy for Paget´s disease of the femur. J Orth Rheumatol 1993; 6: 171-3.
12. Caeiro-Rey JR, Etxebarria-Foronda I, Mesa-Ramos M. Fracturas atípicas relacionadas con el uso prolongado de bifosfonatos. Estado de la situación. Rev Esp Cir Ortop Traumatol 2011; 55: 392-404.
13. Bifosfonatos: actualización sobre su seguridad. CADIME, redacción. Bol Ter ANDAL 2010; 26(2).
14. Kilcoyne A, Heffernan EJ. Atypical proximal femoral fractures in patients with Paget disease receiving bisphosphonate therapy. AJR Am J Roentgenol 2011; 197: W196-7.
15. Redden JF, Dixon J, Vennart W, Hosking DJ. Management of fissure fractures in Paget's disease. Int Orthop 1981; 5: 103-6.

Acta Ortopédica Gallega

www.sogacot.org/AOG

Nota clínica

El tratamiento de la falange delta en el síndrome de Rubinstein-Taybi. A propósito de un caso.

Varela Ares E[1]✉, Yáñez J[2], Irisarri C[3]

1 Unidad de Ortopedia Infantil, Servicio de Cirugía Ortopédica y Traumatología, Hospital Xeral de Vigo, Complexo Hospitalario Universitario de Vigo (CHUVI), Vigo, Pontevedra, España
2 Hospital do Meixoeiro, Complexo Hospitalario Universitario de Vigo (CHUVI), Vigo, Pontevedra, España
3 Gestión Sanitaria Gallega S.L.U (Hospital Nuestra Señora de Fátima), Vigo, Pontevedra, España

RESUMEN

El síndrome de Rubinstein-Taybi es una entidad muy poco frecuente que muestra una gran variabilidad en su expresión clínica. Pese a ello, las malformaciones que afectan a las manos y a los pies son muy características, lo que facilita su diagnóstico cuando este síndrome es conocido. Presentamos un caso de síndrome de Rubinstein-Taybi y revisamos la literatura más relevante publicada sobre el mismo.

PALABRAS CLAVE

Rubinstein-Taybi, falange delta

ABSTRACT

Rubinstein–Taybi syndrome.

Rubinstein-Taybi syndrome is a rare entity that shows a great variability in its clinical manifestation. Nevertheless, malformations affecting both the hands and feet are very characteristic, which facilitates diagnosis when this syndrome is known. A case of Rubinstein-Taybi syndrome is presented, as well as a review of the related published literature.

KEYWORDS

Rubinstein-Taybi, delta phalanx

© 2012 Acta Ortopédica Gallega

Introducción

El síndrome de Rubinstein-Taybi es una patología dismórfica muy poco frecuente (uno de cada 100000 recién nacidos) y ha sido atribuida a la alteración espontánea del gen 16p13.3 donde se localiza la proteína de unión de genes CREB. La proteína CREB y los genes EP300 han sido implicados en al menos el 50% de los casos por Schorry[1].

Aunque el primer autor en publicar un caso fue Michail y cols. en 1957, en la Revista de Cirugía Ortopédica francesa, fue la publicación en 1963 de Rubinstein y Taybi[2] recogiendo 7 casos, la que popularizó y dio su nombre a este síndrome.

Estos pacientes presentan un fenotipo característico con baja estatura, desarrollo intelectual lento, implantación baja del cabello, nariz en pico y cejas arqueadas y gruesas. Pese a esta extensa gama de signos clínicos, en los que se basa su diagnóstico, este es realizado tardíamente en la mayoría de las ocasiones.

Además, pueden presentar múltiples anomalías asociadas a nivel cardíaco, pulmonar, digestivo y ocular. Presentan asimismo problemas anestésicos (sobre todo con los relajantes musculares), tendencia a desarrollar cicatrices queloides y aumento de la incidencia de infecciones cutáneas.

Desde el punto de vista ortopédico, además de otras posibles anomalías asociadas (vertebrales, Perthes, etc.) presentan anomalías características afectando al pulgar y al primer dedo del pie, ya sea de forma unilateral o bilateral, en este último caso de grado variable entre los dos lados. En su forma más típica y desarrollada, el pulgar aparece ensanchado y en desviación radial por la presencia de una falange delta y es denominado "pulgar del autoestopista". El primer dedo del pie aparece ensanchado por la presencia de anomalías en las falanges y el consiguiente aumento de las partes blandas. A este nivel, son muy frecuentes las duplicaciones.

Caso clínico

Niña de 8 años diagnosticada de síndrome de Rubinstein-Taybi. En cuanto a los pies, presentaba en el primer dedo izquierdo un ensanchamiento secundario a una anomalía de la epífisis de la falange proximal sin anomalías angulares asociadas. El primer dedo del pie derecho presentaba una duplicación de las falanges (Figura 1).

El pulgar de la mano izquierda (Figura 2, a y b) mostraba un simple ensanchamiento sin otras anomalías, mientras que el pulgar de la mano derecha presentaba la típica deformidad "del autoestopista" con presencia de una fa-

✉ **Autor para correspondencia:**
Servicio de C.O.T. Hospital Xeral de Vigo
Pizarro 22, 36204 VIGO
Tlf. (+34) 986 816 000
E-mail: evarare@yahoo.es

Figura 1. *Radiografía inicial del antepié derecho.*

lange delta (Figura 2b) que ocasionaba una marcada desviación radial. Se realizó en un primer tiempo la cirugía correctora del pie derecho procediéndose a la exéresis del dedo supernumerario. Se consiguió un pie funcional e indoloro (Figura 3).

Meses después se realizó una osteotomía de apertura a nivel de la falange delta del pulgar derecho con injerto de cresta ilíaca autólogo, fijada con una aguja de Kirschner (Figura 4) que se mantuvo 3 semanas. Se realizaron dos zetaplastias en la concavidad para permitir el cierre cutáneo directo. Tras la retirada de la aguja se colocó una férula termoplástica a medida, que se utilizó a tiempo completo otras 3 semanas.

Discusión

La falange delta es una falange proximal que presenta una epífisis continua a lo largo de su lado más corto. Se produce por el desarrollo asimétrico del centro de osificación. La morfología de esta epífisis ocasiona la desviación (en la inmensa mayoría de los casos radial) de la falange proximal ocasionando la deformidad conocida como dedo "del autoestopista" (*hitch-hikerthumbs*). El grado de inclinación del pulgar determina en gran medida su discapacidad funcional, por la alteración de la función de pinza que implica.

La falange delta se clasifica según su morfología en triangular, trapezoidal o redonda aunque el tratamiento es el mismo para todas ellas: la osteotomía correctora, que a su vez puede ser de cierre, en cúpula, de apertura con injerto óseo, o invertida. La fijación ósea se hace con una aguja de Kirschner. La osteotomía de cierre es la más

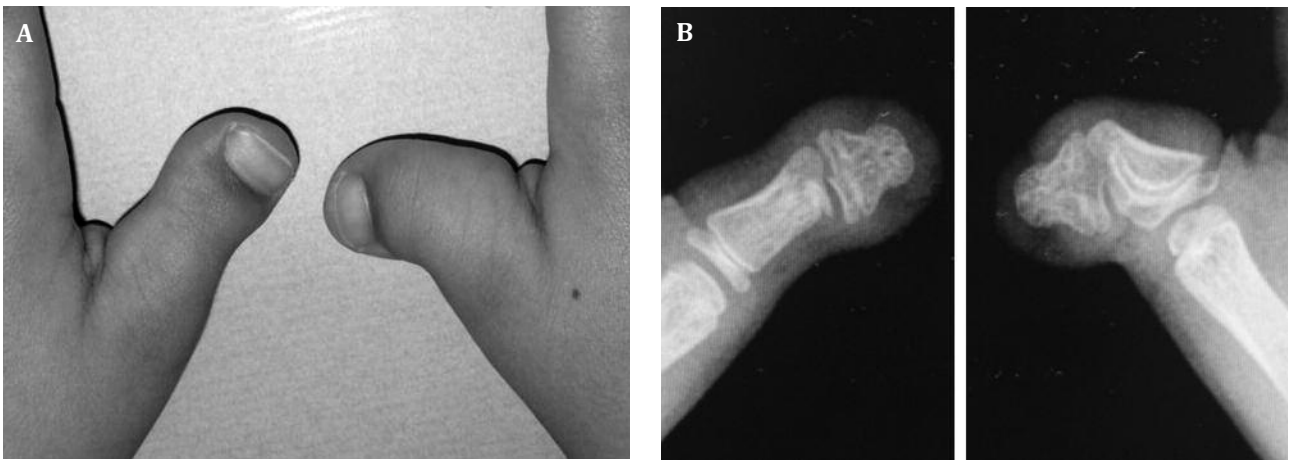

Figura 2. *A: Aspecto clínico comparativo de ambos pulgares. B: Radiografía inicial de ambos pulgares.*

Figura 3. *Rx pre y post-operatoria del pie derecho.*

Figura 4. *Aspecto del pulgar al término de la intervención.*

simple técnicamente, pero supone la extracción de una cuña ósea, lo que ocasiona el acortamiento del dedo. La osteotomía en cúpula fue utilizada en 8 de los 13 pulgares revisados en el artículo de Jain[3], con posterior recidiva de la deformidad angular en 5 de los mismos. Este autor recomienda hacer la cirugía a una edad de tres años y medio, mientras que Wood y Rubinstein[4] recomiendan efectuarla cirugía a los dos años y medio. El acortamiento de las partes blandas de la concavidad exige algún tipo de gesto técnico corrector. Cerqueiro-Mosquera y Fleming[5] proponen para ello la utilización de un colgajo dorsal bilobulado. En la mayoría de los casos citados en la literatura, se ha recurrido a la ganancia que proporciona una o más zeta-plastias, en nuestro caso una doble zeta-plastia.

Analizando nuestro caso retrospectivamente, combinar la cirugía del pie y del pulgar, hubiera evitado (además de una doble anestesia) muy probablemente la necesidad de obtención del injerto de la cresta ilíaca, al poder obtenerlo de la falange resecada del dedo del pie.

Además hemos visto que la corrección de la falange proximal delta del pulgar, no ha evitado la recidiva de un grado significativo de desviación angular. Algunos autores refieren esta recidiva a nivel MF, pero en nuestra paciente se presentó a nivel de la articulación inter-falángica. Dado que el plazo de inmovilización utilizado parece en principio lo suficientemente prolongado, quizá esta evolución tenga relación con la avanzada edad de la niña en el momento de la cirugía, con la consiguiente retracción de las partes blandas, lo que parece dar crédito a la recomendación de hacer la cirugía a una edad más precoz.

Si por alguna circunstancia no se hace, quizá debería valorarse el esperar al final del crecimiento para hacer una cirugía más definitiva. Aunque no es más que una especulación, en este supuesto posiblemente una simple osteotomía de cierre, además de ser más fácil de realizar, pueda evitar con mayor eficacia la recidiva de la inclinación angular, aún a costa de un pulgar resultante de menor longitud.

Pese a la mejoría observada a los cinco meses de la cirugía (Figura 5) respecto al estado previo a la intervención, no puede descartarse en esta niña, la conveniencia de hacer una artrodesis de la articulación inter-falángica una vez haya terminado el proceso de maduración esquelética, considerando además quela movilidad de esta articulación sigue estando parcialmente limitada, como ya lo estaba antes de la cirugía correctora.

Figura 5. *Aspecto del pulgar operado a los 5 meses.*

Bibliografía

1. Schorry EK, Keddache M, Lanphear N, Rubinstein JH .Genotype-phenotype correlations in Rubinstein-Taybis-yndrome. Am J MedGenet A 2008; 146A(19):2512-9.
2. Rubinstein J, Taybi J.Broadthumbs and toes and facial abnormalities. A possible mental retardationsyndrome. Am J DiseasesChildren 1963;105: 588-608.
3. Jain A, Rehman S, Smith G. Long-termresultsfollowingosteotomy of thethumb delta phalanx in Rubinstein-TaybiSyndrome. J Hand Surg (E) 2010; 35:296-301.
4. Wood VE, Rubinstein JH.Surgicaltreatment of thethumb in the Rubinstein-Taybisyndrome. J Hand Surg (Br) 1987; 12: 166-72.
5. Cerqueiro-Mosquera J, Fleming N. Thebilobedflap: a new application in thereconstruction of congenitalthumbdeviation. J Hand Surg (Br) 2000; 25: 262-5.

XLIII Congreso Internacional

SATO - SOTIMI - SMACOT

Sociedad Andaluza de Traumatología y Ortopedia - Società di Ortopedia e Traumatologia dell' Italia Meridionale ed Insulare - Société Marocaine de Chirurgie Orthopédique et Traumatologique

SATO SOTIMI SMACOT

Córdoba 31 de enero, 1 y 2 de febrero del 2013

Organizado para la

Sociedad Andaluza de Traumatología y Ortopedia

por la Unidad del Aparato Locomotor del ASN de Córdoba. Pozoblanco

Acta Ortopédica Gallega
www.sogacot.org/AOG
Nota clínica

Fractura de epitróclea asociada a luxación de codo e incarceración en el niño

Oitabén A[1]✉, Rodríguez ML[2], Varela JM[1]

1 Hospital Arquitecto Marcide, Complexo Hospitalario Arquitecto Marcide-Prof. Novoa Santos, Ferrol, A Coruña, España
2 Hospital Materno Infantil Teresa Herrera, Complexo Hospitalario Universitario A Coruña (CHUAC), A Coruña, España

RESUMEN

La fractura de epicóndilo medial asociada a luxación e incarceración del fragmento avulsionado intraarticular es relativamente infrecuente en el codo del niño y su diagnóstico puede pasar inadvertido. Con el objetivo de definir el tratamiento más adecuado según el tipo de lesión, presentamos 2 casos similares tratados, no obstante, de manera diferente.

PALABRAS CLAVE

fractura de epitróclea, luxación, incarceración, niño

ABSTRACT

Medial epicondyle fracture associated with elbow dislocation and incarceration on the child.

The medial epicondyle fracture associated with luxation and intraarticular incarceration of the avulsionated fragment is relatively infrequent in the elbow of the child and his diagnosis can slip by. With the aim to clarify the most advisable treatment according to the type of injury, let's sense beforehand two similar cases treated, nevertheless, about a different way.

KEYWORDS

medial epicondyle fracture, luxation, incarceration, child

© 2012 Acta Ortopédica Gallega

Introducción

Las fracturas por avulsión de la epitróclea representan alrededor del 11% de todas las fracturas del codo juvenil y el 1.3 % de todas las fracturas de los niños[1].Se asocian a luxación de codo en alrededor del 40%, de las cuales, se calcula que un 18% presentan incarceración intrarticular del fragmento fracturario. Presenta máxima incidencia entre los 11 y 12 años[2] y tiene predominio masculino.

El mecanismo de la lesión es habitualmente una caída con el brazo en extensión provocando una fuerza en valgo que ocasiona una avulsión de la epitróclea por tracción de los músculos flexores de la muñeca, los dedos y del ligamento colateral medial[3].

Presentamos dos casos de fractura-avulsión incarcerada de epitróclea en niños que recibieron tratamiento distinto.

✉ **Autor para correspondencia:**
Servicio de C.O.T. Hospital Arquitecto Marcide
Ctra. de San Pedro de Leixa s/n, 15405 FERROL
Tlf. (+34) 981 334 000
E-mail: oita82@hotmail.com

Casos clínicos

Caso 1

Niña de 7 años de edad que tras caída accidental sobre mano izquierda, acude al servicio de urgencias con intenso dolor y severa deformidad e impotencia funcional en codo izquierdo sin alteraciones neurovasculares distales objetivables. Tras la realización de radiografías AP y lateral de codo se evidenció luxación de la articulación (Figura 1). De urgencia, se procedió a reducción cerrada satisfactoria e inmovilización. A la semana, tras control radiográfico en consulta, se aprecia fractura de epitróclea e incarceración intraarticular de la misma. A la exploración no se encontraron alteraciones sensitivo-motoras distales pero sí una marcada rigidez articular. En este momento, bajo anestesia general, se realizó la técnica de Roberts para conseguir la extracción del fragmento del interior de la articulación y tras inmovilización de 1 mes es enviado a rehabilitación. A los 3 meses en el estudio radiológico se aprecia un desplazamiento secundario del fragmento epitroclear (Figura 2), rigidez moderada y alteraciones sensitivo-motoras del nervio cubital confirmadas electromiográficamente, motivo por el cual, se procedió a reducción abierta y fijación mediante 1 tornillo (Figura 3). Actualmente, y tras rehabilitación, presenta un mínimo déficit de extensión en comparación con codo contralateral y una exploración neurovascular distal normal.

Figura 1. *Fractura-luxación del caso 1. En la proyección lateral se aprecia el fragmento incarcerado.*

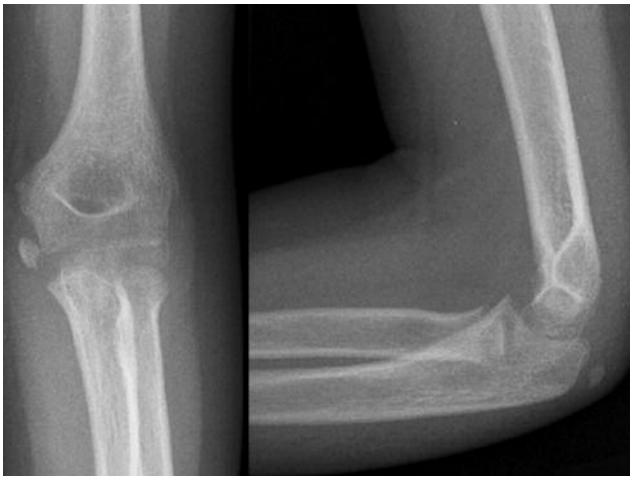

Figura 2. *Reducción de la luxación con el fragmento epitroclear desplazado.*

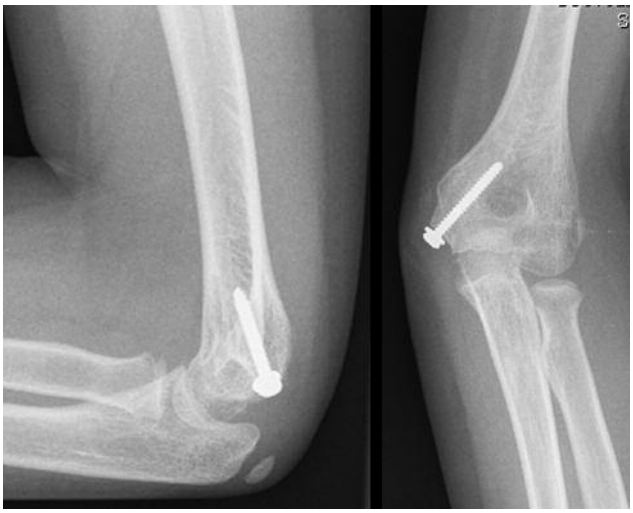

Figura 3. *Reducción y síntesis.*

Caso 2

Niño de 12 años que acude, tras caída casual sobre mano izquierda, al servicio de urgencias por intenso dolor, deformidad e impotencia funcional absoluta en codo izquierdo. Estado vasculonervioso distal en orden. El estudio radiográfico puso de manifiesto una luxación de codo con fragmento epitroclear incarcerado en el interior de la articulación (Figura 4). Se procedió de entrada a un intento de reducción mediante maniobras habituales que no fue exitoso. Así pues, fue sometido de urgencia, bajo anestesia general, a reducción abierta y fijación interna del epicóndilo medial mediante 2 agujas, obteniéndose una reducción concéntrica de la articulación y síntesis estable (Figura 5). Tras un período de inmovilización de 5 semanas inició tratamiento rehabilitador consiguiendo un rango de movilidad completo y presenta un estudio radiográfico sin alteraciones significativas.

Discusión

La fractura avulsión de la apófisis epitróclea se asocia en ocasiones a luxación posterolateral del codo. En los niños más jóvenes (cuando esta lesión es más infrecuente), se trata realmente de una fractura intraarticular. Posteriormente, la apófisis se desplaza a medial y proximal situándose fuera de la cápsula articular al final del desarrollo.

Se clasifican según Watson- Jones[4] en 4 grados:

- Grado I: avulsión apofisaria no desplazada o con mínimo desplazamiento.
- Grado II: con desplazamiento o rotación de la apófisis.
- Grado III: con luxación intraarticular del fragmento.
- Grado IV: con luxación intraarticular del fragmento y luxación del codo asociada.

Se aconseja tratamiento quirúrgico en las tipo III y IV, en fracturas abiertas, en las que cursan con marcada inestabilidad o ante la sospecha de atrapamiento del nervio cubital. Existe controversia en deportistas de élite y en las grado II desplazadas 5 o más mm[5]. En este sentido, un estudio reciente, advierte de la diferencia que puede existir al estimar la magnitud del desplazamiento al comparar la imagen en radiografías simples con imágenes de tomografía tridimensional, de manera que pacientes que fueron diagnosticados como "fracturas mínimamente desplazadas" en la imagen radiográfica, presentaban en realidad desplazamientos mayores de 1cm[6].

El diagnóstico radiográfico puede ser difícil en las grado I y en las III y en cualquier circunstancia en niñas menores de 5 años y niños menores de 7 por la ausencia de osificación del núcleo secundario. Se aconseja pensar que el fragmento está incarcerado siempre que esté desplazado hasta el nivel de la articulación. Debemos también estar atentos a la ausencia de la apófisis y a la

Figura 4. *Fractura-luxación del caso 2. En proyección lateral se objetiva incarceración del fragmento.*

Figura 5. *Síntesis mediante 2 agujas de Kirschner tras reducción abierta.*

ausencia habitual de signo de la almohadilla grasa debido al mínimo desplazamiento o a la rotura de la cápsula que se produce con la luxación.

El tratamiento de las lesiones grado III consiste en extracción del fragmento y síntesis apofisaria mediante tornillo, agujas de Kirschner o incluso simple sutura. Ocasionalmente se puede emplear la técnica de reducción de Roberts[7] para intentar extraer el fragmento de la articulación. Consiste en aplicar una sobrecarga en valgo del codo, mientras se supina el antebrazo y se dorsiflexiona la muñeca. Se aconseja realizarlo en las primeras 24 horas desde la lesión. La escisión del fragmento no se aconseja por las secuelas que suele asociar (dolor, parestesias en territorio cubital, pérdida de fuerza e inestabilidad en el estrés valguizante que evoluciona a artrosis)[8].

En el primero de nuestros casos la incarceración pasó desapercibida de entrada, y se puso de manifiesto a la semana de evolución. Tras la aplicación de maniobras de varo valgo para la exéresis del fragmento intraarticular, se consiguió reducción anatómica del fragmento epitroclear por lo que se decidió inmovilización sin fijación quirúrgica. Tras el inicio de la movilización del codo, el fragmento presentó un desplazamiento secundario con clínica de afectación del nervio cubital, momento en el que se optó por la reducción y fijación a compresión. En el otro caso, por el contrario, se realizó fijación quirúrgica inicial mediante 2 agujas de Kirschner tras reducción abierta. El resultado final radiográfico fue satisfactorio en ambos casos. Clínicamente no existe dolor en ninguno de ellos ni alteraciones sensitivas. El primero de ellos presenta una leve limitación en el rango

de movilidad derivada probablemente de un mayor período de inmovilización al haber recibido el tratamiento definitivo de forma diferida. Pensamos que el trato indicado en este tipo de fracturas asociadas a inestabilidad e incarceración es la estabilización quirúrgica tras reducción anatómica, e insistimos en tener siempre un alto índice de sospecha de avulsión de epitróclea (con o sin incarceración) ante una luxación de codo en el niño.
Cuando se diagnostica de forma tardía el fragmento incarcerado, se aconsejan su extracción, reducción y síntesis suponiendo en general mejoría de la movilidad y de la neuropatía si existía[9].

Bibliografía

1. Hines RF, Herndon WA, Evans JP. Operative treatment of medial epicondyle fractures in children. Clin Orthop 1987; 223: 170-4.
2. Wilson NI, Ingram R, Rymaszewski L, Miller JH. Treatment of fractures of the medial epicondyle of the humerus. Injury 1988; 19: 342-4.
3. Peterson HA. Physeal injuries of the distal humerus. Orthopedics 1992; 15:799-808.
4. Watson-Jones R. Fractures and Joint Injuries. Baltimore: Willians & Wilkins 1946.
5. Kamath AF, Baldwin K, Horneff J, Hosalkar HS. Operative versus non-operative management of pediatric medial epicondyle fractures: A systematic review. J Child Orthop 2009; 3: 345-57.
6. Patel NM, Ganley TJ. Medial epicondyle fractures of the humerus: how to evaluate and when to operate. J Pediatr Orthop 2012; 32: S10-3.
7. Roberts NW. Displacement of the internal epicondyle into the joint. Lancet 1934; 2: 78-9.
8. Farsetti P, Potenza V, Caterini R, Ippolito E. Long-term results of treatment of fractures of the medial humeral epicondyle in children. J Bone Joint Surg Am 2001; 83: 1299-305.
9. Fowles JV, Slimane N, Moula T. Untreated intra-articular entrapment of the medial humeral epicondyle. J Bone Joint Surg Br 1984; 66: 562-5.

Acta Ortopédica Gallega
www.sogacot.org/AOG
Nota clínica

Luxaciones subaxiales cervicales inveteradas ¿Cuál es la mejor estrategia terapéutica?

Gallego Goyanes A[1]✉, Caeiro Rey JR[1], Pino Mínguez J[1]

1 Hospital Clínico Universitario, Complexo Hospitalario Universitario de Santiago de Compostela (CHUS), Santiago de Compostela, A Coruña, España

RESUMEN

Las luxaciones cervicales inveteradas presentan serias dificultades a la hora de plantear su tratamiento adecuado, por un lado debido al riesgo de inducir lesiones iatrogénicas durante su reducción y por otro, a la escasa y controvertida bibliografía existente a la hora de establecer la estrategia quirúrgica más apropiada para su manejo.

Presentamos dos casos tratados en la Unidad de Raquis del Servicio de Cirugía Ortopédica y Traumatología (COT) del Complejo Hospitalario Universitario de Santiago de Compostela (CHUS) discutiendo las dos opciones de tratamiento que actualmente se consideran las más utilizadas: el abordaje anterior-posterior-anterior y el posterior-anterior-posterior. Tras el análisis de los resultados obtenidos de nuestra pequeña serie podríamos concluir que el abordaje quirúrgico de estas lesiones resulta en general difícil, pudiéndose realizar las 2 técnicas anteriormente descritas pero con la precaución de extirpar siempre la totalidad del disco intervertebral afecto antes de realizar las maniobras de corrección axial, para posteriormente proceder a una correcta liberación y reducción de las facetas articulares.

PALABRAS CLAVE

luxación subaxial, cervical, inveterada, posterior-anterior-posterior, anterior-posterior-anterior

ABSTRACT

Old lower cervical spine cervical dislocations, what is the best therapeutic strategy?

Inveterate cervical dislocations present serious difficulties at the moment of raise a suitable treatment, on one hand because of the risk of inducing iatrogenic injuries during its reduction and on the other, because the very few and controversial bibliography about the time of establishing the most appropriate surgical strategy for its handling.

We report two cases treated at the Spine Unit of the Orthopedic Surgery and Trauma Service (COT) of the University Hospital of Santiago de Compostela (CHUS) discussing both treatment options, the anterior-posterior-anterior and the posterior-anterior-posterior approach, currently considered the most used. After analyzing the results, we might conclude that, the surgical approach to these lesions is generally difficult, being suitable to realize any of two techniques described above but always with the precaution to remove the entire affected intervertebral disc before axial correction maneuvers, to proceed afterwards with a correct release and reduction of the facet joints.

KEYWORDS

lower dislocation, cervical spine, old, posterior-anterior-posterior, anterior-posterior-anterior

© 2012 Acta Ortopédica Gallega

Introducción

Las luxaciones cervicales inveteradas (más de 8 semanas de evolución) son lesiones raras de la columna cervical[1-3]. Se suelen producir en accidentes de tráfico cuando se produce una hiperflexión de la región cervical, afectando más frecuentemente, y por este orden, a los niveles C6/7 y C5/6[1,2.]

Anatómicamente se caracterizan por presentar las carillas articulares inferiores de la vértebra superior desplazadas hacia arriba y adelante respecto a las carillas articulares superiores de la vértebra inferior. Esto hace que en la mayoría de los casos se produzca una clínica neurológica importante, si bien los raros casos de luxaciones inveteradas pueden pasar desapercibidos durante largos periodos de tiempo debido a la poca o nula clínica neurológica asociada[2,4].

Una característica llamativa de este tipo de lesiones es la dificultad que implica la planificación y realización de un tratamiento adecuado, por un lado debido al riesgo de producir lesiones iatrogénicas durante su reducción y por otro, a la escasa y controvertida bibliografía existente a la hora de establecer la estrategia quirúrgica más adecuada. Así mientras Hassan *et al*. defienden el tratamiento con tracción previo a la cirugía y un tipo u otro de abordaje dependiendo del grado de afectación neurológica, Payer *et al*. abogan por la realización de un

✉ **Autor para correspondencia:**
Diego Pazos 73, 2º
27600 Sarria, LUGO
Tlf. (+34) 686 610 048
E-mail: adrian.gallego.goyanes@gmail.com

abordaje anterior-posterior-anterior en todos los casos, defendiendo por el contrario Ronald y Bartels el abordaje posterior-anterior-posterior (Figura 1)[2-7].

Casos clínicos

Presentamos 2 casos de luxación cervical subaxial inveterada tratados en la Unidad de Raquis del Servicio de COT del CHUS. Ambos casos, correspondientes a varones jóvenes que sufrieron una hiperflexión cervical por traumatismo de alta energía tras accidente de tráfico, presentaban luxaciones subaxiales a nivel de C5-C6. A pesar de ello, en el momento agudo uno y otro se manifestaron exclusivamente como cervicalgia discretamente irradiada y clínica neurológica leve, siendo esta la causa del error diagnóstico y de la demora en el tratamiento.

Caso 1

Varón de 21 años de edad que acude al Servicio de Urgencias tras accidente de tráfico. Clínicamente refería leve cervicobraquialgia con radiculopatía C6 derecha con un grado de afectación neurológica D de la escala ASIA y Rx cervical sin evidentes alteraciones óseas, razón por lo que fue dado de alta con tratamiento conservador (collarín blando durante los primeros días y analgesia de primer escalón de la OMS). 18 semanas después acude a la Unidad de Raquis presentando clínica establecida de cervicobraquialgia con radiculopatía C6 derecha de predominio mixto (puntuación de 62 en la escala funcional de Oswestry). Efectuadas las pruebas complementarias pertinentes (TAC y RNM) es diagnosticado de una luxación facetaria bilateral inveterada C5-C6 (Figura 1), optándose en esta caso, como opción terapéutica, por un abordaje anterior con extirpación discal seguido de un abordaje posterior con facetectomía parcial, reducción e instrumentación posterior, seguido de un nuevo abordaje anterior para colocación de injerto intersomático y placa cervical anterior.
La evolución clínica tras la cirugía resultó satisfactoria, con desaparición de la sintomatología y clara mejoría funcional (puntuación menor de 12 en la escala funcional de Oswestry), observándose radiológicamente la estabilidad de la fijación con artrodesis del espacio afecto (Figura 1).

Caso 2

Varón de 27 años de edad que acude al Servicio de Urgencias tras sufrir un traumatismo de alta energía con hiperflexión de la región cervical tras accidente de tráfico. A su ingreso el paciente presentaba un cuadro de cervicalgia leve de distribución C6 con un grado D de la clasificación ASIA de afectación neurológica y una puntuación de 50 en la escala funcional de Oswestry junto con una Rx cervical sin evidentes alteraciones óseas, razón por la cuál es dado igualmente de alta hospitalaria con tratamiento conservador. 12 semanas después, por persistencia de la clínica, es enviado a la Unidad de Raquis en donde es diagnosticado por técnicas de imagen de luxación facetaria bilateral inveterada C5-C6 (Figura 2). Como

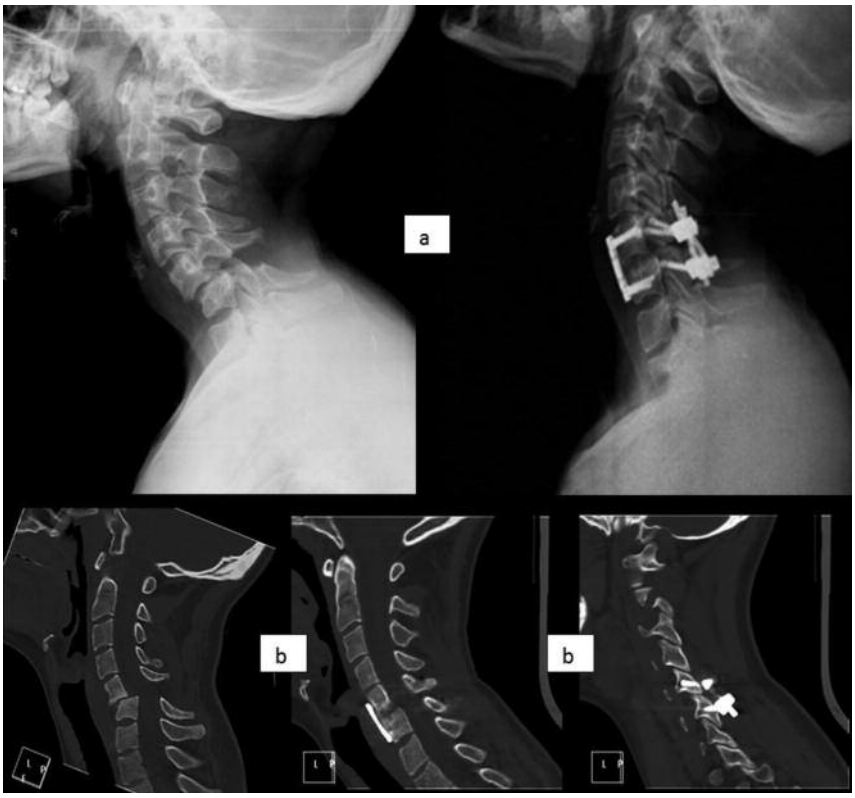

Figura 1. *Radiografía lateral (a) y TAC (b) de columna cervical pre y postoperatorias de una luxación facetaria bilateral inveterada C5-C6 con abordaje doble fijación anterior-posterior.*

Figura 2. *Radiografía lateral de columna cervical pre y postoperatorias de una luxación facetaria bilateral inveterada C5-C6 con fijación anterior.*

opción terapéutica se optó en este caso por un abordaje anterior que, a pesar del tiempo transcurrido desde el traumatismo, permitió tanto su correcta reducción como la síntesis con placa. En este caso el abordaje anterior fue seguido de un abordaje posterior para conseguir su completa estabilización, no evidenciándose la existencia de una fractura del arco posterior vertebral que pudiese justificar la ausencia de compresión medular aguda en el momento del traumatismo.

En su seguimiento, al igual que en el caso anterior se observó una mejoría clínica importante con desaparición de la clínica neurológica asociada (puntuación menor de 12 en la escala funcional de Oswestry), demostrándose radiológicamente tanto la estabilidad de la fijación vertebral como la artrodesis del espacio afecto C5-C6 (Figura 2).

Es de destacar desde el punto de vista quirúrgico que en ambos casos se constató la formación de tejido fibroso perifacetario, la remodelación de superficies articulares, la herniación del disco y las calcificaciones periarticulares tanto en facetas como en ligamento longitudinal anterior de la columna, típicas alteraciones anatómicas descritas por Bartels *et al*. y responsables de la difícil reducción y estabilización de este tipo de lesiones (4). A pesar de las mismas, en ambos casos, se consiguió la correcta reducción, fijación y posterior artrodesis radiológica del espacio lesional.

Discusión

Las luxaciones cervicales inveteradas son lesiones excepcionales de la columna relacionadas la mayor parte de las veces con traumatismos de alta energía que producen la hiperflexión de la columna cervical[1,2].

Si bien en la mayoría de los casos el diagnóstico de la luxación bilateral de las facetas cervicales resulta evidente tanto por su típica clínica de presentación (dolor severo en el cuello con déficit neurológico asociado) como por sus pruebas de imagen (radiografías laterales de la columna cervical o TC cervical), en algunos casos, la mayor parte de ellos relacionados con formas leves de afectación neurológica, se produce un diagnóstico tardío varias semanas después del traumatismo[5].

Este retraso en el tiempo de diagnóstico y la inestabilidad segmentaria asociada justifican la aparición de las alteraciones anatomopatológicas anteriormente descritas[4], circunstancia que su vez impide y contraindica su reducción por métodos cerrados[4-10].

Por ello, y con independencia del tiempo de evolución y del grado de afectación clínica, la reducción abierta y fijación lesional, con la precaución de extirpar la totalidad del disco afecto antes de realizar las maniobras de corrección axial, está considerada actualmente el tratamiento de elección, resultando a pesar de ello difícil en ocasiones establecer la estrategia terapéutica más adecuada a seguir[1-6].

Si bien el abordaje posterior-anterior-posterior tendría como hipotética ventaja la mejor y más sencilla reducción de las facetas, presenta como hándicap la necesidad de realizar 4 cambios posicionales, así como un mayor riesgo neurológico al manejar la luxación por vía posterior con el disco anterior luxado[4,10]. Sin embargo, el abordaje anterior-posterior-anterior, el más corroborado por otros autores[1,2,8], tendría como ventajas la posibilidad de realizar la extirpación del disco antes de realizar cualquier otra maniobra y la necesidad de realizar solo 2 cambios posicionales al paciente, y como inconvenientes la de ser más difícil conseguir una correcta reducción de las facetas articulares[3,6,7].

Tanto por los resultados extrapolables de la pequeña experiencia expuesta en este trabajo como de la bibliografía consultada sobre el tema, parece que tanto el abordaje anterior-posterior-anterior como el posterior-

anterior-posterior son opciones quirúrgicas adecuados para el tratamiento de las luxaciones subaxiales cervicales inveteradas, presentando cada una de ellos unas ventajas e inconvenientes que debemos valorar de forma individualizada en cada caso.

Bibliografía

1. Payer M, Tessitore E. Delayed surgical management of a traumatic bilateral cervical face dislocation by an anterior-posterior-anterior approach. J Clin Neurosci 2007; 14(8): 782-6.
2. Payer M. Immediate open anterior reduction and anterior-posterior fixation/fusion for bilateral cervical locked facets. Acta Neurochir (Wien) 2005; 147: 509-13.
3. Hassan MG. Treatment of old dislocations of the lower cervical spine. Int Orthop 2002; 26: 263-7.
4. Bartels R, Donk R. Delayed management of traumatic bilateral cervical facet dislocation: surgical strategy. Report of three cases. J Neurosurg Spine 2002; 97: 362-5.
5. Pardo Seco JP, Caeiro Rey JR, Pino Mínguez J, Díez Ulloa MA. Luxación unifacetaria de la columna cervical en adultos: presentación de un caso clínico y revisión de la literatura. Educación médica continuada en traumatología.
6. Korres DS, Nikiforidis P, Babis GC, Vlachou C, Lykomitros V, Andreakos A. Old injuries of the lower cervical spine treated surgically. J Spinal Disorders 1995; 8: 509-15.
7. Lui H, Rao S, Wu J. Reconstruction of cervical stability following old facet dislocation of cervical spine. Chung Kuo Hsiu Fu Chung Chien Wai Ko Tsa Chih 1997; 11: 40-2.
8. Ordonez BJ, Benzel EC, Naderi S, Weller SJ. Cervical facet dislocation: Techniques for ventral reduction and stabilization. J Neurosurg 2000; 92(1 Suppl): 18-23.
9. Wolf A, Levi L, Mirvis S, Ragheb J, Huhn S, Rigamonti D, *et al*. Operative management of bilateral facet dislocation. J Neurosurg 1991; 75: 883-90.
10. Vaccaro AR, Cook CM, McCullen G, Garfin SR. Cervical trauma: Rationale for selecting the appropiate fusion technique. Orthop Clin North Am 1998; 29: 745-54.

Acta Ortopédica Gallega
www.sogacot.org/AOG
Nota clínica

Complicaciones del hallux valgus: A propósito de un caso

Fiaño Avilés L[1]✉, López-Pardo Pardo A[1], García Cabanas S[1]

1 Servicio de Ortopedia y Traumatología, Hospital Universitario Lucus Augusti, Lugo, España

RESUMEN

La introducción de las nuevas técnicas quirúrgicas empleadas en la corrección del hallux valgus, ha supuesto un avance y aumento de posibilidades de tratamiento así como el incremento del número de complicaciones derivadas de las mismas.
Se describe el caso de una paciente, que presentaba un hallux valgus moderado, en el que se procedió a realizar una osteotomía distal tipo chevron modificado y que sufrió múltiples intervenciones por la aparición de múltiples complicaciones.
La planificación preoperatoria y una larga curva de aprendizaje suponen el éxito de la cirugía y la posibilidad de cometer el menor número de complicaciones.

PALABRAS CLAVE

hallux valgus, osteotomía chevron modificado, complicaciones

ABSTRACT

Complications of hallux valgus: Report of case

The introduction of new surgical techniques used in the correction of hallux valgus, made progress and increased treatment options and increasing the number of complications arising therefrom.
We describe the case of a patient who had a moderate hallux valgus, which proceeded to a distal modified chevron osteotomy and suffered multiple interventions by the appearance of multiple complications.
Preoperative planning and a long learning curve represent the success of the surgery and the possibility of making the fewest complications.

KEYWORDS

hallux valgus, modified chevron osteotomy, complications

© 2012 Acta Ortopédica Gallega

Introducción

Las complicaciones de la cirugía del hallux valgus han supuesto un reto importante para el cirujano de pie y tobillo actual, debido al incremento de los múltiples procedimientos descritos para la corrección de esta patología[1-3].
El aumento del empleo de osteotomías óseas y procedimientos sobre partes blandas, han supuesto un auge en los últimos años aportando excelentes resultados en cuanto a la corrección de los hallux valgus, lo que ha llevado a su vez a mayor número de secuelas por error de planificación o por mala técnica quirúrgica[4-6].
Aunque la hipocorrección y la metatarsalgia de transferencia son las complicaciones más comunes en relación con la alteración de la biomecánica, la infección se ha descrito como una de las complicaciones más difíciles de resolver y de evolución más tórpida[7-9].
El éxito de un buen cirujano radica en la capacidad de realizar un buen diagnóstico, indicar la técnica adecuada para cada caso, realizarla de forma correcta y reconocer las posibles consecuencias de una mala evolución quirúrgica teniendo la posibilidad de dar solución a las mismas.
A continuación describimos el caso de una paciente con un hallux valgus moderado en la que se realizó una osteotomía distal de tipo chevron modificado del primer metatarsiano, la cual sufrió múltiples complicaciones, lo que llevó a realizar varias intervenciones derivadas de la infección de partes blandas y de la osteomielitis profunda secundaria.

Caso clínico

Mujer de 44 años, sin antecedentes de interés y cuyo trabajo supone estar gran número de horas de pie. Consulta por dolor y deformidad en su pie derecho que se ha ido incrementando a lo largo de los años. Fue tratada con plantillas sin mejoría de su situación clínica.
Al realizar la exploración física, la paciente presentaba dolor e inflamación a nivel del bunion, sin molestias a la movilidad articular metatarsofalángica del primer radio. Presentaba una fórmula metatarsal index plus-minus, una fórmula digital de pie cuadrado, un ángulo intermetatarsiano de 16° y un PASA (*Proximal Articular Set Angle*) de menos de 9°. Se diagnosticó de hallux valgus moderado sin metatarsalgia asociada.

✉ **Autor para correspondencia:**
Hospital Lucus Augusti de Lugo (HULA)
San Cibrao s/n, 27003 , LUGO
E-mail: laurafiaavi@yahoo.es

Tras la profilaxis antibiótica con 2 gramos de Cefazolina, se procedió a realizar una osteotomía distal del primer metatarsiano de tipo chevron modificada, con trazo plantar largo, fijado con dos tornillos de doble rosca de compresión para evitar la rotación de los fragmentos de osteotomía.

En el postoperatorio se recomendó un zapato de tacón invertido y curas de la piel con vendaje en corbata del primer radio, hasta la retirada de puntos.

Al mes y medio de la cirugía la paciente acudió a Urgencias por una dehiscencia de la herida quirúrgica procediéndose a la revisión quirúrgica con desbridamiento de los bordes cutáneos, articulares y nueva colocación de tornillos aislándose un *Stafilococcus Aureus* y tratándose con antibioterapia oral con Cloxacilina durante tres semanas y Amoxiclavulánico durante quince días más, dado que el *Stafilococcus Aureus* resultó sensible a estos antibióticos. A los tres meses, la paciente seguía con mala evolución de la piel, por lo que tras la recogida de muestras para cultivo de la herida y de la zona ósea profunda, y la realización de una RNM que delimitaba la zona afectada, se planificó una tercera intervención con lavado, extracción del material y resección de hueso con sospecha de osteomielitis correspondiente a la zona mediodiafisaria del primer metatarsiano (M1). Intraoperatoriamente se colocó un rosario con bolas de Gentamicina que se mantuvo durante quince días (Figura 1A), junto con el tratamiento de Cloxacilina intravenosa. Seguidamente se pautó Trimetoprim-Sulfametoxazol Forte a dosis de un comprimido cada doce horas durante seis semanas como tratamiento domiciliario. Tras los cultivos intraoperatorios se confirmó el diagnóstico de osteomielitis por *Stafilococcus Aureus* de la diáfisis del primer metatarsiano.

A los seis meses los cultivos eran negativos y se evidenció un importante acortamiento del primer radio por lo que se mantuvo la longitud de M1 con minifijador externo realizando una distracción del foco (Figura 1B) y a continuación, se procedió a introducir injerto tricortical de cresta ilíaca en el defecto óseo diafisario, comprimiendo con el minifijador, con el fin de conseguir una osteosíntesis del defecto óseo séptico hasta su consolidación definitiva, conservando la cabeza del metatarsiano y preservando la articulación.

Más tarde se pudo observar una osteonecrosis del foco, por lo que en una cuarta cirugía a los diez meses, se realizó una exéresis del hueso desvitalizado y un nuevo aporte de injerto de cresta ilíaca fijado con una placa de reconstrucción de mandíbula de 2.7 mm a modo de fijador interno puenteando el foco desde la primera cuña hasta la primera falange, con el fin de evitar la infección de los pines que puede causar un minifijador y de mantener la articulación metatarsofalángica funcionante; hasta conseguir la consolidación del injerto diafisario. La placa fue retirada tras casi un año de evolución (Figura 1C). Presentaba grandes cicatrices y anestesia en el borde medial del dedo gordo así como un hallux rígidus secundario (Figura 1D) por lo que se procedió a realizar una artrodesis metatarsofalángica con placa Acumed® utilizando fresas de ensamblaje cóncavo-convexo, pero fracasó también presentando pseudoatrtrosis de la articulación (Figura 2A). A los cinco años de la primera cirugía se realizó una nueva artrodesis con tornillo interfragmentario de compresión de rosca parcial de 4mm y placa de bajo perfil de cuarto de caña Astrid® con aporte de injerto de la cara anterior de la tibia distal (Figura 2B). Fueron necesarios un total de nueve procesos quirúrgicos y un total de cinco años para conseguir un resultado aceptable sin dolor en la articulación aunque presentaba anestesia cutánea por lesión de la rama cutánea dorsal medial y actitud en supinación de la marcha que se mejoró con el uso de plantillas.

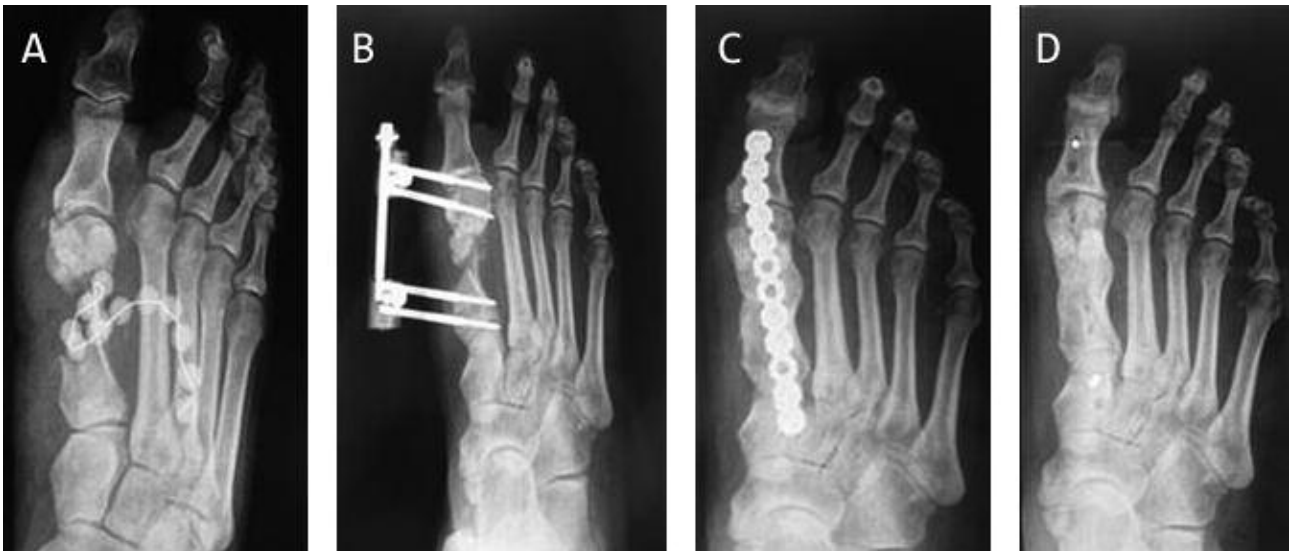

Figura 1. *Rosario de Gentamicina (A); minifijador y osteonecrosis del injerto (B); placa de reconstrucción como fijador interno (C); hallux rigidus secundario y consolidación del primer metatarsiano (D).*

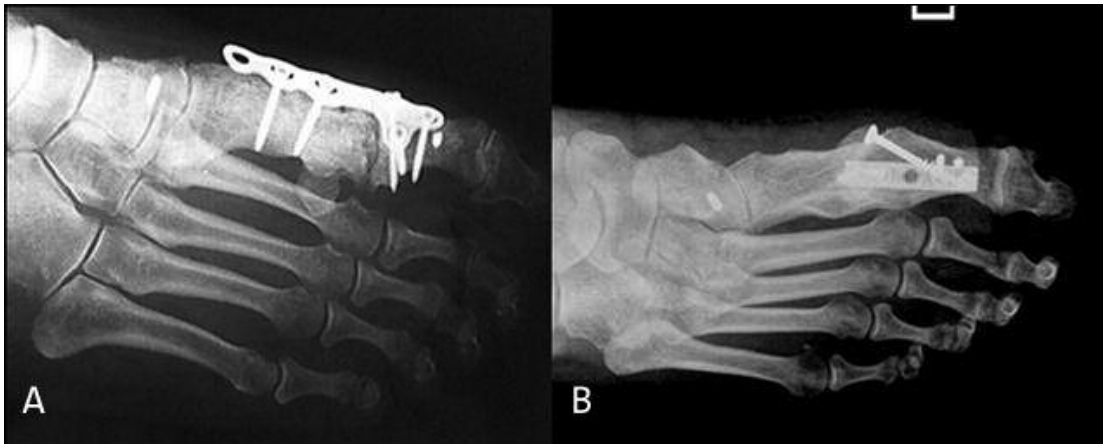

Figura 2. *Pseudoartrosis metarsofalángica (A); artrodesis metatarsofalángica definitiva con tornillo interfragmentario.*

Discusión

La técnica de osteotomía de chevron fue inicialmente descrita por Austin y Leventen[1]. Se han utilizado múltiples técnicas para la reparación del hallux valgus según el ángulo formado entre el primer y el segundo metatarsiano. Se considera un pie ideal, una fórmula metatarsal index plux-minus donde el primer metatarsiano es igual que el segundo, la fórmula digital un pie cuadrado y el ángulo intermetatarsal menor de 9°. Coughlin[2] describió los tres grados de hallux valgus en leve, cuando es menor de 11°, moderado entre 11 y 16° y severo los mayores de 16°. Muchos autores[3] han empleado el algoritmo quirúrgico basado en la realización de osteotomías de la base para hallux valgus severos, de la diáfisis para los moderados y distales para los leves[4,5]. Las tendencias actuales han llevado a defender las modificaciones de la osteotomía de chevron realizando un brazo plantar largo en los casos de deformidades leve-moderadas[6-8]. La clásica osteotomía era una "V" simétrica con el vértice en el centro de la cabeza, y se indicaba en los hallux valgus leves; de hasta 11° de ángulo intermetatarsal. La osteotomía tipo Scarf se indica para casos de hallux valgus más severos y se ha considerado clásicamente versátil, estable y con mínimo número de complicaciones en manos de un experto cirujano. La osteotomía de chevron larga se define como una mezcla entre el chevron y el Scarf. El vértice de la "V" se sitúa en la unión del tercio dorsal con los dos tercios plantares y éste se alarga hasta la mitad de la diáfisis; confiriendo una estabilidad antirotatoria del fragmento distal, encastramiento de los dos fragmentos, más grados de desplazamiento y modificación del plano coronal descendiendo la cabeza; pudiendo ser fijado con uno o dos tornillos de doble rosca de compresión.

Las complicaciones generales habitualmente descritas para el hallux valgus, se refieren a la hipocorrección, a la metatarsalgia de transferencia, a la rigidez y dolor residual de la articulación metatarsofalángica. Otras han sido menos habitualmente descritas como las alteraciones cutáneas, vasculares, tendinosas y nerviosas, así como la infección ósea[8-11]. Las osteotomías han demostrado ser una buena opción en la actualidad para corregir el hallux valgus. Presentan un 15% de complicaciones basadas en un error de planificación y de la ejecución de la técnica; así la metatarsalgia de transferencia, (elevación o descenso de la cabeza), el retardo de consolidación y pseudoartrosis, la necrosis avascular de la cabeza, la hiper o hipocorrección, la rigidez o inestabilidad, las fracturas, los problemas cutáneos y la infección ósea constituyen las más habituales[9].

La infección corresponde en torno a un 1% de todas las complicaciones[9,10] y suele evitarse con el trato cuidadoso de las partes blandas, con la asepsia, y con un tiempo de isquemia y exposición ósea no excesivamente prolongados así como del empleo de antibioterapia profiláctica. El paciente suele referir dolor persistente que junto con la sospecha clínica apoyada por RNM y obtención de cultivos positivos da lugar a la retirada de material de osteosíntesis, al desbridamiento y al tratamiento antibiótico inicial, junto con la toma de muestras para cultivo y antibiograma posterior.

En un segundo tiempo parece que la artrodesis con interposición de injerto autólogo tricortical[12,13] ha sido la mejor solución en estos casos; en nuestra paciente el estado de la cabeza del metatarsiano era óptima y considerábamos la posibilidad de mantener la movilidad de la articulación metatarsofalángica por lo que intentamos solamente la síntesis del defecto diafisario mediante minifijador, aplicando las aportaciones de los diferentes autores de incluir injerto pero al defecto óseo y no al defecto articular.

Núñez-Samper[12] también describe la artrodesis por elongación con interposición ósea en dos tiempos para las secuelas de los defectos óseos importantes. En primer lugar se realizará la artrolisis, luego se llevará a cabo una separación de 20 mm con minifijador externo que elongue el espacio perdido, se introducirá un injerto de córtico-esponjosa de cresta ilíaca y finalmente se hará compresión con minifijador o placa de osteosínteis hasta conseguir la consolidación total aproximadamente en 12 semanas.

Para Myerson[14] un error en la cirugía de la articulación metatarsofalángica puede presentar dificultades considerables para el tratamiento, especialmente cuando se complica por una infección. El trabajo evaluaba 5 pacientes con complicaciones de la cirugía del hallux valgus asociado a sepsis de la articulación metatarsofalángica. El tratamiento de rescate inicial incluyó el desbridamiento con la colocación de un espaciador de cemento con antibióticos y, o bien una aguja de Kirschner intramedular (4 pacientes) o un fijador externo (1 paciente). En un segundo tiempo, el separador de cemento y la fijación con agujas de Kirschner se eliminaron, y se incluyó un injerto autólogo de cresta ilíaca tricortical en la articulación. Como fracasos del injerto, la pseudoartrosis ocurrió en el extremo proximal del injerto tricortical en 2 pacientes. A los 28 meses después de la fusión los pacientes fueron valorados y se llegó a la conclusión de que la artrodesis parece ser un enfoque satisfactorio en cuanto a la sepsis postoperatoria de la articulación metatarsofalángica del hallux. En el caso descrito, se produjo una osteonecrosis del primer injerto mediante minifijador y se intentó un nuevo aporte del mismo hasta la consolidación completa mediante el puenteo con placa.

Se ha descrito una opción al fijador externo para evitar la infección de los pines por tratamientos prolongados y mal estado de la piel, utilizando una placa de reconstrucción de mandíbula de 2.7 mm a modo de fijador interno para mantener la longitud ósea en las fracturas conminutas de escafoides y cuña medial uniendo los huesos desde el cuello del astrágalo a la base del primer metatarsiano de forma temporal hasta conseguir una buena consolidación que ha dado buenos resultados, en las fracturas del mediopié[15]. Basándonos en esta publicación , utilizamos la placa como fijador interno para conseguir la osteosíntesis del injerto tricortical y mantener la longitud de M1 y la movilidad de la articulación metatarsofalángica aunque fracasando por la aparición de un hallux rigidus secundario a nivel articular que terminó definitivamente en una artrodesis metatarsofalángica que podría haberse planteado desde el momento inicial, al incluir el injerto óseo siguiendo las descripciones de Núñez-Samper[10-12] y Myerson[14], evitando así algunos procesos quirúrgicos.

Por todo ello, lo más importante para evitar gran número de complicaciones derivadas de la cirugía del hallux valgus es realizar un diagnóstico adecuado, proponer la cirugía sólo en aquellos casos que no respondan a medidas conservadoras; y en los casos propuestos para intervención, realizar una correcta planificación, indicando la técnica adecuada para cada caso, y la realización de forma correcta por un equipo capacitado.

Por tanto es necesario valorar el antepié como un conjunto, valorar también el retropié y sobre todo y lo más importante intervenir cuando el dolor, la deformidad y el uso adecuado del calzado sea la causa de la enfermedad.

Bibliografía

1. Austin DW, Leventen EO. A new osteotomy for hallux valgus: a horizontally directed "V" displacement osteotomy of the metatarsal head for hallux valgus and primus varus. Clin Orthop Relat Res. 1981; 157: 25-30.
2. Coughlin MJ. Hallux Valgus. J Bone Joint Surg Am. 1996; 78: 932-66.
3. Viladot R, Álvarez F. Propuesta de algoritmo en cirugía de hallux valgus. Rev Ortop Traumatol. 2002; 46; 487-9.
4. Johnson KA, Cofield RH, Morrey BF. Chevron osteotomy for hallux valgus. Clin Orthop. 1979; 142: 44-7.
5. Mann RD, Donatto KC. The chevron osteotomy: a clinical and radiographic analysis. Foot Ankle Int. 1997; 18: 255-61.
6. Smith SE, Landorf KB, Butterworth PA, Menz HB. Scarf versus chevron osteotomy for the correction of 1-2 intermetatarsal angle in hallux valgus: a systematic review and meta-analysis. J Foot Ankle Surg. 2012; 51: 437-44.
7. Favre P, Farine M, Snedeker JG, Maquieira GJ, Espinosa N. Biomechanical consequences of first metatarsal osteotomy in treating hallux valgus. Clin Biomech. 2010; 25: 721-7.
8. Helmy N, Vienne P, von Campe A, Espinosa N. Treatment of hallux valgus deformity: preliminary results with a modified distal metatarsal osteotomy. Acta Orthop Belg. 2009; 75: 661-70.
9. Viehe R, Haupt DJ, Heaslet MW, Walston S. Complications of screw-fixated chevron osteotomies for the correction of hallux abducto valgus. J Am Podiatr Med Assoc. 2003; 93: 499-502.
10. Núñez Samper M. Complicaciones y secuelas generales de la cirugía del antepié. Rev Ortop Traumatol. 2007; 51 Supl 1: 75-9.
11. Núñez Samper M. Secuelas de la cirugía del antepié por conflicto del apoyo anterointerno. Rev Ortop Traumatol. 2007; 51 Supl 1: 80-90.
12. Núñez Samper M, Kubba MN, Llanos LF. Metatarsophalangeal arthrodesis of the treatment of severe first ray deficiency. Foot Ankle Surg. 1999; 5: 227-33.
13. Calderone DR, Wertheimer SJ. First metatarsophalangeal joint arthrodesis utilizing a mini-Hoffman External Fixator. J Foot Ankle Surg. 1993; 32: 517-25.
14. Myerson MS, Miller SD, Henderson MR, Saxby T. Staged arthrodesis for salvage of the septic hallux metatarsophalangeal joint. Clin Orthop Relat Res. 1994; 307: 174-81.
15. Schildhauer TA, Nork SE, Sangeorzan BJ. Temporary bridge plating of the medial column in severe midfoot injuries. J Orthop Trauma. 2003; 17: 513-20.

Cotilo Doble Movilidad

Dual®

MÁS ESTABILIDAD
MENOS LUXACIÓN

TORNIER
SURGICAL IMPLANTS

MBA®

Sociedad Española de Cirugía Ortopédica y Traumatología
secot
Sociedad Invitada de Honor
AAOS
50
Congreso SECOT
2, 3 y 4 de octubre de 2013
BARCELONA

Remeco, s.a.

40 AÑOS OFRECIENDO SERVICO HOSPITALARIO

acta ortopédica gallega