ISSN 1699-0471
D.L: OU-13-2005

Revista Oficial de la
Sociedad Gallega de Cirugía Ortopédica y Traumatología (SOGACOT)

acta ortopédica gallega

volumen 8 número 1
junio 2012

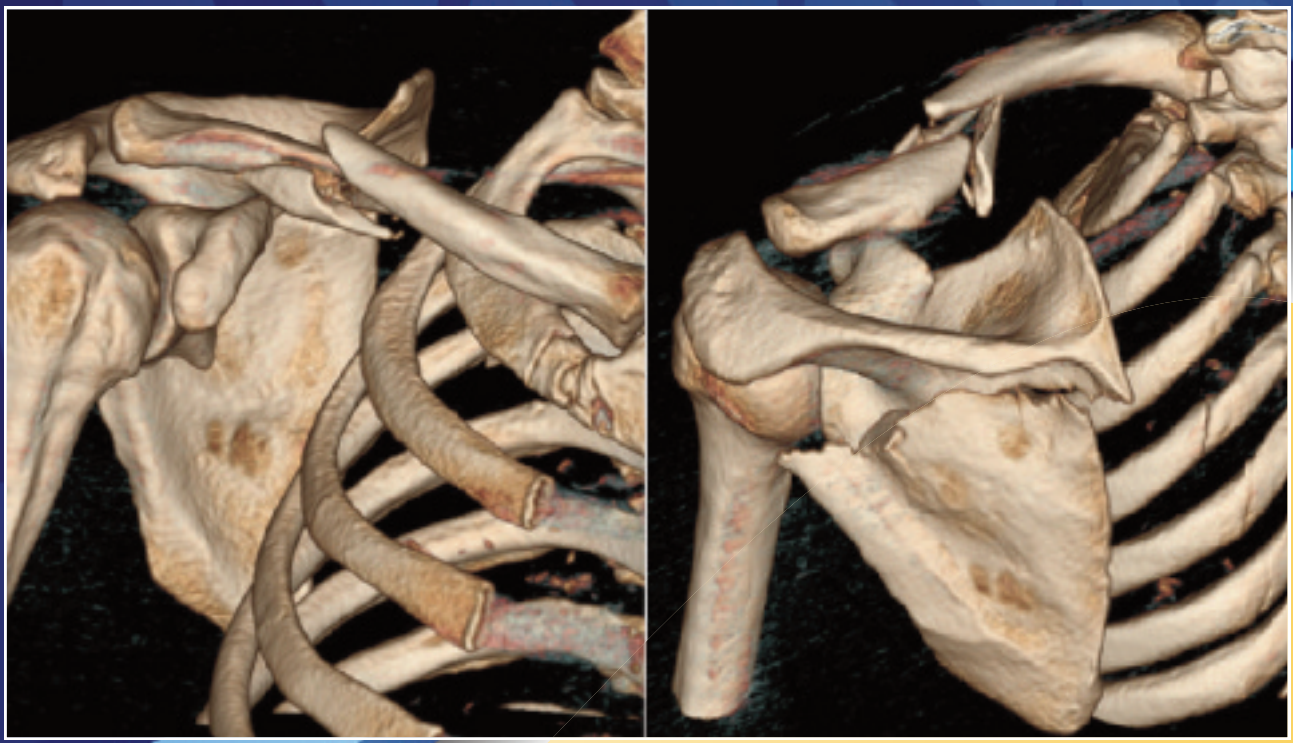

disponible online en:
www.sogacot.org/AOG

Soluciones SYNTHES®

VA LCP Condilar 4.5/5.0

- Placa de Ángulo Variable para Fémur Distal -

DLS

- Tornillo de Bloqueo Dinámico -

acta ortopédica gallega

Revista Oficial de la **Sociedad Gallega de Cirugía Ortopédica y Traumatología (SOGACOT)**

Director
Dr. JOSÉ RAMÓN CAEIRO REY

Directores adjuntos
Dr. MANUEL VALLE ORTIZ
Dr. MÁXIMO ALBERTO DÍEZ ULLOA

Comité Editorial
Dr. RAFAEL ARRIAZA LOUREDA
Dr. ANTONIO FERNÁNDEZ CEBRIÁN
Dr. JOSÉ MANUEL GALDO PÉREZ
Dr. LUIS GARCÍA RODRÍGUEZ
Dr. ISIDRO GONZÁLEZ GONZÁLEZ
Dr. PEDRO GONZÁLEZ HERRÁNZ
Dr. LUIS A. MONTERO FURELOS
Dr. VICTORIANO SOUTO REY
Dr. JOSÉ SUÁREZ GUIJARRO
Dr. EDUARDO VAQUERO CERVINO



JUNTA DIRECTIVA SOGACOT 2010-2012

Presidente Dr. D. ROBERTO IGNACIO CASAL MORO
Vice-Presidente Dr. D. LUIS QUEVEDO GARCÍA
Secretario Dr. D. JOSÉ MANUEL GALDO PÉREZ
Vice-Secretaria Dra. Dña. ÁNGELA ROZADO CASTAÑO
Tesorero Dr. D. GABRIEL CELESTER BARREIRO
Vocales de:
- Docencia Dr. D. JOSÉ RAMÓN CAEIRO REY
- Hosp. G. Básicos Dr. D. RAIMUNDO DOBARRO BUITRAGO
- Represent. MIR Dr. D. JUAN OTERO VILLAR
- Portal web Dr. D. EDUARDO VAQUERO CERVINO

Vocales por:
- A Coruña Dr. D. LUIS ANTONIO GARCÍA RODRÍGUEZ
- Ferrol Dr. D. CÉSAR DE LA FUENTE GONZÁLEZ
- Santiago Dr. D. JOSÉ SEÑARÍS RODRÍGUEZ
- Lugo Dra. Dña. LUISA IBÁÑEZ MARTÍN
- Ourense Dr. D. ANTONIO MARÍA FERNÁNDEZ CEBRIÁN
- Pontevedra Dra. Dña. BEATRIZ MASIP BILBAO
- Vigo Dr. D. ESTANISLAO TRONCOSO DURÁN

Edita:
Sociedad Gallega de Cirugía Ortopédica y Traumatología (SOGACOT)

Imprime:
Rodi Artes Gráficas, S.L.
Rúa Seixalvo 12, 32005 Ourense, España
Tlf. +34 988 220 790
www.rodi-graf.com

Redacción/Secretaría Editorial:
Trabeculae, Empresa de Base Tecnológica, S.L.
Parque Tecnolóxico de Galicia, Edificio "Tecnópole I" Local 22, 32900 San Cibrao das Viñas, Ourense, España
Tlf. +34 988 548 219
www.trabeculae.com
aog@sogacot.org

Las Normas Editoriales de la revista Acta Ortopédica Gallega pueden consultarse en el portal web www.sogacot.org/AOG

Reservados todos los derechos.
Esta publicación no puede reproducirse total o parcialmente, por cualquier medio, sin la autorización por escrito del Comité Editorial.
La revista Acta Ortopédica Gallega no se hace responsable del contenido de los artículos publicados, por tratarse de la opinión de los autores, que asumen responsabilidad absoluta sobre sus escritos.

Imagen de portada: Extraída de: Castro Menéndez M, Codesal Norniella A, Vaquero Cervino E. Fracturas de escápula. Revisión bibliográfica. Acta Ortop Gallega 2011; 7(2): 27-35*; incluído en este número.*

Revista indexada en el Catálogo Colectivo de Publicaciones Periódicas en Bibliotecas de Ciencias de la Salud Españolas C17

Revista indexada en la Biblioteca Virtual del Sistema Sanitario Público Gallego (Bibliosaúde) y en su metabuscador Mergullador

acta ortopédica gallega

Revista Oficial de la **Sociedad Gallega de Cirugía Ortopédica y Traumatología (SOGACOT)**

sumario

EDITORIAL

Los profesionales de la Cirugía Ortopédica, la Administración y la crisis — pág. 7
Señarís Rodríguez J
Vocal de la SOGACOT por Santiago

ORIGINALES

Osteotomía de Scarf: Nuestra experiencia en un hospital comarcal — pág. 9
Oncalada Calderón E, Teruel González VM, Lizaso Uriondo MA, Saiz Septien R, Vicente Zuloaga M

NOTAS CLÍNICAS

Luxación periastragalina y lesiones asociadas. Presentación de un caso y revisión de la literatura — pág. 15
Ruíz Rituerto C, González-Carreró Sixto A, Caeiro Rey JR

REVISIONES

Protocolo de manejo y tratamiento de las luxaciones traumáticas de cadera — pág. 19
García Renedo RJ, Giráldez Sánchez M, Castro Prieto SR, Calvo de la Fuente I, Carranza Bencano A

Fracturas de escápula. Revisión bibliográfica — pág. 27
Castro Menéndez M, Codesal Norniella A, Vaquero Cervino E

Lesiones del labrum superior (SLAP) — pág. 37
Hermida Sánchez M, Vieitez Reyes A, Sines Castro F

DOCUMENTOS ESPECIALES

Documento informativo sobre las fracturas atípicas relacionadas con el uso prolongado de bifosfonatos para el tratamiento de la osteoporosis — pág. 43
Caeiro Rey JR, Caamaño Freire M, Suárez Guijarro JM, Graña Gil G

Vanguard® Total Knee System

Many questions, one answer.

Biologics • Bracing • Microfixation • Orthopedics • Osteobiologics • Spine • Sports Medicine • Trauma • 3i

www.biomet.es

grupo G&D Gallega de Suministros, S.A.

BIOMET

One Surgeon. One Patient.

Acta Ortop Gallega 2012; 8(1): 7-8

Acta Ortopédica Gallega

www.sogacot.org/AOG

Editorial

Los profesionales de la Cirugía Ortopédica, la administración y la crisis

Señarís Rodríguez J

Vocal de la SOGACOT por Santiago

Hace muchos meses que sabemos que nuestro país está en una situación económica crítica. Y hace también muchos meses, que desde la mañana a la noche escuchamos términos como "prima de riesgo", "puntos básicos", "intereses de la deuda", etc., y los hemos incorporado a nuestras conversaciones cotidianas, utilizándolos incluso más que expresiones tan nuestras como seudoartrosis, fascitis plantar o quiste de Baker.

A pesar de este conocimiento, como profesionales de la Cirugía Ortopédica que ejercemos en la Comunidad Gallega, nuestra relación con la crisis ha sido circunstancial. Hace años que sabemos que algunos de nuestros compañeros de otras Comunidades Autónomas han sufrido y sufren reducciones drásticas en su actividad quirúrgica, y cierres masivos de quirófanos, pero esto aquí, apenas lo hemos notado.

La primera circunstancia que nos ha hecho meditar un poco fue el Decreto que aprobaba el Catálogo de medicamentos genéricos, a finales de 2010. Sin embargo, en una especialidad eminentemente quirúrgica como la nuestra, y en la que nuestras prescripciones son "sota, caballo y rey", seguíamos pensando que esto no iba con nosotros. Posteriormente empezaron a aparecer en los "Objetivos de nuestros Servicios" ítems relacionados con la prescripción de genéricos, el gasto farmacéutico, los gastos anuales. Pero con el estado actual de los objetivos, mucho más desmotivadores que motivadores, tampoco sirvió para remover conciencias. Posteriormente llegaron los recortes salariales y la reducción de días de libre disposición, y hace apenas unas horas, la aprobación por parte del Consejo de Ministros de los nuevos recortes salariales y en los días libres. Pero, con todo esto, ¿han cambiado algo las cosas? Pues la verdad es que poco, aunque algo sí que se empieza a moverse.

Dejadme que os ponga algunos ejemplos cercanos:

1.- En nuestras reuniones científicas, es cada vez más frecuente que se traten temas relacionados con costes y gastos. Así por ejemplo, en las "Jornadas sobre fracturas osteoporóticas de húmero y fémur proximal", auspiciadas por nuestra Sociedad y celebradas en nuestro centro en noviembre de 2011, se incluyó una ponencia sobre "Impacto económico del proceso de la fractura osteoporótica de cadera", y en el reciente XXV Congreso de la SOGACOT, celebrado hace apenas un mes en Santiago, se incluyó una ponencia eminentemente económica ("Repercusión económica de la instauración de un modelo ortogeriátrico en un Servicio de Cirugía Ortopédica y Traumatología"), y al menos 3 ponentes, hablando de temas tan diversos como las metástasis vertebrales o las artroplastia de rodilla, incluyeron en sus discursos aspectos meramente económicos.

2.- Cada vez con mayor frecuencia asistimos a charlas o leemos publicaciones de compañeros de nuestra especialidad centradas en aspectos económicos de la misma[1,2].

3.- En nuestra actividad diaria, empezamos a ver, que los facultativos del Servicio, antes de solicitar implantes no incluidos en los "concursos" o no incluidos en el catálogo general de implantes del Servicio, se interesan por su coste.

¿Debemos los profesionales implicarnos en la reducción del gasto? Rotundamente sí. Por dos razones: primero porque la mayoría de nosotros estamos convencidos de que el sistema, con todas sus limitaciones y con todas sus deficiencias, es un sistema válido, y en segundo lugar porque la Administración es ciega, y si los profesionales no somos capaces de implicarnos e imponernos, será capaz de obligarnos a utilizar los materiales más baratos, sin tener en cuenta ningún criterio clínico ni científico.

¿Qué es lo que tenemos que hacer? Sin duda lo primero que debemos hacer es conocer los precios de los materiales que utilizamos, y adecuar su uso a las circunstancias del paciente. No creo que sea de sentido común, utilizar en un paciente anciano con una fractura de cadera, una artroplastia biarticular con una cabeza de un material de "última generación" con un precio muy superior, que no nos va a aportar nada en ese tipo de paciente ni en ese tipo de implante. Si queremos poder disponer de estos materiales que nos aportan pares de fricción "especiales", aunque sen-

siblemente más caros, deberemos restringirlos a aquellos pacientes que realmente puedan aprovechar sus teóricas ventajas. Para que esto pueda hacerse, es necesario que la administración de a conocer con toda claridad los precios finales de los productos, con sistemas de codificación claros y comprensibles, que nos permita tener la información necesaria para tomar nuestras decisiones.

Además es urgente y crítico, que, como tan bien expresó nuestro Presidente saliente Roberto Casal durante la inauguración oficial del Congreso de la SOGACOT el pasado 15 de junio, la Administración escuche y cuente con los profesionales en sus decisiones. Y en este sentido nuestra Sociedad, tal y como se recoge en sus Estatutos, puede jugar un papel fundamental[3].

Bibliografía

1. Etxebarria-Foronda I *et al*. Costes asociados a la demora quirúrgica en las fracturas de cadera. XXXII Jornadas de Economía de la Salud. Bilbao, 15-18 mayo 2012.
2. González Montalvo JI, Gotor Pérez P, Martín Vega A, Alarcón Alarcón T, Mauleón Álvarez de Linera JL, Gil Garay E, *et al*. La unidad de ortogeriatría de agudos. Evaluación de su efecto en el curso clínico de los pacientes con fractura de cadera y estimación de su impacto económico. Rev Esp Geriatr Gerontol 2011; 46: 193-9.
3. Estatutos SOGACOT. Estatutos de la Asociación Sociedad Gallega de Cirugía Ortopédica y Traumatología. En: www.sogacot.org

Acta Ortopédica Gallega

www.sogacot.org/AOG

Original

Osteotomía de Scarf: Nuestra experiencia en un hospital comarcal

Oncalada Calderón E[1]✉, Teruel González VM[1], Lizaso Uriondo MA[1], Saiz Septien R[1], Vicente Zuloaga M[1]

1 Hospital Comarcal Santiago Apóstol, Miranda de Ebro, Burgos, España

RESUMEN

Objetivo: El objetivo del trabajo es valorar los resultados de nuestros casos operados mediante osteotomía de Scarf con la intención de recobrar la relación entre el primer metatarsiano respecto de los sesamoideos. De esta manera se reduce el ángulo intermetatarsiano y se recentran los metatarsianos respecto de los huesos sesamoideos. Así mismo se describen las complicaciones presentadas tanto a nivel de las partes blandas como a nivel de la osteotomía.

Metodología: Análisis retrospectivo de pacientes sometidos a osteotomía de Scarf en el año 2009 poniendo como condición para entrar en el estudio el transcurso de un año desde la intervención. Se recogieron los datos de los pacientes en cuanto a dolor, hiperqueratosis, fórmula metatarsiana y angulación pre y postquirúrgica del pie, así como las complicaciones de la cirugía.

Resultados: En el preoperatorio y en el postoperatorio los pies cuadrados fueron mayoría y desaparecieron los pies griegos tras la cirugía. La fórmula metatarsal, angulación pre y postquirúrgica mejoró así mismo en todos los casos quedando sólo un caso de luxación de los sesamoideos tipo IV.

Conclusiones: La cirugía provoco mejora en todos los casos tanto nivel clínico como a nivel radiográfico.

PALABRAS CLAVE

hallux valgus, osteotomía, Scarf

ABSTRACT

Scarf osteotomy: Our experience in a regional hospital.

Aim: The hallux valgus disease is more common in women and it is related to the use of shoes. As time go by the first metatarsal moves to the medial side increasing intermetatarsal angle and pushing the sesamoid bone to the intermetatarsal space. The aim of this article is to consider the results of our cases operated using a Scarf technique to maintain the initial relation. By this way we reduce the intermetatarsal angle and we keep the relation between the metatarsal and the sesamoid bones. We describe the complications in the soft tissues and in the osteotomy place.

Methods: We evaluate our operated cases with the Scarf surgery in 2009 considering the fact of minimum one year after the surgery. It was considered the pain, hyperkeratosis, pre and post-surgery angles and complications.

Results: Most cases improved not only clinically but in the pre and post-surgery angles as well. There was only one case where the sesamoid bone remained in a dislocated position.

Conclusion: Surgery had good results in all cases, both clinically and radiologically.

KEYWORDS

hallux valgus, osteotomy, Scarf

© 2012 Acta Ortopédica Gallega

Introducción

El hallux valgus es un trastorno frecuente en mujeres de edad media-avanzada asociado a la mala utilización del calzado. Este proceso se presenta en forma de dolor, metatarsalgia, hiperqueratosis y anomalías asociadas en los dedos vecinos tales como los dedos en garra.

Al ser un trastorno dinámico, el tratamiento a realizar variará según el momento en el que se presente. Así, la osteotomía de Scarf tendrá una indicación en personas relativamente jóvenes en ausencia de artrosis a nivel de la articulación metatarsofalángica del primer radio del pie, frente a los procesos evolucionados artrósicos que serán tributarios de otras técnicas.

✉ **Autor para correspondencia:**

Alameda San Mamés 44, 1ºIZQ
48010 BILBAO
E-mail: eoncalada@yahoo.es
Tlf. (+34) 944 434871

La ostetomía de Scarf trata de restablecer la posición normal del primer metatarsiano, así como sus relaciones con los sesamoideos y con el segundo metatarsiano[1-5].

Material y métodos

Se realiza un estudio retrospectivo de nuestras historias clínicas sobre casos de hallux valgus intervenidos mediante técnica de Scarf a lo largo del año 2004, poniendo como condición el transcurso de un año desde la cirugía.

El diagnóstico de hallux valgus se realiza en función de la clínica, la exploración y las radiografías.

En cuanto a la clínica se valorará la presencia de dolor, metatarsalgia en la cabeza de los metatarsianos o bursitis metatarsofalángica. La exploración se centrará en la búsqueda de deformidades asociadas del pie como son exostosis/bursitis a nivel medial de la cabeza del primer metatarsiano, así como hiperqueratosis en las cabezas de los metatarsianos o anomalías asociadas en el resto de los dedos como los dedos en garra.

Se describirá el tipo de pie según sea cuadrado, egipcio o griego y su correspondiente fórmula metatarsiana (Index plus, Index Minus o Index Plus Minus).
Se realizan radiografías en carga anteroposteriores y laterales, antes y después de la cirugía:

- Anteroposterior (Figura 1)
  - Ángulo metatarso-fálangico
  - PASA (*proximal articular sect angle*)
  - DASA (*distal metatarsal articular angle*)
  - Ángulo intermetatarsiano
  - Grado luxación sesamoideos
- Lateral
  - Ángulo de Costa-Bartani para el diagnóstico de pie plano o cavo

Se excluye los pacientes con signos de artrosis a nivel de la articulación metatarso-falángica del primer dedo del pie. En lo referido al tratamiento se administra Cefazolina 2 g intravenosos media hora antes de la cirugía, isquemia preventiva, incisión lateral para la liberación capsular a nivel de la articulación metatarso-falángica del pie. Seguidamente realizamos una incisión medial desde la base de la falange proximal del primer radio hasta la base del primer metatarsiano (Figura 2) y seccionando medialmente la cápsula articular para exponer la primera articulación metatarsofalángica y realizar la osteotomía. El trazo de osteotomía a nivel dorsal-distal tendrá una oblicuidad de 60-70° respecto de la horizontal y a 5-10 mm de la cabeza metatarsiana; la parte proximal de la osteotomía se situara igualmente a 10 mm de la base, con oblicuidad de 60° respecto a la horizontal. El trazo horizontal se realizará paralela al suelo (Figura 3), completada la osteotomía, deslizaremos lateralmente el fragmento distal y se osteosintetizará con dos tornillos canulados, en dirección oblicua hacia la cabeza y base del metatarsiano (Figura 4) respectivamente. Finalmente se realiza cerclaje fibroso, sutura de la piel (Figura 5) y vendaje compresivo[5].
En el postoperatorio se permite la carga con zapato de carga inversa que el paciente llevara durante un mes. Se realiza profilaxis contra la TVP en el postoperatorio. Así mismo se valoran las complicaciones derivadas de la cirugía tanto sobre partes blandas (edema, infección) como sobre la zona de osteotomía (seudoartrosis, perdida de corrección, fractura, etc.). Se realizó también una encuesta para valorar el grado de satisfacción del paciente.

Resultados

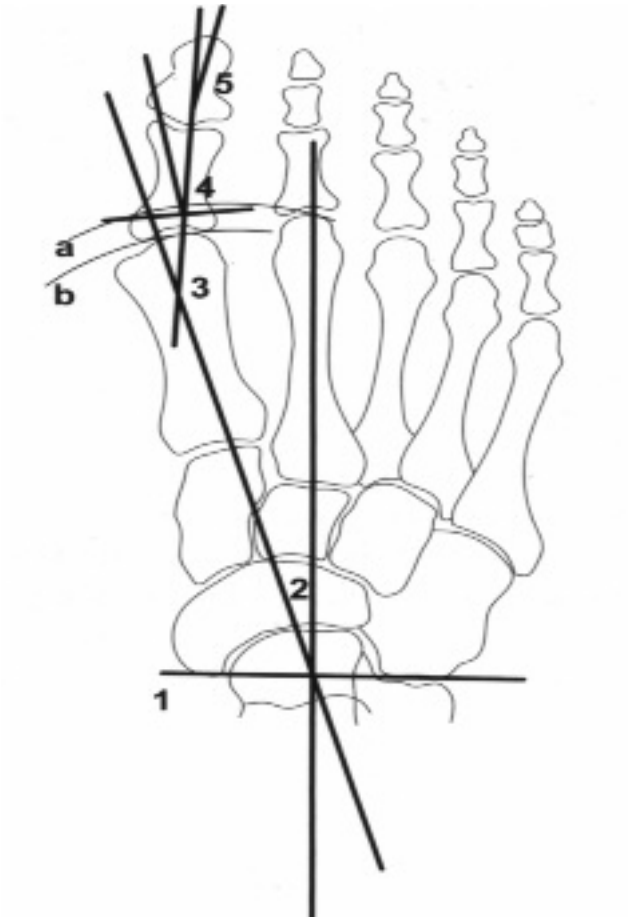

Figura 1. *Ángulos radiográficos (vista anteroposterior).*

Figura 2. *Incisiones realizadas para la osteotomía de Scarf.*

Figura 3. *Osteotomía horizontal a lo largo del primer metatarsiano.*

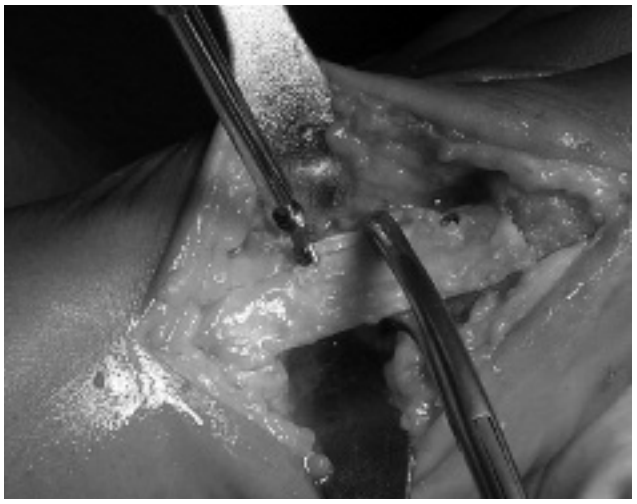

Figura 4. *Osteosíntesis mediante dos tornillos canulados.*

Figura 5. *Cerclaje fibroso.*

De los 21 pies operados se encontró que de forma prequirúrgica 12 fueron pies cuadrados, 8 casos pies egipcios y 1 caso de pie griego. Tras la cirugía los resultados fueron pies cuadrados 12, pies egipcios 9 y ningún caso de pie griego.
Las medidas de los ángulos prequirúrgicos fueron: PASA de media 13° (8-25°), DASA 11.5° (4-32°), ángulo metatarso-falángico media de 34° (24-42°), ángulo intermetatarsiano de media 15.4° (10-20°) y el grado de luxación sesamoideos fue de 4 casos tipo II, 8 casos tipo III y 9 casos tipo IV.
Los ángulos postquirúrgicos fueron: PASA 9.4° (0-15°), DASA 9.4° (0-26°), ángulo intermetatarsiano media de 11° (8-20°) y el grado de luxación de sesamoideos fue de 7 casos tipo I, 7 casos tipo II, 3 casos tipo III y 1 caso tipo IV.
Se asoció osteotomías de Weill en 5 casos (en cuatro de los pies a nivel del 2º, 3er y 4º metatarsianos; en otro a nivel del 2º y 3er metatarsianos).
El acortamiento del 1er metatarsiano tuvo lugar en doce de los pies intervenidos con un valor mínimo de 1mm y uno máximo de 8 mm con una media de 4.20 mm (1 mm en uno de los pies, 2 mm en otro, 3 mm en cinco, 5 mm en dos, 6 mm en otros dos y 7 mm en el último de los pies operados), no realizándose acortamiento en el resto de los pies intervenidos de la serie. No se realizó cirugías de alargamientos.
La osteotomía sobre el primer dedo en forma de Akin tuvo lugar en 7 casos (Figura 6 y 7), no realizándose ningún otro tipo de cirugía sobre el primer dedo en el resto de los casos.
La movilidad metatarso-falángica, así como la interfalángica no quedaron recogidas en nuestras historias clínicas, así como tampoco el descenso de la cabeza del 1er metatarsiano (AOFAS).
En los casos recogidos en nuestras cirugías durante dicho año 2004 encontramos (AOFAS):

- 8 casos sin limitación, uso de zapato convencional, sin dolor, sin callos bajo la planta y con buena alineación del hallux.
- 8 casos con dolor ocasional, sin limitación en la actividad normal ni en la actividad recreativa, con uso de zapato confortable, sin dolor bajo la planta, algunos grados de hallux desalineados.
- 4 casos con dolor severo, con limitación a la actividad normal y recreativa, usó de zapatos con soportes, callos sintomáticos en las plantas de los pies, obvia desalineación sintomática.

Preguntados a los pacientes sobre su satisfacción y la posibilidad de volverse a operar: 8 casos tuvieron resultados excelentes, 8 buenos y 4 casos mal resultado.
Se recogen así mismo las complicaciones de la cirugía:

- Edema del pie: 3 casos
- Seudoartrosis: 2 casos
- Necrosis cutánea: 1 caso
- Cicatriz queloide: 1 caso
- Sudeck: 1 caso
- Tornillo que no alcanza las dos corticales: 1 caso
- Fractura primer metatarsiano: 1 caso
- Intolerancia material: 1 caso

Discusión

El hallux valgus es una enfermedad relacionada fundamental mente con el uso del calzado con predisposición genética y de frecuente presentación en pies egipcios (rarísimo en pies griegos) y de fórmula metatarsal Index Minus[2-4,6,7].
El hallux valgus es progresivo y de corrección fundamentalmente quirúrgica, ya que la evolución del proceso hace ineficaz el tratamiento conservador.
Encontraremos que el primer metatarsiano se encuentra desviado en varo asociando un componente de pronación. Esta desviación al varo del primer metatarsiano aumenta la distancia respecto del segundo con incremento del ángulo intermetatarsiano[2-7]. El dedo gordo se

Figura 6. *Radiografia pre-operatoria de Hallus valgus izquierdo.*

Figura 7. *Radiografía post-operatorio de cirugía de Scarf y Akin izquierdo.*

halla desviado en valgo y un tanto pronado, esto facilita muchas veces el segundo dedo en martillo, la articulación metatarsofalángica por lo general se encuentra subluxada y a veces luxada completamente. Los sesamoideos están en posición lateral a nivel del espacio intermetatarsiano, disminuyendo la cresta sesamoidea y produciendo relajación de los ligamentos.
Esta alteración de los sesamoideos causa:

- supresión del primer apoyo del antepié
- imposibilidad de corrección del varo del primer metatarsiano al quedar colocados entre éste y el segundo metatarsiano
- desequilibrio muscular[4,6].Estas alteraciones llevan a una sobrecarga asociada del resto de los metatarsianos del pie[1].

A nivel muscular el aductor, al hacerse plantar, pasa de ser aductoflexor a ser sólo flexor. El abductor pasa de ser abductoflexor a ser sólo abductor aumentando así el valgo del primer dedo. El extensor se ve desplazado hacia fuera y se coloca como una cuerda de arco que formaría el metatarsiano y la falange, constituyendo el valgo del dedo gordo.
A nivel de la cara interna de la cabeza del primer metatarsiano aparece a veces una tumoración en forma de higroma o una hiperqueratosis por el roce del calzado.
Con la cirugía mediante osteotomía de Scarf se busca la corrección de las lesiones del hallus valgus recuperando la posición inicial del primer metatarsiano, reduciendo el espacio con respecto al segundo metatarsiano y recolocando los sesamoideos a su posición inicial debajo de la cabeza del primer metatarsiano[2,4,6].
Dentro de las opciones de tratamiento, este puede ser no quirúrgico o quirúrgico .Los no quirúrgicos buscan la profilaxis del pie mediante los zapatos con porción anterior ancha, el tacón de máximo 5 cm de altura, cinchas metatarsales y plantillas de apoyo retrocapital[4,6]. En el tratamiento quirúrgico se parte de que la deformidad fundamental es ósea, por lo que la actuación sobre las partes blandas no soluciona el problema; la resección de la exostosis por si sola no soluciona el problema, se busca restablecer el apoyo metatarsal y el pie griego. La intervención quirúrgica busca recolocar los sesamoideos, así como disminuir el varo del primer metatarsiano reduciendo el ángulo intermetatarsiano y el grado de luxación de los sesamoideos hacia el espacio intermetatarsiano respecto del primer metatarsiano[8,9].
Entre las potenciales complicaciones del Scarf se encuentra la afectación de partes blandas (edema, necrosis cutánea y cicatriz queloidea) y las óseas (pérdida de fijación, pérdida de corrección inicial conseguida, mal unión, extensión intraarticular de la osteotomía, necrosis avascular y artrosis degenerativa).
El Scarf es una cirugía de larga curva de aprendizaje con amplias incisiones y alta morbilidad de partes blandas.

Bibliografía

1. Galeote Rodríguez JE. Estudio clínico y radiológico del tratamiento de la metatarsalgia mediante osteotomía de Weil aislada o no asociada a otras técnicas quirúrgicas. Revista del Pie y Tobillo 2005; XIX nº1: 59-69.
2. Hualde Enguita A, Seral García B, Ruiz-Ruiz F, et al. Osteotomía diafisaria del primer metatarsiano en scarf como tratamiento del hallux valgus: Nuestra experiencia. Revista del Pie y Tobillo 2005; XIX nº1: 32-6.
3. Montero Furelos LA, Fernández Peña E, Fernández López de Turiso J, et al. Cirugía del hallus valgus mediante osteotomía metatarsiana proximal y realinación de partes blandas. Avances 2005; 35(1): 167-71.
4. Nuñez-Samper M, Fernando Llanos Alcázar L. Biomecánica, medicina y cirugía del pie. Masson, S.A. Barcelona. pp 110-4.
5. Núñez-Samper Pizarroso M, Llanos Alcázar LF, Viladot Pericé R. Técnicas quirúrgicas en cirugía del pie. Masson, S.A. Barcelona. pp. 103-24.
6. Viladot Pericé A. Quince lecciones sobre patología del pie. Springer-Verlag Ibérica, Barcelona. pp. 144-51.
7. Viladot A. Patología del antepie. Springer-Verlag Ibérica. Barcelona. pp. 110-34.
8. Villadot Pericé A, Álvarez Goenaga F. Propuesta de algoritmo en cirugía de hallus valgus. Revista Ortop Traumatol 2002; 46(6): 487-9.
9. Villadot Perice R, Álvarez Goenaga F. Controversias en el tratamiento del hallux valgus. Cursos de actualización de la SECOT 2006; pp. 57-66.

AEQUALIS®

REVERSED II

La solución más completa

MBA®

www.mba.eu

Acta Ortopédica Gallega

www.sogacot.org/AOG

Nota clínica

Luxación periastragalina y lesiones asociadas. Presentación de un caso y revisión de la literatura

Ruíz Rituerto C[1]✉, González-Carreró Sixto A[1], Caeiro Rey JR[1]

1 Servicio de Cirugía Ortopédica y Traumatología, Complexo Hospitalario Universitario de Santiago de Compostela, España

RESUMEN

La luxación periastragalina es una lesión rara del pie. En una gran parte de los casos, se presenta asociada a lesiones osteoligamentosas que determinan una grave alteración estructural y biomecánica, que empeora el pronóstico evolutivo de la misma.

El diagnóstico inicial de este tipo de lesiones resulta básico de cara a un correcto planteamiento terapéutico. La reducción anatómica precoz y la estabilización posterior de las lesiones asociadas pudiera resultar un modelo terapéutico eficaz a la hora de disminuir el riesgo de complicaciones y de obtener una buena evolución clínica posterior.

PALABRAS CLAVE

luxación periastragalina, astrágalo, reducción anatómica

ABSTRACT

Peritalar dislocation and associated injuries. Case report and literature review.

Peritalar dislocation is a rare foot injury. In most cases, it is associated to osteoligamentous injuries involving severe structural and biomechanical alterations, which worsens their prognosis.

The initial diagnosis of these injuries is basic for a correct therapeutic approach. Early anatomical reduction and subsequent stabilization of associated injuries could be an effective therapeutic approach to reduce the risk of complications and to obtain good clinical outcomes.

KEYWORDS

peritalar dislocation, talus, anatomical reduction

© 2012 Acta Ortopédica Gallega

Introducción

La luxación periastragalina, aquella en la que se produce la afectación simultanea de las articulaciones astragaloescafoidea y calacaneoastragalina[1-3], es una lesión muy poco común, suponiendo menos del 2% de las luxaciones de las grandes articulaciones[2-3].

Se produce principalmente en adultos, generalmente en la tercera década de la vida, y con una frecuencia diez veces superior en hombres que en mujeres, estando la mayor parte de las veces relacionadas con traumatismos de alta energía[1-3].

Desde el punto de vista clínico, asocia muy frecuentemente lesiones osteoligamentosas vecinas que empeoran el pronóstico lesional[1].

El objetivo de la presente nota clínica es presentar un caso de luxación periastragalina, en la que la identificación y correcto tratamiento quirúrgico de sus lesiones ostoeligamentosas asociadas favoreció una buena evolución clínica del caso.

✉ **Autor para correspondencia:**

Servicio de COT, Complexo Hospitalario Universitario de Santiago de Compostela.

Travesía da Choupana s/n, 15706 Santiago de Compostela

E-mail: cruizr@gmail.com

Caso clínico

Paciente mujer de 64 años de edad, que acude al Servicio de Urgencias tras sufrir un atropello. A su ingreso la paciente presenta un traumatismo craneoencefálico leve sin pérdida de conocimiento, contusiones en miembros superiores, inferiores y a nivel dorsolumbar y un traumatismo en pie izquierdo, con dolor, deformidad e impotencia funcional para bipedestación y marcha.

A la exploración destaca la importante tumefacción a nivel del dorso del pie izquierdo con desviación medial del medio y antepie, resultando la palpación directa del dorso extremadamente dolorosa. La eversión e inversión del pie resultan imposibles por el dolor y la flexoextensión del tobillo se encuentra muy limitada. La exploración neurovascular distal no presenta alteraciones evidentes.

Radiológicamente se demuestra una luxación periastragalina medial con fracturas asociadas en navicular y cuneiformes (Figura 1A).

De urgencia de procedió a una reducción cerrada de la luxación, inmovilizándose el miembro inferior con una doble férula anterior y posterior de yeso, ingresándose a la enferma para control evolutivo.

Durante este tiempo se realizó una TAC del pie, con la intención de verificar la correcta reducción de la luxación

Figura 1. *Luxación periastragalina medial con fracturas asociadas en navicular y cuneiformes.*

y de descartar la existencia de posibles lesiones asociadas, comprobándose la presencia de una fractura marginal del escafoides tarsiano, una fractura compleja del cuboides, una fractura proximal del tercer y cuarto metatarsiano y una fractura del extremo distal del maleolo tibial (Figura 1B).

Ante tales hallazgos se decide la revisión y estabilización quirúrgica de las mencionadas lesiones asociadas. Una semana después del ingreso, y tras comprobarse la correcta evolución de las partes blandas, se realiza osteosíntesis con un tornillo canulado del navicular, estabilización de la articulación de Lisfranc con dos tornillos canulados, estabilización de la articulación astragaloescafoidea con una aguja de Kirschner y relleno de los defectos óseos con injerto de hueso esponjoso, cerámica de fosfato tricálcico y colágeno. Se inmoviliza el tobillo con una férula de yeso y se mantiene el miembro en descarga (Figura 2).

A la la tercera semana del postoperatorio se inicia un programa de rehabilitación de tobillo y mediopie y a la sexta semana se autoriza la carga parcial asistida.

A los cinco meses de la cirugía la paciente presenta signos de síndrome del seno del tarso, el cual responde adecuadamente al tratamiento mediante infiltración local.

Un año después de la intervención quirúrgica la paciente presenta dolor ocasional en el pie y deambula en carga con la ayuda de un bastón en paseos largos o por terrenos irregulares. Clínicamente el mediopie es estable y presenta una correcta función inversora y eversora, y buena movilidad del tobillo. La puntuación en la escala AOFAS para tobillo y retropié es de 68 puntos.

Radiológicamente las carillas articulares astragaloescafoidea y calacaneoastragalina permanecen congruentes, las fracturas consolidadas y el injerto integrado.

Discusión

La luxación subastragalina, o periastragalina, supone menos de un 2% de las luxaciones de las grandes articulaciones y suele estar relacionada, como en nuestro caso, con traumatismos de alta energía[2-3].

Aunque típicamente se describe en varones jóvenes adultos, está descrita igualmente la afectación de mujeres de mayor edad[4].

Figura 2. *Rx postoperatoria.*

Aunque clásicamente se dividen en luxaciones mediales o laterales, están descritos casos de luxación de tipo posterior y anterior en la literatura. En torno al 80% de ellas son de tipo medial[2-4].

Fisiopatológicamente el mecanismo lesional causante produce la inversión excesiva del pie, lo que provoca una disociación calacaneoastragalina secundaria a fuerzas rotatorias que toman como eje el sustentaculum tali y que dan lugar a la luxación de tipo medial. Por el contrario, la eversión forzada, provoca una luxación de tipo lateral al pivotar el pie sobre la apófisis anterior del calcáneo, separando éste del astrágalo de manera aún más violenta que en el caso de las luxaciones de tipo medial.

Por ello, en más de la mitad de los casos este tipo de luxaciones suelen presentan lesiones óseas y ligamentosas asociadas, ya sea en el tobillo, la bóveda plantar o la articulación de Lisfranc, además de lesiones osteocondrales de las articulaciones implicadas. Estas lesiones asociadas, algunas de ellas habitualmente no diagnosticadas inicialmente, son las que ensombrecen el pronóstico, el cual es aún más perentorio en el caso de presentarse una lesión abierta[5].

Desde el punto de vista biomecánico, la luxación periastragalina provoca una alteración de la función adaptadora de la articulación subastragalina para el deslizamiento de la columna lateral del pie sobre la columna medial durante el desarrollo de la marcha, impidiendo el correcto desarrollo del primer y tercer rocker. Esta situación supone una distorsión de la función adaptadora del complejo articular periastragalino a la hora de gobernar la alternancia entre el estado rígido o propulsor del pie y el laxo o amortiguador[6].

El tratamiento de luxación subastragalina precisa en todos los casos de una reducción precoz y de una estabilización posterior, en muchos casos de manera quirúrgica diferida tras la resolución de la afectación de las partes blandas. En el postoperatorio se recomienda la inmovilización del tobillo y pie mediante una férula de yeso durante seis semanas, para posteriormente iniciar un programa de rehabilitación a las doce semanas[7].

Las complicaciones más frecuentemente asociadas a este tipo de lesiones son el dolor, la rigidez articular y la osteoartritis degenerativa en el caso de las luxaciones cerradas, y la infección y la osteonecrosis en el caso de las lesiones abiertas[7].

Conclusiones

La luxación subastragalina es una entidad poco frecuente. Representa una alteración grave de la arquitectura y biomecánica del pie y consecuentemente de la capacidad funcional de este para la marcha.

La presencia de lesiones asociadas, ya sean a nivel óseo, ligamentoso u osteocondral, suele ser habitual y su diagnóstico inicial resulta básico para permitir un correcto planteamiento terapéutico que permita minimizar los daños a largo plazo.

En nuestro caso la reducción anatómica precoz y la estabilización posterior en un segundo tiempo quirúrgico permitió disminuir el riesgo de complicaciones y obtener una moderadamente buena evolución posterior.

Bibliografía

1. Kou J, Fortin P. Commonly missed peritalar injuries. J Am Acad Orthop Surg 2009; 17: 775-86.
2. Jungbluth P, Wild M, Hakimi M, Gerhmann S, Djurisic M, Windolf J, Muhr G, Kälicke T. Isolated subtalar dislocation. J Bone Joint Surg 2010; 92: 890-4.
3. Biswas S, Murphy M. Subtalar dislocation. The Internet Journal of Orthopedic Surgery 2006; 3: 2. DOI: 10.5580/1de5.
4. Blocker O, Orme J, Gadgil A. Peritalar dislocation: A case report and literature review. The Foot and Ankle Online Journal. 2009; 2(11): 3.
5. Lawrence S, Singhal M. Open hindfoot injuries. J Am Acad Orthop Surg 2007; 15: 367-76.
6. Ledoux W, Sangeorzan B. Clinical biomechanics of the peritalar joint. Foot Ankle Clin 2004; 9: 663-83.
7. DiGiovanni C, Patel A, Calfee R, Nickisch F. Osteonecrosis in the foot. J Am Acad Orthop Surg 2007; 15: 208-17.

stryker®

DESIGNED TO FIT MORE PATIENTS

ACCOLADE® II

Introducing the Morphometric Wedge.

Accolade II has been designed using SOMA – Stryker's proprietary population-based design environment. Accolade II features size-specific medial curvature to fit a broad range of bone shapes and sizes found in today's patient population.[1,2]*

ACCOLADE II.
Designed to fit more patients, designed to fit your approach™.

1. Wuestemann T, Bastian A, Schmidt W, et al. A novel technique for studying proximal femoral bone morphology for hip implant design. 56th ORS Annual Meeting, New Orleans, LA, USA, March 6–9, 2010. Poster# 2217.
2. Wuestemann T, Bastian A, Parvizi J, et al. A novel tapered hip stem design optimized for femoral fit in a wide array of bone types. 12th EFORT Congress, Copenhagen, Denmark, 1–4 June 2011. Presentation.

* Fit based on 556 CT scans.

SOMA™ DESIGNED

© 2012 Stryker Corporation. Stryker Corporation or its divisions or other corporate affiliated entities own, use or have applied for the following trademarks or service marks: "Accolade", "SOMA", "Designed to fit more patients. designed to fit your approach". All other trademarks are trademarks of their respective owners or holders. A surgeon must always rely on his or her own professional clinical judgment when deciding whether to use a particular product when treating a particular patient. Stryker does not dispense medical advice and recommends that surgeons be trained in the use of any particular product before using it in surgery. The information presented is intended to demonstrate the breadth of Stryker product offerings. A surgeon must always refer to the package insert, product label and/or instructions for use before using any Stryker product. Products may not be available in all markets because product availability is subject to the regulatory and/or medical practices in individual markets. **Please contact your Stryker representative if you have questions about the availability of Stryker products in your area.**

NL12-AD-HP-295

Acta Ortopédica Gallega

www.sogacot.org/AOG

Revisión

Protocolo de manejo y tratamiento de las luxaciones traumáticas de cadera

García Renedo RJ[1]✉, Giráldez Sánchez M[2], Castro Prieto SR[3], Calvo de la Fuente I[1], Carranza Bencano A[2]

1 Servicio de Cirugía Ortopédica y Traumatología, Hospital Universitario Marqués de Valdecilla, Santander, España
2 Servicio de Cirugía Ortopédica y Traumatología, Hospital Universitario Virgen del Rocío, Sevilla, España
3 Atención Primaria, Centro de Salud Área 1, Servicio Cántabro de Salud

RESUMEN

Las luxaciones traumáticas de cadera son relativamente frecuentes hoy en día. Se producen por traumatismos de alta energía en el contexto de accidentes de tráfico sobre todo. Su elevada gravedad viene determinada por su carácter intraarticular y por la alta incidencia de complicaciones asociadas. Son lesiones que en un alto porcentaje se asocian a otras lesiones graves, craneoencefálicas, torácicas, abdominales, del raquis y fracturas en la pelvis y los MMII, por lo que un adecuado diagnóstico y protocolo de actuación disminuirá tanto las complicaciones inmediatas como tardías.

El objetivo de este artículo es establecer un protocolo de manejo y tratamiento, basándose en la experiencia de nuestro hospital en el tratamiento de las luxaciones traumáticas de cadera.

PALABRAS CLAVE

protocolo, luxación, traumatismo, cadera

ABSTRACT

Treatment protocol of the traumatic dislocation of the hip

Traumatic dislocation of the hip are relatively frequent nowadays. They take place for traumatism of high energy in the context of traffic accidents especially. High gravity comes determined by his character intraarticular and high incident of associate complications. They are injuries that in a high percentage are associated with other serious injuries, traumatic brain, thoracic, abdominal, of the rachis and fractures in the pelvis and the MMII, for what a suitable diagnosis and protocol of action will diminish so much the immediate as late complications.

KEYWORDS

protocol, dislocation, traumatic, hip

© 2012 Acta Ortopédica Gallega

Introducción

La luxación traumática de la cadera, aislada o con fractura asociada, es una grave lesión que se produce por traumatismos muy violentos en el contexto de accidentes de tráfico[1] fundamentalmente y laborales y, con menor incidencia, en el ámbito deportivo. Se asocia con frecuencia a otras lesiones traumáticas que pueden suponer un compromiso vital -craneoencefálicas, torácicas, abdominales y de la columna vertebral-, pero también regionales y en el miembro inferior afectado. La más frecuente es la lesión del nervio ciático por contusión directa en las luxaciones posteriores y las lesiones del paquete femoral en las anteriores, por lo que es imprescindible realizar una detallada exploración vascular y neurológica[2].

✉ **Autor para correspondencia:**
Servicio de COT, Hospital Marqués de Valdecilla
Avda. de Valdecilla s/n, 39008 Santander, CANTABRIA
E-mail: rjgarciarenedo@hotmail.com

Los resultados a medio-largo plazo dependen de varios factores, entre los que destacan como más importantes: el tiempo que la cadera permanece luxada, la intensidad del traumatismo, las lesiones asociadas y el tratamiento post-reducción[3].

Clasificación

La clasificación más simple es la anatómica y diferencia la luxación anterior y la posterior según la cabeza femoral quede situada por delante o por detrás del acetábulo. El acortamiento y la posición en que se presenta el miembro inferior afectado tras el accidente orientan hacia la forma clínica. Mientras que en las luxaciones anteriores el miembro inferior está en rotación externa con grados variables de flexión y abducción o en extensión, en las luxaciones posteriores el miembro inferior está en rotación interna y en aducción con grados variables de flexión.

Esta clasificación básica puede ser de ayuda para la atención inicial en la recogida del traumatizado en el lugar del accidente. Si por el acortamiento y la actitud del

miembro inferior existen signos clínicos que sugieran incongruencia entre la posición de la cabeza femoral y el acetábulo se inmovilizará el miembro inferior con los medios disponibles en la posición en la que se encuentra y se derivará al centro hospitalario de referencia para valoración y tratamiento definitivo[4].

Luxaciones posteriores

- Posterosuperior o Ilíaca (50%): La cabeza del fémur ocupa una posición posterior al íleon, proximal al acetábulo, debajo del glúteo menor. El miembro inferior afectado está acortado, en unos 20° de flexión aproximadamente, aducción y rotación interna (posición del bañista sorprendido) (Figura 1).
- Posteroinferior o Isquiática (25%): La cabeza femoral se sitúa detrás del isquion, distal al acetábulo. El miembro inferior afectado se presenta en flexión marcada, aducción y rotación interna.

Figura 1. *Rx AP de pelvis con luxación posterosuperior o ilíaca en cadera derecha.*

Hay muchos métodos de clasificación de las luxaciones posteriores. Thompson y Epstein[5] establecen cinco tipos:

- Tipo I. Luxación pura con o sin fragmento pequeño de la pared posterior.
- Tipo II. Luxación con gran fragmento de la pared posterior.
- Tipo III. Luxación con fractura conminuta de la pared posterior.
- Tipo IV. Luxación con fractura acetabular.
- Tipo V. Luxación con fractura de la cabeza femoral.

En 1954, Stewart y Milford6 establecen cuatro tipos de luxación según la dirección y el tipo fracturas asociadas:

- Tipo I: Ninguna fractura cotiloidea o sólo un pequeño fragmento.
- Tipo II: Fractura de la ceja posterior, aunque estable después de la reducción.
- Tipo III: Fractura de la pared posterior con inestabilidad después de la reducción.
- Tipo IV: Luxación acompañada de fractura de la cabeza o del cuello femoral.

El tipo IV de Stewart puede diferir del tipo V de Thompson y Epstein en que el primero comprende las fracturas de cabeza y cuello del fémur. En consecuencia, todas las luxaciones tipo V de Thompson y Epstein tienen fracturas asociadas de la cabeza femoral, pero no todas del tipo V Stewart de luxaciones posteriores.
En 1957, Pipkin[7] subdividió las fracturas de la cabeza femoral en los siguientes grupos (Figura 2):

- Tipo I. Luxación con fractura de la cabeza por debajo de la fóvea.
- Tipo II. Luxación con fractura de la cabeza por encima de la fóvea.
- Tipo III. Como los tipos I y II, pero con fractura asociada del cuello femoral.
- Tipo IV. Como los tipos anteriores, pero con fractura acetabular asociada.

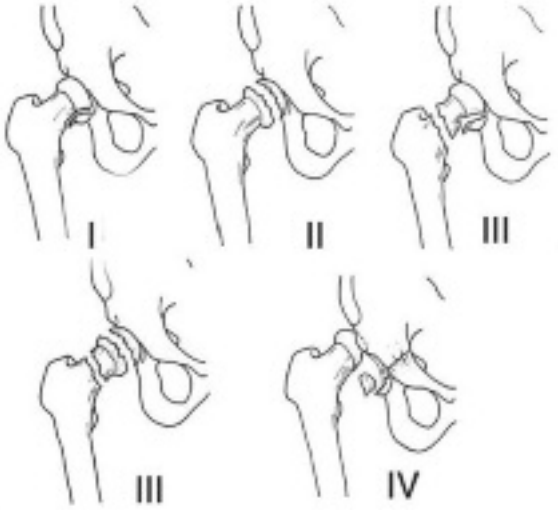

Figura 2. *Clasificación de las fracturas de la cabeza femoral según Pipkin.*

Luxaciones anteriores

- Obturatriz (15%): La cabeza femoral se sitúa en posición anterior, medial e inferior con respecto al acetábulo, situada en el agujero obturador. El miembro inferior afectado rota externamente y en se presenta con grados variables de flexión (Figura 3).
- Púbica (10%): La cabeza femoral se sitúa en posición anterior, medial y superior, sobre pubis. El miembro inferior afectado rota externamente y se presenta en extensión.

Pueden asociarse a fracturas de la cabeza femoral dividiéndose en 2 grupos:

- Fracturas por indentación: Se producen, bien por depresión de la cabeza contra el borde anterolateral del agujero obturador, o por cizallamiento contra la cara anteroinferior del cotilo.
- Fracturas transcondrales: Suelen asentarse en la zona de carga femoral y se producen por cizallamiento.

Figura 3. *Rx AP de pelvis con luxación anterior obturatriz en cadera izquierda.*

Otra clasificación más reciente de las luxaciones traumáticas de cadera es la propuesta por Levin, que define también cinco tipos de luxaciones, ya sean anteriores o posteriores:

- Tipo I. Luxación pura sin inestabilidad y con reducción concéntrica.
- Tipo II. Luxación irreductible sin fractura de la cabeza o del acetábulo.
- Tipo III. Cadera inestable después de reducción o incarceración.
- Tipo IV. Con fractura del acetábulo.
- Tipo V. Con fractura de la cabeza o del cuello del fémur.

Luxaciones centrales
La luxación central con fractura de la cabeza es excepcional. Brumback[8] propone una modificación de la clasificación de Pipkin en cinco tipos:

- Tipo 1. Luxación posterior de cadera con fractura femoral que afecta a la parte inferomedial de no apoyo.
  - # Tipo 1A. Sin fractura o mínima fractura de la ceja cotiloidea y cadera estable después de la reducción.
  - # Tipo 1B. Con mayor fractura acetabular e inestabilidad de cadera.
- Tipo 2. Luxación posterior de cadera con fractura de la cabeza femoral que afecta a la parte superomedial de carga.
  - # Tipo 2A. Con fractura o mínima fractura de la ceja cotiloidea y cadera estable después de la reducción.
  - # Tipo 2B. Con mayor fractura cotiloidea e inestabilidad de cadera.
- Tipo 3. Luxación de cadera (sin especificar dirección) con fractura asociada del cuello femoral.
  - # Tipo 3A. Sin fractura de la cabeza femoral.Tipo 3B. Con fractura de la cabeza femoral.
- Tipo 4. Luxación anterior de la cadera con fractura de la cabeza femoral.
  - # Tipo 4A. Tipo indentación; depresión de la superficie de carga superior y lateral de la cabeza femoral.
  - # Tipo 4B. Tipo transcondral; fractura por cizallamiento osteocartilaginoso de la superficie de carga de la cabeza femoral.
- Tipo 5. Fractura-luxación central de la cadera con fractura de la cabeza femoral.

Diagnóstico

Síntomas y signos

El traumatizado debe manejarse con el esquema ACS observando y tratando en primer lugar las lesiones que suponen un compromiso vital.
Una luxación de cadera se acompaña de dolor intenso que aumenta con cualquier intento de movilización e impotencia funcional absoluta, adoptando el miembro inferior de la cadera luxada una posición que, como se ha mencionado, en ausencia de una fractura asociada del cuello o la diáfisis femoral, viene determinada por la dirección de la luxación[9] (Figuras 4 y 5). Ha de valorarse la presencia de signos de lesión más distal en esa extremidad. Es de crucial importancia la valoración vascular y neurológica distal.

Pruebas de imagen

La radiografía AP simple es la única exploración que se requiere para confirmar el diagnóstico y permite valorar la congruencia y la posición de la cabeza femoral con respecto al acetábulo. La rotación radiológica del fémur

Figura 4. *Actitud del miembro inferior acortado, en flexión, aducción y rotación interna (posición del bañista sorprendido).*

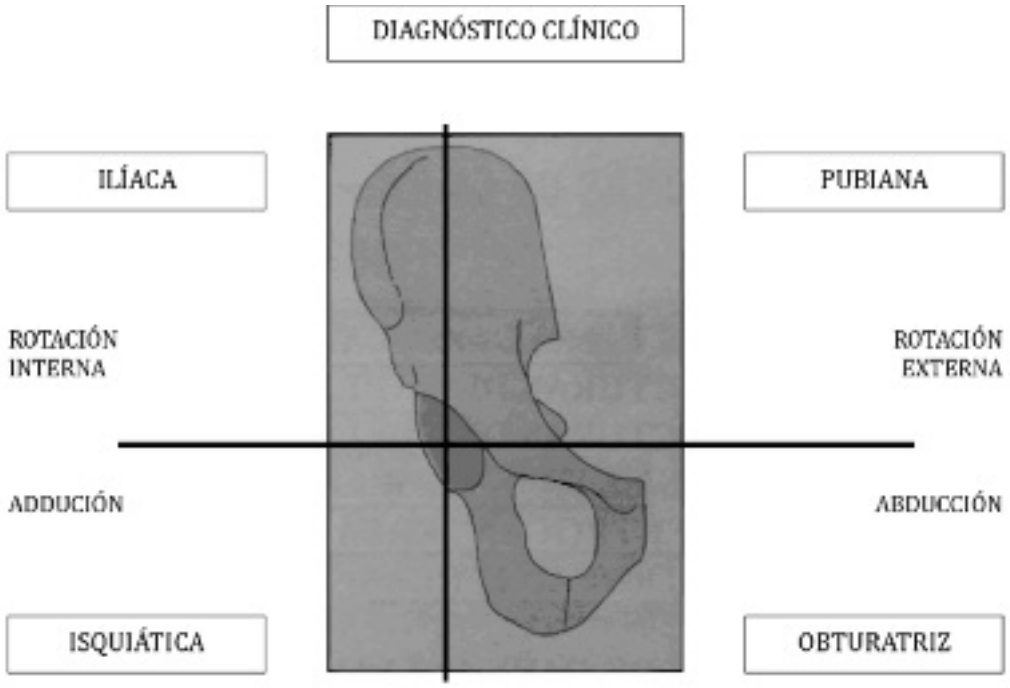

Figura 5. *Clasificación de las luxaciones en relación con la posición del miembro inferior tras el traumatismo.*

proximal puede orientar si es anterior o posterior (Figura 6). Si no existe fractura asociada a la luxación se define como luxación pura. Si por el contrario existe fractura asociada la luxación se define como compleja (fractura-luxación)[10]. Es de especial importancia determinar si existe una fractura del cuello femoral. Si existe sospecha clínica de una lesión más distal en esa extremidad deben obtenerse radiografías. Estas dos circunstancias pueden condicionar el manejo del miembro inferior a la hora de realizar la reducción.

La TC realizada con cortes finos en el curso de la exploración inicial del paciente es una prueba complementaria de extraordinario valor para valorar y definir exactamente lesiones de la pelvis, cabeza y cuello del fémur y del anillo cotiloideo. Tras la reducción, ya sea abierta o cerrada, es muy útil para valorar la congruencia de la reducción articular y la reducción de los fragmentos de fractura.

La RM es una exploración que puede ser válida para diagnosticar lesiones de partes blandas -cápsula, labrum, ligamento redondo, derrame articular- y para examinar la existencia de interposición de dichas partes blandas, incluyendo tendones y fragmentos condrales, así como una contusión ósea y edema óseo. También permite valorar la alteración de la vascularización ósea en los primeros meses de evolución[11].

Tratamiento inicial

El objetivo es conseguir una reducción congruente lo más precoz posible con buena estabilidad articular tras la reducción para minimizar las posibles complicaciones.

Reducción cerrada

El intento de reducción cerrada bajo anestesia general es el tratamiento inicial indicado para casi todas las luxaciones traumáticas de cadera incluidas las que se acompañan de fracturas de la cabeza femoral y del acetábulo.

El principio básico es el de tracción constante en la dirección de la diáfisis femoral, contra-tracción por un ayudante presionando la pelvis contra la camilla a nivel de las espinas ilíacas anterosuperiores y tracción lateral sobre el muslo proximal al tiempo que se imprime a la cabeza del fémur un suave movimiento rotacional en una u otra dirección y finalmente se coloca el miembro inferior en rotación hacia el lado contrario al que se produjo la luxación y en extensión. Es muy importante que el paciente este relajado pues la primera causa de irreductibilidad es la falta de relajación.

Figura 6. *Rx comparativa entre cadera normal y luxada.*

Se han descrito varias técnicas, tanto en decúbito supino (maniobra de Allis, Bigelow, maniobra de elevación de East Baltimore, maniobra de Lefkowitz, modificación de Walker de la maniobra de Allis) como en decúbito prono (método gravitatorio de Stimson). Lo más clásico y habitual es colocar al paciente en decúbito dorsal y fijando la pelvis, en flexión de 90° grados de cadera y rodilla se inicia la tracción al cénit de forma progresiva, imprimiendo movilidad de abducción-rotación externa en luxaciones posteriores y aducción-rotación interna en las anteriores (Figura 7). La maniobra de Bohler consiste en colocar la cadera en flexión, luego hay que tirar en sentido vertical de la extremidad con la rodilla flexionada y, según el caso, se asocian maniobras de abducción-rotación externa en caso de luxación posterior, y de adducción-rotación interna en caso de luxación anterior. Si tras dos o tres intentos de reducción ésta no se obtiene, se considera irreductible y se valora la reducción quirúrgica[12].

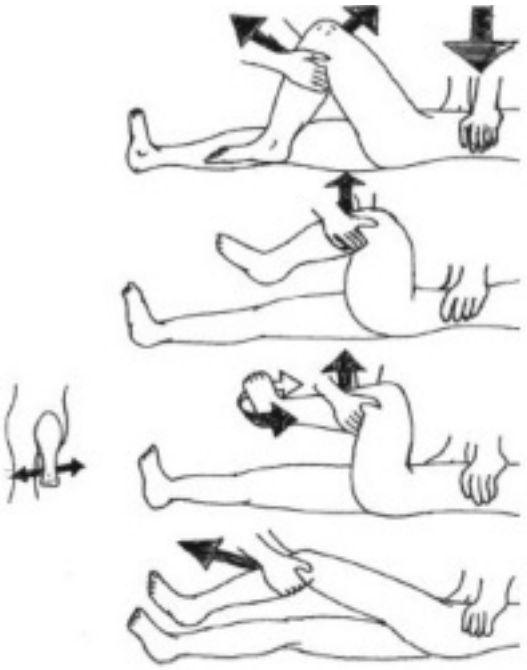

Figura 7. *Maniobra de Allis para la reducción de la luxación traumática de la cadera.*

Este puede constituir el tratamiento definitivo si se observa en el control radioscópico una reducción de la cabeza en el acetábulo con una congruencia perfecta, incluso si existe una fractura de la cabeza que no afecta a la superficie de carga (Pipkin tipo I) o un fragmento pequeño localizado en la fóvea, una fractura que afecta a la superficie de carga (Pipkin tipo II) que presenta reducción perfecta tras la reducción o fracturas pequeñas de la ceja posterior que no comprometen la estabilidad de la articulación (afectación de la pared posterior menor del 30%). Si existe duda razonable debe comprobarse dinámicamente la estabilidad de la articulación tras la reducción. Esta se valora empujando la cadera hacia atrás (cadera flexionada a 90°, rotación y abducción neutra): si la cadera es estable no se aprecia ningún cambio, y si es inestable se vuelve a luxar.

Cuando la luxación traumática de la cadera se asocia a una fractura acetabular, tras llevar a cabo la reducción precoz de la luxación, la fractura debe tratarse de forma diferida para para realizar una adecuada valoración de la misma. Cuando este indicado llevar a cabo la reconstrucción quirúrgica, se ha de efectuar a los diez días de ocurrida la lesión[13].

Reducción abierta

Está indicada cuando la reducción cerrada no se consigue por la posible interposición de otras estructuras anatómicas locales (2-15% de los casos) o una fractura desplazada de la cabeza femoral, en aquellos casos en que la reducción cerrada no se puede llevar a cabo por coexistir otra lesión en miembro que impide el manejo de la extremidad para realizar las maniobras necesarias para dicha reducción. Existe el riesgo de desplazar una fractura no desplazada concomitante del cuello femoral y es ineficaz y peligroso realizar las maniobras con fracturas asociadas del fémur o lesiones ligamentosas graves de la rodilla. También es necesaria cuando la articulación es extremadamente inestable tras la reducción cerrada por una fractura de considerable tamaño de la ceja posterior. La vía de elección es anterior en las luxaciones anteriores, y posterior en las posteriores, excepto cuando existe una fractura desplazada de la cabeza femoral ya que en esta situación el abordaje más conveniente es casi siempre anterior[9,14]. También está indicada ante la sospecha de lesión yatrógena del nervio ciático.

Manejo del paciente después de la reducción

Como se ha mencionado, tras la reducción cerrada debe valorarse clínicamente la estabilidad de la articulación y la congruencia de la articulación en varias proyecciones bajo control radioscópico. Si todo está correcto, el tratamiento urgente ha concluido. Si la articulación está reducida de forma no concéntrica por interposición de fragmentos óseos o es moderadamente inestable o levemente incongruente por una fractura de la ceja posterior se debe colocar una tracción esquelética y se puede aplazar el tratamiento quirúrgico definitivo. Si las circunstancias indican una reducción abierta de urgencia ésta se habrá llevado a cabo con o sin desbridamiento articular y si había fractura que lo justificara la reducción y osteosíntesis de la misma debió realizarse en el mismo acto quirúrgico.

Actualmente se ha establecido como protocolo la valoración de esta patología mediante la TC, que nos permite evaluar de forma precisa la calidad de la reducción y la presencia y morfología de posibles fracturas de cotilo o cadera asociadas[15]. La inestabilidad sugiere una fractura

cadera asociadas[15]. La inestabilidad sugiere una fractura asociada; la irreductibilidad, la interposición o incarceración de alguna fractura asociada, o de partes blandas. Si la cadera es inestable por fractura asociada el caso será quirúrgico. Si la cadera es irreductible, también, porque hay que eliminar la causa de la irreductibilidad (rodete interpuesto, fractura incarcerada).
La reducción abierta y osteosíntesis de las fracturas si no tuvo que ser realizada de urgencia está indicada en general cuando el fragmento posterior constituye el 20-30% de la pared, cuando el fragmento cefálico en área de carga (Pipkin tipo II) no se redujo de forma prácticamente perfecta tras la reducción cerrada o si una fractura por impactación osteocondral de la cabeza afecta a un área mayor de 2 cm^2.
Tras la reducción se mantiene al paciente en reposo en cama durante ocho a quince días con tratamiento analgésico y profilaxis tromboembólica, movilización pasiva y activa suave en ciertos límites del arco de movilidad, según la existencia de fracturas asociadas y la necesidad reducción abierta, y ejercicios de reeducación funcional y deambulación sin apoyo o apoyo sobre los dedos del pie con la ayuda de muletas de 6 a 12 semanas para evitar el colapso temprano por necrosis avascular y minimizar la probabilidad de artrosis temprana. La duración del período de descarga dependerá de la complejidad de la lesión que acompañó a la luxación. Durante 2 años hay que hacer seguimiento de las caderas luxadas al ser el período en el que, con mayor frecuencia, se puede desarrollar la necrosis avascular secundaria[16].

Complicaciones

La necrosis avascular es más frecuente en las luxaciones posteriores que en las anteriores y más frecuente cuando se asocia a fractura. Se relaciona con la isquemia transitoria por espasmo de los vasos que irrigan la cabeza femoral que rotura de los mismos. Se ha descrito una incidencia entre 1,7 y 40%. La frecuencia está en relación con el tiempo transcurrido hasta la reducción, que si es inferior a 6 horas, puede aparecer en un 0 a 10% de casos (Figura 8). Las lesiones nerviosas son menos frecuentes en las luxaciones puras. En las fracturas-luxaciones el porcentaje es mayor. La artrosis postraumática tardía es el problema más importante y está relacionada con la severidad del traumatismo[17]. La necrosis avascular, aunque suele ser más localizada que cuando su etiología no es traumática, también puede evolucionar a una artrosis.

Complicaciones generales para ambos tipos

- Rotura del ligamento redondo de forma constante.
- Isquemia de la cabeza femoral por espasmo y en algún caso por lesión de los vasos circunflejos.
- Necrosis avascular.
- Artrosis postraumática.
- Calcificaciones heterotópicas.

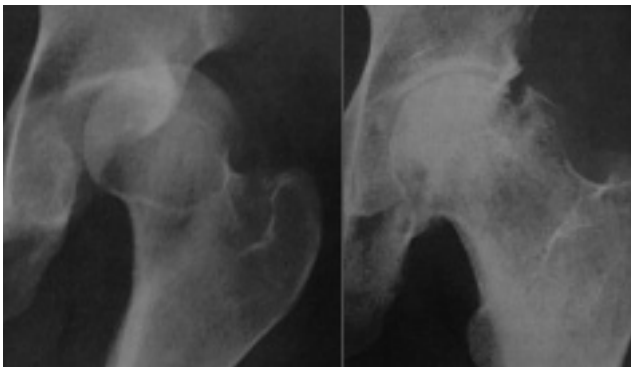

Figura 8. *Necrosis avascular de cabeza femoral como complicación tras luxación de cadera.*

- Inestabilidad articular (luxación recidivante) (poco frecuente).
- Fracturas-luxación (fracturas de cotilo, de la cabeza femoral y más raramente del cuello femoral).

Complicaciones de las luxaciones posteriores

Lesión nervio ciático por elongación o compresión. Su incidencia se ha descrito de hasta el 10 % en las luxaciones puras y hasta el 19% en las luxaciones con fracturas asociadas de la pared posterior del acetábulo. El 75% son incompletas afectándose con mayor frecuencia la porción correspondiente al ciático poplíteo externo. En el 70% de los casos se produce una recuperación funcional que varía dependiendo del grado de afectación inicial.

Complicaciones de las luxaciones anteriores:

- Lesión de arteria y nervio femoral. Sobre todo en luxaciones superiores (pubiana).
- Lesión del nervio obturador (parálisis de la aducción de cadera) en las luxaciones antero-inferiores (obturatriz).

Discusión

La luxación de cadera constituye una emergencia ortopédica siendo el riesgo de complicaciones proporcional al tiempo que la cadera permanece luxada. El primer objetivo es hacer la reducción precoz: a mayor retraso en la reducción de la cadera, peores los resultados clínicos. El índice de complicaciones es más bajo si el tratamiento, que consiste fundamentalmente en la reducción de la cabeza en el acetábulo, se lleva a cabo en las 6 primeras horas desde la lesión. La reducción debe realizarse de forma urgente y a ser posible con anestesia general y relajación completa, por lo que el paciente deberá permanecer en dieta absoluta y tener el estudio preoperatorio completado para realizar la reducción mediante técnica cerrada o abierta en quirófano[18-20] (Figura 9).
El segundo objetivo es comprobar la concentricidad. Eso se obtiene con una radiografía anteroposterior de ambas cadera para comparar con el lado sano, pero incluso si

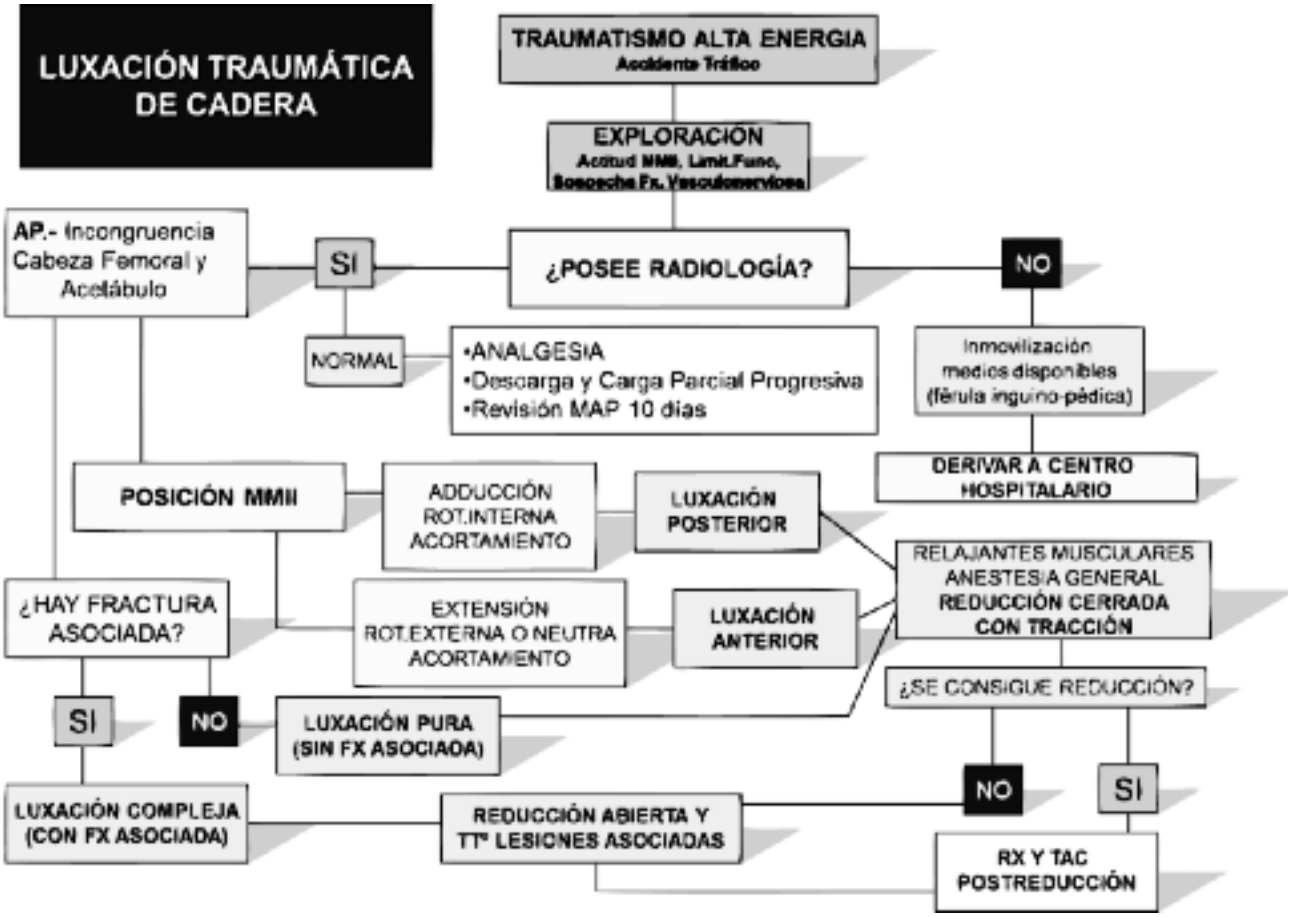

Figura 9. *Protocolo del manejo en las luxaciones traumáticas de cadera.*

la cada parece reducida concéntricamente, está indicado solicitar TAC, que informa sobre los fragmentos sueltos dentro de la articulación y de su tamaño. Es difícil tomar decisiones sobre cuando extirpar o estabilizar el fragmento de la cabeza femoral. Los fragmentos interpuestos deben extirparse, salvo que sean grandes o pertenezcan a una gran porción de la cabeza femoral. Cuando los fragmentos de la porción inferomedial de la cabeza femoral se van al receso capsular inferior, pero permiten una reducción concéntrica de la cadera, deben extirparse, teniendo en cuenta que estos fragmentos pueden limitar la rotación. Si los fragmentos se localizan en la zona de carga superior, parece que los resultados clínicos mejoran cuando se reducen y fijan. Siempre se intentará dejar lisa la superficie articular hundiendo el dispositivo de osteosíntesis.

Todavía se discute el tratamiento de estas fracturas, si bien se acepta que las fracturas tipo III de Pipkin se tratarán mediante reducción y osteosíntesis en el paciente joven y activo o mediante prótesis de sustitución en el paciente mayor o con pocas exigencias funcionales. Existe una tendencia a operar las fracturas acetabulares con desplazamiento mayor de 2-3 mm en sujetos activos. Pues bien, cuando la fractura se asocia a fractura de la cabeza femoral (tipo IV), hay que aceptar que lo mejor es tratar quirúrgicamente ambas fracturas. No existe acuerdo en el tratamiento de las fracturas tipo I y tipo II de Pipkin. Si bien se han publicado resultados satisfactorios con reducción cerrada o abierta y tratamiento con tracción, hay cada vez mayor tendencia a tratar las fracturas desplazadas de la cabeza con tornillos de esponjosa o con tornillos de Herbert. En las lesiones tipo I se recomienda la extirpación del fragmento y en las tipo II el fragmento debe reducirse anatómicamente y fijarlo. Si no es posible la reducción de un fragmento grande hay que pensar en la sustitución protésica. Las fracturas tipo III son siempre quirúrgicas, como se ha expuesto previamente, mediante reducción y fijación del cuello del fémur y el tratamiento del fragmento cefálico como en los casos I y II. Las lesiones de tipo IV de Pipkin se tratarán de acuerdo con la fractura acetabular: si la fractura del acetábulo y de la cabeza están desplazadas más de 2 mm, seguramente habrá que tratar quirúrgicamente ambas lesiones.

Swiontkowski[21] recomienda el abordaje anterior en las fracturas de tipo I y I, si está indicado reducir y fijar estas fracturas, sobre todo porque no aumenta las lesiones. Sin embargo, el abordaje de Smith Petersen da problemas por la osificación heterotópica, pues los malos resultados se deben seguramente al despegamiento que

hay que hacer de los músculos abductores en bloque de la tabla externa ilíaco. Hay otras vías anteriores que evitan este problema, como la de Watson-Jones o anterolateral.

El tercer objetivo es conseguir estabilizar articular, tanto después de la reducción cerrada como quirúrgica de un fragmento de la cabeza femoral o acetabular. Las reducciones inestables aumentan las fuerzas de cizallamiento sobre el cartílago articular y predisponen a la artrosis. El factor más relacionado con la aparición de una artrosis secundaria de la cadera es la necrosis avascular, cuya incidencia aumenta proporcionalmente con el tiempo transcurrido entre la lesión y la reducción. Aunque el tratamiento precoz resulta muy importante, la presentación de necrosis avascular y el consiguiente desarrollo de coxartrosis también se encuentran relacionados con la gravedad de la lesión inicial. La RM es un método valioso, tanto diagnostico como pronóstico, para la detección precoz de cambios en la médula ósea, es decir, para descubrir una posible osteonecrosis de la cabeza femoral tras la luxación traumática de la cadera. Si a las cuatro-seis semanas de la lesión la RM muestra una señal medular normal, el riesgo de sufrir una necrosis avascular es pequeño; por el contrario, si la RM resulta anormal, se debe repetir a los tres meses; si la segunda RM evidencia mejoría, hay que asumir que las alteraciones iniciales probablemente eran transitorias. Ninguna de las clasificaciones descritas puede predecir de forma fiable la evolución del paciente ni su pronóstico. En general los pacientes con luxaciones anteriores tienen mejor pronóstico. Las variables identificativas como factores de riesgo son: edad superior a 55 años, retraso mayor de 24 horas en hacer la reducción de la luxación, escalón articular en la fractura mayor de 1 cm y conminución articular intensa. Cuando se compara el tiempo operatorio con la reducción de la cadera, la intervención quirúrgica definitiva o la vía de abordaje no hay diferencias significativas.

El cuarto objetivo es rehabilitar la articulación lesionada. Cuando se ha restablecido la estabilidad, puede ser de utilidad aplicar movimiento pasivo continuo para evitar la aparición de adherencias intraarticulares y ayudar a la curación del cartílago[21].

Conclusión

La reducción de la cadera luxada debe de hacerse de forma inmediata, y si no es posible de forma incruenta se hará de forma quirúrgica. Es útil una TAC después de la reducción para buscar una posible fractura del acetábulo, confirmar la reducción y existencia de cuerpos libres.

Bibliografía

1. Sah AP, Marsh E. Traumatic simultaneous asymmetric hip dislocations and motor vehicle accidents. Orthopedics 2008; 31(6): 613.
2. Hillyard RF, Fox J. Sciatic nerve injuries associated with traumatic posterior hip dislocations . Am J Emerg Med 2003; 21: 545-548.
3. Sahin V, Karakas ES, Aksu S, et al. Traumatic dislocation and fracture-dislocation of the hip: a long-term follow-up study. J Trauma 2003; 54(3): 520-529.
4. Goddard NJ. Classification of traumatic hip dislocation. Clin Orthop Relat Res 2000; 377: 11-14.
5. Thompson VP, Epstein HC. Traumatic dislocation of the hip. J Bone Joint Surg (Am), 1974; 33-A:746-778.
6. Stewart MJ, Milford LW. Fracture-dislocation of the hip; an end-result study. J Bone Joint Surg Am. 1954 Apr;36(A:2):315-42.
7. Pipkin G. Treatment of grade IV fracture dislocation of the hip. J Bone Joint Surg (Am), 1957;39-A:1027-1042.
8. Brumback RJ, Kenzora JE, Levitt LE, Burgess AR, Poka A. Fractures of the femoral head. Hip. 1987:181-206.
9. Rodríguez-Merchán EC, Goddard NJ. Traumatic dislocation of the hip. Clin Orthop Relat Res 2000; 377: 2-3.
10. Brooks RA, Ribbans WJ. Diagnosis and imaging studies of traumatic hip dislocations in the adult. Clin Orthop Relat Res 2000; 377: 15-23.
11. Poggi JJ, Callaghan JJ, Spritzer CE, et al. Changes on magnetic resonance images after traumatic hip dislocation. Clin Orthop Relat Res 1995; 319: 249-259.
12. Alonso JE, Volgas DA, Giordano V, Stannard JP. A review of the treatment of hip dislocations associated with acetabular fractures. Clin Orthop, 2000; 377:32-43.
13. Yang EC, Cornwall R. Initial treatment of traumatic hip dislocations in the adult. Clin Orthop Relat Res 2000; 377: 24-31.
14. Gazdzik T, Wojciechowski P, Barczynski A. Traumatic hip dislocation complicated by soft tissue interposition--a case report and review of the literature. Chir Narzadow Ruchu Ortop Pol 2000; 65(6): 675-679.
15. Bilsel K, Alpan B, Ugutmen E, et al. Bilateral simultaneous traumatic hip dislocation in opposite directions: A case report. Acta Orthop Belg 2009; 75(2): 270-272.
16. Rodríguez-Merchán EC. Osteonecrosis of the femoral head after traumatic hip dislocation in the adult. Clin Orthop Relat Res 2000; 377: 68-77.
17. Onche II, Obiano KC, Udoh KM. Traumatic posterior dislocation of the hip: distribution and severity of associated injuries. Niger J Med 2008; 17(3): 346-349.
18. Al-Bahlool AM, Bubshait DA, Sadat-Ali M. Outcome of traumatic hip dislocation. Ulus Travma Acil Cerrahi Derg 2009; 15(5): 463-466.
19. Zrig M, Mnif H, Koubaa M, et al. Traumatic hip dislocation in children. Acta Orthop Belg 2009; 75(3): 328-333.
20. Swiontkowski MF, Winquist RA. Displaced hip fractures in children and adolescents. J Trauma. 1986 Apr;26(4):384-8.
21. McMurtry IA, Quaile A. Closed reduction of the traumatically dislocated hip: A new technique. Injury 2001; 32(2): 162-164.

Acta Ortopédica Gallega
www.sogacot.org/AOG
Revisión

Fracturas de escápula. Revisión bibliográfica

Castro Menéndez M[1]✉, Codesal Norniella A[1], Vaquero Cervino E[2]

1 Servicio de Cirugía Ortopédica y Traumatología, Hospital Comarcal de Monforte, Monforte de Lemos, Lugo, España
2 Servicio de Cirugía Ortopédica y Traumatología, Hospital Montecelo, Complexo Hospitalario de Pontevedra, Pontevedra, España

RESUMEN

Las fracturas de escápula son lesiones poco frecuentes. Suelen producirse en el contexto de traumatismos de alta energía sobre la parte superior del tronco. A menudo son acompañados de lesiones potencialmente peligrosas para la vida que con frecuencia implican el tórax, la columna vertebral y la cabeza. Se debe realizar un examen físico para identificar posibles lesiones concomitantes en el plexo braquial, la arteria axilar, así como en el sistema musculoesquelético ipsilateral. El estudio radiológico debe incluir una proyección AP, axial, en Y de escápula, solicitando cuando es necesaria una tomografía computarizada (2-D o 3-D) como prueba complementaria.

La mayoría de las fracturas que implican la escápula se puede tratar sin cirugía esperando un buen resultado. Hay patrones específicos de fracturas que, sin embargo, deben alertar al cirujano de que la intervención quirúrgica puede mejorar el resultado. Las interrupciones dobles del complejo suspensorio superior del hombro; el desplazamiento angular significativo y traslación del cuello escápula; una marcada medialización de la glena; las fracturas desplazadas de los procesos de escápula (apófisis coracoides, acromion, espina escapular); y las fracturas intrarticulares desplazadas de la cavidad glenoidea son indicaciones quirúrgicas relativas que deben ser valoradas en el contexto de la edad, estilo de vida del paciente, las demandas de trabajo, y afectación de la extremidad dominante.

PALABRAS CLAVE

fracturas, escápula, hombro flotante

ABSTRACT

Fractures of the scapula. Literature review.

Scapula fractures are rare injuries which typically occur in the setting of high-energy trauma to the forequarter. They are often accompanied by potentially life-threatening injuries that frequently involve the thorax, spine, and head.

A physical examination should uncover common injuries to the brachial plexus, axillary artery, as well as ipsilateral musculoskeleton. Radiographic study must include anteroposterior (AP), axillary and scapular Y view, asking for CT scan (2-D or 3-D) which is the best adjunctive study.

Most fractures that involve the scapula may be treated nonoperatively and a good outcome can be expected. Specific fracture patterns, however, should alert the surgeon that operative intervention may improve outcome. Double disruptions of the superior shoulder suspensory complex, significant angulatory and translatory displacement of the scapula neck, marked medialization of the glenoid, and displaced scapula process fractures (coracoid process, acromion and spine of the scapula) are relative operative indications that must be placed in the context of age, patient's lifestyle, work demands, and extremity dominance.

KEYWORDS

fractures, scapula, floating shoulder

© 2012 Acta Ortopédica Gallega

Introducción

Las fracturas de escápula son lesiones infrecuentes. Suponen del 3 al 5% de las lesiones de la cintura escapular y menos del 1% de todas las fracturas de los huesos[1-3]. La mitad de las fracturas ocurren en el cuerpo y en la espina de la escápula, un 25% ocurren en la zona del cuello escapular, el 10% en la fosa glenoidea, y el resto en el acromion (8%) y en la apófisis coracoides (7%)[4].

Típicamente estas lesiones ocurren en varones jóvenes o de edad media a consecuencia de un traumatismo de alta energía recibido sobre la parte posterosuperior o superolateral del tronco[2,3]. En ocasiones pueden producirse fracturas del borde glenoideo en caídas de baja energía sobre el codo o el hombro, aunque son poco frecuentes. Las fracturas avulsión (coracoides, acromion) y la disociación escapulotorácica pueden ser debidas a fuerzas de tracción sobre la extremidad superior[2,3].

De un 80 a 95% de los pacientes que tienen fracturas de la escápula presentan lesiones asociadas, subrayando así la gran energía de este tipo de lesiones[5,6]. Las lesiones más comúnmente asociadas en orden decreciente de frecuencia son las torácicas[7] (fracturas costales en un 25-45% o lesiones pulmonares, por ejemplo hemoneumotórax o contusión pulmonar en un 15-55%), lesiones

✉ **Autor para correspondencia:**
Servicio de COT, Hospital Comarcal de Monforte
Calle Corredoira s/n, 27400 Monforte de Lemos, LUGO
E-mail: manuel.castro.menendez@sergas.es

en húmero en el 12% (del 5 al 10% de éstas sufren una lesión del plexo braquial), fracturas de cráneo y lesiones de médula[5,7]. La tasa de mortalidad general de estas fracturas está entre el 10 y 15%, generalmente atribuible a sepsis pulmonar o lesiones en la cabeza[5]. Las lesiones del plexo braquial ocurren comúnmente en las fracturas del borde glenoideo[7].

Clasificación

Debido a la infrecuencia de estas lesiones, sólo unas pocas clasificaciones son comúnmente reconocidas para las fracturas de la escápula. Cada una de estas clasificaciones se basa en los hallazgos radiológicos. No hay ninguna clasificación basada en los resultados clínicos ya que, no se dispone de estudios clínicos prospectivos para poder validar un sistema de clasificación.

Ada Miller[8] desarrolló una nomenclatura para las fracturas de acromion, coracoides, cuello, cavidad glenoidea y cuerpo basándose en un estudio retrospectivo de 116 escápulas. La clasificación Hardegger[9] es similar y se basa en la experiencia de 37 fracturas tratadas quirúrgicamente. Euler y Ruedi[10] realizaron una clasificación según la severidad de las lesiones y su pronóstico, distinguiendo los tipos intraarticulares, extraarticulares y la combinación de fracturas (con fractura del húmero proximal).

Se han desarrollado 2 clasificaciones específicas para las fracturas glenoideas intraarticulares: Ideberg[7,11] y Mayo *et al*.[12]. La clasificación Ideberg[7] se basa en la revisión de más de 300 fracturas de glenoides revisadas durante un período de 10 años. La clasificación de Mayo *et al*.[12] es una versión reorganizada del esquema de Ideberg. Se basa en los resultados quirúrgicos de 27 fracturas glenoideas intraarticulares, siendo la mayor experiencia quirúrgica publicada hasta la fecha. La intención de los autores es correlacionar un esquema con los patrones de fractura comunes para orientar la toma de decisión quirúrgica.

En 1996 se publicó la clasificación del sistema de la *Orthopaedic Trauma Association* (OTA). Este sistema alfanumérico se desarrolló para la codificación y para permitir la normalización de la investigación y la comunicación. Aunque este sistema puede ser útil en este sentido, no ha sido validado clínicamente.

Diagnóstico

Examen físico

La exploración física debe prestar atención a las posibles lesiones asociadas, en particular a las que son potencialmente mortales. Se debe realizar como protocolo una exploración neurologica, cardiopulmonar, costal y vertebral.

En cuanto a la exploración de la extremidad, normalmente el brazo se coloca en una posición de aducción y cualquier intento de movimiento es resistido por el dolor. Son comunes las abrasiones sobre la espina y el acromion, por lo tanto, la integridad de la piel debe ser evaluada para valorar el momento apropiado en el caso que se plantee un tratamiento quirurgico. El examen físico puede revelar un aspecto aplanado del hombro si la fractura afecta al acromion o la espina. En ocasiones, el grado de equimosis puede ser menos de lo que cabría esperar con este grado de lesión. A la palpación hay dolor en el lugar de las lesiones óseas y de los tejidos blandos.

Imágenes radiográficas

Las imágenes radiográficas para la evaluación de fracturas de escápula deben incluir una proyección anteroposterior (AP), axilar, y en Y de escápula[2,3] (Figura 1).

La proyección AP permitirá la visualización del espacio de la articulación glenohumeral en el hombro normal. Esta proyección permite la identificación de alteraciones en la alineación de la articulación glenohumeral, angulación del cuello glenoideo, presencia de fracturas del

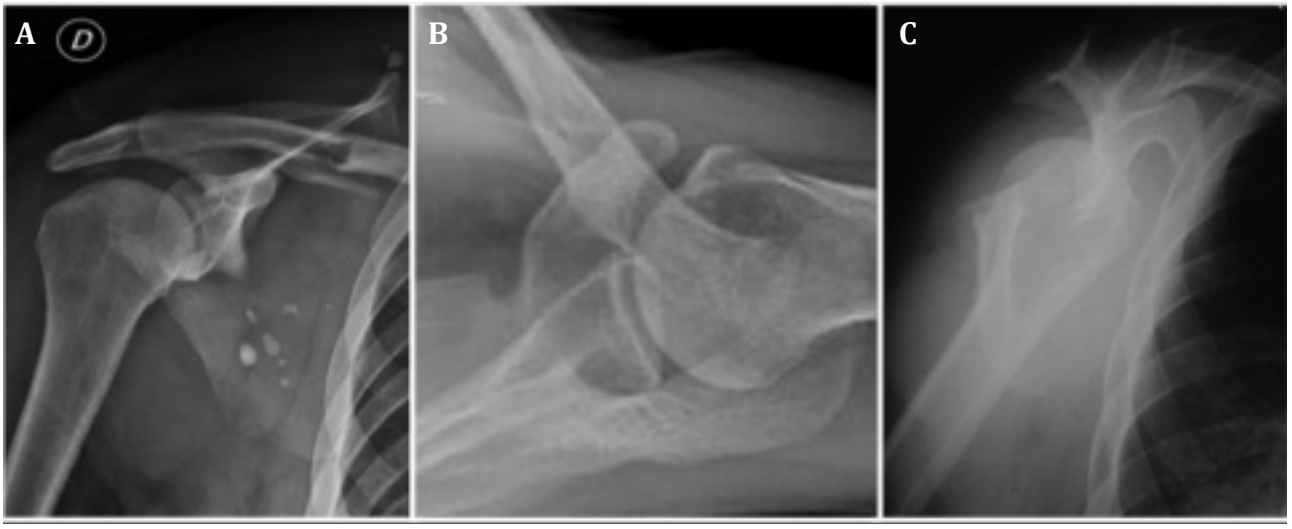

Figura 1. *Proyecciones anteroposterior, axilar y en Y de escápula para la evaluación de fracturas de escápula.*

cuerpo escapular, y valorar la medialización de la glenoides[2,3]. La proyección axilar es la mejor para valorar las fracturas del acromion y de la apófisis coracoides. También es útil para aclarar la presencia de una luxación de la cabeza humeral[13]. La proyección en Y de escápula revela la deformidad angular de las fracturas del cuello y el cuerpo, así como el desplazamiento de traslación. Se debe realizar una radiografía de tórax para detectar lesiones asociadas, tales como fracturas de clavícula, costillas y hemopneumotórax. Otras proyecciones especiales, como la proyección de West Point, puede ser útil para una evaluación adicional de las fracturas del borde anterior de la cavidad glenoidea[13].

El TC de dos dimensiones (2-D) puede ser el mejor estudio complementario para la evaluación de la espina y las fracturas de la glenoides, y puede ser útil para evitar retrasos en el diagnóstico[14]. El nuevo formato de imagen tridimensional (3-D) es probablemente la modalidad de imagen más útil para la planificación quirúrgica. Nos permite la determinación precisa del grado del desplazamiento intraarticular en la fosa glenoidea, la angulación, y en general la relación de los fragmentos óseos en las fracturas complejas (Figura 2).

Tratamiento

La mayoría de las fracturas se pueden tratar de forma conservadora, aunque se debe considerar el tratamiento quirúrgico en fracturas con un desplazamiento significativo.

Para describir el tratamiento de estas lesiones, las dividimos en: fracturas del cuerpo escapular, fracturas avulsión y stress, fracturas del cuello, otras fracturas extrarticulares, fracturas de la cavidad glenoidea, y hombro flotante.

Fracturas en el cuerpo escapular

Pueden ser consecuencia de un traumatismo directo, frecuentemente por una caída o colisión con vehículos de motor, o de convulsiones que se producen secundarias a una descarga eléctrica[15,16]. El tratamiento conservador de estas fracturas tienen por lo general un resultado favorable ya que no se necesita una reducción anatómica para la función normal del hombro, y la pseudoartrosis es poco frecuente debido a la amplia dotación de tejidos blandos que rodean a la escápula[1,15,16]. Según Ada y Miller[8], las fracturas que consolidan en una posición desplazada pueden dar lugar a una sensación de roce en la interfaz escapulotorácica pero que no suele interferir con la función. El tratamiento conservador consiste en inmovilizar incialmente el hombro y aplicar hielo local. Los ejercicios pendulares y el inicio progresivo del movimiento se debe comenzar a la semana de lesión.

Fracturas por avulsión y estrés

Son generalmente producidas al realizar una tracción brusca (avulsión) o una fureza repetitiva (estrés) sobre el miembro superior. Los sitios donde se pueden producir las fracturas por avulsión son: ángulo superomedial de la escápula, borde superior de la escápula, punta de la apófisis coracoides, cara superior de la apófisis coracoides, margen de acromion, y ángulo inferior de la escápula[17].

Estas fracturas tienen buen resultado con un tratamiento conservador[17]. Hay dos excepciones para esta norma general donde se recomienda la cirugía: seudoartrosis sintomáticas de la coracoides, distales al ligamento coracoclavicular (ya no hay ningún mecanismo natural de estabilización)[18], y en una pequeña fractura asociada a una avulsión muscular importante[19].

Fracturas del cuello glenoideo (extra-articulares)

Las fracturas del cuello glenoideo se producen en hueso metafisario. El fragmento que contiene la fosa glenoidea normalmente se desplaza en sentido anteromedial y distal por el peso del brazo y la tracción de los músculos del húmero proximal[20,21] (Figura 1-A). Sin embargo, si los li-

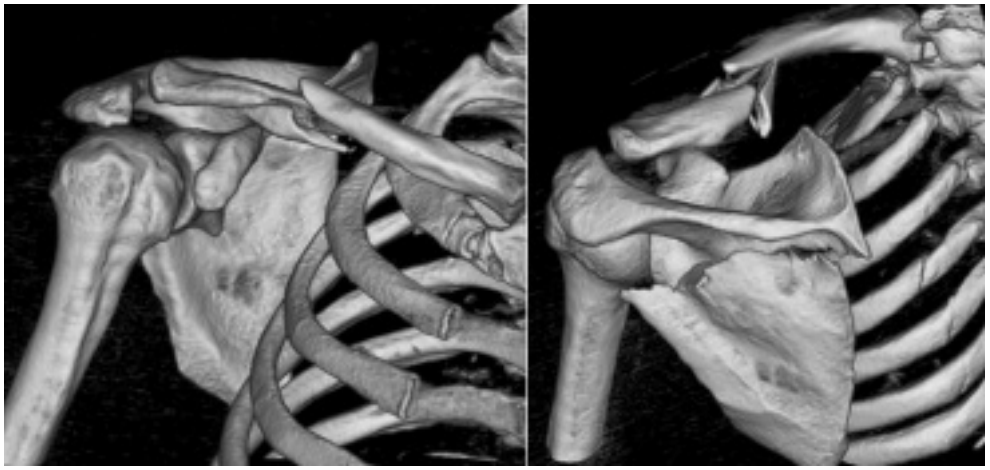

Figura 2. *El TC 3-D permite la determinación precisa del grado del desplazamiento intraarticular en la fosa glenoidea, la angulación, y en general la relación de los fragmentos óseos en las fracturas complejas .*

gamentos suspensorios están intactos, la fractura puede permanecer estable[22].

La línea de fractura se extiende desde el borde lateral de la escápula hasta el borde superior, ya sea lateral o medial a la apófisis coracoides[20]. Se ha descrito un tercer tipo de línea de fractura desde el cuello glenoideo inferior hasta el borde medial de la escápula. El punto de salida de la línea de fractura no se ha encontrado útil para orientar el tratamiento o para determinar el pronóstico de la lesión.

Los resultados de los estudios de pacientes con fracturas poco desplazadas tratadas de manera conservadora han sido en general favorables[2,3]. Pace *et al*.[21] estudiaron a 9 pacientes tratados conservadoramente y obtuvieron un grado de satisfacción alto en el 90%, pero en todos los pacientes había algún grado de dolor relacionado con la actividad secundario a un pinzamiento subacromial o a una tendinitis del manguito rotador de poca importancia. La decisión de proceder al tratamiento quirúrgico se basa principalmente en el grado de desplazamiento y la inclinación caudal del fragmento glenoideo[5,8,23-25]. La medialización o traslación de la glenoides puede lesionar el arco coracoacromial y causar alteraciones en el espacio subacromial, por lo que puede haber repercusiones en la función del deltoides y del manguito rotador[26].

El ángulo glenopolar (AGP) es el método más común para determinar el grado de desplazamiento rotacional de la cavidad glenoidea[27] (Figura 3). Es el ángulo formado entre la línea que une los polos superior e inferior de la cavidad glenoidea, y una segunda línea desde el polo glenoideo superior al ángulo inferior de la escápula. Un promedio de 30 a 45° se considera normal, y menos de 20° se considera un desplazamiento importante. Romero *et al*.[22] investigaron el efecto de la angulación rotacional del cuello glenoideo en los resultados funcionales, observando que la mayoría de los pacientes con dolor moderado o severo presentaban un AGP < 20°. Bozkurt *et al*.[28] estudiaron la correlación entre este ángulo y los resultados funcionales según la puntuación de Constant, encontrando una correlación positiva alta (r 01.04 0,891) entre estos dos valores.

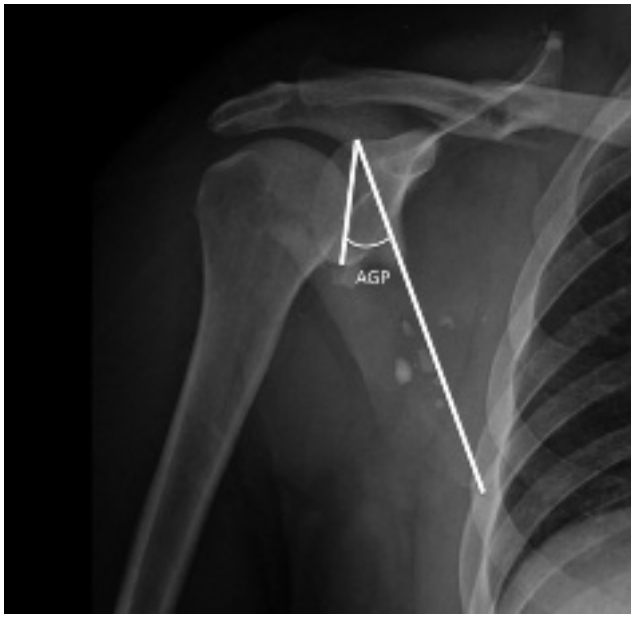

Figura 3. *Ángulo glenopolar para la determinación del grado de desplazamiento rotacional de la cavidad glenoidea.*

Ningún estudio ha comparado directamente los resultados de la cirugía con el tratamiento conservador. Un metaanálisis publicado recientemente indica que, en la revisión de la literatura sobre las fracturas del cuello escapular, no se puede extraer ninguna conclusión sobre el tratamiento quirúrgico versus el no quirúrgico a causa del bajo número de pacientes tratados quirúrgicamente, la variabilidad entre los estudios, las medidas de resultado no validadas, la alta incidencia de lesiones asociadas, y las limitaciones metodológicas[4].

En general, se recomienda el tratamiento quirúrgico en las fracturas del cuello escapular donde exista un 25° de deformidad angular de la cavidad glenoidea (AGP < 20°), o >1 cm de medialización[2,3,25]. Estos criterios no son absolutos y deben ser evaluados en el contexto de la edad del paciente, las demandas de la actividad, y la afectación de la extremidad dominante. Se necesitan más estudios clínicos prospectivos, controlados para validar este algoritmo quirúrgico y aclarar más las variables pronósticas.

Otras fracturas extraarticulares

Las fracturas desplazadas de la espina, coracoides y el acromion requieren reducción abierta y fijación interna (RAFI) ya que estas fracturas tienen mal pronóstico cuando se tratan de forma conservadora[8,15].

Fracturas de la cavidad glenoidea

Son fracturas intrarticulares que pueden conducir a la inestabilidad del hombro o la artrosis glenohumeral. Generalmente se producen cuando se aplica una fuerza violenta que dirige lateralmente la cabeza del húmero contra la cavidad glenoidea. Como consecuencia, se produce una fractura transversal que se propaga en función de la dirección de la fuerza.

Como antes comentamos, Ideberg *et al*.[7] propusieron un sistema de clasificación basado en una revisión de 338 fracturas de la cavidad glenoidea (Figura 4): Tipo I son fracturas simples de la glena, tipo IA, anterior y tipo IB, posterior; Tipo II son fracturas transversales a través de la cavidad glenoidea con un fragmento inferior que desplaza la cabeza del húmero; Tipo III es una fractura transversal con una linea de fractura que sale hacia el borde superior de la escápula y, a menudo se asocia una fractura de clavícula o luxación acromioclavicular; Tipo IV es una fractura transversal que se extiende hasta la frontera escapular medial, y el Tipo V, similar al tipo IV, con extensión de la línea de fractura secundaria a la frontera escapular lateral, formandose un fragmento glenoideo inferior separado. Goss[29] incluyó un Tipo VI cuando

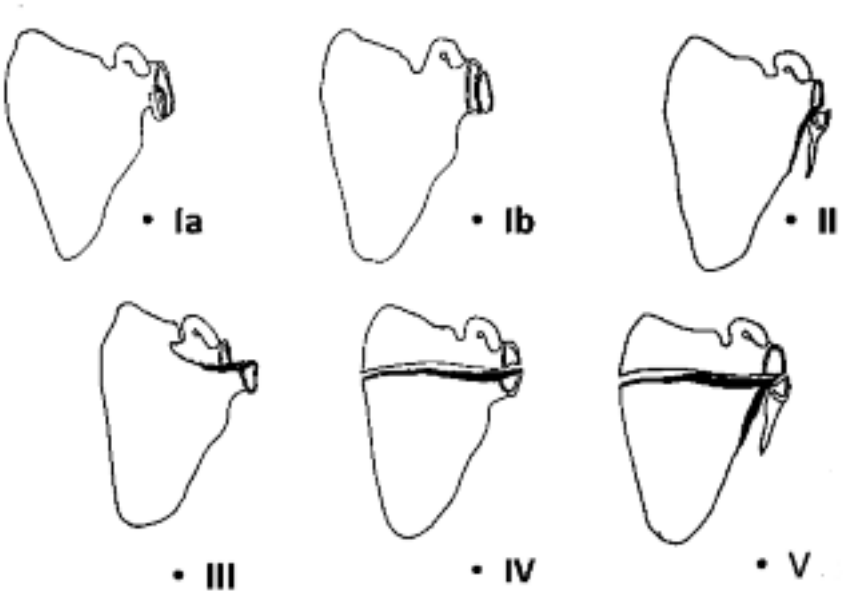

Figura 4. *Clasificación de Ideberg[7] para las fracturas de la cavidad glenoidea.*

la cavidad glenoidea presenta conminución severa.

El tratamiento conservador está indicado para las fracturas con un desplazamiento mínimo de la fosa glenoidea[29,30]. La inmovilización con un cabestrillo se utiliza para el alivio del dolor. La realización de ejercicios pasivos de se iniciará tan pronto como el dolor lo permita. La consolidación se produce por lo general a las 6 semanas. A partir de ese momento se permite el uso funcional del hombro para las actividades de la vida diaria y se inicia un programa de rango de movimiento activo y ejercicios de resistencia. Si se opta por el tratamiento conservador, se recomienda un control y seguimiento clínico y radiográfico meticuloso ya que puede aparecer una inestabilidad recidivante del hombro después de una reducción y/o luxaciones crónicas sobre todo en pacientes de edad avanzada.

Adam[31] analizó el tratamiento quirúrgico de 10 pacientes con fracturas de glena desplazadas. A los 18 meses de seguimiento, 8 de 10 pacientes tuvieron resultados funcionales buenos o excelentes. En su trabajo, Hardegger *et al.*[9] recomiendan la intervención quirúrgica para las fracturas incongruentes de la cavidad glenoidea. Mayo *et al.*[12] obtuvieron un 82% de resultados buenos o excelentes en 27 pacientes que fueron sometidos a RAFI con un seguimiento medio de 43 meses. Los resultados más pobres fueron atribuidos a la presencia de lesiones neurológicas asociadas o a traumatismos en la articulación acromioclavicular.

Indicaciones generales para la cirugía en este tipo de fracturas incluye[2,3,29,20,32]:

- Escalón articular superior a 5 mm.
- Diferencia significativa con el desplazamiento del fragmento inferior que da lugar a la subluxación de la cabeza del húmero[29]. Según De Palma, se puede sospechar la presencia de inestabilidad si la fractura se desplaza 10 mm o más y si por lo menos una cuarta parte de la cara anterior de la cavidad glenoidea o un tercio de la cara posterior de la cavidad glenoidea está afectada[32].

El tratamiento quirúrgico de las fracturas tipo VI no es recomendable debido a que la disección quirúrgica de los tejidos blandos, ya comprometidos, puede conducir a un resultado aún más desfavorable[2].

El hombro "flotante"

El término hombro "flotante" fue introducido por Herscovici en 1992, y lo definió como fracturas ipsilaterales del eje de la clavícula y del cuello de la escápula[33]. Ganz y Noesberger fueron los primeros que sugirieron una pérdida del efecto estabilizador de la clavícula cuando se combinan estas dos fracturas[34]. Posteriormente, Goss[35] realizó una nueva definición del hombro flotante: una disrupción doble del complejo suspensorio superior del hombro (Figura 5). Este complejo está formado por: el cuerpo escapular, espina, acromion, articulación acromio-clavicular, la clavícula, los ligamentos coracoclaviculares y la apófisis coracoides.

Goss[36] advirtió que si se producen dos puntos de ruptura dentro de este complejo, el anillo se vuelve inestable. Esta interrupción puede ocurrir si se producen dos fracturas dentro del anillo, o una fractura en combinación con una interrupción de uno de los componentes ligamentosos. Un ejemplo de esto podría implicar una fractura del cuello glenoideo con una fractura concomitante del tercio medio de la clavícula, o una fractura de la clavícula y del acromion. La inestabilidad en esta configuración podría conducir a la consolidación viciosa, retraso o falta de unión, debilidad o artrosis glenohumeral, por

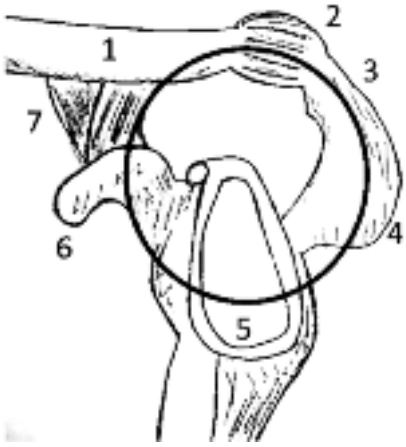

Figura 5. *Goss realizó una nueva definición del hombro flotante: disrupción doble del complejo suspensorio superior del hombro.*

lo que algunos autores han abogado por una intervención quirúrgica en este contexto[33-35].

En la literatura se han publicado varios artículos sobre el tratamiento no quirúrgico de las lesiones por hombro flotante. Hay varios estudios que compararon los resultados del tratamiento quirúrgico versus al no quirúrgico[37-39]. Según Van Noort *et al.*[37] y Labler *et al.*[39] , el resultado depende de la adecuada reducción de la cavidad glenoidea y de la presencia de lesiones concomitantes.

En conclusión, la evidencia para dirigir el tratamiento de lesiones del hombro flotante no está definida. Debido a la rareza de la lesión, los estudios sobre el tema se limitan a series de casos retrospectivos. Los estudios que han intentado ofrecer una comparación de los resultados del tratamiento quirúrgico versus conservador presentan varias variables de confusión[33,38,39]. Hay pruebas biomecánicas que sugieren que las fracturas concomitantes del cuello glenoideo y la clavícula no son necesariamente inestables si no hay interrupción de los ligamentos[40]. Por tanto, es poco probable que la estabilización de la clavícula por sí sola sea necesaria en todos los casos. La mayoría de los autores opinan que la angulación caudal persistente de la cavidad glenoidea debe llevar al cirujano a considerar la cirugía. Si la angulación caudal del fragmento glenoideo persiste después de la estabilización de la clavícula, la reducción y fijación de la cavidad glenoidea se debe considerar, siempre en el contexto del patrón de fractura y del estado general del paciente[41].

Abordajes quirúrgicos

Los dos abordajes principales para el tratamiento de las fracturas de escápula son el anterior (deltopectoral) y el posterior.

El abordaje anterior adecuado para la mayoría de las fracturas intraarticulares aisladas de la cavidad glenoidea, en especial las fracturas comúnmente encontradas en el borde anterior asociadas a una luxación glenohumeral. Está indicado en las fracturas tipo IA y las tipo III de Ideberg y *et al.*[2,7], así como para las fracturas de coracoides.

Para las fracturas tipo IA con fragmentos grandes (mayores del 21%), se pueden sintetizar dicho fragmento con tornillos corticales (canulados o no) de compresión interfragmentaria[41]. Si los fragmentos son muy pequeños o hay una fragmentación múltiple sin posibilidad de fijación interna, éstos deben ser extirpados. El defecto puede ser reparado con un injerto óseo tricortical de cresta ilíaca[20] o se puede utilizar una transferencia de coracoides tipo Latarjet[42]. La reinserción del labrum en el borde o en la fosa glenoidea restante sin reconstrucción ósea, es probable que no confiera el mismo grado de estabilidad[42], ya que estudios biomecánicos han demostrado una relación inversa entre el tamaño del defecto glenoideo y la estabilidad del hombro[43]. Estos principios quirúrgicos son idénticos para las fracturas del borde glenoideo posterior (tipo IB), para lo cual se utiliza un abordaje posterior. En las fracturas tipo III se puede combinar el abordaje anterior con un abordaje superior para la introducción de un tornillo de superior a inferior[1]. Si se elige un abordaje superior, se debe dividir las fibras del supraespinoso para la exposición de la glena superior.

El abordaje posterior (Judet) es el método quirúrgico más comúnmente utilizado para las fracturas de escápula. Es el caballo de batalla para las fracturas del cuello y del cuerpo de la escápula ya que permite el acceso a cada uno de los bordes de la escápula y del cuello donde se encuentra el mejor stock óseo para la osteosíntesis. Burke et al.[44] investigaron en 18 cadáveres los sitios de fijación óptima basados en el espesor escapular. Las zonas de mayor espesor y por lo tanto las óptimas para la fijación interna fueron: la fosa glenoidea (25 mm), la frontera escapular lateral (9.7 mm), y la espina de la escápula (8.3 mm)[44]. Este abordaje también se utiliza para el tratamiento de las lesiones de la cavidad glenoidea tipo IB, II, IV y V según la clasificación de Ideberg *et al.*[2,7].

El acceso más frecuente al borde lateral, para realizar una mejor fijación y restauración del ángulo glenoideo, es el intervalo entre el redondo menor y el infraespinoso. Se han realizado estudios en cadáver para evitar la lesión del nervio supraescapular y la arteria circunfleja escapular y determinar zonas seguras de abordaje en procedimientos de cirugía abierta posterior del hombro[45,46]. Estos estudios determinan la zona de seguridad a 2-2.3 cm medial al borde superior de la cavidad glenoidea y a 1-1.4 cm medial al borde posterior de la cavidad glenoidea a nivel de la muesca espinoglenoidea[45].

Hay autores como Hardegger *et al.*[20] que utilizan un abordaje posterior limitado, realizando una incisión vertical desde el acromion hasta el ángulo inferior de la escápula. Sin embargo, el deltoides posterior no puede ser liberado desde este abordaje, lo que podría dificultar la visualización de una fractura alta de cuello o de una fractura intraarticular. Además, no se tendría acceso a toda

la espina escapular y a la escápula medial si es necesario realizar la fijación de estas fracturas[46].

Los implantes utilizados para la fijación de las fracturas del cuello y el cuerpo son generalmente tornillos de 3.5 mm, placas compresión dinámica y placas de reconstrucción adaptadas sobre la superficie ósea[23] (Figura 6). Cole[3] ha encontrado que la placas de reconstrucción de bajo perfil y las placas de compresión dinámica de 2.7 mm son fáciles de manipular, lo suficientemente rígidas para dar estabilidad, y ofrecen más puntos de fijación. A veces, las placas de minifragmentos puede ser útiles para fragmentos intercalares angulados del cuerpo. En ocasiones, es difícil efectuar y mantener la reducción, en particular a nivel del borde lateral y del cuello de la escápula. Esta maniobra de reducción es particularmente difícil en los fragmentos glenoideos muy medializados y angulados de más de una semana de evolución. En estas circunstancias, es útil colocar un perno de 4 mm de Schanz en el cuello y otro en el borde lateral. Estos pernos sirven como palancas de mando (joysticks) para poder movilizar cada fragmento y pueden ser utilizados como un pequeño fijador externo para el mantener la reducción, mientras se inserta la placa. Las fracturas de Glena por lo general se fijan con tornillos de minifragmentos o de pequeños fragmentos (canulados si se desea), y si hay conminución, se puede utilizar una placa de sostén minifragmentaria. Las fracturas tipo II de Ideberg *et al*.[7] se deben fijar con un tornillo interfragmentario dirigido hacia superior o utilizar una placa de sostén moldeada al cuello glenoideo posterior para proporcionar una fijación óptima[20]. En las fracturas tipo IV se utiliza un abordaje posterior con extensión hacia superior. El trapecio se eleva de la clavícula, y las fibras del supraespinoso se dividen para la exposición del proceso superior glenoideo y coracoides. La escisión de la clavícula distal puede ser necesaria para mejorar la exposición y para la inserción de fijación interna[2,12]. En estos casos se utiliza un tornillo dirigido hacia abajo desde el cuello escapular superior al cuello inferior[2]. Las fracturas tipo V son una combinación de las tipo IV y las tipo II.

Independientemente de la elección de los implantes, el objetivo de la fijación de la fractura debe ser conseguir una estabilidad suficiente para realizar movimientos de una forma precoz, que es el primer paso crucial en el éxito de la rehabilitación. Una correcta fijación terminará en un fracaso si no va seguida de un plan eficaz de rehabilitación.

La artroscopia es cada vez más utilizada en la evaluación y el tratamiento de las fracturas glenoideas. Las ventajas sobre la cirugía abierta son: el respeto del aporte sanguíneo de los fragmentos óseos, además de realizar un trauma limitado a los tejidos blandos (deja las unidades musculotendinosas anterior y/o posterior intactas en comparación con el abordaje abierto) y permite comenzar la rehabilitación más tempranamente. Por último, con esta técnica se puede valorar mejor la reducción de los fragmentos si no hay conminución y si el fragmento es menor del 21% de la cavidad glenoidea[47]. Las limitaciones de esta técnica están asociadas al tipo de fractura (solo fracturas articulares) y a la capacidad técnica del artroscopista, ya que se requiere, rapidez y mucha experiencia en artroscopia de hombro, debido a que un breve espacio de tiempo los tejidos circundantes se infiltran del liquido extravasdado haciendo muy difícil progresar con la cirugía[47]. Esta indicada en fracturas tipo IA o IB de acuerdo con la clasificación de Ideberg, sin lesiones asociadas mayores[47]. El uso percutáneo de tornillos canulados de 2.7, 3.0 o 3.5 mm son ideales para la fijación de la fractura[48]. Sano et al.[49] recomiendan usar tornillos enterrados sin cabeza para evitar el impingement mecánico y la patología degenerativa de la articulación que se

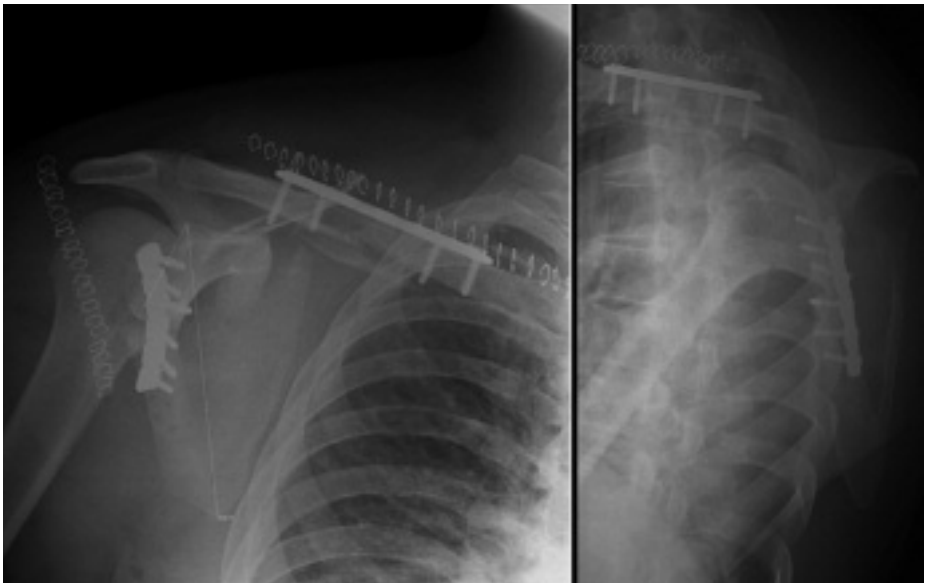

Figura 6. *Los implantes utilizados para la fijación de las fracturas del cuello y el cuerpo son generalmente tornillos de 3.5 mm, placas compresión dinámica y placas de reconstrucción adaptadas sobre la superficie ósea.*

ha producido con el uso de tornillos para el tratamiento de estas fracturas. También se ha descrito una técnica de fijación con sutura, análoga a la técnica artroscópica para la reparación de Bankart descrito por Casperi *et al*.[49,50].

Conclusiones

Las fracturas de escápula son lesiones poco frecuentes. Suelen producirse en el contexto de traumatismos de alta energía sobre el cuarto superior del tronco. A menudo son acompañados de lesiones potencialmente peligrosas para la vida que con frecuencia implican el tórax, la columna vertebral y la cabeza. Dado que el tratamiento inicial va por lo general dirigido a este tipo de lesiones concomitantes, se necesita un alto índice de sospecha para detectar la participación de la escápula en los primeros momentos. Se debe realizar un examen físico para identificar posibles lesiones concomitantes en el plexo braquial, la arteria axilar, así como en el sistema musculoesquelético ipsilateral. El estudio radiológico de sospecha debe incluir una proyección AP, una axial del hombro y una proyección en Y de escápula. Los hallazgos encontrados en estas proyecciones nos deben de guiar a la necesidad de solicitar una tomografía computarizada (2-D o 3-D).

La mayoría de las fracturas que implican la escápula se puede tratar sin cirugía esperando un buen resultado. Hay patrones específicos de fracturas que, sin embargo, debe alertar al cirujano de que la intervención quirúrgica puede mejorar el resultado. Las interrupciones dobles del complejo suspensorio superior del hombro; el desplazamiento angular significativo y traslación del cuello escápula; una marcada medialización de la glena; las fracturas desplazadas de los procesos de escápula (apófisis coracoides, acromion, espina escapular); y las fracturas intrarticulares desplazadas de la cavidad glenoidea son indicaciones quirúrgicas que deben ser valoradas en el contexto del estilo de vida del paciente, las demandas de trabajo, y afectación de la extremidad dominante.

Los conceptos que guían el manejo quirúrgico siguen evolucionando, pero son necesarios más estudios prospectivos, multicéntricos para proporcionar más datos científicamente justificados relativos a las indicaciones, técnicas quirúrgicas, complicaciones postoperatorias, y los resultados funcionales de los actualmente disponemos.

Bibliografía

1. Butters KP. The scapula. In: Rockwood CA, Matsen FA III, eds. The shoulder. Philadelphia: WB Saunders; 1998: 391-427.
2. Lapner PC, Uhthoff HK, Papp S. Scapula fractures. Orthop Clin N Am 2008; 39: 459-74.
3. Cole PA. Scapula fractures. Orthop Clin N Am 2002; 33: 1-18.
4. Zlowodzki M, Bhandari M, Zelle BA, Kregor PJ, Cole PA. Treatment of scapula fractures: Systematic review of 520 fractures in 22 case series. J Orthop Trauma 2006; 20(3): 230-3.
5. Armstrong CP, Van der Spuy J. The fractured scapula: Importance and management based on a series of 62 patients. Injury 1984; 15(5): 324-9.
6. Guttentag IJ, Rechtine GR. Fractures of the scapula. A review of the literature. Orthop Rev 1988; 17(2): 147-58.
7. Ideberg R, Grevsten S, Larsson S. Epidemiology of scapular fractures. Incidence and classification of 338 fractures. Acta Orthop Scand 1995; 66(5): 395-7.
8. Ada JR, Miller MD. Scapular fractures: Analysis of 113 cases. Clin Orthop 1991; 269: 174-80.
9. Hardegger FH, Simpson LA, Weber BG. The operative treatment of scapular fractures. J Bone Joint Surg Br 1984; 66: 725-31.
10. Euler E, Ruedi T. Skapulafraktur. In: Habermayer P, Schweiberer L, eds. Schulterchirurgie. Munich: Urban & Schwarzenberg; 1996: 261-72.
11. Ideberg R. Fractures of the scapula involving the glenoid fossa. In: Bateman JE, Welsh RP, eds: Surgery of the shoulder. Philadelphia, Decker, 1984: 29.
12. Mayo KA, Benirschke SK, Mast JW. Displaced fractures of the glenoid fossa: Results of open reduction and internal fixation. Clin Orthop Relat Res 1998; 347: 122-30.
13. Norris TR, Green A. Proximal humerus fractures and glenohumeral dilocations. In: Browner BD, Jupiter JB, Levine AM, *et al.* (eds): Skeletal trauma, ed 2. Philadelphia, WB Saunders, 1998.
14. Tadros AM, Lunsjo K, Czechowski J, Abu-Zidan FM. Causes of delayed diagnosis of scapular fractures. Injury 2008; 39(3): 314-8.
15. Ogawa K, Yoshida A. Fracture of the superior border of the scapula. Int Orthop 1997; 21(6): 371-3.
16. Gosens T, Speigner B, Minekus J. Fracture of the scapular body: Functional outcome after conservative treatment. J Shoulder Elbow Surg 2009; 18: 443-8.
17. Brooks A. Stress fractures of the upper extremity. Clin Sport Med 2001; 20(3): 613-20.
18. De Rosa GP, Kettlekamp DB. Fracture of the coracoids process of the scapula. J Bone Joint Surg Am 1977; 59: 969.
19. Ishizuki M, Yamaura I, Isobe Y, Furuya K, Tanabe K, Nagatsuka Y. Avulsion fracture of the superior border of the scapula. Report of five cases. J Bone Joint Surg Am 1981; 63: 820-2.
20. Hardegger FH, Simpson LA, Weber BG. The operative treatment of scapular fractures. J Bone Joint Surg Br 1984; 66(5): 725-31.
21. Pace AM, Stuart R, Brownlow H. Outcome of glenoid neck fractures. J Shoulder Elbow Surg 2005; 14(6): 585-90.
22. Romero J, Schai P, Imhoff AB. Scapular neck fractured: The influence of permanent malalignment of the glenoid neck on clinical outcome. Arch Orthop Trauma Surg 2001; 121(6): 313-6.
23. Nordqvist A, Petersson C. Fracture of the body, neck, or spine of the scapula. A long-term follow- up study. Clin Orthop Relat Res 1992; 283: 139-44.
24. Khallaf F, Mikami A, Al-Akkad M. The use of surgery in displaced scapular neck fractures. Med Princ Pract 2006; 15(6): 443-8.
25. Heim KA, Lantry JM, Burke CS, Roberts CS. Early results of scapular fractures treated operatively at a level one trauma center. Eur J Trauma Emerg Surg 2008; 1: 55-9.
26. de Beer JF, Berghs BM, van Rooyen KS, du Toit D. Displaced scapular neck fracture: A case report. J Shoulder Elbow Surg 2004, 13(1): 123-5.

27. Bestard EA, Schvene HR. Glenoplasty in the management of recurrent shoulder dislocation. Contemp Orthop 1986; 12: 47.
28. Bozkurt M, Can F, Kirdemir V, Erden Z, Demirkale I, Başbozkurt M.. Conservative treatment of scapular neck fracture: the effect of stability and glenopolar angle on clinical outcome. Injury 2005: 36(10): 1176-81.
29. Goss TP. Fractures of the glenoid cavity. J Bone Joint Surg Am 1992; 74: 299-305.
30. Maquieira GJ, Espinosa N, Gerber C, Eid K. Non-operative treatment of large anterior glenoid rim fractures after traumatic anterior dislocation of the shoulder. J Bone Joint Surg Br 2007; 89: 1347-51.
31. Adam FF. Surgical treatment of displaced fractures of the glenoid cavity. Int Orthop 2002; 26(3):150-3.
32. De palma AF. Surgery of the shoulder. 3rd edition. Philadelphia: JB Lippincott; 1983: 3667.
33. Herscovici D Jr, Fiennes AG, Allgöwer M, Rüedi TP. The floating shoulder: ipsilateral clavicle and scapular neck fractures. J Bone Joint Surg Br 1992; 74(3): 362-4.
34. Ganz R, Noesberger B. Treatment of scapular fractures. Hefte Unfallheilkd 1975; 126: 59-62.
35. Goss TP. Double disruptions of the superior shoulder suspensory complex. J Orthop Trauma 1993; 7(2): 99-106.
36. Goss TP. Scapular fractures and dislocations: Diagnosis and treatment. J Am Acad Orthop Surg 1995; 3(1): 22-33.
37. van Noort A, te Slaa RL, Marti RK, van der Werken C. The floating shoulder. A multicentre study. J Bone Joint Surg Br 2001; 83(6): 795-8.
38. Egol KA, Connor PM, Karunakar MA, Sims SH, Bosse MJ, Kellam JF. The floating shoulder: Clinical and functional results. J Bone Joint Surg Am 2001; 83(8): 1188-94.
39. Labler L, Platz A, Weishaupt D, Trentz O. Clinical and functional results after floating shoulder injuries. J Trauma 2004; 57(3): 595-602.
40. Williams GR Jr, Naranja J, Klimkiewicz J, Karduna A, Iannotti JP, Ramsey M. The floating shoulder: a biomechanical basis for classification and management. J Bone Joint Surg Am 2001; 83(8): 1182-7.
41. van Noort A, van der Werken C. The floating shoulder. Injury 2006; 37(3): 218-27.
42. Burkhart SS, De Beer JF, Barth JR, Cresswell T, Roberts C, Richards DP. Results of modified Latarjet reconstruction in patients with anteroinferior instability and significant bone loss. Arthroscopy 2007; 23(10): 1033-41.
43. Malicky DM, Soslowsky LJ, Blasier RB, Shyr Y. Anterior glenohumeral stabilization factors: progressive effects in a biomechanical model. J Orthop Res 1996; 14: 282-8.
44. Burke CS, Roberts CS, Nyland JA, Radmacher PG, Acland RD, Voor MJ. Scapular thickness implications for fracture fixation. J Shoulder Elbow Surg 2006; 15(5): 645-8.
45. Ebraheim NA, Mekhail AO, Padanilum TG, Yeasting RA. Anatomic considerations for a modified posterior approach to the scapula. Clin Orthop Relat Res 1997; 334: 136-43.
46. Obremskey W, Lyman JR. A modified judet approach to the scapula. J Orthop Trauma 2004; 18(10): 696-9.
47. Bauer T, Abadie O, Hardy P. Arthroscopic treatment of glenoid fractures. Arthroscopy 2006; 22: 569 e1-e6.
48. Tauber M, Moursy M, Eppel M, Koller H, Resch H.. Arthroscopic screw fixation of large anterior glenoid fractures. Knee Surg Sports Traumatol Arthrosc 2008; 16: 326-32.
49. Sano T, Matsuoka H, Nakayama K. Arthroscopic treatment of an anterior glenoid fracture with a cannulated, headless screw and suture anchors: A case report. Knee Surg Sports Traumatol Arthrosc 2009; 17: 539-41.
50. Casperi R, Saume F. Arthroscopic reconstruction of the shoulder: The Bankart repair. In: McGinty J, ed. Operative arthroscopy. New York: Raven; 1997: 695-707.

49 CONGRESO SECOT

3, 4 y 5 de octubre

MÁLAGA 2012

Acta Ortopédica Gallega
www.sogacot.org/AOG
Revisión

Lesiones del labrum superior

Hermida Sánchez M[1]✉, Vieitez Reyes A[1], Sines Castro F[2]

1 Complexo Hospitalario Universitario de Santiago de Compostela, A Coruña, España
2 Hospital Virxe da Xunqueira, Cee, A Coruña, España

RESUMEN

El complejo "labrum glenoideo superior / inserción del tendón del bíceps" se lesiona con relativa frecuencia en relación con traumatismos por tracción o compresión o microtraumatismos de repetición generalmente en deportistas que realizan lanzamientos con el brazo por encima de la cabeza.
El diagnóstico resulta en ocasiones complejo porque no existen test clínicos específicos, la artroRNM alcanza valores de fiabilidad en torno al 80% y existen variaciones anatómicas importantes que dificultan la valoración artroscópica.
El tratamiento conservador se basa en programas de estiramiento de la cápsula posteroinferior y el tratamiento quirúrgico trata de reanclar el labrum desprendido o en su caso desbridar los fragmentos inestables. La tenotomía/tenodesis del bíceps es una opción a tener en cuenta en pacientes de más edad.

PALABRAS CLAVE

labrum superior, SLAP, hombro del lanzador

ABSTRACT

Injuries of the superior labrum.
The complex "superior glenoid labrum / biceps tendon insertion" is injured quite often by tension or compression trauma or repeated microtrauma in athletes who perform throws with his arm above his head.
Sometimes the diagnosis is complex because there are no specific clinical test, arthro-MRI reliability reached values around 80% and there are important anatomical variations that make the arthroscopic assessment difficult.
Conservative treatment is based on stretching programs of the postero-inferior capsule while surgical treatment attempts to re-anchor the detached labrum or to debride unstable fragments. The tenotomy/tenodesis of the biceps is an option to be considered in older patients.

KEYWORDS

superior labrum, SLAP, thrower's shoulder

© 2012 Acta Ortopédica Gallega

Introducción

La lesión del labrum superior (SLAP) fue descrita primariamente en deportistas lanzadores por Andrews en 1985 y posteriormente definida y clasificada por Snyder en 1990. Se caracteriza por la desinserción del labrum superior desde anterior a posterior con afectación de la inserción del tendón de la porción larga del bíceps[1] (en adelante PLB)
Su prevalencia oscila del 4% al 5.9% en series de artroscopias de hombro consecutivas[2]. Hasta un 40% de estos pacientes presentan una lesión de espesor parcial o total del manguito rotador[3].

Anatomía

En estudios anatómicos se ha podido demostrar que aproximadamente el 50% de las fibras del tendón de la PLB se insertan en el tubérculo supraglenoideo, situado a unos 5 mm medial respecto a la superficie glenoidea, y el otro 50% en el labrum glenoideo superior. Esta inserción labral puede ser predominantemente anterior, posterior o mixta siendo la posterior más frecuente[2-4].
La vascularización del labrum glenoideo procede de la red vascular capsular y de vasos del periostio de la glena, siendo más tenue precisamente en su zona anterosuperior, donde penetra tan solo en su zona más periférica. Esta vascularización aparece aún más precaria en los especímenes de mayor edad.
Otro hallazgo relevante es la existencia de una rica proliferación de receptores propioceptivos en el primer centímetro del tendón de la PLB.
La morfología del labrum es habitualmente triangular con una inserción ligeramente medial al límite del cartílago glenoideo lo que determina la existencia de un receso sublabral, que no debe confundirse con una desinserción del mismo. Puede existir además un labrum con una disposición meniscoide que recubre en parte el cartílago de la glena superior y que con frecuencia muestra roturas de carácter degenerativo. Por último, exísten variaciones anatómicas en la disposición del labrum superior. Podemos encontrarnos un foramen su-

✉ **Autor para correspondencia:**
Servicio de COT, Complexo Hospitalario Universitario de Santiago de Compostela.
Travesía da Choupana s/n. 15706 Santiago de Compostela

blabral en el 3.3% de los casos, un foramen sublabral asociado a un ligamento glenohumeral medio tipo cuerda en un 8.6% y una ausencia del labrum anterosuperior con un ligamento glenohumeral medio tipo cuerda (complejo de Bufford) en un 1.5%[1].

Fisiopatología

Las lesiones del labrum superior pueden ser de origen traumático o degenerativo. Las primeras pueden deberse a traumatismos o a microtraumatismos de repetición. Las segundas se encuentran con frecuencia en pacientes de cierta edad, desconociéndose el grado de repercusión clínica.

Las lesiones traumáticas pueden tener su origen en un mecanismo de compresión axial del húmero, generalmente durante una caída con el brazo extendido y el hombro en ligera flexión anterior y abducción, o en un traumatismo por tracción sobre la PLB. Esta tracción puede producirse en una dirección horizontal (por ej. durante el esquí acuático) o en dirección vertical en sentido hacia abajo (por ej. evitando la caída de un objeto pesado) o en sentido hacia arriba (por ej. al quedarse colgando por el brazo para evitar una caída desde una altura). Pero hasta en un 17% de los casos se ha descrito únicamente un traumatismo directo en la cara anterior del hombro[5].

Los microtraumatismos que pueden dar lugar a una lesión SLAP acontecen casi de manera exclusiva en deportistas de lanzamiento y ha sido profusamente descrito por autores norteamericanos en el contexto de la práctica del béisbol. En nuestro medio podemos encontrarlas en deportistas que practican tenis, voleibol, pesca, baloncesto o lanzamientos (jabalina, disco, peso)[5].

En estos pacientes se produce una cascada patológica bien descrita por Burkhart. Todo parece comenzar durante la fase final del lanzamiento (de acompañamiento o *follow through*), en la que la cápsula posterior es la principal estructura que resiste la tremenda desaceleración. Esto tiene como consecuencia una hipertrofia y una contractura progresiva de la banda posterior del ligamento glenohumeral inferior y de toda la estructura capsular posterior. Como consecuencia de esta contractura, cuando el hombro se sitúa en abducción y rotación externa en la fase de preparación tardía (*cocking*), la cápsula inferior empuja la cabeza del húmero arriba y atrás modificando el centro de rotación glenohumeral. Al deportista lanzador, este nuevo centro de rotación, le permite conseguir una rotación externa suprafisiológica porque evita un contacto precoz de la tuberosidad mayor con el reborde glenoideo y porque consigue destensar la cápsula anteroinferior, y esto le permite ganar potencia de lanzamiento. Pero esta situación da lugar a unas excesivas fuerzas de cizallamiento a nivel del labrum posterosuperior que constituye el primer factor lesional para dicha estructura. El segundo mecanismo que se produce en dicha posición de rotación externa máxima es una verticalización, rotación excesiva y traslación posterior de la porción articular de la PLB lo que provoca una tracción excesiva de su inserción y por tanto un "arrancamiento" de sus inserciones en el tubérculo y el labrum superior. Ambos fenómenos, que coinciden además en el momento en el que la cadena cinética comienza a trasmitir fuerzas que provienen del tronco de tal magnitud que permiten alcanzar los 7000°/seg de aceleración rotatoria durante el lanzamiento. Por último, esta posición rotación y traslación posterosuperior, condiciona también un choque de la cara articular del manguito rotador contra el reborde posterosuperior de la glena, así como una excesiva torsión de las fibras del tendón supraespinoso, mecanismos ambos que se han puesto en relación con las frecuentes roturas articulares del manguito rotador que se encuentran en estos pacientes[6-9].

En cuanto a las repercusiones de la lesión de SLAP sobre la mecánica del hombro, se ha demostrado en estudios en cadáver que existe una traslación anteroinferior de la cabeza humeral y una mayor tensión de la PLB. Este desplazamiento anteroinferior es menor si se realiza una tenotomía de la PLB[10]. Este estudio corrobora los hallazgos previos in vivo según los que existe un aumento significativo de lesiones condrales en glena y húmero en los pacientes con SLAP respecto a un grupo control. La lesión condral más característica se sitúa en el segmento de la glena distal a la inserción de la PLB[11].

Clasificación

Snyder describió 4 tipos anatomopatológicos de lesión[5]:

- Tipo I: desflecamiento del borde libre con labrum y PLB estables. Hallazgo típico en pacientes de mediana edad y que probablemente no deba considerarse patológico.
- Tipo II: despegamiento del labrum y de la inserción de la PLB que los vuelve inestables. Es el más importante desde el punto de vista clínico.
    - II A: anterior. El más frecuente
    - IIB: posterior. El que más frecuentemente se encuentra en deportistas lanzadores
    - IIC: anterior y posterior. El menos frecuente de los tres.
- Tipo III: asa de cubo inestable de parte del labrum con inserción del labrum y PLB íntegras
- Tipo IV: asa de cubo inestable del labrum que se extiende a la PLB pero no suele comprometer la estabilidad de su inserción.

Maffet expandió la clasificación para incluir las lesiones que aparecían en el contexto de la inestabilidad glenohumeral[2]:

- Tipo V: Continuidad entre una lesión Bankart y una SLAP.
- Tipo VI: flap labral con un despegamiento de la in-

serción de la PLB
- Tipo VII: lesión del ligamento glenohumeral medio que se extiende superiormente hasta la inserción de la PLB. En la práctica, especialmente difícil de diferenciar de una variante anatómica.
- Tipo VIII: es un tipo II extendido a todo el labrum posterior.
- Tipo IX: SLAP que se extiende circunferencialmente a todo el labrum.
- Tipo X: un tipo II asociado a una lesión labral posteroinferior.

Existen estudios recientes con resultados discrepantes acerca de la reproductibilidad de la clasificación de Snyder. En cualquier caso en todos ellos se muestra una importante variabilidad intra/interobservador cuando se trata de establecer un diagnóstico de lesión SLAP[12,13].

Diagnóstico

Clínica

El dolor es el síntoma principal, con un patrón poco específico, generalmente de localización superior y posterior. En ocasiones el dolor se desencadena con la compresión axial del húmero (apoyo mantenido sobre el codo) o con movimientos de pronosupinación del antebrazo contra resistencia. Los síntomas mecánicos en forma de *clunks* o crepitación pueden estar presentes con las rotaciones en abducción. También son característicos la sensación de "fallo" o de "brazo muerto" y con frecuencia el deportista lanzador relata que ha perdido capacidad de controlar la bola o su saque.
La movilidad articular suele estar conservada, salvo que exista una contractura de la capsula posterior, en cuyo caso objetivaremos una limitación de la rotación interna. Los tests específicos de la PLB (Speed, Yergason) suelen reproducir el dolor. Se han descritos tests específicos: O`Brien, recolocación de Jobe, Crank test, pronosupinación en abducción y rotación externa, etc.[14]. En dos revisiones sistemáticas y dos metaanálisis recientemente publicadas se concluye que no existe un test clínico que tenga suficiente capacidad diagnóstica y por tanto no se pueden utilizar por sí solos para establecer un diagnóstico de SLAP[15-18].

Imagen

La artroRNM directa es la técnica de elección para poner de manifiesto las lesiones del labrum superior[19]. Su sensibilidad se sitúa entre el 82-95%, su especificidad oscila entre el 50-98% , con un valor predictivo positivo del 81-84% y un valor predictivo negativo del 66-96%. La correlación con los hallazgos artroscópicos a la hora de clasificar las lesiones se sitúa entre el 66-79%[20-23]. La adquisición de las imágenes en posición ABER mejora su capacidad diagnóstica al provocar una separación del labrum de la glena[24]. Los estudios realizados con modernos equipos de 3 Teslas ofrecen cifras aún mejores alcanzándose una sensibilidad del 98% y especificidad del 99%[25].

Conservador

Incluye el reposo, utilización de medicación AINE y un programa de fisioterapia específico que incluye estiramientos de la capsula posterior, estabilización de la escápula y reentrenamiento de la cadena cinética. Si los síntomas persisten > 3 meses y se ha logrado una movilidad completa debe indicarse el tratamiento quirúrgico[26].

Quirúrgico

El procedimiento artroscópico[14,26] se lleva a cabo según una técnica estándar en decúbito lateral o en silla de playa según las preferencias del equipo. Es útil colocar nuestro portal posterior estándar en una posición ligeramente más distal cuando sospechemos esta lesión. Lo primero que tendremos que realizar es una correcta exploración para determinar la existencia de una verdadera desinserción labral. Debemos palpar con cuidado las estructuras y movilizar el brazo en posición de abducción y rotación externa para verificar la inestabilidad de la inserción de la PLB. La movilización de dicha estructura mediante una pinza mientras mantenemos el codo en flexión y supinación también nos pondrá de manifiesto dicha inestabilidad. Debemos ser capaces de exponer la superficie ósea de la parte superior del cuello de la glena para estar seguros que no estamos ante un receso sublabral normal. El diagnóstico se complica cuando nos encontramos con alguna variante anatómica como el foramen sublabral o el complejo de Bufford. Realizar algún tratamiento sobre un labrum normal nos acarreará problemas de movilidad en el postoperatorio y está asociado con malos resultados clínicos. El signo del *drive-through* descrito para la inestabilidad suele estar presente en estos pacientes[27].
Las lesiones de tipo I generalmente son asintomáticas por lo que no es necesario tratarlas, a lo sumo se realiza una regularización labral.
En las lesiones tipo II tendremos que realizar una reinserción mediante anclajes óseos y anudado del labrum. Existe controversia acerca de la conveniencia de reanclar estas lesiones en pacientes fuera del grupo de los deportistas jóvenes y especialmente cuando aparecen asociadas a lesiones de espesor completo del manguito rotador en pacientes de menor demanda funcional[28,30,31]. En estos casos la reparación del manguito asociada a una tenotomía de la PLB se asocia con mejores resultados clínicos que la reparación de ambas lesiones en un estudio de nivel I[29].
De la misma manera, en las lesiones SLAP que aparecen en el contexto de una inestabilidad, se han comunicado mejores resultados con el tratamiento de la inestabilidad asociado a desbridamiento del SLAP que con el reanclaje de ambas lesiones[32]. En las lesiones tipo III es suficiente

con resecar el asa de cubo. En las lesiones tipo IV se reseca igualmente el asa de cubo y su extensión a la PLB. Debemos entonces valorar el remanente de PLB. Si su afectación supera el 30% procederemos a realizar una tenodesis[5].

Las lesiones tipo V, VI, VII, VIII, IX y X nos las encontraremos generalmente en un caso de inestabilidad. Procederemos tratar las lesiones relacionadas con la misma y a desbridar y reanclar el labrum superior avulsionado[2]. Para realizar el reanclaje labral debemos desbridar primero el tejido cicatricial (Figura 1). Podemos utilizar indistintamente sistemas de anclaje con o sin nudos.

Los anclajes reabsorbibles se asocian con mayor tasa de reoperaciones que los metálicos[35]. Para su inserción utilizaremos el portal anterosuperior establecido en el borde anterior del tendón del supraespinoso que nos permitirá acceso al cuadrante superoanterior. Para el cuadrante superoposterior estableceremos un portal transtendinoso percutáneo y si precisamos acceder a la zona posterior intercambiaremos nuestra cámara a un portal superior o anterior y trabajaremos desde nuestro portal posterior[27]. La utilización del portal de Nevassier no parece útil ya que condiciona una dirección del anclaje poco satisfactoria e incluso se han descrito lesiones del nervio supraescapular[2].

Los anclajes deben insertarse a unos 45° respecto a la superficie articular (Figura 2) y pueden colocarse delante y/o detrás de la PLB. Los nudos pueden configurarse de manera simple o tipo colchonero. Ninguna configuración se ha demostrado superior en estudios en cadáver, sin embargo el reanclaje y anudado del labrum por detrás de la PLB ha demostrado ser suficiente para estabilizar todo el complejo lesional[27,33,34]. Los puntos que transfixian o rodean la inserción de la PLB suelen relacionarse con dolor refractario en el postoperatorio y el anclaje anterior puede condicionar una limitación de la rotación externa. La utilización de implantes reabsorbibles se ha relacionado con cifras más altas de fracaso y reoperación[35].

Figura 1. *Para realizar el reanclaje labral se desbrida primero el tejido cicatricial.*

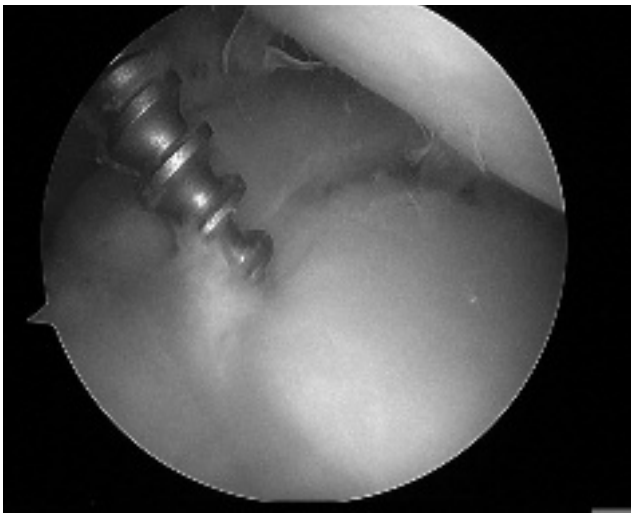

Figura 2. *Los anclajes se insertan a unos 45° respecto a la superficie articular.*

Manejo postquirúrgico[2,27]

Se utiliza un sling durante 3 semanas. Desde el postoperatorio se retira el cabestrillo para realizar movimientos pasivos de rotación externa con el brazo pegado al cuerpo.

A las 3 semanas se retira el cabestrillo y se autorizan ejercicios de estiramiento pasivo en todos los planos con especial atención a la cápsula posterior.

A las 6 semanas se comienzan ejercicios de fortalecimiento del manguito rotador y a las 8 semanas potenciación del bíceps.

Los deportistas pueden comenzar a entrenar con lanzamientos a los 4 meses y a los 6 meses pueden reincorporarse a su actividad completa.

Resultados

Es necesario precisar que la evidencia de los resultados obtenidos procede de estudios de nivel III y IV. De manera general los resultados clínicos medidos con diferentes escalas de valoración (UCLA, ASES, L`Insalata) obtienen un 40-94% de buenos o excelentes. Pero cuando se analiza la capacidad de retornar al nivel de actividad previo del paciente deportista, estos resultados se deterioran oscilando los datos entre un 20-94%. En el grupo concreto de lanzadores de béisbol (pitchers) únicamente un 64% recuperan su nivel prelesional[36,37]. En un reciente trabajo se comunica que los pacientes que practican deportes de lanzamiento perciben tras la cirugía se han recuperado a un 84% de su nivel prelesional[38].

Bibliografía

1. Keener JD, Brophy RH. Superior labral tears of the shoulder: pathogenesis, evaluation, and treatment. J Am Acad Orthop Surg 2009; 17(10): 627-37.
2. Barber FA, Field LD, Ryu RK. Biceps tendon and superior labrum injuries: Decision making. Instr Course Lect 2008; 57: 527-38.
3. Elser F, Braun S, Dewing CB, Giphart JE, Millett PJ. Anatomy, function, injuries, and treatment of the long head of the biceps brachii tendon. Arthroscopy 2011; 27(4): 581-92.
4. Cooper DE, Arnoczky SP, O'Brien SJ, Warren RF, DiCarlo E, Allen AA. Anatomy, histology, and vascularity of the glenoid labrum. An anatomical study. J Bone Joint Surg Am 1992; 74(1): 46-52.
5. Mileski R, Snyder SJ. Superior labral lesions in the shoulder: pathoanatomy and surgical management. J Am Acad Orthop Surg 1998; 6(2): 121-31.
6. Burkhart SS, Morgan C. SLAP lesions in the overhead athlete. Orthop Clin North Am 2001; 32(3): 431-41, viii.
7. Burkhart SS, Morgan CD, Kibler WB. The disabled throwing shoulder: spectrum of pathology Part I: Pathoanatomy and biomechanics. Arthroscopy 2003; 19(4): 404-20.
8. Drakos MC, Rudzki JR, Allen AA, Potter HG, Altchek DW. Internal impingement of the shoulder in the overhead athlete. J Bone Joint Surg Am 2009; 91(11): 2719-28.
9. Bach HG, Goldberg BA. Posterior capsular contracture of the shoulder. J Am Acad Orthop Surg 2006; 14(5): 265-77.
10. Patzer T, Lichtenberg S, Kircher J, Magosch P, Habermeyer P. Influence of SLAP lesions on chondral lesions of the glenohumeral joint. Knee Surg Sports Traumatol Arthrosc 2010; 18(7): 982-7.
11. Patzer T, Habermeyer P, Hurschler C, Bobrowitsch E, Paletta JR, Fuchs-Winkelmann S, Schofer MD. Increased glenohumeral translation and biceps load after SLAP lesions with potential influence on glenohumeral chondral lesions: a biomechanical study on human cadavers. Knee Surg Sports Traumatol Arthrosc 2011; 19(10): 1780-7.
12. Gobezie R, Zurakowski D, Lavery K, Millett PJ, Cole BJ, Warner JJ. Analysis of interobserver and intraobserver variability in the diagnosis and treatment of SLAP tears using the Snyder classification. Am J Sports Med 2008; 36(7): 1373-9.
13. Jia X, Yokota A, McCarty EC, Nicholson GP, Weber SC, McMahon PJ, Dunn WR, McFarland EG. Reproducibility and reliability of the Snyder classification of superior labral anterior posterior lesions among shoulder surgeons. Am J Sports Med 2011; 39(5): 986-91.
14. Greiwe RM, Ahmad CS. Management of the throwing shoulder: cuff, labrum and internal impingement. Orthop Clin N Am 2010; 41(3): 309-23
15. Calvert E, Chambers GK, Regan W, Hawkins RH, Leith JM. Special physical examination tests for superior labrum anterior posterior shoulder tears are clinically limited and invalid: A diagnostic systematic review. J Clin Epidemiol 2009; 62(5): 558-63.
16. Jones GL, Galluch DB. Clinical assessment of superior glenoid labral lesions: A systematic review. Clin Orthop Relat Res 2007; 455: 45-51.
17. Walton DM, Sadi J. Identifying SLAP lesions: a meta-analysis of clinical tests and exercise in clinical reasoning. Phys Ther Sport 2008; 9(4): 167-76.
18. Meserve BB, Cleland JA, Boucher TR. A meta-analysis examining clinical test utility for assessing superior labral anterior posterior lesions. Am J Sports Med 2009; 37(11): 2252-8.
19. De Maeseneer M, Van Roy F, Lenchik L, Shahabpour M, Jacobson J, Ryu KN, Handelberg F, Osteaux M. CT and MR arthrography of the normal and pathologic anterosuperior labrum and labral-bicipital complex. Radiographics 2000; 20 Spec No: S67-81.
20. Bencardino JT, Beltran J, Rosenberg ZS, Rokito A, Schmahmann S, Mota J, Mellado JM, Zuckerman J, Cuomo F, Rose D. Superior labrum anterior-posterior lesions: diagnosis with MR arthrography of the shoulder. Radiology 2000; 214(1): 267-71.
21. Waldt S, Burkart A, Lange P, Imhoff AB, Rummeny EJ, Woertler K. Diagnostic performance of MR arthrography in the assessment of superior labral anteroposterior lesions of the shoulder. AJR Am J Roentgenol 2004; 182(5): 1271-8.
22. Iqbal HJ, Rani S, Mahmood A, Brownson P, Aniq H. Diagnostic value of MR arthrogram in SLAP lesions of the shoulder. Surgeon 2010; 8(6): 303-9.
23. Amin MF, Youssef AO. The diagnostic value of magnetic resonance arthrography of the shoulder in detection and grading of SLAP lesions: Comparison with arthroscopic findings. Eu J Radiol 2011, In press.
24. Jung JY, Ha DH, Lee SM, Blacksin MF, Kim KA, Kim JW. Displaceability of SLAP lesion on shoulder MR arthrography with external rotation position. Skeletal Radiol 2011; 40(8): 1047-55.
25. Magee T. 3-T MRI of the shoulder: is MR arthrography necessary? AJR Am J Roentgenol 2009; 192(1): 86-92.
26. Meister K, Seroyer S. Arthroscopic management of the thrower's shoulder: internal impingement. Orthop Clin North Am 2003; 34(4): 539-47.
27. Burkhart SS, Morgan CD, Kibler WB. The disabled throwing shoulder: spectrum of pathology. Part II: evaluation and treatment of SLAP lesions in throwers. Arthroscopy 2003; 19(5): 531-9.
28. Abbot AE, Li X, Busconi BD. Arthroscopic treatment of concomitant superior labral anterior posterior (SLAP) lesions and rotator cuff tears in patients over the age of 45 years. Am J Sports Med 2009; 37(7): 1358-62.
29. Franceschi F, Longo UG, Ruzzini L, Rizzello G, Maffulli N, Denaro V. No advantages in repairing a type II superior labrum anterior and posterior (SLAP) lesion when associated with rotator cuff repair in patients over age 50: a randomized controlled trial. Am J Sports Med 2008; 36(2): 247-53.
30. Katz LM, Hsu S, Miller SL, Richmond JC, Khetia E, Kohli N, Curtis AS. Poor outcomes after SLAP repair: descriptive analysis and prognosis. Arthroscopy 2009; 25(8): 849-55.
31. Boileau P, Parratte S, Chuinard C, Roussanne Y, Shia D, Bicknell R. Arthroscopic treatment of isolated type II SLAP lesions: biceps tenodesis as an alternative to reinsertion. Am J Sports Med 2009; 37(5): 929-36.
32. Takase K. Risk of motion loss with combined Bankart and SLAP repairs. Orthopedics 2009; 32(8).
33. Domb BG, Ehteshami JR, Shindle MK, Gulotta L, Zoghi-Moghadam M, MacGillivray JD, Altchek DW. Biomechanical comparison of 3 suture anchor configurations for repair of type II SLAP lesions. Arthroscopy 2007; 23(2): 135-40.

34. Morgan RJ, Kuremsky MA, Peindl RD, Fleischli JE. A biomechanical comparison of two suture anchor configurations for the repair of type II SLAP lesions subjected to a peel-back mechanism of failure. Arthroscopy 2008; 24(4): 383-8.
35. Park MJ, Hsu JE, Harper C, Sennett BJ, Huffman GR. Poly-L/D-lactic acid anchors are associated with reoperation and failure of SLAP repairs. Arthroscopy 2011; 27: 1335-40.
36. Brockmeier SF, Voos JE, Williams RJ 3rd, Altchek DW, Cordasco FA, Allen AA; Hospital for Special Surgery Sports Medicine and Shoulder Service. Outcomes after arthroscopic repair of type-II SLAP lesions. J Bone Joint Surg Am 2009; 91(7): 1595-603.
37. Gorantla K, Gill C, Wright RW. The outcome of type II SLAP repair: a systematic review. Arthroscopy 2010; 26(4): 537-45.
38. Neuman BJ, Boisvert CB, Reiter B, Lawson K, Ciccotti MG, Cohen SB. Results of arthroscopic repair of type II superior labral anterior posterior lesions in overhead athletes: assessment of return to preinjury playing level and satisfaction. Am J Sports Med 2011; 39(9): 1883-8.

Acta Ortop Gallega 2012; 8(1): 43-46

Acta Ortopédica Gallega

www.sogacot.org/AOG

Documento especial

Documento informativo sobre las fracturas atípicas relacionadas con el uso prolongado de bifosfonatos para el tratamiento de la osteoporosis

Caeiro Rey JR[1], Caamaño Freire M[2], Suárez Guijarro JM[1], Graña Gil G[2]

1 En representación del Grupo de Estudio de la Osteoporosis (GEOPS) de la SOCIEDAD GALLEGA DE CIRUGÍA ORTOPÉDICA Y TRAUMATOLOGÍA (SOGACOT)
2 En representación del Grupo de Trabajo en Osteoporosis y Metabolismo Mineral (GTOMM) de la SOCIEDAD GALLEGA DE REUMATOLOGÍA (SGR)

Introducción

Los bisfosfonatos son considerados actualmente tratamiento de primera elección de la enfermedad osteoporótica. Su reconocida eficacia antifractura en todos los tipos de osteoporosis y su presencia en el mercado desde hace varios años, los convierten en los fármacos de uso más extendido para el tratamiento de la enfermedad.

En la última década se han descrito una serie de efectos adversos relacionados con esta medicación que han encendido la voz de alarma sobre la conveniencia o no de mantener el tratamiento continuado con estos fármacos durante un período largo de tiempo. Entre estos efectos se encuentra la aparición de una serie de fracturas consideradas atípicas por su localización y apariencia radiológica que se manifiestan en pacientes tratados de forma crónica con bisfosfonatos. Estas fracturas, que comparten una serie de características clínicas comunes, no cumplen el clásico perfil de la fractura por fragilidad osteoporótica. La prolongada inhibición del remodelado óseo podría ser el sustrato fisiopatológico para su explicación, aunque todavía no está claramente establecida esta relación causal.

Concepto de fractura atípica

Las fracturas atípicas relacionadas con el uso prologado de bisfosfonatos son fracturas la mayor parte de las veces localizadas en el tercio proximal y medio de la diáfisis femoral, aunque pueden aparecer en cualquier otra localización de esta diáfisis, desde la porción distal del trocánter menor hasta la porción proximal de la prominencia supracondílea de la metáfisis femoral distal[1,2].

Desde el punto de vista del mecanismo causal, aparecen normalmente después de un traumatismo de baja energía, equivalente a una caída desde la propia altura o menor, aunque pueden aparecer también de manera espontánea[1,2]. Pueden ser fracturas completas o incompletas, pudiendo en ambos casos ser bilaterales. Las completas afectan a la totalidad de la diáfisis, tienen normalmente un trazo transverso o ligeramente oblicuo con formación de una característica espícula medial y son no conminutas. Las incompletas, en cambio, afectan exclusivamente a una de las corticales diafisarias, normalmente la lateral, comportándose en su apariencia anatomopatológica como una fractura de estrés y radiológicamente como una línea transversa radiolucente localizada en dicha cortical. Ambos tipos asocian macroscópicamente una reacción periostal y engrosamiento de la cortical lateral a nivel del foco de fractura, características ambas indicativas de fractura de estrés. En ocasiones el engrosamiento cortical es más generalizado, afectando a ambas corticales[1,2].

Desde el punto de vista clínico, las fracturas atípicas relacionadas con el uso prolongado de bisfosfonatos se caracterizan por estar asociadas en ocasiones a diferentes tipos de situaciones comórbidas (insuficiencia-deficiencia de vitamina D, hipofosfatemia, artritis reumatoide, etc.) y a diversos tipos de tratamientos farmacológicos (glucocorticoides, inhibidores de la bomba de protones, otros antiosteoporóticos, etc.), así como por presentar bastante a menudo un cuadro prodrómico de dolor en la ingle o el muslo[1,2]. Las fracturas atípicas precisan desde el punto de vista diagnóstico la exclusión de otras posibles causas de fracturas de baja energía, (fracturas patológicas asociadas a tumores primarios o metastásicos del hueso, fracturas de stress, etc.)

Para facilitar la identificación y tipificación de este tipo de fracturas, se han establecido recientemente una serie de criterios mayores y menores de diagnóstico[1] (Tabla 1). Para que una fractura sea clasificada como atípica relacionada con el uso prolongado de bisfosfonatos debe cumplir la totalidad de los criterios mayores. Los criterios menores, aunque frecuentemente asociados a las mismas, pueden no estar presentes en la totalidad de los pacientes.

Epidemiología de las fracturas atípicas

Actualmente se estima que la incidencia general de las fracturas subtrocantéricas de fémur es baja, suponiendo un 2-4% de la totalidad de las fracturas de la extremidad proximal del fémur[3]. El 75% de este tipo de fracturas estaría normalmente relacionado con traumatismos de alta energía, como por ejemplo los accidentes de tráfico[4].

Tabla 1. *Criterios diagnósticos de fractura atípica femoral relacionada con el uso prolongado de bifosfonatos.*

Criterios mayores
- Localización en cualquier punto de la diáfisis femoral, desde la porción distal del trocánter menor hasta la porción proximal de la prominencia supracondílea de la metáfisis femoral distal
- Asociada a ausencia de traumatismo o a un trauma mínimo equivalente a una caída desde la propia altura o menor
- Trazo transverso o ligeramente oblicuo
- Sin conminución
- Completas, afectando a ambas corticales y en ocasiones con una espícula medial o incompletas, afectando a la cortical externa
Criterios menores
- Posibilidad de reacción perióstica localizada en cortical externa
- Aumento generalizado del grosor cortical de la diáfisis
- Síntomas prodrómicos como dolor en muslo o ingle
- Bilateralidad tanto de los síntomas como de las fracturas
- Retraso en la consolidación
- Enfermedades metabólicas óseas asociadas
- Tratamientos farmacológicos asociados

Su repercusión en cuanto a morbimortalidad es similar a las de las fracturas de la extremidad proximal del fémur, con tasas de mortalidad del 14% a los 12 meses y del 25% a los 24, y con repercusiones funcionales que hacen que la mayoría de los pacientes (71%), no puedan volver a las actividades básicas de la vida diaria en condiciones similares a las que tenían antes de producirse la fractura[5].

Cuando se evalúa más específicamente la epidemiología de las fracturas subtrocantéricas por insuficiencia o estrés, que se producen en determinadas condiciones metabólicas óseas por una deficiente resistencia elástico-plástica del hueso[6], se constata una prevalencia cercana al 1% para este tipo de fracturas[7]. Por tanto, la incidencia de fracturas atípicas relacionadas con el uso prolongado de bisfosfonatos parece ser muy baja, tanto en comparación directa con el número de fracturas subtrocantéricas o diafisarias de fémur en general como indirecta en relación con el número de fracturas vertebrales, no vertebrales y de cadera que son prevenidas por este tipo de fármacos[1,2].

No obstante, un trabajo recientemente publicado sugiere la presencia de un rápido, pronunciado y reversible incremento de las fracturas atípicas entre los pacientes a tratamiento prolongado con bifosfonatos[8]. Así, de acuerdo con lo publicado en ese trabajo la odds ratio para este tipo de fracturas sería de un 1.3% (IC al 95%: 1.1-1.6) por cada 100 dosis diarias prescritas de estos medicamentos, lo que se correspondería con un incremento del riesgo de casi 10 veces en los dos primeros años y de 120 veces en los primeros 5 años de tratamiento[8].

Con estos datos, si se compara el riesgo de fractura atípica con el de fractura de cadera (1510 por 100000 usuarios de bifosfonatos) del mismo estudio, parece que el riesgo podría superar al beneficio aproximadamente después de 7 años de tratamiento, pero con un intervalo de confianza muy amplio en la extrapolación (OR a los 5 años: 7-5300)[9].

Se ha publicado muy recientemente que sólo aquellas fracturas atípicas que asocian uno o más criterios menores, son las que parecen mostrar una asociación clara con el uso de bifosfonatos y una tendencia creciente a aumentar el riesgo con en tiempo de exposición a dichos fármacos[10].

Se ha publicado recientemente también que el engrosamiento cortical, como criterio diagnóstico menor, pudiera ser una característica basal del paciente no relacionada con el uso prolongado de bifosfonatos, pero que sí actuaría como marcador de la susceptibilidad a sufrir este tipo de fracturas, propensión que los bifosfonatos podrían exacerbar en individuos susceptibles, posiblemente a través de sus efectos sobre el recambio óseo[11].

Recomendaciones

A pesar de que de los principales estudios de seguimiento a largo plazo con bisfosfonatos se puede extrapolar una muy baja incidencia de fracturas atípicas subtrocantéricas o diafisarias de fémur, y que en la literatura publicada al respecto se encuentran pocos informes de casos clínicos o de revisiones que hayan demostrado específicamente un mayor riesgo de este tipo de fracturas entre los usuarios de esta medicación, su aparición ha generado, sin duda alguna, cierta alarma entre los profesionales de la sanidad con dedicación a este tipo de patología.

Por ello, entidades como la ASBMR o la IOF, en sus documentos de consenso sobre fracturas atípicas relacionadas con el tratamiento prolongado con bifosfonatos[1,12], consideran que si bien no se puede establecer una clara relación causal con la terapia con bisfosfonatos, es necesaria una más profunda investigación epidemiológica y una mayor cantidad de estudios bien diseñados para caracterizar y definir con claridad la fisiopatología de este tipo de fracturas, para de ese modo poder establecer su importancia y todos aquellos factores de riesgo que pudieran estar relacionados con las mismas. En este mismo sentido, si bien es cierto que la supresión del remodelado óseo que origina el tratamiento prolongado con bisfosfonatos pudiera tener cierta influencia en la aparición de fracturas atípicas en pacientes con una condición

ósea prepatológica no claramente establecida, y que probablemente coincida con la de los pacientes con alto riesgo de sufrir fracturas de perfil osteoporótica en general, no debemos olvidar los beneficios que este tratamiento supone para los pacientes con osteoporosis.
Por lo tanto, a modo de recapitulación final y de consenso entre los grupos GEOPS y GTOMM nos gustaría exponer una serie de consideraciones con respecto a las fracturas atípicas relacionadas con el tratamiento prolongado con bifosfonatos:

1. Los bisfosfonatos son fármacos antiosteoporóticos altamente eficaces en la prevención de fracturas vertebrales y no vertebrales, incluidas las de la cadera. Están considerados fármacos seguros con escasa incidencia de efectos adversos.
2. En el momento actual, a tenor de la bibliografía disponible, los bisfosfonatos continúan siendo el tratamiento estándar de la osteoporosis, no habiendo motivo de alarma que justifique la no prescripción o retirada de los mismos por esta causa en pacientes con osteoporosis o fractura osteoporótica.
3. La decisión de iniciar o no un tratamiento de la osteoporosis con bisfosfonatos debe ser absolutamente individualizada y basarse en una correcta evaluación de la relación riesgo/beneficio que conlleva. Si bien parece claro que los pacientes con osteoporosis a tratamiento con bisfosfonatos se benefician de una importante reducción del riesgo de fractura durante al menos 5 años, el uso continuado de este tratamiento más allá de ese tiempo debe ser revaluado anualmente.
4. La incidencia de fracturas atípicas en los pacientes tratados con bisfosfonatos es extremadamente baja, no afectando a la relación riesgo/beneficio de estos fármacos.
5. No se puede establecer una relación causal directa entre el tratamiento prolongado con bisfosfonatos y la aparición de fracturas atípicas, siendo probable que estos fármacos jueguen un papel en el desarrollo de las mismas, pero no posible que ésta sea única condición para el desarrollo de las mismas.
6. La incidencia de fracturas femorales atípicas se incrementa con el tiempo de exposición a los bisfosfonatos. La duración media de tratamiento con bisfosfonatos en los pacientes con fractura atípica femoral es de 7 años.
7. Las fracturas atípicas relacionadas con el tratamiento prolongado con bisfosfonatos pueden ser uni o bilaterales, incompletas o completas. Radiológicamente se caracterizan por presentar un trazo habitualmente transversal o ligeramente oblicuo, no conminuto y con formación de una característica espícula medial. Se puede apreciar en la mayoría de los casos un engrosamiento cortical lateral. Presentan entre sus características cierta propensión al retardo de la consolidación.
8. Ante un paciente con tratamiento prolongado con bisfosfonatos que refiera dolor en la ingle o en el muslo de forma continuada y en todos los casos de fractura atípica unilateral completa e incompleta, estén o no presentes los síntomas, se recomienda realizar una radiología simple AP/L del fémur contralateral que incluya la totalidad de la diáfisis. Si esta prueba no resulta totalmente concluyente y el nivel de sospecha clínica es elevado estaría indicada la realización adicional de una TAC, una RMN o una gammagrafía del fémur contralateral en busca de signos predictivos de la presencia de fractura por insuficiencia o de estrés en evolución (Figura 1).
9. Las fracturas atípicas completas subtrocantéricas o diafisarias femorales requieren una osteosíntesis eficaz mediante enclavado intramedular con clavo largo fresado que proteja de refractura la totalidad de la diáfisis femoral. En las fracturas atípicas incompletas con dolor en el muslo, sobre todo si no han respondido al tratamiento conservador, pudiera estar recomendado el enclavado endomedular profiláctico.
10. Debe indicarse la supresión inmediata del bisfosfonato que se venía tomando en todos aquellos pacientes con fractura completa, incompleta o imágenes radiológicas que sugieran insuficiencia o fractura de estrés en evolución.
11. Aún en ausencia de una evidencia científica definitiva que lo ratifique, la administración de teriparatida (1-34 PTH) en los pacientes que han sufrido este tipo de fracturas parece indicada, particularmente cuando no haya evidencia de consolidación radiológica a las 4-6 semanas de la intervención quirúrgica.
12. Se requieren estudios prospectivos bien diseñados, para establecer realmente el riesgo de padecer este tipo de fracturas y su posible relación con este tratamiento. Es necesario crear códigos diagnósticos específicos para facilitar su registro, promover su estudio y establecer un adecuado manejo médico-quirúrgico.

Bibliografía

1. Shane E, Burr D, Ebling PR, Abrahamsen B, Adler RA, Brown TD, *et al*. Atypical subtrochanteric and diaphyseal femoral fractures: report of a task force of the American Society for Bone and Mineral Research. J Bone Miner Res 2010; 25: 2267-94.
2. Caeiro-Rey JR, Etxebarria-Foronda I, Mesa-Ramos M. Fracturas atípicas relacionadas con el uso prolongado de bifosfonatos. Estado de la situación. Rev Ortp Traumatol 2011; 55: 392-404.
3. Shane E. Evolving data about subtrochanteric fractures and biphosphonates. N Engl J Med 2010; 362: 1825-7.
4. Salminen S, Pihlajamaki H, Avikainen V, Kyro A, Bostman O. Specific features associated with femoral shaft fractures caused by low energy trauma. J Trauma 1997; 43: 117-22.
5. Ekstrom W, Nemeth G, Samnegard E, Dalen N, Tidemark J, Quality of life after a subtrochanteric fracture: A prospective cohort study on 87 elderly patients. Injury 2009; 40: 371-6.

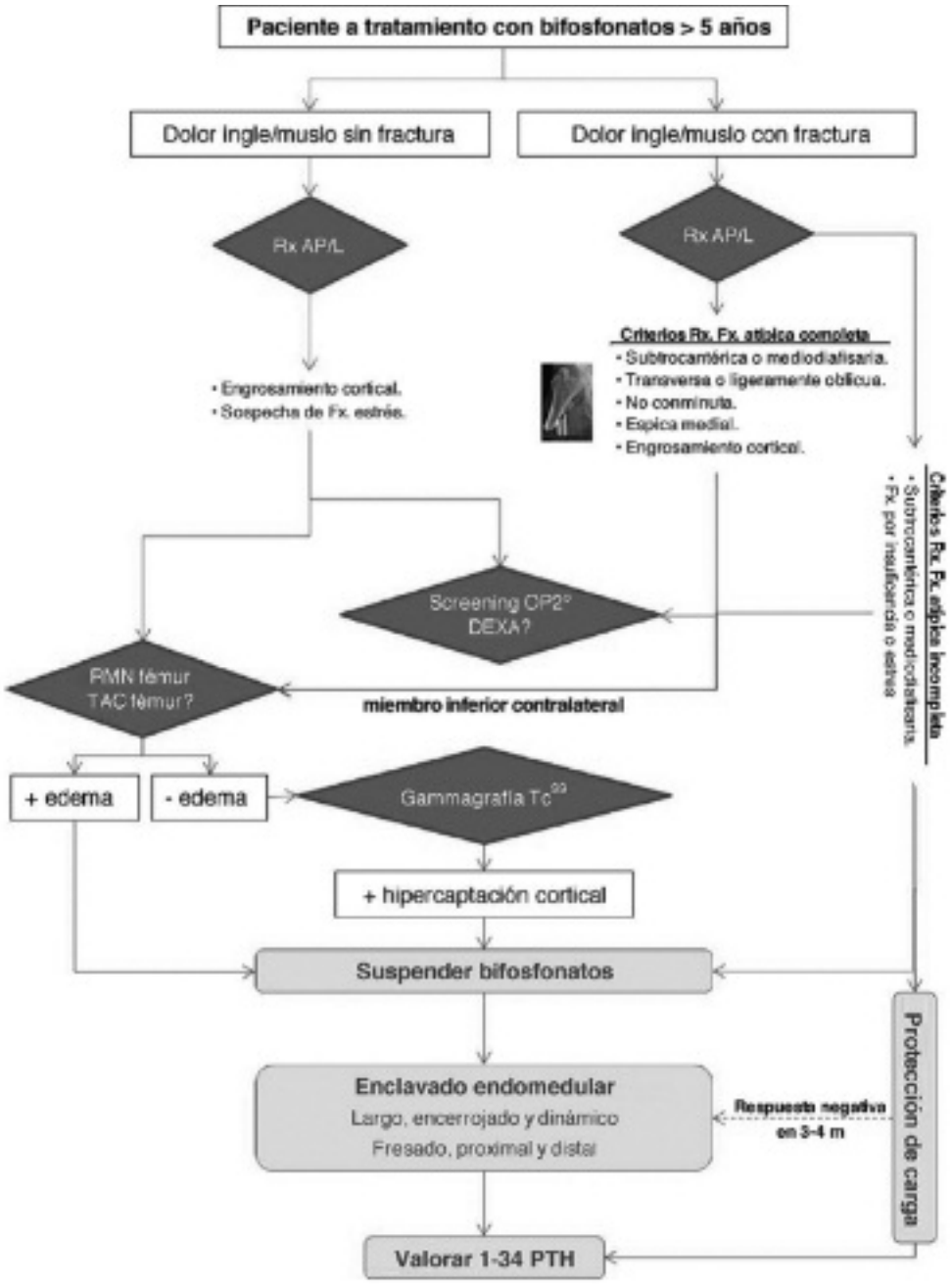

Figura 1. *Algoritmo de diagnóstico y tratamiento de las fracturas atípicas relacionadas con el uso prolongado de bisfosfonatos.*

6. Daffner RH, Pavlov H. Stress fractures: Current concepts. AJR Am J Roentgenol 1992; 159: 245-52.
7. Martin-Hunyadi C, Heitz D, Kaltenbach G, Pfitzenmeyer P, Mourey F, Vogel T, *et al*. Spontaneous insufficiency fractures of long bones: A prospective epidemiological survey in nursing home subjects. Arch Gerontol Geriatr 2000; 31: 207-14.
8. Schilcher J, Michaelsson K, Aspenberg P. Bisphosphonate use and atypical fractures of the femoral shaft. N Engl J Med 2011; 364: 1728-37.
9. Abrahamsen B. Atypical femur fractures: Refining the clinical picture. J Bone Miner Res 2012; 27: 975-6.
10. Feldstein AC, Black D, Perrin N, Rosales AG, Friess D, Boardman D, *et al*. Incidence and demography of femur fractures with and without atypical features. J Bone Miner Res 2012; 27: 977-86.
11. Unnanuntana A, Ashfaq K, Ton QV, Kleimeyer JP, Lane JM. The effect of long-term alendronate treatment on cortical thickness of the proximal femur. Clin Orthop Relat Res 2012; 470: 291-8.
12. Rizzoli R, Akesson K, Bouxsein M, Kanis JA, Napoli N, Papapoulos S, *et al*. Subtrochanteric fractures after long-term treatment with bisphosphonates: a European Society on Clinical and Economic Aspects of Osteoporosis and Osteoarthritis, and International Osteoporosis Foundation Working Group Report. Osteoporos Int 2011; 22: 373-90.

GTOMM-SGR / GEOPS-SOGACOT, junio 2012

Remeco, s.a.

40 AÑOS OFRECIENDO SERVICO HOSPITALARIO

acta ortopédica gallega