ISSN 1699-0471
D.L.: OU-13-2005

Revista Oficial de la
Sociedad Gallega de Cirugía Ortopédica y Traumatología (SOGACOT)

acta ortopédica gallega

volumen 6 número 1
junio 2010

disponible online en:
www.sogacot.org/AOG

Mayor rango de tecnologías de eficacia probada

Trilogy® IT

Material de Fibra de Metal de eficacia clínicamente probada para el crecimiento óseo a través de ella, con historia clínica de más de 25 años[1]

Allofit®/Allofit®-S IT

Macroestructura única que proporciona una óptima estabilidad primaria y secundaria, con seguimiento clínico de más de 15 años[2]

Continuum™

Material de metal trabecular (*Trabecular Metal™*) altamente poroso de eficacia probada para una fijación maximizada, con una historia clínica de más de 11 años[3]

Sistemas acetabulares 3 en 1 con tecnología de pares de fricción de eficacia clínicamente probada[4,5]

Innovación en el movimiento. Aprendiendo desde la experiencia. Siempre dando un paso más. Sin dormirse en los laureles por éxitos pasados. Esto es Zimmer. Junto con cirujanos protésicos pioneros, Zimmer ha escrito gran parte de la historia en ortopedia durante más de 75 años. Con ideas y espíritu innovador.

© 2009 Zimmer GmbH

[1] Park DK, et al., Revision of the Acetabular Component Without Cement, A Concise Follow up at Twenty to Twenty-four years, of a previous report, J Bone Joint Surg Am., 2009;91:350–355

[2] Zenz P, et al.; 10 years results after implantation of the cementless pressfit cup "Allofit"; presentado en: EFORT Florencia, 2007

[3] Macheras GA, et al., Radiological evaluation of the metal-bone interface of porous tantalum monoblock acetabular component. J Bone Joint Surg (Br), 2006;88(3):304–309

[4] Bragdon CR, et al., Minimum 6-year Followup of Highly Cross-linked Polyethylene in THA, Clinical Orthopaedics and Related Research, 2007;465:122–127

[5] Grübl A, et al: Long-term follow-up of metal-on-metal total hip replacement, J Orthop Res, 2007;25:841–8

zimmer

www.zimmer.com

acta ortopédica gallega

Revista Oficial de la **Sociedad Gallega de Cirugía Ortopédica y Traumatología (SOGACOT)**

Director
Dr. JOSÉ RAMÓN CAEIRO REY

Directores adjuntos
Dr. MANUEL VALLE ORTIZ
Dr. MÁXIMO ALBERTO DÍEZ ULLOA

Comité Editorial
Dr. RAFAEL ARRIAZA LOUREDA
Dr. ANTONIO FERNÁNDEZ CEBRIÁN
Dr. JOSÉ MANUEL GALDO PÉREZ
Dr. LUIS GARCÍA RODRÍGUEZ
Dr. ISIDRO GONZÁLEZ GONZÁLEZ
Dr. PEDRO GONZÁLEZ HERRÁNZ
Dr. LUIS A. MONTERO FURELOS
Dr. VICTORIANO SOUTO REY
Dr. JOSÉ SUÁREZ GUIJARRO
Dr. EDUARDO VAQUERO CERVINO

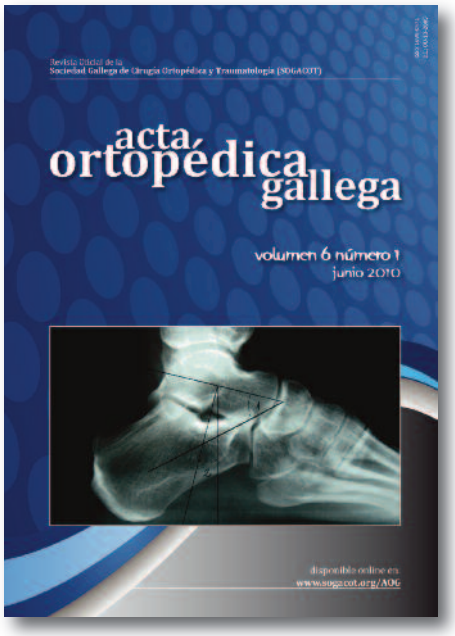

JUNTA DIRECTIVA SOGACOT 2010-2012

Presidente Dr. D. ROBERTO IGNACIO CASAL MORO
Vice-Presidente Dr. D. LUIS QUEVEDO GARCÍA
Secretario Dr. D. JOSÉ MANUEL GALDO PÉREZ
Vice-Secretario Dra. Dña. ÁNGELA ROZADO CASTAÑO
Tesorero Dr. D. GABRIEL CELESTER BARREIRO
Vocales de:
- Docencia Dr. D. JOSÉ RAMÓN CAEIRO REY
- Hosp. G. Básicos Dr. D. RAIMUNDO DOBARRO BUITRAGO
- Represent. MIR Dr. D. JUAN OTERO VILLAR
- Portal web Dr. D. EDUARDO VAQUERO CERVINO

Vocales por:
- A Coruña Dr. D. LUIS ANTONIO GARCÍA RODRÍGUEZ
- Ferrol Dr. D. CÉSAR DE LA FUENTE GONZÁLEZ
- Santiago Dr. D. JOSÉ SEÑARÍS RODRÍGUEZ
- Lugo Dra. Dña. LUISA IBÁÑEZ MARTÍN
- Ourense Dr. D. ANTONIO MARÍA FERNÁNDEZ CEBRIÁN
- Pontevedra Dra. Dña. BEATRIZ MASIP BILBAO
- Vigo Dr. D. ESTANISLAO TRONCOSO DURÁN

Edita:
Sociedad Gallega de Cirugía Ortopédica y Traumatología (SOGACOT)

Imprime:
Rodi Artes Gráficas, S.L.
Rúa Seixalvo 12, 32005 Ourense, España
Tlf. +34 988 220 790
www.rodi-graf.com

Redacción/Secretaría Editorial:
Trabeculae, Empresa de Base Tecnológica, S.L.
Parque Tecnolóxico de Galicia, Edificio "Tecnópole I" Local 22, 32900 San Cibrao das Viñas, Ourense, España
Tlf. +34 988 548 219
www.trabeculae.com
aog@sogacot.org

Las Normas Editoriales de la revista Acta Ortopédica Gallega pueden consultarse en el portal web www.sogacot.org/AOG

Reservados todos los derechos.
Esta publicación no puede reproducirse total o parcialmente, por cualquier medio, sin la autorización por escrito del Comité Editorial.
La revista Acta Ortopédica Gallega no se hace responsable del contenido de los artículos publicados, por tratarse de la opinión de los autores, que asumen responsabilidad absoluta sobre sus escritos.

Imagen de portada: Extraída de: Blanco Novoa J, Fernández Cebrián A, Ramos Domingo B. Actualización en el tratamiento de las secuelas postraumáticas de calcáneo. Acta Ortop Gallega 2010; 6(1): 33-39*; incluído en este número.*

Revista indexada en el Catálogo Colectivo de Publicaciones Periódicas en Bibliotecas de Ciencias de la Salud Españolas C17

Revista indexada en la Biblioteca Virtual del Sistema Sanitario Público Gallego (Bibliosaúde) y en su metabuscador Mergullador

acta ortopédica gallega

Revista Oficial de la **Sociedad Gallega de Cirugía Ortopédica y Traumatología (SOGACOT)**

sumario

EDITORIAL

Iniciativas de docencia y formación continuada de la SOGACOT — pág. 7
Caeiro Rey JR
Director de la Revista Acta Ortopédica Gallega

ORIGINALES

Autotransfusión postoperatoria en cirugía protésica primaria de rodilla — pág. 9
Fernández Cortiñas AB, Fernández Cebrián AM, Riera Rodríguez L, Villadefrancos Gil S

Tratamiento del pie plano valgo flexible mediante técnica de Calcáneo Stop — pág. 15
Izquierdo Santos AD, de la Torre Deza L, Blanco Novoa J, Morales González JM

NOTAS CLÍNICAS

Infección crónica de artroplastia total cementada de cadera de reconstrucción — pág. 19
González González-Zabaleta J, Moreno Barrueco V, González González-Zabaleta JL

Antecurvatum y valgo de tibia por lesiones de displasia fibrosa bifocal. Técnica de Sofield-Millar — pág. 23
Cibantos Martínez R, Tomé Bermejo F, Sánchez Ríos MC, Hermida Alberti A

Ganglión intraóseo gigante con extensión a partes blandas — pág. 29
González-Busto Múgica I, Hueso Rieu R, Amigo Fernández A

REVISIONES

Actualización en el tratamiento de las secuelas postraumáticas de calcáneo — pág. 33
Blanco Novoa J, Fernández Cebrián A, Ramos Domingo B

AOTRAUMA

Fundación SECOT

Programa del curso

Curso AOTrauma - Fundación SECOT

"Principios en el Tratamiento quirúrgico de las fracturas"

3 - 6 de noviembre de 2010, Barcelona, España

Acta Ortop Gallega 2010; 6(1): 7-8

Acta Ortopédica Gallega

www.sogacot.org/AOG

Editorial

Iniciativas de docencia y formación continuada de la SOGACOT

Caeiro Rey JR

Director de la Revista Acta Ortopédica Gallega, Vocal de Docencia y Formación Continuada de la SOGACOT

Queridos compañeros,

El haber aceptado la propuesta del Dr. Roberto Casal Moro para continuar como Vocal de Docencia y Formación Continuada en la nueva Junta Directiva de la Sociedad Gallega de Cirugía Ortopédica y Traumatología (SOGACOT), supone para mí no solo la renovación de un compromiso de responsabilidad, sino un reconocimiento explícito a la iniciativa de constitución de esta Vocalía por parte del Dr. Gonzalo Concheiro Barreiro.

Este compromiso suponía, por un lado, asumir las líneas estratégicas de formación diseñadas tanto por la Junta Directiva de la Sociedad como por la propia Comisión de Docencia de la SECOT; pero por otro, intentar diseñar nuevas perspectivas y objetivos de formación tanto desde el punto de vista del conocimiento como del desarrollo de habilidades y actitudes, orientadas en sus contenidos tanto hacia la formación básica y de capacitación del médico interno residente de la especialidad, como hacia la formación continuada y de actualización del resto de los médicos especialistas gallegos.

Desde la primera de estas perspectivas, consideramos que las técnicas pedagógicas actuales están desplazando la tendencia educativa hacia una formación general con visión holística del mundo, o lo que es lo mismo, hacia una forma de aprendizaje en la que los profesionales en formación deben aprender a "pensar globalmente y a actuar localmente" para adecuarse a un nuevo perfil profesional polivalente, polifuncional y versátil[1]. La Educación Holística pone al profesional en formación en el centro del proceso formativo y al docente como acompañante, asesor y dinamizador de la formación y del aprendizaje[1]. Se trata por tanto de un saber que implica por un lado adquisición de conocimientos, pero por otro, y sobre todo, un desarrollo de habilidades intelectuales y actitudes específicas que permitan aplicar el conocimiento adquirido a situaciones determinadas de la vida, la ciencia, la profesión, etc., es decir, a la consecución de lo que actualmente se conoce como "competencia profesional".

Por ello, la mayoría de los planes actuales de formación están orientados hacia un Aprendizaje Basado en la Solución de Problemas, sistema que proporciona las bases y se entronca con la denominada Medicina Basada en la Evidencia (MBE), formación centrada en el autoaprendizaje, búsqueda eficiente de la literatura y análisis-discusión crítica de la misma. Este sistema, sobre todo en lo referido a la revisión sistemática de la literatura y su valoración desde el punto de vista de la evidencia científica, se ha convertido actualmente en una herramienta imprescindible para la correcta actuación profesional[2].

Por lo tanto, desde el punto de vista de Formación Especializada, consideramos fundamental inculcar en el médico interno residente la necesidad de desarrollar una formación basada en la solución de problemas, ordenada, estructurada y centrada en la evidencia científica, que le permita no sólo adquirir una base de conocimientos de calidad durante su período de aprendizaje, sino desarrollar el concepto de formación continuada, criterio que ha de acompañar a lo largo de toda su vida profesional como médico especialista.

Este tipo de formación, tanto desde la perspectiva de las bases científicas de la especialidad como de los conocimientos propios de la misma y de los comunes a todas las demás especialidades, debería realizarse tanto local (de manera activa e individualizada siguiendo criterios de formación postgraduada del adulto en las Unidades Docentes de los centros acreditados y en coordinación con las Comisiones de Docencia) como generalizadamente, a nivel de instituciones o sociedades que como la nuestra tengan dentro de sus objetivos la potenciación de la misma.

Para ello, y como forma de garantizar que la formación de los médicos internos residentes sea lo más homogénea, equitativa, y por qué no, competitiva posible, abogaremos desde esta Vocalía por el hecho de que la SOGACOT, establezca y estructure tanto por sí misma como en colaboración con la SECOT, una serie de herramientas de formación básica, avanzada y mixta que, desarrolladas tanto dentro como fuera del marco de la Sociedad, complementen la formación que los residentes reciben en sus Unidades Docentes. Para ello, intentaremos promocionar Reuniones

Autonómicas de Tutores Docentes (con el fin de unificar criterios formativos y de aprovechar iniciativas de alta calidad que ya se están desarrollando en alguno de los hospitales gallegos) y Reuniones Interhospitalarias de residentes, centradas en aquellos aspectos de nuestra especialidad que sean objetivo formativo primordial o necesiten de criterios de actuación consensuados.

De igual manera, y de acuerdo con las directrices fundamentales que propone la Comisión Nacional de la Especialidad, apostaremos por el hecho de que la formación del médico interno y residente de Cirugía Ortopédica y Traumatología finalice en una evaluación final (RD 183/2008 de 8 de febrero, BOE nº 45 de 21 de febrero de 2008), que no solo acredite la formación del médico especialista, sino que facilite y sea reconocida como mérito en las diferentes ofertas públicas de empleo nacionales y/o europeas.

Pero además de las iniciativas para Formación Especializada, otro de los objetivos fundamentales de esta Vocalía, debe ser contribuir a llenar el vacío formativo que tiene actualmente el especialista en Cirugía Ortopédica y Traumatología. A falta de una Escuela de Postgraduados, que a diferencia de lo que ocurre en otras Universidades europeas facilite y regule esta actividad, la SOGACOT debería promocionar iniciativas de Formación Continuada, garantizando no solamente su promoción y organización, sino que la calidad científica de las mismas sea lo más alta posible, de manera que aseguren la consecución de objetivos de excelencia formativa y de acreditación nacional y/o internacional que faciliten el proceso de reacreditación del especialista, circunstancia que en un futuro no muy lejano será objeto de regulación en España.

Intentaremos, por tanto, colaborar al fomento, creación y desarrollo de nuevos objetivos y vías de formación orientadas en sus contenidos tanto hacia la formación básica y de capacitación del médico interno residente de la especialidad, como hacia la formación continuada y de actualización de los médicos especialistas que consideran que ésta es una tarea consustancial al hecho de ser Médico.

Esperemos lograrlo con vuestra ayuda.

Bibliografía

1. Gerstner J. Enseñanza holística en ortopedia y traumatología. Revista Colombiana de Cirugía Ortopédica y Traumatología 2005; 19(4): 15-17.
2. Gil-Garay E. Programa de docencia pregraduada. En: Proyecto docente y memoria investigadora. Madrid, 2001.

Acta Ortopédica Gallega

www.sogacot.org/AOG

Originales

Autotransfusión postoperatoria en cirugía protésica primaria de rodilla

Fernández Cortiñas AB[1]✉, Fernández Cebrián AM[1], Riera Rodríguez L[1], Villadefrancos Gil S[1]

1 Servicio de Cirugía Ortopédica y Traumatología, Complexo Hospitalario de Ourense (CHOU), Ourense, España

RESUMEN

Introducción: Muchos de los procedimientos de cirugía ortopédica y traumatología están asociados a una pérdida de sangre importante que implica la necesidad frecuente de transfundir sangre homóloga. Entre éstos destaca la artroplastia total de rodilla.

Objetivo: Evaluar la eficacia de la autotransfusión postoperatoria sobre la necesidad de transfusión de sangre homóloga en la cirugía protésica primaria de rodilla.

Material y métodos: Estudio de tipo prospectivo con 81 pacientes programados para artroplastia primaria total de rodilla. Se compararon las necesidades de transfusión de sangre homóloga entre un grupo de pacientes en el que se utilizó drenaje recuperador y otro en el que se colocó un drenaje simple.

Resultados: En los pacientes intervenidos de artroplastia total de rodilla, el 20% de los del grupo con recuperador recibieron sangre homóloga, frente al 37% del grupo sin recuperador.

Conclusiones: No hay diferencias estadísticamente significativas en la necesidad de transfusión de sangre homóloga entre los pacientes en los que se colocó recuperador y los que se utilizó redón estándar (p = 0.08).

PALABRAS CLAVE

artroplastia total de rodilla, autotransfusión postoperatoria, transfusión de sangre homóloga

ABSTRACT

Postoperative autotransfusion in primary total knee prosthetic surgery.

Introduction: Many of the procedures for orthopedic surgery are associated with significant blood loss which involves the frequent need for homologous blood transfusion. One of these procedures is the total knee arthroplasty.

Objective: To evaluate the efficacy of postoperative autotransfusion on the need for homologous blood transfusion in primary total knee prosthetic surgery.

Material and methods: Prospective study of 81 patients scheduled for primary total knee arthroplasty. We compared the need of homologous blood transfusion on a group of patients with blood recovery and another without blood recovery.

Results: In patients undergoing total knee arthroplasty, 20% of the blood recovery group received homologous blood, compared with 37% of the group without blood recovery.

Conclusions: No statistically significant differences were found in the need for homologous blood transfusion between patients with blood recovery versus patients without blood recovery (p = 0.08).

KEYWORDS

total knee arthroplasty, postoperative autotransfusion, homologous blood transfusion

© 2010 Acta Ortopédica Gallega

Introducción

Las necesidades transfusionales en cirugía ortopédica han aumentado en las últimas décadas. Si exceptuamos al paciente politraumatizado, la cirugía protésica, tanto de cadera como de rodilla (primaria y de revisión), junto con la cirugía de columna, son las más importantes en cuanto a la demanda sanguínea transfusional en nuestra especialidad[1]. La donación de sangre homóloga altruista es un bien valioso y al mismo tiempo escaso, insuficiente en muchos bancos de sangre, por lo que desde hace años se ha estudiado el empleo de diversas opciones de ahorro. Por otro lado debemos tener en cuenta que la transfusión de sangre homóloga no está exenta de riesgos, pese a los exhaustivos controles de laboratorio, tanto por la transmisión de enfermedades infectocontagiosas como por reacciones transfusionales o por el posible efecto inmunomodulador que podría aumentar el riesgo de infección[2-4].

Se han desarrollado diversos métodos para evitar la transfusión de sangre homóloga como la hemodilución, la eritropoyetina y la apoproteína, pero es la autotransfusión, tanto preoperatoria como postoperatoria, la que ha tenido un mayor protagonismo en nuestra especialidad[5-7].

El objetivo de este trabajo es evaluar la eficacia de la autotransfusión postoperatoria sobre la necesidad de transfusión de sangre homóloga en la cirugía protésica primaria de rodilla.

✉ **Autor para correspondencia:**
Servicio de COT, Complexo Hospitalario de Ourense. Ramón Puga 54, 32005 OURENSE
E-mail: anabelen6k@gmail.com

Material y métodos

Se realizó un estudio de tipo prospectivo con 81 pacientes programados para artroplastia primaria total de rodilla (PTR), intervenidos desde octubre de 2008 hasta mayo de 2009, en el servicio de Cirugía Ortopédica y Traumatología del Complexo Hospitalario de Ourense (CHOU).
Las prótesis empleadas fueron todas cementadas: Optetrak® PS, Optetrak® RBK (Exactech, Inc., Gainesville, FL, EE.UU.), Performance® PS (Biomet UK Ltd., Bridgend, Reino Unido) y NexGen® PS (Zimmer, Inc., Warsaw, IN, EE.UU).
Se incluyeron pacientes en los que no se había utilizado ningún método de transfusión de sangre autóloga, ya fuese mediante la predonación o la recogida intraoperatoria de la misma.
No se excluyeron del estudio los pacientes con patología previa que conlleve un mayor sangrado o que suponga una alteración de la hemoglobina prequirúrgica, tales como la hipertensión arterial (HTA), cardiopatía isquémica, hepatopatía, enfermedad pulmonar obstructiva crónica (EPOC) o insuficiencia renal.
Se realizó profilaxis antibiótica con cefazolina intravenosa con dosis de 2 g prequirúrgica, administrándose 30 min antes de la intervención y posteriormente con dosis de 1g/8h (3 dosis postcirugía). En los casos de alergia a penicilina se administró clindamicina intravenosa con dosis de 600 mg prequirúrgica (30 min antes de la intervención), y posteriormente 600 mg/8h (3 dosis postcirugía).
Todos los pacientes recibieron tromboprofilaxis con heparina de bajo peso molecular, al menos un mes después de la intervención, comenzando desde el postoperatorio inmediato.
El dispositivo de recuperación postoperatorio utilizado fue Bellovac® ABT (Astra Tech AB, Mölndal, Suecia) que consta de un sistema de drenaje postquirúrgico, set de autotransfusión y bolsa de autotransfusión; el cual se colocó en 45 pacientes (55.6%). Al resto de pacientes del estudio (43.2%) se le colocó un drenaje simple no recuperador.
Se realizaron 79 de las 81 intervenciones bajo isquemia preventiva; en las 2 restantes no se pudo realizar debido a que por las dimensiones del muslo del paciente el manguito de isquemia estándar no era lo suficientemente grande.
Al final de la cirugía se conectó, bajo condiciones de esterilidad, el drenaje simple o bien el recuperador al drenaje quirúrgico de la herida. En caso de utilizar recuperador, la sangre se recoge y se reinfunde filtrada y no lavada, siguiendo las instrucciones del proveedor. De acuerdo con la Asociación Americana de Bancos de Sangre (AABB), la reinfusión se comenzó dentro de las 6 horas de iniciarse la recolección, período de tiempo que permanecieron los pacientes en la Unidad de Recuperación Postanestésica (URPA), y tras la reinfusión del volumen de sangre autóloga correspondiente se dejó el sistema como drenaje postoperatorio habitual y se trasladaron a la planta de hospitalización. Se reutilizaron cantidades superiores a 100 mL e inferiores a 1000 mL. La única contraindicación para autotransfusión postoperatoria que se contempló fue la existencia de un foco infeccioso o enfermedad neoplásica.
A las 24 horas de la cirugía se extrajeron muestras para valorar niveles de hemoglobina/hematocrito. El criterio para realizar una transfusión fue de un valor de hemoglobina (Hb) inferior a 9 g/dL o, si tenía antecedentes cardiorrespiratorios durante el postoperatorio inmediato, 8 g/dL.
Para la recogida de datos y su posterior procesamiento se utilizó el programa estadístico SPSS versión 15.0 para Windows. Se aplicó la prueba *t* de Student para la comparación de medias de muestras independientes de las variables numéricas con distribución normal. Asumimos un error α del 5%.

Resultados

De los 81 pacientes del estudio, observamos un predominio a favor del sexo femenino, 55 casos (67.9%) frente a 26 (32.1%) (Figura 1).

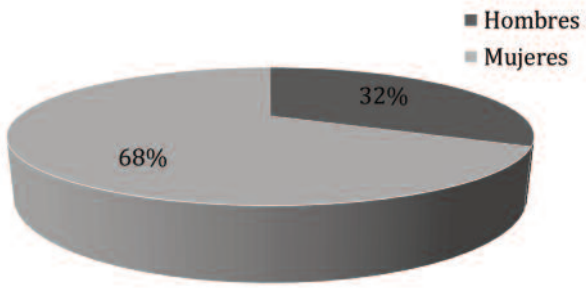

Figura 1. *Distribución de los pacientes en función del género.*

La edad media de los pacientes intervenidos fue de 72.7 años, con una desviación típica (DT) de 5.51 y comprendida en un rango de 59 a 85 años.
El peso medio de los pacientes intervenidos fue de 78.24 Kg con una DT de 12.98 y la talla de 158.42 cm de media con una DT de 8.76.
La Hb y el Htco prequirúrgicos tenían unos valores medios de 13.56 (±1.13) y 40.72% (±3.25) respectivamente (Tabla 1).
Se colocó redón recuperador en 45 pacientes (55.6%) y redón estándar en 35 casos (43.2%) (Figura 2).
Del total de los pacientes del estudio, 17 (21%) recibieron transfusión solo de sangre homóloga, 26 (32%) recibieron solo autotransfusión del recuperador y 5 (6%) recibieron autotransfusión y transfusión de sangre homóloga. Los 33 pacientes restantes (41%) no recibieron ningún tipo de transfusión (Figura 3).
Los pacientes que fueron autotransfundidos recibieron de media 571.94 cc (±246.81) y los que recibieron trans-

Tabla 1. *Valores prequirúrgicos de peso, talla, hemoglobina y hematocrito.*

	Media	Desviación típica	Mínimo	Máximo
Peso (Kg)	78.24	12.98	44	112
Talla (cm)	158.42	8.76	140	180
Hb (g/dL)	13.56	1.13	9.08	16
Htco (%)	40.72	3.25	31	50

fusión de sangre homóloga 620.87cc (±246.7).
La cantidad de sangre que tenía el depósito del drenaje en el momento de su retirada (a las 48 h de la intervención) fue de media 608.31 cc (±467.44).

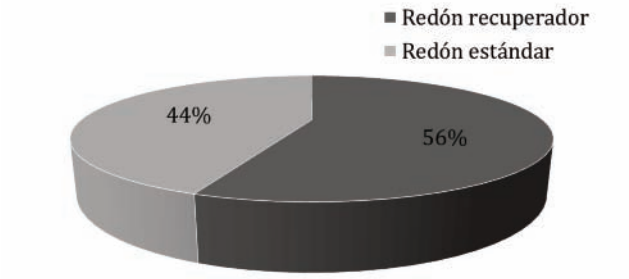

Figura 2. *Distribución de los pacientes en función de la colocación de redón recuperador vs. redón estándar.*

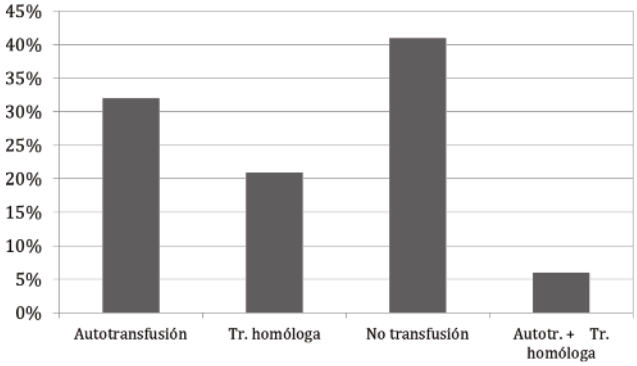

Figura 3. *Distribución de los pacientes en función del tipo de transfusión recibida.*

De los 45 pacientes a los que se les colocó recuperador, 26 (57.8%) recibieron solo autotransfusión; 9 (20%) precisaron transfusión de sangre homóloga y 14 (31.1%) no recibieron autotransfusión por algún motivo como cantidad insuficiente de sangre en el recuperador. Dentro de estos 14, precisaron transfusión de sangre homóloga 4 (8.9%). Por último, 5 pacientes (11.1%) del grupo del recuperador recibieron autotransfusión y transfusión homóloga. Dentro del grupo de pacientes a los que no les fue colocado recuperador, 13 (37.1%) precisaron transfusión de sangre homóloga (Tabla 2).
Si comparamos la necesidad de transfundir a un paciente sangre homóloga según se le haya colocado o no recuperador observaremos que 9 pacientes (20%) del grupo con recuperador recibieron sangre homóloga, frente a 13 (37%) del grupo sin recuperador (Tabla 3).
No hay diferencias estadísticamente significativas en la necesidad de transfusión de sangre homóloga entre los pacientes en los que se colocó recuperador y en los que se utilizó redón estándar ($p > 0.08$).

Discusión

Existe cierta controversia acerca de la autotransfusión postoperatoria como método para disminuir las necesidades de transfusión de sangre homóloga. Hay numerosos trabajos publicados que están a favor y demuestran su valía para disminuir las necesidades de transfusión de sangre de banco, pero también hay otros en contra, sobretodo en cuanto a la seguridad y posibles efectos adversos. Éstos están en relación con las alteraciones hematológicas y bioquímicas de la sangre recuperada, el nivel de Hb plasmática libre de la misma, la presencia de factores de coagulación y fibrinolisis activados, mediadores inflamatorios, partículas de grasa e incluso restos de cemento, así como contaminación bacteriana y diseminación de células cancerígenas[8-13]. Diversos estudios publicados han evaluado la calidad de la sangre recuperada, que en las primeras 6 h presenta los siguientes valores hematológicos medios: hematíes $3.7x10^6/mm^3$, Hb 10.7 g/dL, Htco 28.4%, equinocitos 5%, plaquetas $125x10^3/mm^3$ y leucocitos $5.1x10^3/mm^3$. La sangre de banco no sufre variaciones significativas durante 4 semanas de almacenamiento, siendo sus valores medios: hematíes $4.2x10^6/mm^3$, Hb 12.4 g/dL, plaquetas $162x10^3/mm^3$ y $7.2x10^3/mm^3$ de leucocitos[3,14-19].
La determinación de Hb plasmática libre se utiliza como un índice de hemólisis y, ciertamente, sus concentraciones en la sangre de drenaje de la cirugía de PTR (101-236 mg/dL) están por encima de los límites normales (<50mg/dL). Pero esto también ocurre en la sangre almacenada en banco a partir de la segunda semana de almacenamiento, lo que denota la existencia de un cierto grado de hemólisis. La Hb plasmática libre puede desencadenar un posible daño renal[12,20,21].
La sangre del recuperador contiene algunos factores de

Tabla 2. *Distribución de pacientes según el uso o no de recuperador y el tipo de transfusión recibida.*

	Autotransfusión	Transf. homóloga	No transfusión	Autotr.+ Tr. homóloga
Recuperador SI	26 (57.8%)	4 (8.9%)	10 (22.2%)	5 (11.1%)
Recuperador NO	0 (0%)	13 (37.1%)	22 (62.9%)	0 (0%)

Tabla 3. *Distribución de pacientes según el uso o no del recuperador y la necesidad de transfusión de sangre homóloga.*

	NO necesidad de transf. homóloga	**SI necesidad de transf. homóloga**
Recuperador **SI**	36 (80.0%)	9 (20%)
Recuperador **NO**	22 (62.9%)	13 (37.1%)

coagulación activados, así como productos de degradación del fibrinógeno, por lo que su reinfusión podría producir una coagulopatía. Sin embargo, en 13 estudios con casi 700 pacientes sometidos a PTR, PTC o cirugía del raquis en los que se reinfundió una media de 560 mL, los autores refieren que no han encontrado coagulopatías clínicamente significativas ni aumento del sangrado[22-24]. Por tanto, aunque posiblemente deban realizarse estudios más exhaustivos, los datos disponibles no aportan evidencias a favor de que la reinfusión de sangre del recuperador produzca alteraciones de la hemostasia.

Aunque la sangre recuperada de los drenajes presenta menos alteraciones bioquímicas que la sangre de banco, se han detectado en ella concentraciones muy elevadas de las enzimas GOT, GPT, LDH y CK. La reinfusión induce una elevación transitoria de las concentraciones de estas enzimas en la sangre del paciente. Este aumento se mantiene a las 48 h de la reinfusión, normalizándose a los 7 días, excepto las de LDH. No obstante, las concentraciones séricas de estas enzimas también se elevan con el mismo curso temporal, aunque en menor medida (especialmente en lo que se refiere a la CK), en los pacientes que no reciben sangre de drenaje. Esto puede dar lugar a confusión cuando se utiliza la determinación de estas enzimas para el diagnóstico de infarto de miocardio o alteración hepática en el postoperatorio de la cirugía ortopédica, en especial si se ha reinfundido sangre de drenaje, por lo que en estos casos debe realizarse la determinación de otras enzimas más específicas[25-26].

El contenido de partículas de grasa de la sangre recuperada podría dar lugar a un síndrome de distrés respiratorio por embolismo graso, aunque son pocos los trabajos en los que se ha estudiado este aspecto. Por esta razón se recomienda utilizar sistemas de filtrado que eliminen esas partículas lo máximo posible[12].

La contaminación de la sangre recuperada de los drenajes puede producirse durante el proceso de recuperación, en general por una utilización inadecuada del equipo, o por proceder de una infección presente en el campo quirúrgico, en cuyo caso la recuperación estaría contraindicada. En el primer caso, en un estudio sobre 200 muestras obtenidas en cirugía de recambio de cadera, cinco tuvieron sobrecrecimiento bacteriano. Los gérmenes encontrados fueron *Staphylococcus epidermidis*, *Staphylococcus coagulasa-negativo*, *Propionibacterium acnes*, *Corynebacterium bovis*, *Corynebacterium minutisimun* y *Moraxella species*. Los autores concluyen que el crecimiento bacteriano, cuando ocurre, es tolerable para el paciente inmunocompetente que ha recibido profilaxis antibiótica. En otro estudio en el que se analizaron 223 equipos de recuperación postoperatoria en este mismo tipo de cirugía se obtuvieron resultados similares[27-33]. En lo que respecta a la diseminación de células cancerígenas, la utilización de sistemas de recuperación de sangre está contraindicada en la exéresis quirúrgica de tumores. Sin embargo, dada la importancia que puede tener la asociación de transfusión de sangre homóloga sobre la recidiva tumoral, se están desarrollando procedimientos de irradiación o filtrado que permiten la total eliminación de células tumorales con capacidad proliferativa en la sangre recuperada, ya que el lavado de la misma no es suficiente[13,34].

La donación preoperatoria de sangre autóloga (DPSA) evitaría muchas de las complicaciones de la transfusión de sangre homóloga mencionadas. En este sentido la DPSA ha demostrado ser una de las técnicas transfusionales más seguras y eficaces, y constituye el patrón oro en autotransfusión. Aunque no exenta de riesgos, éstos son cuantitativa y cualitativamente menores que las otras modalidades de transfusión[16,19].

Uno de los incovenientes de la DPSA lo supone el hecho de que es logísticamente difícil de implantar. Una de las causas por las que no se emplea en el ámbito de la Cirugía Ortopédica y Traumatología (COT) en nuestro hospital y en otros servicios de COT de nuestra Comunidad Autónoma, es el hecho de que conlleve un mayor gasto que la autotransfusión postoperatoria y que la transfusión de sangre homóloga. Además, el hecho de realizar la predonación de sangre autóloga conlleva que el paciente debe ser programado en una fecha más o menos fija sin poder demorarla semanas, ya que ello supondría no poder utilizar las unidades de sangre previamente donadas. En algunos casos, esto último puede suponer un problema porque nuestra especialidad se ha de ocupar de la traumatología además de la cirugía ortopédica, que por definición es no previsible y como consecuencia puede interferir en la cirugía programada. En algunos de los hospitales de nuestra comunidad se realizó esta modalidad de autotransfusión en un pasado próximo, pero debido a los problemas logísticos y económicos descritos se ha dejado de utilizar. Sería bueno recapacitar sobre la necesidad de implantar este sistema de nuevo, debido a que la solución a los problemas logísticos quizá no fuese retirar la DPSA[7,35-37].

Bibliografía

1. Noain E, Rodríguez Wilhelmi P, Sánchez-Villarez JJ, *et al*. Manejo perioperatorio de sangre en cirugía protésica primaria de rodilla. An Sanit Navar 2005; 28(2): 189-196.
2. Zarza-Pérez A, Hernández-Cortés P. Eficacia del uso del drenaje de autotrasnsfusión en la cirugía primaria de prótesis de cadera y rodilla. Rev Ortop Traumatol 2005; 49: 187-192.

3. Muñoz M, García-Vallejo JJ, Sánchez Y, *et al*. Calidad de la sangre de autotransfusión pre y postoperatoria. En: Muñoz M, coordinador. Autotransfusión y otras alternativas al uso de sangre homóloga en cirugía. Málaga: SPICUM, 1999; 343-363.
4. Llau Pitarch JV, Abad Gozalbo A, Abengoechea Cotaina JM, *et al*. Tratado de hemostasia y medicina transfusional perioperatoria. Madrid. Arán Edit.; 2003.
5. Biarnés Suñé A. Aprovechamiento de los recursos sanguíneos en la artroplastia primaria total de rodilla. Tesis doctoral, Universidad Autónoma de Barcelona, 2005.
6. Shander A. Surgery without blood. Crit Care Med 2003; 31: S708-S714.
7. Couvret C, Tricoche S, Band A, *et al*. The reduction of preoperative autologous blood donation for primary total hip or knee arthroplasty: The effect on subsequent transfusion rates. Anesth Analg 2002; 94: 815-823.
8. Keating EM. Current options and approaches for blood management in orthopaedic surgery. J Bone Joint Surg Am 1998; 80-A: 750-762.
9. Nelson CL, Fontenot HJ, Flashiff C, *et al*. An algorithm to optimize perioperative blood management in surgery. Clin Orthop 1998; 357: 36-42.
10. Llau Pitarch JV, Sánchez de Meras AM. Política transfusional entre los anestesiólogos de España. Rev Esp Anestesiol Reanim 1998; 45: 226-232.
11. García-Caballero M, García-Vallejo JJ, Muñoz M. Medidas no farmacológicas de ahorro de sangre en cirugía. Cir Esp 1999; 66: 250-255.
12. Hansen E, Altmeppen J, Taeger K. Practicability and safety of intraoperative autotransfusion with irradiated blood. Anaesthesia 1998; 53(Suppl 2): 42-43.
13. Edelman MJ, Potter P, Mahaffey KG, *et al*. The potential for reintroduction of tumor cells during intraoperative blood salvage: Reduction of risk with use of the RC-400 leukocyte deplection filter. Urology 1996; 47:179-181.
14. Practice guidelines for blood component therapy: A report by the American Society of Anesthesiologists Task Force on blood component therapy. Anesthesiology 1996; 84: 732-747.
15. Nuttall G, Stehling L, Beighley C, *et al*. Current transfusion practices of members of the American Society of Anesthesiologists: A survey. Anesthesiology 2003; 99:1433-1443.
16. Pola E, Papaleo P, Santoliquido A, *et al*. Clinical factors associated with an increased risk of perioperative blood transfusion in nonanemic patients undergoing total hip arthroplasty. J Bone Joint Surg Am 2004; 86-A: 57-61.
17. Earnshaw PH. Transfusion alternatives in orthopedic surgery. Transfusion Alternatives in Transfusion Medicine 1999; 2: 3-22.
18. Fiebig E. Safety of the blood supply. Clin Orthop 1998; 357: 6-18.
19. Hatzidakis A, Mendlick R, Mckillip T, *et al*. Preoperative autologous donation for total joint arthroplasty. An analysis of risk factors for allogenic transfusion. J Bone Joint Surg Am 2000; 82-A: 89-100.
20. Muñoz M, Sánchez Y, García J, *et al*. Autotransfusión pre y postoperatoria. Estudio comparativo de la hematología, bioquímica y metabolismo eritrocitario en sangre predonada y sangre de drenaje postoperatorio. Sangre 1999; 44: 443-450.
21. Rubio A, García JA, Solano VM, *et al*. Transfusion y autotransfusion predepósito en cirugía ortopédica y traumatológica. Sangre 999; 44: 335-341.
22. Keating E, Ritter M. Transfusion options in total joint arthroplasty. J Arthroplasty 2002; 17(Suppl 1): 125-128.
23. Sebastian C, Romero R, Olalla E, *et al*. Postoperative blood salvage and reinfusion in spinal surgery: Blood quality, effectiveness and impact on patient blood parameters. Eur Spine J 2000; 9: 458-465.
24. Ramírez G, Moreno MJ, Pérez I. Eritropoyesis, hierro y eritropoyetina. En: Muñoz-Gómez M (coordinador). Anemia y transfusión en cirugía. Málaga: Servicio de publicaciones de la Universidad de Málaga, 2002, pp. 33-49.
25. Dalen T, Broström L, Engstrom K. Cell quality of salvaged blood after total knee arthroplasty. Drain blood compared to venous blood in 32 patients. Acta Orthop Scand 1995; 66: 329-333.
26. Faris PM, Ritter MA, Keating EM, *et al*. Unwashed filtered shed blood collected after knee and hip arthroplasties. J Bone Joint Surg Am 1991; 73-A: 1169-1178.
27. López-Andrade A, Almazán A, Martín JL, *et al*. Respuesta inmune en el paciente quirúrgico: Influencia de la anestesia y la transfusión sanguínea. Rev Esp Anestesiol Reanim 2000; 47: 67-80.
28. Fernández MC, Gottlieb M, Menitove JE. Blood transfusion and postoperative infection in orthopedic patients. Transfusion 1992; 32: 318-322.
29. Murphy P, Heal JM, Blumberg N. Infection or suspected infection after hip replacement surgery with autologous or homologous blood transfusions. Transfusion 1991; 31: 212-217.
30. Triulzi DJ, Vanek K, Ryan DH, et al. A clinical and inmunologic study of blood transfusion and postoperative infection in spinal surgery. Transfusion 1992; 32: 517-524.
31. Krohn CD, Bjerkrein I. Intraoperative and postoperative autologous transfusion in orthopaedic surgery. Tidsskr Nor Laegeforen 1995; 115: 2395-2397.
32. Wollinsky KH, Orthinger M, Bükele M, *et al*. Autotransfusion-bacterial contamination during hip arthroplasty and efficacy of cefuroxime prophylaxis. Acta Orthop Scand 1997; 68: 225-230.
33. Dalen T, Skak S, Thorsen K, *et al*. The efficacy and safety of blood reinfusion in avoiding homologous transfusion after total knee arthroplasty. Am J Knee Surg 1996; 9: 117-120.
34. Hansen E, Altmeppen J, Taeger K. Practicability and safety of intraoperative autotransfusion with irradiated blood. Anaesthesia 1998; 53(Suppl 2): 42-43.
35. Grosvenor D, Goyal V, Goodman S. Efficacy of postoperative blood salvage following total hip arthroplasty in patients with and without deposited autologous units. J Bone Joint Surg Am 2000; 82: 951-954.
36. Vanderlinde ES, Heal JM, Blumberg N. Autologous transfusion. Br Med J 2002; 324: 772-775.
37. Llau JV. Medicina transfusional perioperatoria. Rev Esp Anestesiol Reanim 2001; 48: 103-105.

Profesorado

Josep Alcaraz Echarri
Médico Consultor de Comunicación y Salud
Director Ejecutivo de Barcelona Science

Andrés Barriga Martín
Hospital Nacional de Parapléjicos, Toledo
Universidad de Castilla la Mancha

Enric Cáceres Palou
Presidente SECOT
Catedrático COT Universidad Autónoma de Barcelona

José Cordero Ampuero
Vocal Relaciones Internacionales SECOT

Manuel García Alonso
Vocal de Relaciones con Sociedades Autonómicas, Afines y Grupos de Estudio.
Jefe de Servicio COT Hospital Río Hortega. Valladolid

Pere Gascón Vilaplana
Jefe de Servicio de Oncología Médica
Hospital Clínic de Barcelona

José Gómez Codina
Hospital Universitario La Fe. Valencia

Héctor Jausàs Farrè
Abogado Especialista en Derecho Sanitario
Socio de Jausàs. Barcelona

Jaime Lladó Casadevall
Profesor de Estrategia Personal y Profesional
Socio Director de CHRIS-Alignment
Socio de SKP Search Key People. Barcelona

Joan Nardi Vilardaga
Vocal Director de la Comisión de Docencia y Formación Especializada de SECOT
Jefe de Servicio COT Hospital Vall d'Hebron. Barcelona

Desarrollo Profesional del Residente
en Cirugía Ortopédica y Traumatología

Coordinación
Joan Nardi Vilardaga
Pere Gascón Vilaplana

Madrid. 1 y 2 julio 2010

Fundación secot

Patrocinado por:

ROVI
Investigamos para crecer en salud

Acta Ortopédica Gallega
www.sogacot.org/AOG
Originales

Tratamiento del pie plano valgo flexible mediante técnica de Calcáneo Stop

Izquierdo Santos AD[1]✉, de la Torre Deza L[1], Blanco Novoa J[1], Morales González JM[1]

1 Servicio de Cirugía Ortopédica y Traumatología, Complexo Hospitalario de Ourense (CHOU), Ourense, España

RESUMEN

Objetivos. Se muestran los resultados clínicos y radiológicos de los niños intervenidos de pie plano valgo flexible mediante la técnica de Calcáneo Stop.

Material y métodos. Se revisan retrospectivamente 57 niños diagnosticados de pie plano valgo flexible, 101 pies, intervenidos desde 1998 hasta agosto de 2007 en el Complexo Hospitalario de Ourense. La valoración clínica se realizó mediante la escala de Smith y Millar y la radiológica mediante la medición de los ángulos de divergencia astrágalo-calcáneo, ángulo astrágalo-escafoideo y columna interna de Giannestras. El intervalo de edad para la cirugía fue de 8 a 14 años y el seguimiento medio de los pacientes fue de 75 meses.

Resultados. Se obtuvieron excelentes resultados clínicos en un 49% y buenos en un 41%. Tanto el ángulo astrágalo-escafoideo como el astrágalo-calcáneo mejoraron significativamente (p<0.001). Las complicaciones fueron mínimas y en ningún caso produjeron cambios en los resultados.

Conclusiones. Consideramos la técnica de Calcáneo Stop un método sencillo, rápido y eficaz para el tratamiento del pie plano valgo flexible en los pocos casos que precisan cirugía para su corrección.

PALABRAS CLAVE

pie plano, Calcáneo Stop

ABSTRACT

Treatment of flexible flatfoot by Calcaneus Stop technique

Objectives. This work show clinical and radiological results of children with flexible valgus flatfoot operated by the Calcaneus Stop technique.

Material and methods. In this retrospective study we reviewed 57 children diagnosed with flexible valgus flatfoot (101 feet), operated from 1998 until 2007 at the Complexo Hospitalario de Ourense. Clinical assessment was performed by the scale of Smith and Millar, and radiological assessment by measuring the divergence talus-calcaneus angle, talus-navicular bone angle, and the Giannestras angle. The age range for surgery was 8 to 14 years and the mean follow-up was 75 months.

Results. Excellent clinical results were obtained in 49% and good in 41% of the cases. Both talus-navicular bone and talus-calcaneus angles significantly improved (p <0.001). Complications were minimal and they don't cause changes in the results in any case.

Conclusions. We believe Calcaneus Stop technique is a simple, fast and effective procedure for the treatment of flexible valgus flatfoot in the few cases that require surgery for correction.

KEYWORDS

flatfoot, Calcaneus Stop

© 2010 Acta Ortopédica Gallega

Introducción

Entre los pacientes que acuden a la consulta de Ortopedia Infantil por una enfermedad del pie, el grupo más numeroso lo forman los que padecen pies planos. Podemos definir el pie plano como aquel que presenta una deformidad en valgo del retropié y una abducción y supinación del antepié, asociada generalmente a un hundimiento de la bóveda plantar[1,2]. Los motivos de consulta suelen ser la deformidad, la alteración de la marcha normal, o el dolor.

Generalmente esta deformidad se resuelve en pocos años de manera espontánea sin necesidad de tratamiento, y solo en casos severos, fallo del tratamiento conservador o dolor progresivo se aconseja tratamiento quirúrgico con el objetivo de impedir la evolución a un pie plano doloroso de adulto[3-5].

Los objetivos del estudio son evaluar los cambios clínicos que se producen tras la cirugía con la técnica de Calcáneo Stop, utilizando como medida la escala de Smith and Millar. También, valorar los cambios radiológicos midiendo los ángulos astrágalo-calcáneo, astrágalo-escafoideo y columna interna de Giannestras de manera pre y postoperatoria.

Material y métodos

En el presente estudio se han revisado retrospectivamente 57 niños diagnosticados de pie plano valgo flexi-

✉ **Autor para correspondencia:**
Servicio de COT, Complexo Hospitalario de Ourense. Ramón Puga 54, 32005 OURENSE
E-mail: izquierdo81@hotmail.com
Tlf. (+34) 600 744178

ble intervenidos desde 1998 hasta agosto de 2007 en el Complexo Hospitalario de Ourense mediante la técnica de Calcáneo Stop descrita por Recaredo Álvarez[6].
El diagnóstico de pie plano valgo flexible se realizó mediante exploración física y radiografías en carga dorsoplantar y lateral.
Se han incluido pacientes menores de 16 años con pie plano valgo flexible excluyendo los pies planos secundarios a síndromes malformativos, secuelas de pie zambo o trastornos neuromusculares. Se han excluido los pacientes cuyas radiografías preoperatorias o de control postquirúrgico no habían sido realizadas en carga de ambos pies.

Técnica quirúrgica

Bajo anestesia raquídea y con isquemia preventiva, se realiza una incisión oblicua de 2-3 cm en la zona del seno del tarso siguiendo los pliegues cutáneos y forzando la supinación, se llega hasta la faceta subastragalina postero-externa, en la que, en su parte media y anterior y previa medición, se introduce un tornillo de esponjosa, de 4.5 mm de espesor, de espira corta y cuello largo, que atravesará las dos corticales del calcáneo, sobresaliendo aproximadamente 1 cm en la superficie superior del mismo, y que actuará como "stop" o tope que limita la excesiva movilidad del calcáneo. Se verifica la tensión del tendón de Aquiles y en caso de ser excesiva se procede a un alargamiento del mismo.

Indicaciones quirúrgicas

Todos los pacientes incluidos fueron tratados de manera conservadora durante varios años sin apreciarse mejoría clínica, incluso progresando la misma tras ese tiempo. La mayoría de los pacientes presentaba clínica de cansancio o torpeza al realizar actividades diarias. También hemos incluido algunos pacientes asintomáticos con gran deformidad en el pie.

Análisis estadístico

El análisis estadístico se realizó con el paquete informático SPSS 15.0. Las variables cuantitativas se describen como media y desviación estándar. Las variables cualitativas como frecuencia y porcentaje. El análisis bivariante de las variables continuas se realizó con la prueba *t* de Student para datos apareados. Se consideran diferencias significativas aquellos valores de $p<0.005$.

Medición de parámetros clínicos y radiológicos

Los resultados clínicos se midieron mediante la escala de Smith and Millar (Tabla 1). La medida del hundimiento del arco interno fue mediante el ángulo de Costa-Bartani. Los parámetros radiológicos que se estudiaron fueron el ángulo de divergencia astrágalo-calcáneo, astrágalo-escafoideo y columna interna de Giannestras.

Resultados

De los 57 pacientes estudiados, la distribución por sexos presenta un predominio a favor del sexo masculino con un 58% frente a 42% de afectación femenina. En 43 casos (75%) la afectación fue bilateral. En cuanto el pie operado con más frecuencia fue el derecho (74%), frente al izquierdo (26%). El número de pies intervenidos fue 101.
De los datos analizados podemos concluir que la edad media de intervención fue 10.43 años (±1.93). El intervalo de edad para la cirugía fue de 8 a 14 años. El seguimiento medio de los pacientes fue de 75 meses (±31.43) postcirugía, con un seguimiento mínimo de 21 meses tras la intervención y máximo de 135 meses. Se retiró el tornillo en todos los casos tras un periodo de media de 24.4 meses.
Los resultados clínicos recogidos tras la intervención quirúrgica mediante la escala de Smith y Millar son excelentes en un 49%, buenos en un 41% y malos en el 10% de los casos (coincidiendo en su mayoría con pies contracto dolorosos que mejoraron tras la retirada del tornillo). En cuanto a los parámetros radiológicos postquirúrgicos, se obtuvo una mejoría del ángulo astrágalo calcáneo en un 93% de los casos. El ángulo astrágalo-escafoideo y la columna interna de Giannestras normalizaron sus valores tras la cirugía en el 100% de los casos. Los resultados en los parámetros radiológicos estudiados se muestran en la Tabla 2. Tanto el ángulo astrágalo-escafoideo como el astrágalo-calcáneo mejoraron significativamente tras la cirugía ($p<0.001$).

Complicaciones

En la mayoría de los pacientes (86%) no se registró ninguna complicación postoperatoria. La complicación más frecuente, 5.9%, fue el pie contracto, caracterizado por disminución de la movilidad subastragalina y que en todos los casos mejoró tras la retirada del material. Hubo 2 episodios de rotura de tornillo, un caso de infección

Tabla 1. *Escala de valoración clínica de Smith y Millar.*

	Excelente	**Bueno**	**Malo**
Dolor	Asintomático	Asintomático	Persistente
Valgo de calcáneo	Menor de 2° o neutro	Menor de 5°	Mayor de 5°
Movilidad subastragalina	Mayor de 30°	Mayor de 20°	Menor de 20°
Arco interno	Normal	Mejoría	Igual

Tabla 2. *Diferencia de medias de los parámetros radiológicos medidos de manera pre y postoperatoria.*

	Media PREQX	Media POSTQX	Diferencia de medias	Intervalo confianza 95%		*p*
				Inferior	Superior	
Astrágalo-calcáneo	25.81	17.22	8.594	7.516	9.672	0.001
Astrágalo-escafoideo	53.37	88.72	35.356	37.715	32.998	0.001

superficial de la herida quirúrgica que se resolvió sin complicaciones, un caso de protrusión del tornillo debido a una mala medida del tamaño del mismo durante el acto quirúrgico, dos episodios de dolor postquirúrgico que cedieron de manera espontánea y dos casos de problemas cutáneos en relación con las cicatrices quirúrgicas.

Discusión

El tratamiento del pie plano valgo flexible del niño es una cuestión controvertida en la literatura, tanto en lo referente a la eficacia del tratamiento conservador como a la conveniencia de su corrección quirúrgica.

Coincidimos con la mayoría de los autores en realizar un tratamiento ortopédico durante un tiempo mínimo de 3-4 años para intentar corregir la deformidad y la clínica del niño. El tratamiento debe estar orientado de manera multidisciplinar de modo que estén involucrados fisioterapeuta, paciente y familia[7].

La uniformidad en los buenos resultados obtenidos en este trabajo reafirma la convicción de que la clave del tratamiento del pie plano infantil consiste en la normalización completa y estable de las relaciones entre astrágalo y calcáneo que de manera secundaria corregiría el antepié y el arco interno del pie.

Como el autor original de la técnica, consideramos este procedimiento quirúrgico como el más simple y económico de los conocidos, requiriendo un tiempo de 10-15 min, sin instrumentación especial, permitiendo intervenir ambos pies en un mismo acto quirúrgico[6].

Como ventaja de esta técnica, podemos destacar la mínima incidencia de complicaciones, 14% en nuestra serie, que nunca fueron graves ni modificaron los resultados obtenidos. La recuperación postoperatoria fue inmediata permitiendo la deambulación al día siguiente de la intervención según la tolerancia al dolor del paciente. Sólo en los casos que precisaron un acto quirúrgico complementario sobre el tendón de Aquiles precisaron una inmovilización de 3 semanas con una bota de yeso. Un inconveniente de esta cirugía es la necesidad de una reintervención para extraer el material del seno del tarso. El tiempo medio de inserción del tornillo en nuestra muestra es de 24 meses, coincidiendo con lo establecido en la literatura[8].

La mejoría de los parámetros clínicos analizados tras la intervención quirúrgica ponen de manifiesto la corrección de las relaciones anatómicas alteradas previamente y éstas se reflejan en el aspecto físico del pie. Los resultados obtenidos son similares a la literatura publicada[9,10].

La valoración radiológica de los resultados expuestos en el presente trabajo, es similar a otras series publicadas, evidenciándose una mejoría en el ángulo astrágalo-calcáneo, bisectriz astrágalo-primer metatarsiano y ángulo de Costa-Bartani. El ángulo que presentó más variación fue el astrágalo-escafoideo, considerado por muchos autores como el mejor indicador del valgo de talón. El ángulo astrágalo-calcáneo ha mostrado más cambios significativos que los publicados en otras series[11,12].

En ocasiones la intervención del Calcáneo Stop debe completarse con intervención sobre partes blandas. Una de las intervenciones complementarias más frecuentes es sobre los tendones de Aquiles o peroneos debido a la retracción de estos. En nuestra muestra todas las intervenciones complementarias fueron sobre el tendón de Aquiles precisando elongación del mismo en un 36% de los casos.

Conclusiones

La valoración de los resultados obtenidos nos permite constatar que la corrección en la relación astrágalo-calcáneo es la base para el tratamiento del pie plano valgo flexible en los casos rebeldes al tratamiento conservador.

Consideramos la técnica de Calcáneo Stop sencilla, breve y económica con buenos resultados clínicos y radiológicos en los casos que se decide realizar tratamiento quirúrgico.

Bibliografía

1. Viladot A, Viladot R. 15 lecciones sobre patología del pie Ed. Mayo. 2009. 49-67.
2. Viladot Pericé R. Curso Básico Fundación SECOT de Patología de pie y tobillo. Santander, Junio 2007. Indicaciones y técnica de la artrorrisis subastragalina. 147-155.
3. Viladot R, Rochera R, Viladot A, *et al*. Pie plano laxo infantil. Rev Ortop Traum 1996; 40 (supl 1): 49-57.
4. Giannini S, Ceccarelli F, Benedetti MG, *et al*. Surgical treatment of flexible flatfoot in children: A four-year follow-up study. J Bone Joint Surg Am 2001; 83-A: 73-77.
5. Giannini S. Operative treatment of the flatfoot: Why and how? Foot Ankle Int 1998; 19: 52-58.
6. Álvarez R. Técnica de calcáneo-stop. XXX Congreso Nacional SECOT. Barcelona 1993.
7. Rojas Benjumea C, Quiroz Mora CA. Rehabilitation and orthosis treatment in a patient with plane foot. Disponible en http://www.footphysicians.com/espanol/pie-plano-

pediátrico.htm, última actualización 1, 2005. Desarrollada por FootPhysicians.com content team.
8. Epeldegui T. Flatfoot and forefoot deformities. A. Madrid Vicente, Ediciones. 1995
9. Gómez JA, Aguilar F, Moleón M, *et al*. Aportación a la técnica de Calcáneo-Stop: El tornillo de nuevo diseño AG.A. XXX Congreso Nacional de SECOT, Barcelona, Octubre 1993.
10. Prieto Álvarez A, Rodriguez Morales R, Jiménez Guardeño A, *et al*. Tratamiento del pie plano flexible infantil con técnica de calcáneo stop. Rev Ortop Traumatol 1996; 46: 14-18.
11. Brotons Baile AM, Lorente Molio FJ. Variaciones de los ángulos del pie plano-valgo y cavo-valgo del niño tras la corrección con prótesis subastragalina de Giannini. Revista Española de Cirugía Osteoarticular 2004; 39(218).
12. Etxebarria Foronda I, Garmilla Iglesias I, Gay Vitoria A, *et al*. Tratamiento del pie plano flexible infantil con la técnica de Calcáneo Stop. Gac Med Bilbao 2006; 103: 149-153.

Acta Ortop Gallega 2010; 6(1): 19-22

Acta Ortopédica Gallega

www.sogacot.org/AOG

Notas clínicas

Infección crónica de artroplastia total cementada de cadera de reconstrucción

González González-Zabaleta J[1]✉, Moreno Barrueco V[1], González González-Zabaleta JL[1]

1 Servicio de Cirugía Ortopédica y Traumatología, Complexo Hospitalario Universitario de A Coruña (CHUAC), A Coruña, España

RESUMEN

Objetivo: Poner de manifiesto la necesidad de protocolos de tratamiento en las artroplastias.

Material y método: Se describe el caso de una paciente de 67 años diagnosticada de un aflojamiento séptico crónico de una prótesis de cadera de reconstrucción y el tratamiento realizado hasta la resolución del caso. Se realiza un consentimiento informado expreso para la publicación del caso.

Conclusiones: Las infecciones protésicas pueden ser consideradas como la complicación más temible de los reemplazos articulares, y más cuando el número de implantes se multiplica de forma exponencial. Su difícil erradicación y la morbi-mortalidad asociada a ellas hacen necesario una estrategia clara y protocolizada de su abordaje terapéutico.

PALABRAS CLAVE

infección, prótesis, un tiempo, dos tiempos, recambio, cadera

ABSTRACT

Chronic infection of cemented total hip arthroplasty of reconstruction

Objective: To reveal the need of protocols of treatment in the arthroplasty infections.

Material and method: We report a case of a 67-year-old patient diagnosed of a septic chronic loosening of a prosthesis of hip of reconstruction and the treatment realized up to the resolution of the case.

Conclusions: The prosthetic infections may be considered the most fearsome complication of the articular replacements even more when the number of implants multiplies of exponential form. The difficult treatment and the morbi-mortality associated with them make necessary a clear and protocolized strategy for therapeutic boarding.

KEYWORDS

infection, prosthesis, one time, two times, refill, hip

© 2010 Acta Ortopédica Gallega

Caso clínico

Motivo de consulta

Paciente mujer de 67 años, intervenida de la cadera derecha en dos ocasiones, acude a consultas externas de nuestro centro en agosto de 2007 por presentar dolor y limitación funcional a nivel del miembro inferior derecho de larga evolución.

Antecedentes personales

Sin antecedentes médicos conocidos. Hipertensión arterial, insomnio, estreñimiento. Intervenciones quirúrgicas: amigdalectomía, apendicectomía.

Artroplastia total de cadera derecha en 2002 en Caracas (Venezuela) con resección del tercio proximal del fémur derecho e implante de prótesis tumoral por presentar neoplasia ósea que finalmente resultaría benigna en el estudio anatomopatológico.

Recambio de prótesis total de cadera (PTC) tumoral en Caracas (Venezuela) tras presentar en 2004 una fractura periprotésica implantándose un vástago cementado más largo. En un 2º tiempo limpieza de herida quirúrgica por infección de ésta. Vertebroplastia en año 2006.

Tratamiento domiciliario: atenolol 100, diclofenaco.

Enfermedad actual

Paciente con los antecedentes personales descritos que acude por presentar coxalgia derecha de larga evolución y drenado seropurulento a nivel del muslo. Patrón de dolor mecánico y nocturno asociado y febrícula de forma ocasional. Dificultad para calzarse. Precisa uso de bastones de forma permanente y la deambulación se limita a 100 m.

Exploración física

Miembros inferiores (MMII): Acortamiento 4 cm de MI derecho sobre MI izquierdo. Marcha Trendelemburg

✉ **Autor para correspondencia:**
Servicio de COT, Complexo Hospitalario Universitario de A Coruña.
As Xubias s/n, 15001 A CORUÑA
E-mail: contacto@surbone.com
www.surbone.com
Tlf. (+34) 981 178000 ext. 291707

asistida por bastones. Dolor con flexión y rotaciones de la cadera derecha. Signos eritematosos cutáneos con presencia de fístula a 3 cm del polo inferior de la cicatriz quirúrgica con drenado seropurulento.
Resto de la exploración sin hallazgos patológicos.

Exploraciones complementarias

Radiología simple: artroplastia de reconstrucción de cadera derecha con vástago largo cementado y signos de aflojamiento en la interfase hueso-cemento (Figura 1).
En la analítica la paciente presenta una PCR>20 y VSG>100 con el resto de valores sin alteraciones significativas.

Juicio clínico

Aflojamiento séptico crónico con rotura de prótesis total de reconstrucción cementada.

Tratamiento

Se explica detalladamente a la paciente la complejidad de la situación actual y las opciones de tratamiento y de mutuo acuerdo se opta por el recambio en 2 tiempos de la prótesis que porta.
La paciente ingresa en nuestro centro en octubre de 2007 para la planificación quirúrgica. Tras realizar preoperatorio completo y ser valorada por el Servicio de Anestesia es intervenida quirúrgicamente realizándose una extracción completa del material protésico, un lavado profuso mediante un sarcófago femoral, extracción del cemento y la toma de 6 muestras de cultivo por aspiración, frotis y fistulectomía, remitiéndose asimismo al servicio de microbiología el material extraído. Se implanta un espaciador de cemento conformado con combinación antibiótica de clindamicina y gentamicina (Figura 2).
Se inicia antibioterapia intravenosa postquirúrgica con cefepime y teicoplanina hasta el resultado de los cultivos.
La paciente precisa transfusión de 4 concentrados de hematíes con buena respuesta hemodinámica.
Tres días después de la intervención se autoriza la sedestación a raíz de la que se observa la rotura del espaciador de cemento; tras replantear a la enferma la nueva situación se opta por continuar tratamiento con reposo en cama y tracción transesquelética tibial proximal. Se explica a la paciente y a su familia la especial situación psicofísica de esta e instándoles a su colaboración en el plano anímico. Se cuenta asimismo con la colaboración de la fisioterapeuta de hospitalización para minimizar los efectos del encamamiento.
Se obtiene el resultado de los cultivos microbiológicos, que resultan positivos en 4 de las muestras para *Staphylococcus epidermidis* y en 2, con escasas colonias de *Propionibacterium sp*, considerándose contaminación este último. El antibiograma refleja la resistencia a beta-lactamasas del estafilococo, por lo que se inicia tratamiento intravenoso con linezolid y vitamina B durante 6 semanas. Se realizan controles analíticos con determinaciones hepáticas de forma semanal.
Durante las 6 semanas de tratamiento antibiótico se evidencia una buena cicatrización de las partes blandas y el descenso continuo del seguimiento seriado de los valores de VSG y PCR.
Dada la buena evolución analítica y de las partes blandas, en febrero de 2008 se decide realizar de nuevo el implante de una prótesis total de cadera de reconstrucción con acetábulo poroso constreñido de 52 mm multiatornillado con cabeza de 32 mm y cuello estándar, y

Figura 1. *Imagen inicial anteroposterior de PTC tumoral.*

Figura 2. *Rotura de espaciador de primer tiempo quirúrgico.*

vástago de 295 mm y 13 agujeros con offset de 30 mm y cerclajes.
Durante la cirugía se obtienen nuevas muestras de cultivo que posteriormente resultan todas negativas. La paciente precisa de nuevo transfusión de 2 concentrados de hematíes por anemización postquirúrgica.
Al tercer día postoperatorio y tras realizar una radiografía de control satisfactoria la paciente inicia la sedestación con buena tolerancia (Figuras 3, 4 y 5).
Al duodécimo día tras el reimplante protésico la paciente recibe el alta hospitalaria en descarga absoluta y con tratamiento antibiótico oral, linezolid 600 mg/12 h.

Evolución

La paciente es valorada en Servicio de Rehabilitación, en el que se lleva a cabo un tratamiento fisioterápico y artromotor, mediante el cual el índice de Barthel mejora de 65 a 80.

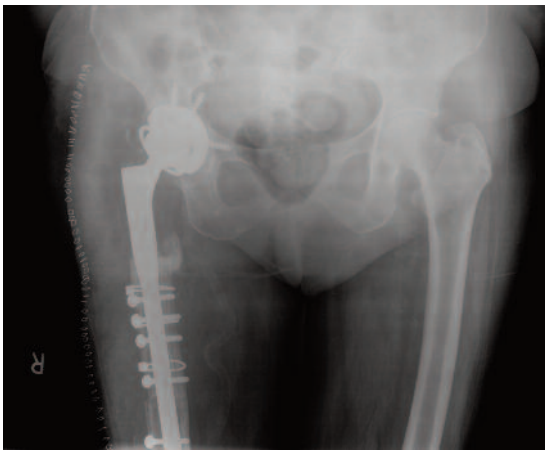

Figura 3. *Radiografía AP tras reimplante de PTC.*

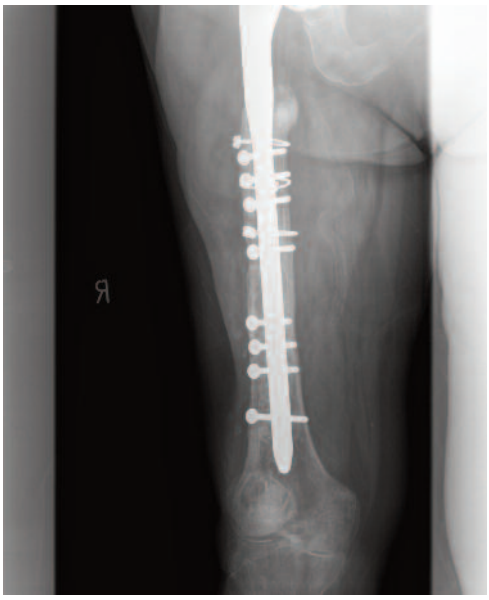

Figura 4. *Radiografía lateral tras reimplante de PTC.*

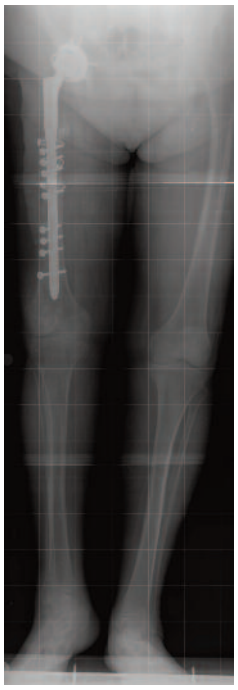

Figura 5. *Mensuración miembros inferiores.*

Posteriormente se realiza seguimiento mensual en consulta, autorizándose la deambulación en carga parcial progresiva con ayuda de bastones y buena tolerancia. Se realiza corrección de dismetría cifrada en 3 cm con un alza de 2 cm en MID.
Se mantiene el tratamiento antibioterápico durante las 8 semanas siguientes a la intervención quirúrgica observándose el descenso de los valores de PCR y VSG.
Posteriormente, la paciente abandona un bastón manteniendo el otro en su vida habitual. Se realizan determinaciones analíticas cada 3 meses inicialmente, y después cada 6, que todas resultan hasta la actualidad dentro de la normalidad.
Actualmente (1 año tras el reimplante) la paciente realiza vida independiente con mínimas molestias ocasionales y revisiones semestrales.

Discusión

Nos encontramos ante un caso de especial complejidad dada la multifactorialidad de su naturaleza. Se trata de una paciente intervenida quirúrgicamente en varias ocasiones y, aunque no sea tema de esta discusión, con un punto de partida confuso dado que la paciente fue tratada en otro centro mediante una artroplastia de reconstrucción de cadera por una tumoración que finalmente resultó ser benigna.
En el momento de ser valorada en nuestro centro y a la vista de la evidencia científica actual, se selecciona una estrategia de tratamiento de la infección crónica del recambio protésico que la paciente porta. A día de hoy la literatura médica está inundada de controversias acerca de los recambios infecciosos en uno o dos tiempos.

Actualmente se acepta que el éxito global de los recambios protésicos por infección es superior al 80%. Langlais realizó una revisión de 29 artículos recientes que incluían a 1641 pacientes afectados por infecciones protésicas[1]. En este estudio se concluye que el éxito en recambios en dos tiempos se cifra en un 93% en caso de reimplante con prótesis cementada con antibiótico y en un 86% en caso de la no cementada. Por otra parte, los recambios en un tiempo tienen una tasa de éxito del 86% en caso de uso de cemento con antibiótico en el reimplante y solamente de un 56% cuando se implantaban componentes no cementados.

Otros estudios como el multicéntrico llevado a cabo en Francia por Vielpeau *et al.*[2] y patrocinado por la Sociedad Francesa de Cirugía Ortopédica y Traumatología (SOFCOT), no encontraron diferencias significativas en cuanto a control de la infección en recambios realizados en 1 ó 2 tiempos de aquellos pacientes que habían sido clasificados previamente como infecciones intermedias o de bajo grado. En este estudio se recomienda el procedimiento en un tiempo, dado que sí se encontraron importantes diferencias significativas en lo que a complicaciones mecánicas se refiere, entre las que se incluyen fracturas periprotésicas, dismetrías, luxaciones o complicaciones mecánicas tempranas que requirieron una nueva cirugía. Tampoco se encontraron ventajas en estos dos grupos en cuanto a la realización de femorotomía electiva[3] para la extracción del vástago, con el uso de espaciadores[4] o al reimplante cementado con antibiótico. Sin embargo, con los datos que se refieren a la infección severa (duración de más de un año, varias cirugías, fístulas activas, uso de aloinjerto e infecciones polimicrobianas o por microorganismos resistentes) el autor recomienda el procedimiento en 2 etapas con cirugía agresiva, uso de espaciador-antibiótico y la consideración de un reimplante cementado con antibiótico[5-8], ya que el porcentaje de éxito en este grupo de pacientes realizando el recambio en un solo acto quirúrgico desciende al 70%. Como contrapunto, las infecciones leves o moderadas mantuvieron un porcentaje de éxito del 90% tanto en uno como en dos tiempos. En el presente caso, en el que entre los antecedentes figuraban varias cirugías, material protésico de revisión, infección de larga duración con presencia de fistulización activa e infección por microoganismos resistentes, nos decantamos por el procedimiento en dos tiempos, siendo conscientes del deterioro físico y psicológico temporal de la paciente como consecuencia de este, circunstancia que se agravó de manera notable por la complicación de la rotura del espaciador. Por este motivo se adoptaron medidas de soporte fisioterápico y psicológico durante el tiempo necesario entre el primer y segundo procedimiento. Por otra parte, se optó por la colocación de un vástago no cementado multiatornillado dada la especial condición de la paciente tras la resección inicial del tercio proximal del fémur.

Conclusiones

La infecciones protésicas representan actualmente un amplio campo de batalla para el cirujano ortopédico, tanto por la complejidad de la resolución de los casos individuales, como por el incremento exponencial de la cirugía de sustitución articular.

Actualmente se dispone de evidencia científica que marca las líneas generales de actuación en estos casos, pero es necesario obtener una estadificación cada vez más específica de los pacientes por criterios pronósticos y generar protocolos de actuación adaptados a cada caso concreto.

El abordaje multidisciplinar de cada caso, que englobe a servicios de Cirugía Ortopédica, Radiología, Microbiología, Medicina Nuclear o Rehabilitación, así como el apoyo psicológico redundarán en beneficio de pacientes que presentan una gran limitación para su vida diaria.

Bibliografía

1. Langlais F. Can we improve the results of revision arthroplasty for infected total hip replacement? J Bone Joint Surg Br 2003; 85-B: 637-640.
2. Vielpeau C, Lortat-Jacob A, *et al*. Management of the infected hip prostheses. Rev Chir Orthop Reparatrice Appareil Moteur 2002; 88(Suppl 1): 159-216.
3. Migaud H, Pinoit Y, Besson A, *et al*. Extended femoral osteotomy during exchange of infected hip prostheses: Advantages and pitfalls. Rev Chir Orthop Reparatrice Appareil Moteur 2002, 88(Suppl 1): 187-193.
4. Argenson JN, Vinel H, Aubaniac JM. Management of the hip before reimplantation during two stage exchanges. Rev Chir Orthop Reparatrice Appareil Moteur 2002; 88(Suppl 1): 178-179.
5. Bunetel L, Segui A, Langlais F, *et al*. Osseous concentrations of gentamicin after implantation of acrylic bone cement in sheep femora. Eur J Drug Metab Pharmacokinet 1994; 19(2): 99-105.
6. Espehaug B, Engesaeter L, Vollset S, *et al*. Antibiotic prophylaxis in total hip arthroplasty: Review of 10905 primary cemented total hip replacements reported to the Norwegian arthroplasty register, 1987 to 1995. J Bone Joint Surg Br 1997; 72-B: 590-595.
7. Josefsson G, Gudmundsson G, Kolmert L, *et al*. Prophylaxis with systemic antibiotics versus gentamicin bone cement in total hip arthroplasty: A five-year survey of 1688 hips. Clin Orthop 1990; 253: 173-177.
8. Bucholz HW, Elson RA, Engelbrecht E, *et al*. Management of deep infection of total hip replacement. J Bone Joint Surg Br 1981; 63-B: 342-352.

Acta Ortop Gallega 2010; 6(1): 23-27

Acta Ortopédica Gallega

www.sogacot.org/AOG

Notas clínicas

Antecurvatum y valgo de tibia por lesiones de displasia fibrosa bifocal. Técnica de Sofield-Millar

Cibantos Martínez R[1], Tomé Bermejo F[1]✉, Sánchez Ríos MC[1], Hermida Alberti A[1]

1 Servicio de Cirugía Ortopédica y Traumatología, Hospital Virgen de la Salud, Toledo, España

RESUMEN

Displasia fibrosa es el término acuñado por Lichtenstein y Jaffe para describir un trastorno óseo congénito benigno poco frecuente, que afecta fundamentalmente al hueso del esqueleto en crecimiento. Se caracteriza por la aparición de un hueso displásico, fibroso, inmaduro y expansivo que reemplaza al hueso normal en su interior, produciendo deformidades angulares.

La presentación monostótica es seis veces más frecuente que la poliostótica, pudiendo asociar esta última alteraciones en la pigmentación de la piel y endocrinopatías como pubertad precoz o hipertiroidismo, denominándose entonces síndrome de McCune-Albright.

Presentamos un caso de un niño de 16 meses de edad que presentaba unas lesiones de displasia fibrosa monostótica bifocal en su tibia izquierda que le provocaron una deformidad angular en valgo y antecurvatum entre las dos lesiones displásicas tibiales. Tratado quirúrgicamente mediante osteotomías múltiples según técnica de Sofield-Millar, se realiza revisión de la literatura acerca del diagnóstico y tratamiento quirúrgico de la enfermedad, pretendiendo llamar la atención acerca de la importancia de su diagnóstico precoz y la idoneidad de la técnica de Sofield-Millar para su tratamiento quirúrgico en un solo tiempo.

PALABRAS CLAVE

displasia fibrosa, fractura patológica, deformidad angular, osteotomías múltiples

ABSTRACT

Tibial antecurvatum and valgus by bifocal fibrous dysplasia injuries. Sofield-Millar technique

Fibrous dysplasia was first described by Lichtenstein and Jaffe. It is a rare constitutional, benign disease of the growing bones. It is characterised by excessive proliferation of single or multiple circumscribed fibrous lesions, predominantly in the long bones, which predispose to painful bone deformities.

The monostotic presentation of the disease is much more common than the polyostotic form, which may associate patchy skin pigmentation and endocrine changes like sexual precocity or hyperthyroidism, known as McCune-Albright syndrome.

We present a case of a 16-months-old patient with monosostotic fibrous dysplasia affecting his left leg and causing progressive varus and recurvatum deformity, surgically treated by means of multiple osteotomies according to Sofield-Millar operative technique.

A literature review is conducted about the diagnosis and surgical treatment of this disease empasizing the importance of an early diagnosis and surgical treatment in one stage only, with the Sofield-Millar operative technique.

KEYWORDS

fibrous dysplasia, pathological fracture, angular deformities, multiple osteotomies

© 2010 Acta Ortopédica Gallega

Introducción

La displasia fibrosa es un trastorno esporádico óseo congénito benigno. La alteración fundamental se produce en la diferenciación de los osteoblastos, resultando en la formación de un tejido fibroso expansivo que produce una mezcla de tejido fibroso y trabecular inmaduro[1-4]. El hueso afectado se ensancha en su interior y su cortical se adelgaza lo que produce fragilidad ósea y deformidades[5-7].

✉ **Autor para correspondencia:**
Servicio de COT, Hospital Virgen de la Salud. Avda. Barber 30, 45004 TOLEDO
E-mail: felixtome@hotmail.com
Tlf. (+34) 925 269200 (ext. 252)

La forma poliostótica de la enfermedad se manifiesta típicamente en menores de diez años, siendo más severa la enfermedad de inicio temprana. Las lesiones óseas expansivas producen dolor, deformidad, compresión neurológica y fracturas patológicas[8]. Cráneo, costillas y huesos largos son los más frecuentemente afectados, aunque puede presentarse en cualquier parte del esqueleto. En la forma poliostótica, todas las lesiones son generalmente unilaterales. La degeneración sarcomatosa es menor del 1%[4].

Presentamos un caso clínico de displasia fibrosa monostótica bifocal confirmada por biopsia, en un niño de 16 meses con afectación bifocal de tibia izquierda e importante deformidad en valgo y antecurvatum entre las dos lesiones displásicas tibiales, tratado mediante legrado

de las lesiones de displasia y osteotomías de fragmentación y realineación ósea según la técnica de Sofield-Millar[5,9,10].

Caso clínico

Acude a Urgencias de Traumatología por iniciativa propia, una mujer con su hijo varón de 16 meses de edad por presentar éste una obvia deformidad de la pierna izquierda, advertida unos días antes al colocar al niño en bipedestación para ayudarle a iniciar la deambulación.
El niño carecía de antecedente médico alguno, habiendo nacido tras parto vaginal sin complicaciones a las 42 semanas de un embarazo sin incidencias. Presentaba historia de desarrollo psicomotor dentro de la normalidad, desplazándose mediante gateo, no habiendo iniciado aún la deambulación. Como único antecedente familiar de interés, el padre refería una insuficiencia renal crónica, secundaria a la enfermedad de Goodpasture, en espera para trasplante renal.
A la exploración se podía apreciar una importante deformidad no dolorosa de la pierna izquierda en valgo y antecurvatum, carente de signos traumáticos e inflamatorios. No presentaba alteraciones en el rango de la movilidad, dismetrías ni ningún otro hallazgo patológico.
En el estudio radiológico practicado en Urgencias, se observa en la tibia izquierda la presencia de dos lesiones osteolíticas radiolucentes polilobuladas bien delimitadas con corticales insufladas y adelgazadas, una en relación con la cortical anterior del tercio proximal y la otra en la cortical posterior del tercio distal, junto con una incurvación anterior de la tibia entre las dos lesiones. El peroné distal presentaba una angulación similar a la de la tibia, posiblemente provocada por la angulación tibial. Las lesiones tibiales parecían compatibles con lesiones de displasia fibrosa.
Ante la presencia de un valgo y antecurvatum pronunciados de pierna izquierda secundario posiblemente a lesiones de displasia fibrosa monostótica bifocal, se realiza estudio de extensión mediante:

- Serie ósea, que no demuestra presencia de otras lesiones óseas.
- Resonancia magnética nuclear (RMN) donde no se aprecian alteraciones en las partes blandas adyacentes.
- Gammagrafía ósea que demuestra varias zonas de hipercaptación pero únicamente en la pierna izquierda.
- Estudio clínico y analítico que no hallan patología endocrina asociada.

Se realiza punción aspiración con aguja fina (PAAF) y microbiopsia percutánea de las lesiónes tibiales que identifican la presencia de un tejido osteofibroso que muestra estroma densamente celular compuesto por células de hábito fibrohistiocítico, elongadas, de disposición irregular en cuyo seno se identifican trabéculas óseas irregulares, mal configuradas y mal mineralizadas que muestran contornos angulados y de morfología irregular, compatible con lesiones de displasia fibrosa.
Se decide tratamiento ortopédico mediante la aplicación de yesos correctores seriados con el objetivo de realinear la angulación de la pierna izquierda, y vigilancia mediante radiografías periódicas, de las lesiones de displasia fibrosa.
Desafortunadamente, el paciente no acude a las revisiones periódicas establecidas, hasta que tres años después, con casi cinco años de edad, acude de nuevo a Urgencias de Traumatología por cojera manifiesta. A la exploración el paciente presenta una marcha antiálgica y dismetría de miembros inferiores. La radiología practicada de urgencias manifiesta un incremento de la deformidad en valgo y antecurvatum de hasta 30° en tibia izquierda, la presencia de las lesiones de displasia fibrosa en tibia, y un peroné distal angulado paralelo a la tibia, con una fractura no consolidada que presentaba un callo hipertrófico, en el vértice de la angulación (Figura 1).
En octubre de 2003, con cinco años de edad, el paciente

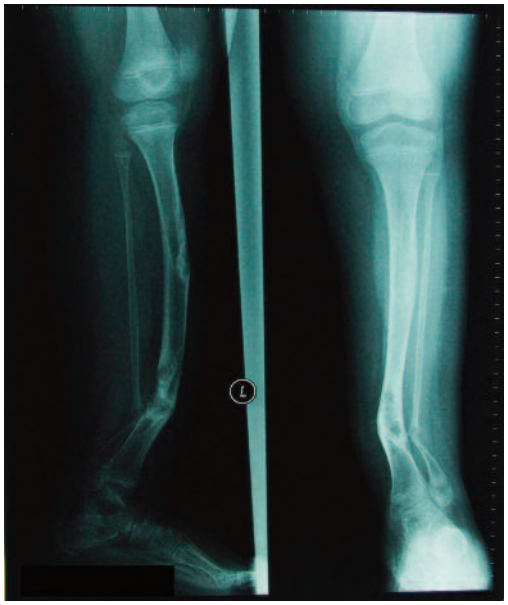

Figura 1. *Radiografías anteroposterior y lateral de tibia y peroné donde se pone de manifiesto la deformidad en varo y antecurvatum en tibia izquierda y la presencia de las lesiones de displasia fibrosa en tibia.*

es sometido a intervención quirúrgica mediante osteotomía del peroné distal, más legrado de las lesiones de displasia fibrosa tibiales y relleno de las mismas con injerto óseo autólogo y heterólogo procedente de banco de hueso. Seguidamente se practicaron múltiples osteotomías de fragmentación diafisaria de tibia izquierda con extracción de los segmentos de osteotomía de tibia recolocándolos de nuevo en el lecho en orden invertido según técnica descrita por Sofield y Millar[9,10], procediendo entonces al enclavado endomedular de los segmentos de tibia recolocados mediante clavos elásticos intramedulares tipo Nancy, controlando la correcta ali-

neación del miembro intervenido mediante enyesado inguinopédico (Figura 2).
Los informes histológicos definitivos confirman el diagnóstico inicial de lesiones de displasia fibrosa de la tibia, y la ausencia de hueso patológico en el peroné, por lo que tras un postoperatorio sin incidencias el paciente es dado de alta hospitalaria para su control y seguimiento regular de forma ambulatoria.

Figura 2. *Radiografías postoperatorias donde se aprecia el resultado de las osteotomías de fragmentación diafisaria de tibia izquierda con extracción de los segmentos de osteotomía de tibia y su recolocación de nuevo en el lecho en orden invertido según técnica descrita por Sofield y Millar y su enclavado endomedular mediante tallos intramedulares tipo Nancy.*

En controles radiológicos sucesivos se advierte la ausencia de consolidación del segmento distal de osteotomía de tibia, por lo que un año y dos meses después de la intervención inicial se realiza nueva intervención para extracción de material se osteosíntesis intramedular y tratamiento del foco de pseudoartrosis de tibia distal (Figura 3).

Figura 3. *Reintervención quirúrgica para la extracción de los tallos intramedulares tipo Nancy y posterior tratamiento del foco de pseudoartrosis de tibia distal.*

Cuatro años después de las intervenciones el paciente presenta una marcha normal, consolidación radiológica de las osteotomías y ausencia de imágenes de recidiva local de las lesiones óseas (Figura 4).

Figura 4. *Cuatro años después de las intervenciones el paciente presenta una consolidación radiológica de las osteotomías y ausencia de imágenes de recidiva local de las lesiones óseas.*

Durante el seguimiento posterior se ha ido observando una progresiva desviación en valgo del tobillo izquierdo. Ésta podría ser producto de una carga asimétrica y sostenida de una tibia en valgo que ha provocado una epifisiodesis lateral de la tibia distal y que con el desarrollo ha ido acentuando el valgo del tobillo. En sucesivas revisiones se ha planteado la necesidad de realizar la extracción del material de osteosíntesis y la corrección de esta deformidad angular pero el paciente aduce que la deformidad clínica es casi inapreciable y es capaz de desarrollar una actividad física dentro de la normalidad, por lo que es deseo del paciente y de su familia demorar toda nueva intervención quirúrgica.

Discusión

La displasia fibrosa fue descrita originalmente por Lichtenstein y Jaffe para referirse al trastorno que cursa con formación de tejido fibroso en el seno de tejido óseo sano que se ve reemplazado[1].
Clasificada clásicamente en 4 tipos:

- Monostótica: Aparición precoz de un único hueso, ya sea mono/multifocal. Tipo más frecuente.
- Poliostótica: Aparición más tardía de dos o más huesos afectos. La enfermedad progresa rápidamente hasta alcanzar la madurez ósea, momento a partir del cual suele cesar el crecimiento de las lesiones. Representa el 25% de los casos.
- Enfermedad de McCune-Albright: Cursa con la variedad poliostótica, pero se acompaña también de síntomas endocrinos como pubertad precoz, hipertiroidismo y manchas café con leche.
- Enfermedad de Mazabraud: Asociación de forma poliostótica más tumores fibrosos y fibromixomatosos de los tejidos blandos.

Enfermedad típica de la adolescencia más frecuente en mujeres. Los huesos más frecuentemente afectados son fémur, tibia, húmero, costillas, cráneo, mandíbula y columna cervical.
La presentación clínica es muy variada, pudiendo cursar con dolor, tumefacción, compresión neurológica e incluso deformidad progresiva de la extremidad afecta, aunque con frecuencia cursa de forma sintomática debutando como fractura patológica en el seno del foco displásico. La aparición de la enfermedad en edades tempranas ensombrece el pronóstico por tener un mayor número de fracturas.
El diagnóstico diferencial de las lesiones de displasia fibrosa se realiza fundamentalmente con el encondroma o la encondromatosis múltiple según se trate de una afectación mono o poliostótica, el adamantimoma o el quiste óseo simple o aneurismático[1,4].
La anatomía patológica confirma el diagnóstico de la enfermedad. Típicamente aparece una formación de tejido fibroso inmaduro que sustituye la médula ósea, acompañado de tejido óseo displásico en forma de trabéculas. Estas trabéculas son inmaduras, no están recubiertas de osteoblastos y no remodela según la tensión. Estas lesiones presentan mucha variabilidad, pudiendo aparecer lesiones con gran componente fibroso, formación de cartílago o de quistes en su interior[1,4].
El objetivo del tratamiento es la prevención de la deformidad y la fractura patológica dado que no existe actualmente tratamiento de base para la enfermedad. El pamidronato sódico, empleado en el tratamiento de la hipercalcemia en pacientes con enfermedad de Paget y neoplasias malignas, recientemente ha demostrado su utilidad tanto en el tratamiento del dolor óseo como en la mineralización de las lesiones osteolíticas asociadas a la displasia fibrosa[11-13].
La resección local y el curetaje de las lesiones se han mostrado ineficaces para el tratamiento definitivo de las lesiones debido a las frecuentes recidivas de la displasia fibrosa[7].
En 1952 Sofield y Millar publicaron sus resultados en el tratamiento de las deformidades angulares por osteogénesis imperfecta en huesos largos en niños mediante la realización de osteotomías múltiples, inversión de los fragmentos y fijación intramedular[5]. Desde su descripción el procedimiento encontró una amplia aceptación y, a pesar de sus múltiples variaciones y evoluciones, sigue siendo la técnica de referencia para el tratamiento de estas deformidades.
Presentamos un caso clínico de un niño de cinco años con deformidad en valgo y antecurvatum de tibia izquierda por lesiones de displasia fibrosa tratado con éxito mediante osteotomías, inversión de los fragmentos y enclavado intramedular según técnica de Sofield-Millar. Un año después el paciente fue reintervenido por presentar un foco de pseudoartrosis en la osteotomía distal. Se realizó extracción de los clavos de Nancy tratamiento del foco de pseudoartrosis de tibia distal. A los cuatro años de la cirugía inicial, el paciente presenta consolidación radiológica de las osteotomías, una notable mejoría angular de su deformidad inicial y no presenta recidivas locales de la enfermedad.

Bibliografía

1. Jaffe HL, Lichtenstein L. Fibrous dysplasia of bone. Arch Pathol1942; 33: 777-816.
2. Albright F, Butler AM, Hampton AO, *et al*. Syndrome characterized by osteitis fibrosa disseminata, areas of pigmentation and endocrine dysfunction, with precocious puberty in females: Report of five cases. N Engl J Med 1937; 216: 727-746.
3. McCune DJ, Bruch H. Osteodystrophia fibrosa: Report of a case in which the condition was combined with precocious puberty, pathologic pigmentation of the skin and hyperthyroidism, with a review of the literature. Am J Dis Child 1937; 54: 806-848.
4. Singer FR. Fibrous dysplasia of bone: The bone lesion unmasked. Am J Pathol 1997; 151(6): 1511-1515.
5. Sofield HA, Page MA, Mead NC. Multiple osteotomies and metal-rod fixation for osteogenesis imperfect. J Bone Joint Surg Am 1952; 34-A: 500-502.
6. Li YH, Chow W, Leong JCY. The Sofield-Millar operation in osteogenesis imperfect. J Bone Joint Surg Br 2000; 82-B: 11-16.
7. Riminucci M, Robey PG, Bianco P. The pathology of fibrous dysplasia and the McCune-Albright syndrome. Pediatr Endocrinol Rev 2007; 4(Suppl 4): 401-411.
8. Ramos F, Figueira R, Romeu JC, *et al*. Fibrous displasia of bone: A case of polyostotic fibrous dysplasia. Acta Reumatol Port 2007; 32(4): 387-391.
9. Sofield HA, Millar EA. Fragmentation, realignment and intramedullary rod fixation of deformities of the long bones in children: A ten-year appraisal. J Bone Joint Surg Am 1959; 41-A: 1371-1391.

10. Canale ST. Osteocondrosis o epifisitis y otros trastornos de origen diverso. En: Canale ST (ed). Campbell Cirugía Ortopédica 10ª ed. Madrid: Elsevier SA 2004. pp. 1143-1210.
11. Orcel P, Chapurlat R. Fibrous dysplasia of bone. Rev Prat 2007; 57(16): 1749-1755.
12. Gibbons CL, Petra M, Smith R, *et al*. Biphosphonate treatment of beningn multifocal and unifocal osteolytic tumours of bone. Sarcoma 2003; 7(1): 35-41.
13. Chan B, Zacharin M. Pamidronate treatment of polyostotic fibrous dysplasia: Failure to prevent expansion of dysplastic lesions during childhood. J Pediatr Endocrinol Metab 2006; 19(1): 75-80.

I Beca "Dr. Manuel Ramallal" de la SOGACOT

CONVOCATORIA:

Se convoca la I Beca Dr. Ramallal de la Sociedad Gallega de Cirugía Ortopédica y Traumatología (SOGACOT) a los mejores trabajos originales y notas clínicas publicados en la revista Acta Ortopédica Gallega (ISSN: 1699-0471), revista oficial de la Sociedad.

Podrán ser beneficiarios a la misma todas aquellas personas en posesión del título de Licenciado en Medicina y Cirugía, con especialidad en Cirugía Ortopédica y Traumatología y un máximo de 5 años desde la obtención del título, o Médicos residentes en formación de dicha especialidad.

Los candidatos podrán optar a la misma individualmente o en equipo, en cuyo caso será imprescindible que se designe un candidato a dicha Beca.

BASES:

Podrán optar a la beca los autores de trabajos originales y notas cínicas publicadas en la revista Acta Ortopédica Gallega (ISSN: 1699-0471), en el tiempo transcurrido entre Congresos de la SOGACOT, iniciándose esta convocatoria en el "XXIV Congreso de la Sociedad (Lugo, 21 y 22 de mayo de 2010).

La publicación deberá ser original e inédita, no admitiéndose publicaciones total o parcialmente publicadas. No se admitirán trabajos que hayan sido premiados por otras instituciones.

El jurado de la Beca estará compuesto por los miembros del Comité Editorial de la revista Acta Ortopédica Gallega y de la SOGACOT designados para tal fin.

El / los premiados deberán presentar, al finalizar el periodo formativo becado, y en el plazo máximo de un mes, un certificado justificativo de asistencia/estancia y una memoria científica de la misma.

Esta Beca estará dotada con una bolsa de viajes de 2.500 €* para formación en cualquier Hospital de referencia.

Remeco, s.a.

COGITARE ET RECTE AMBULARE
SOGACOT

**Se aplicarán a la cuantía las retenciones fiscales vigentes.*

Acta Ortop Gallega 2010; 6(1): 29-31

Acta Ortopédica Gallega

www.sogacot.org/AOG

Notas clínicas

Ganglión intraóseo gigante con extensión a partes blandas

González-Busto Múgica I[1]✉, Hueso Rieu R[1], Amigo Fernández A[1]

1 Servicio de Cirugía Ortopédica y Traumatología, Hospital Vital Álvarez-Buylla, Mieres, Asturias, España

RESUMEN

Se presenta el caso de un varón de 72 años que consulta por una tumoración en el muslo. El diagnóstico fue de ganglión intraóseo del fémur distal con extensión a partes blandas.
El ganlión intraóseo permanece confinado dentro del hueso por lo que su tamaño es limitado. En el presente caso, al extenderse fuera permitió un crecimiento masivo.
Debe ser tratado precozmente para evitar las posibles complicaciones de la cirugía.

PALABRAS CLAVE

ganglión intraóseo, quiste óseo, fémur

ABSTRACT

Giant intraosseous-ganglia extended to soft tissue

This is a case report of a 72 years old man consulting for a mass in his rigth thigh. The final diagnose was intraosseous-ganglia of the distal femur extended to soft tissue.
Intraosseous-ganglia is confined inside the bone so its size is limited. In this case it's extension allowed a massive growth.
It is necessary an early treatment to prevent surgery complications.

KEYWORDS

intraosseous-ganglia, bone cyst, femur

© 2010 Acta Ortopédica Gallega

Introducción

El ganglión intraóseo es una tumoración de naturaleza benigna que suele cursar de forma asintomática por lo que se desconoce su prevalencia real. Permanece confinado dentro del hueso sin producir afectación de las partes blandas. Se presenta el caso de un paciente que consultaba por una tumoración en el muslo que resultó ser un ganglión intraóseo fistulizado hasta alcanzar un tamaño no descrito en la literatura.

Caso clínico

Se presenta el caso de un varón de 72 años de edad que consulta por presentar tumoración en cara anterointerna del muslo derecho. No presenta antecedentes médico-quirúrgicos de interés. Refiere crecimiento progresivo de la masa a lo largo de los últimos dos años y el motivo de acudir al médico no es el dolor sino que su mujer le ha pedido que lo consulte.
En la exploración presenta una gran masa de consistencia blanda, móvil, de unos 25 cm de longitud en la cara anterointerna del muslo. No presenta alteraciones neurológicas ni vasculares en la extremidad (Figura 1).

✉ **Autor para correspondencia:**
Servicio de COT, Hospital Vital Álvarez-Buylla. Murias s/n,
33616 Mieres, ASTURIAS
E-mail: ignaciobusto@gmail.com
Tlf. (+34) 985 458500 (ext. 58752)

Se solicita una radiografía del fémur derecho en la que se observa una lesión que ocupa la epífisis distal del fémur con extensión hacia la metáfisis y diáfisis distal (Figura 2).
En la RMN se observa una cavidad quística llena de líquido que ocupa todo el interior del fémur distal y que fistuliza por un orificio localizado en la parte posterior del fémur. Se extiende por todo el muslo con múltiples lobulaciones que se introducen y disecan planos musculares y paquete neurovascular. El diagnóstico de presunción es de ganglión intraóseo (Figuras 3 y 4).
Se decide exéresis quirúrgica y el paciente es intervenido realizándose un abordaje por cara anterointerna del muslo disecando el paquete neurovascular que se encuentra íntimamente pegado al tumor por abundante tejido fibroso. El quiste se rompe durante la intervención y se aspira un contenido de 900 cc de material líquido mucinoso blanquecino-amarillento (Figura 5). Es cultivado y no se obtiene crecimiento bacteriano. Se comprueba que el quiste sale de la pared postero-interna del fémur donde se practica una ventana ósea a través de la cual se legra el interior de la cavidad medular del hueso. Posteriormente se rellena la cavidad con papilla ósea procedente de cóndilo femoral del Banco de Huesos.
El paciente presentó posteriormente una evolución favorable en el postoperatorio inmediato. Al séptimo día debuta con un sangrado masivo por rotura de pseudoaneurisma de la arteria femoral profunda que tuvo que

ser reparada por el Servicio de Cirugía Vascular. En el momento actual sigue revisiones periódicas en este Servicio.

Discusión

Figura 1. *Masa de consistencia blanda en cara anterointerna del muslo derecho.*

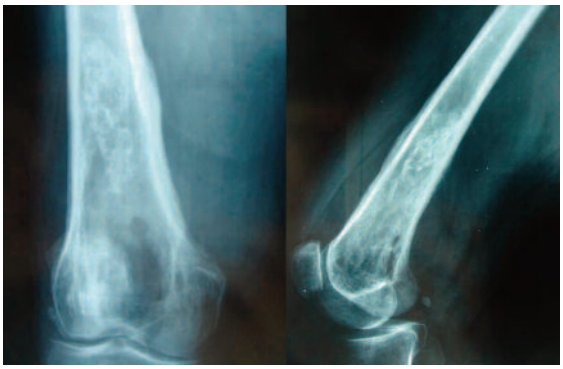

Figura 2. *RX AP y lateral en las que se aprecia lesión ocupante dentro de canal medular.*

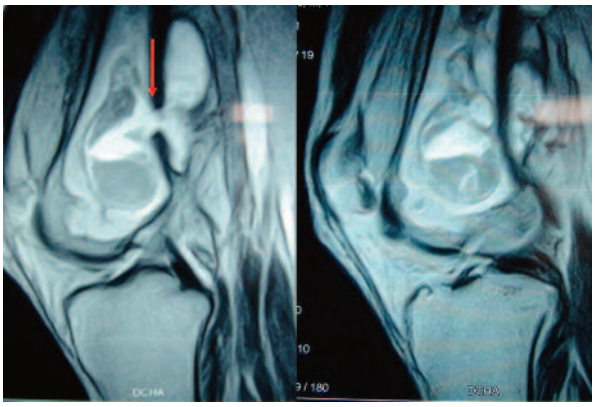

Figura 3. *Visión lateral de RMN en T2 en la que se observa lesión que ocupa la epífisis y metáfisis distal del fémur, con contenido líquido que fistuliza a través de defecto cortical en la parte posterior del fémur (se señala con flecha).*

El ganglión intraóseo aparece en la edad media de la vida aunque hay publicados casos entre los seis años y la séptima década de la vida. Aparecen tanto en hombres como en mujeres. Son pocos los trabajos publicados que hagan

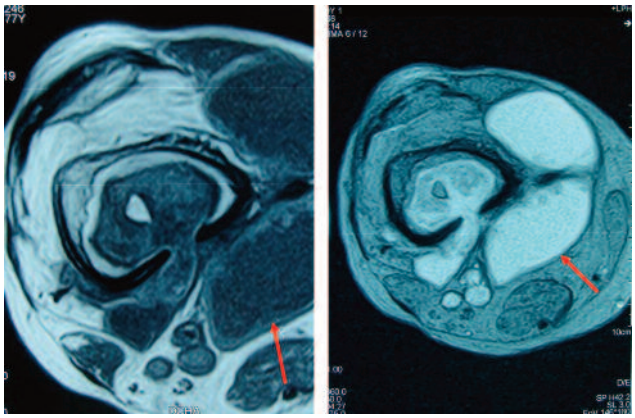

Figura 4. *Cortes de RMN axiales en T1 y T2 en los que se observa lesión que ocupa la cavidad medular del hueso y fistuliza a través de defecto en la cortical posterior el fémur. Con las flechas se señalan las expansiones de la lesión.*

referencia a grandes series por lo que su incidencia real es desconocida sobre todo teniendo en cuenta que en su mayor parte son asintomáticos.

El origen de los gangliones o la histogénesis del quiste yuxtaarticular no está claramente establecido. Goldman y Friedman[1] en 1969 defienden que su origen se encuentra en una transformación mucoide del tejido conectivo probablemente precedido por una metaplasia intramedular y una proliferación de elementos fibroblásticos, lo que ellos denominan "fibroplasia". A continuación vendría un estadio degenerativo con secreción mucoide y acumulación de material rico en ácido hialurónico que aumenta progresivamente el tamaño del quiste.

La posibilidad de que su origen sea articular ha sido defendida por algún autor aunque en pocos casos se ha encontrado una comunicación de la articulación con el quiste. Se reconoce que es posible que haya existido, pero en el momento del diagnóstico esta comunicación se ha cerrado en la mayor parte de los casos[2]. Algunos autores defienden la posibilidad de una isquemia en el origen del proceso aunque en ningún caso se han encontrado hallazgos de necrosis ósea. El microtraumatismo repetido en zonas adyacentes a la articulación es propuesto como causa de la necrosis. La cuestión, sigue siendo que el diagnóstico suele ser tardío y no se conoce qué ocurre en los momentos iniciales[3].

La cápsula del ganglión está formada por fibras de colágeno y una capa de fibroblastos que se encuentran adelgazados por la presión que hay dentro del quiste y que simulan células sinoviales pero no son tal.

Se localizan en las epífisis de los huesos largos. Se han descrito casos en el fémur proximal[4], en la tibia proximal, húmero proximal, falanges de las manos y pies, vértebras[2], en los huesos del carpo[5,6], en el astrágalo[7,8] y hay un caso publicado en el fémur distal en un niño de seis años[9].

Normalmente estas lesiones se comportan de forma silente. La mayoría de las veces se trata de hallazgos casuales al realizar una prueba radiológica por otro

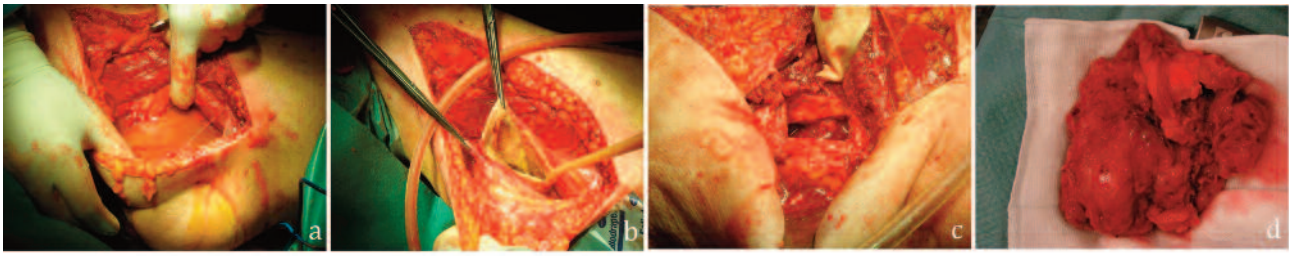

Figura 5. *Imágenes intraoperatorias. Se observa el contenido líquido de la masa (a), se muestra la cápsula libre de líquido (b), la ventana ósea practicada en el fémur para legrar su interior y rellenar con injerto (c) y la pieza resecada (d).*

motivo, más frecuentemente traumatismos. Cuando producen dolor se cree que es debido al edema originado por el incremento de presión dentro del quiste al ir aumentando la masa gelatinosa rica en ácido hialurónico. El dolor se refiere a la articulación y se incrementa con el ejercicio. Es excepcional que aparezca un aumento de partes blandas[3] como en el caso que se presenta.

Las radiografías muestran una lesión circular u ovalada en la cercanía de la articulación pegada al hueso subcondral rodeada de un halo de hueso esclerótico. Los quistes pequeños pueden ser únicos pero los de mayor tamaño pueden ser multilobulados.

La Resonancia Nuclear Magnética permite definir perfectamente la lesión con su cápsula y además permite valorar el estado de las partes blandas.

Siempre debe ser incluido en el diagnóstico diferencial de una lesión quística en la vecindad de una articulación. Sólo unos pocos tumores y lesiones pseudotumorales ocurren en esta localización como el condroma, el quiste óseo aneurismático y el condroblastoma aunque se trata de lesiones más expansivas que producen un adelgazamiento muy superior de la cortical. En el caso de lesiones de estirpe condral presentan las típicas calcificaciones en su interior. Otras lesiones como el quiste óseo solitario, el fibroma no osificante y el fibroma condromixoide aparecen en la región metafisaria.

Conclusiones

La mayor parte de los gangliones intraóseos son asintomáticos. La presión ejercida dentro del hueso puede ser fuente de dolor. Su expansión fuera del hueso es muy infrecuente y sobre todo que alcance un tamaño tan grande. El tratamiento mediante exéresis, legrado de la cavidad y relleno de injerto óseo permite solucionar el problema. Vista en el caso que se presenta, la dificultad para su exéresis debido a la extensa fibrosis que adhería la cápsula al paquete vasculonervioso, y lo extenso de la cavidad creada en el hueso parece aconsejable tratar este tipo de lesiones antes de que alcancen tamaños grandes.

Bibliografía

1. Goldman RL, Friedman NB. Ganglia (synovial cysts) arising in unusual locations. Report of three cases, one primary in bone. Clin Orthop Relat Res 1969; 63: 184-189.
2. Helwig U, Lang S, Baczynski M, *et al*. The intraosseous ganglion. A clinical-pathological report of 42 cases. Arch Orthop Trauma Surg 1994; 114: 14-17.
3. Schajowicz F, Clavel Sainz M, Slullitel JA. Juxta-articular bone cysts (intraosseous ganglia). J Bone Joint Surg Br 1979; 61-B(1): 107-116.
4. Lamb MJ, Sharkey PF. Intraosseous ganglion of the greater trochanter. Orthopedics 1999; 22(11): 1089-1090.
5. Uriburu IJF, Levy VD. Intraosseous ganglio of the scaphoid and lunate bones: Report of 15 cases in 13 patients. J Hand Surg 1999; 24A(3): 508-515.
6. Waizenegger M. Intraosseous ganglia of carpal bones. J Hand Surg 1993; 18B: 350-355.
7. Koularis D, Schultz W. Massive intraoseous ganglion of the talus: Reconstruction of the articular surface of the ankle joint. Arthroscopy 2000; 16(7): E14.
8. Paz J, González-Busto I, Gosálbez J, *et al*. Dolor en tobillo de cuatro meses de evolución sin antecedente traumático. En: Ferrández L y Vaquero J eds. Libro de casos clínicos de residentes en Cirugía Ortopédica y Traumatología. Nº2. Madrid: Luzán 5 S.A., 2002; pp. 110-111.
9. May DA, McCabe KM, Kuivila TE. Intraosseous ganglion in a 6-year-old boy. Skeletal Radiol 1997; 26: 67-69.

presentación
editorial
historia
estatutos
directiva
contacto
inscripción
noticias
agenda
actividades
grupos
cursos
becas y premios
empleo
acta ortopédica gallega

www.sogacot.org

web oficial de la Sociedad Gallega de Cirugía Ortopédica y Traumatología

Acta Ortopédica Gallega
www.sogacot.org/AOG
Revisión

Actualización en el tratamiento de las secuelas postraumáticas de calcáneo

Blanco Novoa J[1]✉, Fernández Cebrián A[1], Ramos Domingo B[1]

1 Clínica Trauma Sport, Ourense, España

RESUMEN

Las consolidaciones viciosas tras fracturas complejas de calcáneo arrojan un amplio espectro de situaciones, que deben valorarse de manera individual, para proporcionar un tratamiento adecuado. En la última década diversos autores han planteado un grado notable de consenso a la hora de abordar estas situaciones, basado en la exploración clínica y en el aporte de las pruebas complementarias (RX y TC). La siguiente revisión pretende aportar un algoritmo en el manejo terapéutico de las mismas. Creemos que es fundamental el reconocimiento integral de la deformidad resultante para dar respuesta a la solución de los problemas.

PALABRAS CLAVE

calcáneo, consolidación viciosa, cirugía reconstructiva

ABSTRACT

Update on the treatment of postraumatic sequelae of calcaneus

The malunions following complex fractures of the calcaneus, show a wide spectrum of situations, which must to be individually assessed to provide the right treatment. In the last decade, several authors have reached a remarkable degree of consensus about these situations, based on clinical examination and additional tests (RX and TC). The following review aims to provide an algorithm in their therapeutic management. We believe recognition of the resulting deformity is basic for a comprehensive response to the solution of problems.

KEYWORDS

calcaneus, malunion, reconstructive surgery

© 2010 Acta Ortopédica Gallega

Introducción

El pie puede considerarse como un órgano básico de carga y entre los factores que lo permiten están: la movilidad, alineación y estabilidad de las articulaciones esenciales del retropié. En las secuelas de las fracturas del mismo, estos principios se alteran y por lo tanto no se puede desarrollar una marcha normal. La incidencia de fracturas que afectan a los dos huesos del retropié, calcáneo y astrágalo, alcanza el 3% del total de la anatomía, siendo las dependientes de calcáneo 60-70%. Dentro de estas últimas, en un alto porcentaje afectan a la superficie articular con la siguiente evolución hacia procesos degenerativos postraumáticos. Existen referencias históricas al tratamiento de las mismas[1], y es Bankart en un artículo publicado en 1942 el que acuña la frase "el resultado del tratamiento de las fracturas conminutas de calcáneo es una porquería" en su traducción literal[2]. Históricamente el tratamiento de dichas fracturas se enfocaba desde el punto de vista conservador o con gestos quirúrgicos mínimos, lo que trae consigo un alto índice de secuelas e incapacidad que afecta, al ser traumatismos generalmente de alta energía, a población joven, activa laboralmente y con alta demanda funcional. Existen numerosas referencias en la literatura al tratamiento quirúrgico adecuado de las fracturas de calcáneo, teniendo en cuenta que la mayoría son articulares, disminuye la incidencia de secuelas[3-5] y, por otra parte, existen pocas referencias en el enfoque terapéutico de las secuelas, siendo en muchos casos aportaciones de expertos con grados de evidencia pequeño, con la comunicación de series muy cortas y casi todas retrospectivas, con preferencias de los autores como bandera de los tratamientos[6-8].

En esta revisión pretendemos aproximarnos a lo que aportan dichos autores y lo que nuestra experiencia en el tratamiento de estas lesiones ha reportado a lo largo de 13 años de interés por esta patología, abandonada en la mayoría de las ocasiones por la falta de clasificaciones que infieran un tratamiento adecuado a cada caso.

Por carácter puramente didáctico separaremos el enfoque terapéutico de las secuelas postraumáticas de calcáneo y astrágalo pero, en la práctica diaria, no debemos olvidar que ambos huesos están en contacto y entre ambos son los responsables de la relación con la bipedestación-deambulación de los pacientes. Mantener una buena exploración física del paciente, con el aporte de estudios complementarios (RX convencional, RMN y TC),

✉ **Autor para correspondencia:**
Clínica Trauma Sport, Plaza San Antonio 1, 2º, 32004 OURENSE
E-mail: juanchoblanov@yahoo.es
Tlf. (+34) 988 225147

así como pruebas de laboratorio en secuelas postraumáticas abiertas, va a encaminar el enfoque terapéutico en cada caso en particular.

Enfoque terapéutico en consolidaciones viciosas sintomáticas post-fractura de calcáneo

Anatomía patológica y complicaciones tardías

La fractura de calcáneo es consecuencia de un traumatismo de alta energía, como la caída desde una altura o accidentes de tráfico. La fuerza transferida con el calcáneo en eversión por el proceso lateral del astrágalo a través de la articulación subastragalina es el patrón descrito por Essex-Lopresti[9]; la línea primaria de fractura se produce por la impactación del proceso astragalino, sobre la pared lateral, posteromedial al sustentaculum tali y a la pared medial, de manera que discurre de superolateral a inferomedial, generando así dos fragmentos posterolateral y anteromedial. El fragmento medial y el astrágalo quedan en relación por los potentes ligamentos astrágalo-calcáneos, con tendencia al varo. La línea de fractura puede extenderse a la parte anterior afectando a la articulación calcaneocuboidea o a la faceta anterior. Esto crea en definitiva dos fragmentos, uno sustentacular medial y otro tuberositario lateral. Una línea secundaria de fractura en este patrón es consecuencia de una mayor fuerza de impactación del astrágalo sobre el calcáneo, partiendo del apex del ángulo de Gissane, pudiendo extenderse hacia la parte superior justo posterior a la faceta posterior, lo que se traduciría en una disminución de altura y podría continuarse hacia la parte inferior a través de la tuberosidad anterior para producir una fractura en lengua. Carr y colaboradores realizan un modelo cadavérico que corrobora la hipótesis de Essex-Lopresti[10]. Estudios anatómicos realizados por Sabry *et al*.[11] demuestran que justo debajo de proceso astragalino anterior, el calcáneo tiene una pobre trabeculación (entre el 40-60% menos). Si las fracturas desplazadas de calcáneo las tratásemos de forma conservadora nos encontraríamos ante los problemas que a continuación se plantean. La incongruencia articular mayor de 2 mm a nivel de la faceta posterior está en clara relación con la evolución a la artrosis de la articulación subastragalina, aunque no todas las imágenes de artrosis son sintomáticas[12,13]. El fragmento tuberositario lateral se desplaza hacia superior y lateral en el modelo anteriormente propuesto y trae como consecuencia la disminución de la altura del retropié y el aumento de la anchura del mismo produciendo el complejo sindrómico de *impingement* lateral subperoneo, y la patología de nervio sural y tendones peroneos[14]. La disminución de altura tiene consecuencias como el aplanamiento de la relación entre el astrágalo y el calcáneo y la inclinación del astrágalo; lo cual provoca un *impingement* anterior a nivel tibiotalar, con la consiguiente disminución de la dorsiflexión de la articulación del tobillo. Esta incongruencia que se forma en la mortaja puede afectar en su evolución a dicha articulación y generar un proceso degenerativo[15]. En el 50% de las fracturas conminutas se ve envuelta la articulación calcáneo-cuboidea, pero en su evolución sin tratamiento casi nunca genera sintomatología en dicho nivel[16]. Con los desplazamientos entre los dos fragmentos propuestos en el modelo descrito, se forma una disminución de altura del retropié y un ensanchamiento, lo que conlleva una disminución de la fuerza de palanca del sistema aquileo-plantar y molestias en relación con el calzado.

En cuanto a las causas de dolor residual tardío y las secuelas por consolidaciones viciosas de fracturas de calcáneo[7]; podemos encontrar:

- Artritis-artrosis subastragalina
- Artritis-artrosis calcáneo-cuboidea
- Ensanchamiento del talón (molestias con el calzado)
- *Impingement* externo infraperoneal
- Disminución de altura del retropié
- *Impingement* anterior de tobillo
- Defectos de alineación de retropié (varo más frecuente que valgo)
- Disminución de movilidad del Chopart por afectación de sus articulaciones de manera secundaria
- Pie plano adquirido por descenso de arco interno
- Lesiones nerviosas (más frecuentes las del n. sural que las del n. tibial posterior
- Síndrome regional complejo doloroso
- *Smashed pad syndrome* (lesión por aplastamiento de la grasa plantar)
- Subluxación de articulación astrágalo-escafoidea
- Haglund secundario a mala consolidación de una fractura tipo lengua
- Menos frecuente rigidez de primera metatarsofalángica secundaria a atropamiento de flexor hallucis

Evaluación clínica y valoración radiológica

Antes de plantearse un tratamiento quirúrgico o no de una secuela postraumática de calcáneo debemos realizar una buena exploración clínica con el paciente en bipedestación y en decúbito para valorar el estado cutáneo (fracturas abiertas, cicatrices previas), existencia de callosidades, alineación del tobillo, retropié y mediopié (varo, valgo, cavo, plano) y la reductibilidad o no de esta deformidad. El dolor en cara lateral puede ser debido a múltiples causas: patología de los tendones peroneos, artritis subastragalina, artritis calcaneocuboidea, material de osteosíntesis o lesiones del nervio sural. El colapso del retropié con deformidad en varo y valgo puede poner de manifiesto alteraciones de la marcha a nivel de mediopié y antepié.

La exploración nos puede llevar a descartar las patologías referidas; los tendones peroneos son accesibles a la exploración y en el caso de estar afectados por inflamación crónica, el dolor se incrementa en la eversión de re-

tropié contraresistencia, un bloqueo de la eversión puede deberse a una dislocación de los mismos o a un *impingement* óseo externo infraperoneo. De todos es conocido el dolor con la deambulación por terreno irregular, y que se incrementa con la inversión-eversión forzada del retropié en la artritis subastragalina. Ante la existencia de un tinel + y parestesias en cara lateral de retropié debemos descartar la existencia de una neuropatía del sural o la existencia de síndrome regional complejo doloroso tipo I, que en el caso de la neuritis suelen desaparecer ante la inyección de anestésico local.

Pueden existir situaciones complejas en las que no es fácil diferenciar entre artritis subastragalina, calcáneo-cuboidea, patología de peroneos y lesiones del sural. Diversos autores apuntan que con el test de la lidocaína guiado por escopia se pueden diagnosticar hasta un 88% de los casos distinguiendo las localizaciones y patologías concomitantes[17]. Cuando existe dolor en cara anterior de tobillo a veces también se puede distinguir entre el *impingement* anterior del cuello del astrágalo contra la tibia; por disminución del ángulo de talocalcáneo[18]; de la afectación de la astrágalo-escafoidea, con la misma técnica, ya que en ambas situaciones el dolor puede estar presente con la dorsiflexión forzada.

El dolor plantar se puede presentar en diversas situaciones, en el caso de una exostosis plantar; que se pone de manifiesto en los estudios de RX convencional; en el *smashed pad syndrome* en que la almohadilla grasa plantar sufre una lesión de necrosis postaplastamiento; en la neuropatía por irritación atrapamiento del nervio tibial posterior o en el síndrome regional complejo doloroso tipo I. En el caso de esta última situación el dolor se presenta como difuso sin seguir un patrón de nervio periférico y sin la existencia de un tinel ni distribución de parestesias típica de la afectación del nervio tibial posterior. En este tipo de situaciones los estudios electrofisiológicos y los bloqueos simpáticos nos pueden ayudar al diagnóstico diferencial.

Es obvio recordar que la exploración, en cuanto a rango de movilidad, debe ser siempre evaluada comparativamente con respecto al pie contralateral.

La evaluación radiológica debe basarse en dos pruebas de imagen, la radiología convencional (comparativa con el otro pie) y el TC. En cuanto a la radiología convencional debemos realizar proyecciones del pie lateral en carga, axial del calcáneo y anteroposterior[15,18]. Debemos valorar en cada proyección:

- Proyección de Harris o axial de calcáneo. La existencia o no de varo valgo y la existencia de exostosis lateral de calcáneo o ensanchamiento del mismo.
- Proyección lateral. Ángulo de Böhler (indica la afectación de la faceta posterior del calcáneo N 20-40°), ángulo de Gissane (N 90-105°) (Figura 1), ángulo de declinación talar (N 20±5°), ángulo talocalcáneo (N 25-45°) (ambos nos dan información de la deformidad del retropié y de la existencia de *impingement* tibiotalar) y la altura de retropié (Figura 2).
- Proyección anteroposterior. Valoramos la posible existencia de patología degenerativa asociada de calcáneo-cuboidea y astrágalo-escafoidea.

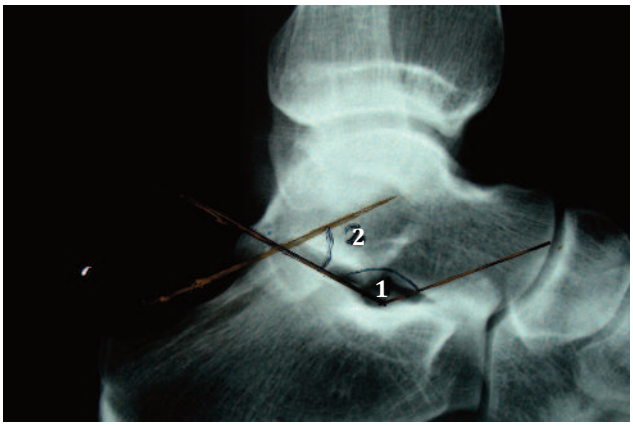

Figura 1. *Ángulo de Gissane (1) y ángulo de Böhler (2).*

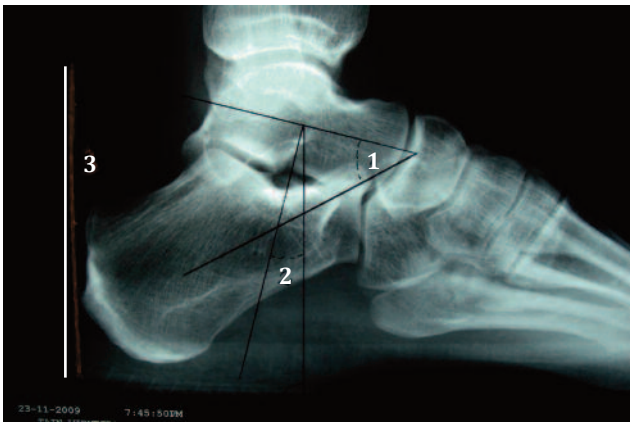

Figura 2. *Mediciones en proyección lateral: ángulo astrágalo-calcáneo (1), ángulo de declinación talar (2), y altura del retropié (3).*

El estudio de TC retropié con cortes coronales a través de la faceta posterior, ha inferido una clasificación radiológica, de Stephens y Sanders (Figura 3), que nos ayuda a la toma de decisiones y establece tres tipos[19]:

- Tipo I. *Impingement* o exostosis de pared lateral con mínima afectación subastragalina.
- Tipo II. Presenta una afectación de subastragalina mayor, un varo de retropié menor de 10°.
- Tipo III. Afectación tipo II más la existencia de deformidad en varo de retropié mayor de 10°.

En el estudio inicial de 26 pacientes de Stephens y Sanders, el uso de esta clasificación radiológica y el enfoque terapéutico individual supuso una mejora en los resultados, incluso en las situaciones de mayor deformidad.

Selección del paciente

Nosotros a la hora de seleccionar al paciente, subsidiario de tratamiento quirúrgico, tenemos en consideración las

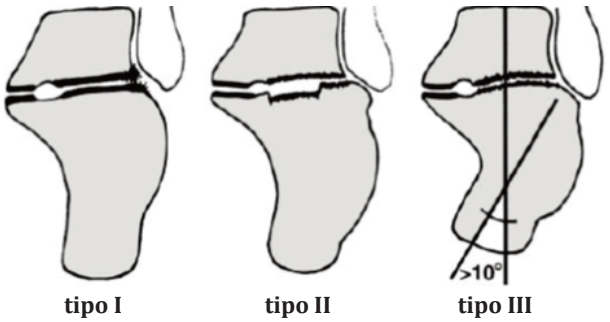

Figura 3. *Clasificación de Stephen y Sanders[19] basada en el estudio de TC del retropié a nivel de la subastragalina posterior.*

mismas premisas que a la hora de enfocar el tratamiento quirúrgico primario de una fractura de calcáneo. Incluso algunas fracturas tratadas mediante reducción abierta y fijación interna, pueden desarrollar en su evolución artrosis subastragalina que precise de tratamiento mediante artrodesis. El paciente ideal es un adulto joven, con dificultad para deambular y/o molestias para soportar calzado, no fumador, no involucrado en un rentismo laboral manifiesto y que ha pasado más de 1 año desde el traumatismo que casi siempre ha sido tratado de forma conservadora. Diversos autores justifican el esperar incluso más de un año para enfocar el tratamiento dado que la inflamación y el dolor pueden llegar a desaparecer[20,21]. Robinson apunta en su protocolo de tratamiento que en los pacientes a los que va a realizar una artrodesis subastragalina, coloca un yeso durante 8 semanas para testar el éxito de la artrodesis futura[6]; Myerson y Quill afirman que en el caso del rentismo laboral la recuperación es casi imposible si se da este tipo de circunstancia[22]. De todos son bien conocidos los problemas cutáneos y de consolidación en el caso de fumadores, para Nickisch y Anderson el tratamiento conservador, con restricción de actividad, hielo, uso de ortesis debe ser el único tratamiento válido en estas situaciones junto con pacientes mayores, bajo nivel cultural o comorbilidad añadida[7].

Situaciones como *smashed pad syndrome* y síndrome regional complejo doloroso tipo I pueden empeorar con los gestos quirúrgicos[21].

Es sabido que independientemente del tratamiento utilizado y de la calidad de la reducción en el tratamiento de las fracturas de calcáneo, nos enfrentamos básicamente a las siguientes secuelas a la hora de planificar un tratamiento de las mismas:

- Artrosis–artritis de articulación subastragalina y calcáneo-cuboidea.
- Patología de tendones peroneos por desplazamiento superolateral del fragmento tuberositario que genera un *impingement* infraperoneal a nivel de la pared lateral del calcáneo.
- Defectos de alineación de retropié, principalmente varo de talón, que lleva consigo el ensanchamiento del retropié y pérdida de altura del mismo, con la consiguiente pérdida de fuerza en el despegue de la marcha.
- *Impingement* anterior por sub-luxación superior de la articulación astrágalo-escafoidea secundaria a la disminución de la declinación talar.
- Lesiones nerviosas asociadas de n. sural y en menor medida del n. tibial posterior.

En nuestro caso adoptamos el siguiente protocolo de tratamiento, usando las técnicas de manera individual o combinación de ellas.

Exostectomía lateral

Descrita originalmente por Conn en la primera mitad del siglo XX, y siguiendo aportaciones posteriores de Braly *et al.*[23]: se realiza una incisión tipo Kocher curva que discurre plantar al trayecto de los tendones peroneos, se realiza neurolisis de nervio sural, apertura del retináculo inferior y tenolisis de peroneos. Inferiormente se localiza el ligamento peroneo calcáneo y subperiósticamente se realiza exostectomía lateral con escoplo pudiendo ser generosa en el gesto y alcanzar la mitad lateral de calcáneo-cuboidea y parte de la articulación subastragalina. Si existe luxación de peroneos realizamos z-plastia de los mismos, y se repara finalmente el retináculo primariamente o usando un colgajo osteoperióstico de peroné como describen Zoellner y Clancy para el tratamiento de la luxación recidivante de los tendones peroneos[24].

La indicamos en las siguientes situaciones:

- Patología tendinosa de peroneos, luxación, tendinosis–tendinitis.
- Patología de nervio sural como neuralgia, neuritis, neuromas asociados.
- *Impingement* óseo lateral sin patología de subastragalina asociada con dificultad para el uso de calzado adecuado.
- Como gesto asociado en tipos Stephens II y III.

En el estudio RX no se evidencia alteración de ángulo de Böhler, ni del ángulo de declinación talar, ni de la altura del retropié; sólo en proyecciones de la mortaja se evidencia el *impingement* óseo infraperoneo y en proyección de Harris se evidencia la exostosis lateral. También se corresponderían el estudio de TC al Tipo I de la clasificación de Stephens y Sanders.

Braly y colaboradores comunican un 80% de buenos resultados adoptando este tratamiento en las situaciones que está indicado[23], concordando con el estudio de Stephens y Sanders, en su estudio original, los pacientes clasificados en el tipo I, obtienen 7 resultados excelentes o buenos de los 7 pacientes a los que se le aplicó este tratamiento[19]. Clare y colaboradores, usando la escala AOFAS comunican una puntuación en 5 pacientes con un seguimiento mínimo de dos años de 68.2[21]. Noriega Díaz no distingue entre los grupos I, II y III de Sanders en

cuanto a los resultados, pero comunica una media de AOFAS postoperatoria de 79, en esta serie a su vez en algunos casos la descompresión lateral se realiza asociada a osteotomías o artrodesis subastragalina[25].

Artrodesis subastragalina in situ

La técnica convencional se realiza con un abordaje tipo Ollier sobre la subastragalina posterior, en el que se lleva a cabo una denudación de todo el cartílago articular, respetando los tejidos blandos y ligamentos astrágalo-calcáneos junto con la vascularización alrededor del cuello. Nosotros procedemos a perforar con una broca de 3.2 a baja revolución ambas superficies denudadas en distintos puntos, aportando injerto autólogo de cresta ilíaca ipsilateral. Casi todos los autores recomiendan la inserción con tornillos canulados de 6.5 mm desde calcáneo; tras control por escopia colocando el retropié en 5° de valgo (Figura 4). En caso de alteración leve del ángulo de declinación talar para vencer el leve *impingement* anterior talar se dirige un segundo tornillo al cuello del astrágalo intentando reducir dicha alteración. Hay bastante consenso en no realizar la inserción de tornillos desde el cuello del astrágalo[26,27].
La artrodesis artroscópica es introducida en el arsenal

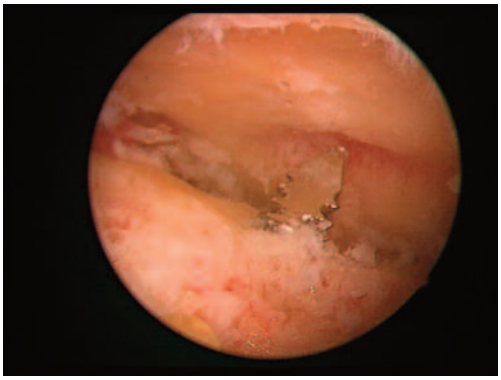

Figura 4. *Artrodesis subastragalina in situ. Visión artroscópica. Se aprecia cruentado de superficies articulares e insinuación de aguja guía de tornillo canulado en superficie articular calcánea.*

terapéutico desde 1994 por Lundeen[28] y posteriormente modificada en el abordaje de los portales posteriores por Van Dick[29], se postula en los casos que tenemos que realizar una artrodesis *in situ*, como una alternativa a la cirugía convencional ofreciendo el 90% de artrodesis conseguidas como en la cirugía abierta.
Estaría indicada en:

- Artritis o dolor subastragalino persistente que no cede a tratamiento médico.
- Situación anterior sin alteración de varo–valgo de talón ni disminución de altura del retropié.
- Como gesto asociado a los Stephens tipo II con la exostectomía lateral.
- En pacientes con disminución de altura del retropié pero con alto riesgo de pseudoartrosis (fumadores, rentistas, etc).

Se corresponderían tras estudio clínico con estudios de TC Stephens tipo II, en los que no existe en radiología convencional una disminución del ángulo de Böhler, ni alteración marcada del ángulo de declinación talar (>20°), así como varo-valgo en proyección de Harris.
Clare y Sanders aportan un estudio de 45 pies con un seguimiento a 5 años, a los que se le realiza una artrodesis *in situ* según la técnica descrita, obteniendo 93% de consolidaciones con un 24% de dolor residual lateral; y afirman que el manejo de las fracturas de calcáneo mediante reducción abierta y osteosíntesis supera con creces las cirugías de rescate en el caso de malunión o secuelas postraumáticas[21]. Myerson y Quill, valorando sus resultados según escala AOFAS para pie y tobillo, obtienen un 73% de buenos resultados en la artrodesis *in situ* comparando con la artrodesis + distracción 50%, si bien esta última se aplicó a situaciones donde la deformidad y la fractura que originó la secuela era mayor[22].
Se reconoce como circunstancias que afectan a la consolidación de la artrodesis, el tabaquismo, el alcoholismo, la osteonecrosis cercana a la artrodesis y la artrodesis tibiotalar previa; eliminando estas circunstancias en la mayoría de las series se alcanza una consolidación del 96%. Ishikawa demuestra que con este tipo de técnica el índice de pseudoartrosis es 2.66 veces mayor en fumadores[30].
Según comunican Van Dick, Tasto y Asou, los resultados usando portales posteriores y osteosíntesis con canulados son iguales a la técnica convencional, con menor incidencia de dolor residual en cara lateral y postoperatorio más confortable[31,32]. En nuestra situación sería un tratamiento alternativo dado que este tipo de abordaje terapéutico estaría indicado en artrosis subtalar postraumática, reumática o degenerativa primaria en el que no existen defectos de alineación de retropié, pérdida de altura del mismo secundaria a grandes defectos óseos o artrodesis subtalares fallidas previas.

Artrodesis más injerto intercalar en distracción

Siguiendo la descripción original de Carr *et al.*[33], se comienza con una exostectomía lateral convencional y posteriormente, se procede al cruentado de las superficies articulares como se ha descrito para la artrodesis *in situ*, para posteriormente colocar un distractor entre el calcáneo y percutáneo sobre la tibia, se toma una radiografía intraoperatoria en la que, tras valorar el ángulo astrágalo-calcáneo contralateral preoperatoriamente, se trata de corregir el varo-valgo leve y el acortamiento del retropié, ajustándonos a este parámetro de ángulo astrágalo-calcáneo, colocando en este momento un injerto óseo del tamaño del defecto que queda tras las correcciones oportunas, y que en algunos casos puede llegar a ser de 2.5 cm. Se termina la técnica con la colocación de dos tornillos canulados de plantar a dorsal, perpendicu-

Figura 5. *Artrodesis subastragalina distracción más injerto intercalar.*

lares a la articulación subastragalina[34-36] (Figura 5).
Se considera indicado este tipo de artrodesis:

- En situaciones de disminución de altura de retropié, con alteración de los ángulos astrágalo-calcáneo y ángulo de declinación talar.
- Stephens tipo II, en los que la deformidad de ensanchamiento de retropié y varo valgo es menor de 10°.

Se ha comunicado por parte de diversos autores que existe como posible complicación de dicha técnica, a parte de la pseudoartrosis, la posibilidad de varo residual[34,36]. En la serie de Flemister *et al*., donde se valoran 62 pacientes con consolidación viciosa, 18 secundarias a tratamiento quirúrgico fallido y las demás secundarias a fracturas conminutas de calcáneo; obtienen un índice de consolidación del 96%. Con las artrodesis *in situ* tenía un índice de pseudoartrosis del 5%, y con la artrodesis distracción del 25%. Por lo tanto él, al igual que otros autores, recomienda sólo la técnica cuando existe un *impingement* anterior tibio talar marcado con una alteración de los ángulos astrágalo-calcáneo y de declinación talar en el estudio radiológico[37].
Chandler *et al*. corroboran lo anterior[16], aportando que una disminución de 10° de dorsiflexión con respecto a tobillo contralateral, estaría indicado el uso de esta técnica, dado que el ángulo talocálcaneo y el de declinación talar estarían disminuidos. Técnicamente, esta cirugía es más exigente, por lo que potencialmente es más generadora de complicaciones que la artrodesis *in situ*.

Osteotomías de calcáneo

En situaciones en las que la disminución de altura del retropié es más marcada con alteración de los ángulos de Böhler, declinación talar, Stephens tipo III en el estudio de TC; en los que se aprecia principalmente un varo de retropié mayor de 10°, las técnicas hasta ahora expuestas pueden ser insuficientes para la corrección de la secuela. En este tipo de situación es frecuente ver alteraciones de mediopié y antepié a la hora de analizar la marcha, así como imposibilidad para el uso de calzado normal.
Independientemente de que la situación clínica obliga a artrodesar la subastragalina en todos los casos, debemos tratar en este punto toda la patología asociada (tendones peroneos, nervio sural, nervio tibial posterior).
Diversos autores[5-7], proponen sus preferencias a la hora de diseñar el tipo de osteotomía a realizar, existiendo consenso sobre que la osteotomía tipo Dwyer (osteotomía posterior de descenso y traslación medial) corrige la deformidad en varo y el acortamiento de retropié de una manera satisfactoria, siendo técnicamente fácil en su diseño y ejecución[38]. Romash *et al*. y otros autores, defienden la realización de la osteotomía de este, para intentar recuperar la situación, a través de una osteotomía diseñada por la línea original de fractura, volviendo atrás en el modelo expuesto por Essex Lopresti, recreando la osteotomía de superolateral a inferomedial y de anterolateral a posteromedial, de tal manera que separa en los dos fragmentos originarios tuberositario lateral y sustentacular medial. Después de ello baja el fragmento tuberositario y redirige el varo del medial para corregir la deformidad y fijarla con un tornillo. Corrige con el gesto el acortamiento del retropié y el varo. Ello se complementa con artrodesis subtalar. En su serie original obtiene un resultado radiológico funcional excelente–bueno en el 90% de los casos, siendo esta serie de 10 pacientes[39].

Sumario

El abordaje terapéutico de las secuelas por consolidación viciosa tras fracturas de calcáneo, es más frecuente ante el tratamiento conservador de la fractura original, cada vez existe más consenso sobre que el tratamiento de dichas fracturas mediante reducción abierta y fijación interna minimiza las secuelas y la necesidad de tratamientos quirúrgicos complejos, que no están exentos de complicaciones, tanto las generales a cualquier cirugía, como las propias de la técnica, que cuanta más dificultad, más posibilidades existen.
Pero incluso tras el tratamiento adecuado de las mismas pueden ser necesarios gestos para tratar las secuelas de las mismas. Tras un tratamiento conservador instaurado, debe valorarse alrededor del año dar una solución a la patología generada. Según el algoritmo de tratamiento propuesto, en muy pocas ocasiones sería necesaria la realización de una triple artrodesis, que en este tipo de patología estaría indicada, cuando existe una afectación clínico-radiológica de la articulación astrágalo-escafoidea acompañada de lesión de la subastragalina. Si en nuestro enfoque tratamos los problemas como se ha propuesto, en pocas ocasiones se presentará dicha necesidad[40].
La selección adecuada del paciente y una buena exploración física, junto con estudios radiológicos, ayuda a elaborar un tratamiento individual en cada caso, lo cual como ya demostraron Stephens y Sanders, conlleva un

buen resultado independientemente del grado de deformidad.

Existen series muy cortas y los tratamientos no están sometidos a un consenso fuerte, siendo la mayoría de los artículos publicados opiniones de expertos sin existir en el momento actual trabajos que analicen grupos homogéneos con evidencias científicas amplias.

Diversos autores apuntan que el tratamiento quirúrgico de las fracturas de calcáneo debería estar en manos de cirujanos que realicen más de 10 reconstrucciones al año; evidentemente el manejo de estas secuelas debería estar en manos de los mismos.

Bibliografía

1. DiGiovanni C, Benirschke S, Hansen SJ. Foot injuries. In: Browner B, Jupiter J, Levine A, *et al*., eds. Skeletal trauma. 3rd edition. Philadelphia WB Saunders Company; 2003. pp. 2375–2492.
2. Bankart A. Fractures of the os calcis. Lancet 1942; 2: 175.
3. Sanders R. Displaced intra-articular fractures of the calcaneus. J Bone Joint Surg Am 2000; 82-A: 225-250.
4. Buckley R, Tough S, McCormack R, *et al*. Operative compared with nonoperative treatment of displaced intra-articular calcaneal fractures: A prospective, randomized, controlled multicenter trial. J Bone Joint Surg Am 2002; 84-A(10): 1733– 1744.
5. Rammelt S, Zwipp H. Calcaneus fractures: Facts, controversies and recent developments. Injury 2004; 35(5): 443-461.
6. Robinson J, Murphy A. Arthrodesis as salvage for calcaneal malunions. Foot Ankle Clin N Am 2002; 7: 107-120.
7. Nickisch F, Anderson R. Post-calcaneus fracture reconstruction. Foot Ankle Clin N Am 2006; 11: 85-103.
8. Verrabdhadra R, Fukuda T, Ptaszek A. Calcaneus malunion and nonunion. Foot Ankle Clin N Am 2007; 12: 125-135.
9. Essex Lopresti P. The mechanism, reduction technique, and results in fractures of the os calcis. Br J Surg 1952; 39: 395-419.
10. Carr J. Mechanism and pathoanatomy of the intraarticular calcaneal fracture. Clin Orthop 1993; 290: 36-40.
11. Sabry FF, Ebraheim NA, Mehalik JN, *et al*. Internal architecture of the calcaneus: Implications for calcaneus fractures. Foot Ankle Int 2000; 21(2): 114-118.
12. Sanders R, Swiontkowski M, Nunley J, *et al*. The management of fractures with soft-tissue disruptions. Instr Course Lect 1994; 43: 559-570.
13. Csizy M, Buckley R, Tough S, *et al*. Displaced intra-articular calcaneal fractures: Variables predicting late subtalar fusion. J Orthop Trauma 2003; 17(2): 106-112.
14. Isbister J. Calcaneo-fibular abutment following crush fracture of the calcaneus. J Bone Joint Surg Br 1974; 56-B(2): 274-278.
15. Rammelt S, Grass R, Zawadski T, *et al*. Foot function after subtalar distraction boneblock arthrodesis: A prospective study (lower limb). J Bone Joint Surg Br 2004; 86-B(5): 659-668.
16. Chandler J, Bonar S, Anderson R, *et al*. Results of *in situ* subtalar arthrodesis for late sequelae of calcaneus fractures. Foot Ankle Int 1999; 20(1): 18-24.
17. Braly GW, Bishop JO, Tullos HS. Lateral decompression for malunited os calcis fractures. Foot Ankle 1985; 6(2): 90-92.
18. Aronson J, Nunley J, Frankovitch K. Lateral talocalcaneal angle in assessment of subtalar valgus: Follow-up of seventy Grice-Green arthrodeses. Foot Ankle 1983; 4: 56-63.
19. Stephens HM, Sanders R. Calcaneal malunions: Results of a prognostic computed tomography classification system. Foot Ankle Int 1996; 17(7): 395-401.
20. DiGiovanni C, Benirschke S, Hansen SJ. Foot injuries. In: Browner B, Jupiter J, Levine A, *et al*. (eds). Skeletal trauma. 3rd edition. Philadelphia WB Saunders Company; 2003. pp. 2375–2492.
21. Clare M, Lee WR, Sanders R. Intermediate to long-term results of a treatment protocol for calcaneal fracture malunions. J Bone Joint Surg Am 2005; 87-A(5): 963-973.
22. Myerson M, Quill Jr G. Late complications of fractures of the calcaneus. J Bone Joint Surg Am 1993; 75-A(3): 331-341.
23. Braly WG, Bishop JO, Tullos HS. Lateral decompression for malunited os calcis fracture. Foot Ankle 1985; 6: 90-96.
24. Zoellner G, Clancy W Jr. Recurrent dislocation of the peroneal tendon. J Bone Joint Surg Am 1979; 61-A: 292-294.
25. Noriega Díaz F. Reconstrucción funcional de las secuelas de las fracturas de calcáneo. Rev Ortop Traumatol 2003; 46: 38-43.
26. Haskell A, Pfeiff C, Mann R. Subtalar joint arthrodesis using a single lag screw. Foot Ankle Int 2004; 25(11): 774-777.
27. Hintermann B, Valderrabano V, Nigg B. Influence of screw type on obtained contact area and contact force in a cadaveric subtalar arthrodesis model. Foot Ankle Int 2002; 23(11): 986-991.
28. Lundeen RO. Arthroscopic fusion of the ankle and subtalar joint. Clin Podiatr Med Surg 1994; 11(3): 395–406.
29. Van Dijk CN, Scholten PE, Krips R. A 2-portal endoscopic approach for diagnosis and treatment of posterior ankle pathology. Arthroscopy 2000; 16(8): 871-876.
30. Ishikawa S, Murphy G, Richardson E. The effect of cigarette smoking on hindfoot fusions. Foot Ankle Int 2002; 23(11): 996-998.
31. Tasto JP. Arthroscopic subtalar arthrodesis. Tech Foot Ankle Surg 2003; 2(2): 122-128.
32. Beimers L, Frey C, van Dijk CN. Arthroscopy of posterior subtalar joint. Foot Ankle Clin N Am 2006; 11: 369-390.
33. Carr JB, Hansen ST, Bernischke SK. Subtalar distraction bone block fusion for late complications of os calcis fractures. Foot Ankle 1988; 9(2): 81-86.
34. Easley M, Trnka H-J, Schon L, *et al*. Isolated subtalar arthrodesis. J Bone Joint Surg Am 2000; 82-A(5): 613-624.
35. Chan S, Alexander I. Subtalar arthrodesis with interposition tricortical iliac crest graft for late pain and deformity after calcaneus fracture. Foot Ankle Int 1997; 18(10): 613-615.
36. Trnka H-J, Easley ME, Lam PW-C, *et al*. Subtalar distraction bone block arthrodesis. J Bone Joint Surg Br 2001; 83-B: 849-854.
37. Flemister A, Infante A, Sanders R, *et al*. Subtalar arthrodesis for complications of intra-articular calcaneal fractures. Foot Ankle Int 2000; 21(5): 392-399.
38. Huang P, Fu Y, Cheng Y, *et al*. Subtalar arthrodesis for late sequelae of calcaneal fractures: fusion in situ versus fusion with sliding corrective osteotomy. Foot Ankle Int 1999; 20(3): 166-170.
39. Romash M. Reconstructive osteotomy of the calcaneus with subtalar arthrodesis for malunited calcaneal fractures. Clin Orthop 1993; 290: 157-167.
40. Kadakic A, Steven L, Haddad SL. Hindfoot arthrodesis for the adult acquired flat foot. Foot Ankle Clin N Am 2003; 8(3): 569-594.

Innovación constante

NexGen® Rodilla Gender Solutions™

Porque las mujeres y los hombres son diferentes

La primera prótesis de rodilla que se adapta mejor a la anatomía femenina. Su diseño con tres características únicas aborda los problemas clínicos más frecuentemente observados en pacientes de sexo femenino, como el sobre-dimensionamiento anterior, el dolor anterior postoperatorio de la rodilla y mal-recorrido de la rótula.

Sistema para revisión acetabular en Metal Trabecular™

Aúna las características únicas de la tecnología de metal trabecular y la capacidad de plantear soluciones individualizadas gracias a una amplia gama de implantes modulares.

Prótesis de cadera modular Zimmer® M/L Taper con tecnología Kinectiv™

Diseñada para restaurar el centro de rotación

Permite ajustar con facilidad y de forma independiente las principales dimensiones cinemáticas (longitud de la pierna, offset y ante/retro-versión) para restaurar una cinemática adecuada y contribuir así a mejorar la satisfacción global del paciente.

Cemento óseo Hi-Fatigue™ *

La fórmula del éxito

Los cirujanos aprecian sus excelentes características de manipulación, sin necesidad de preenfriar los componentes. Sus cortos tiempos de mezcla y de espera posibilitan una fase de trabajo prolongada. Sus propiedades mecánicas dinámicas confieren una mayor fiabilidad en condiciones de carga cíclica a largo plazo.

* Hi-Fatigue™ es una marca registrada de aap Biomaterials GmbH & Co. KG

Innovación constante. Zimmer es líder mundial en implantes para cirugía reconstructiva ortopédica, para columna y para traumatismos, implantes dentales y otros productos de cirugía ortopédica. Zimmer opera en más de 25 países de todo el mundo y vende productos en más de 100 países. Nuestra misión es desarrollar, fabricar y comercializar a nivel mundial productos ortopédicos de la máxima calidad para cirugía reparadora, artroplastias y cirugía regenerativa. Para llevar a cabo esta misión contamos con la colaboración de más de 8.500 empleados en todo el mundo.

©2009 Zimmer GmbH

zimmer

www.zimmer.com

Revista patrocinada por:

REMECO, S.A.