acta Ortopédica gallega

ISSN 1699-0471
D.L.: OU-13-2005

Vol. 5 - Nº 2
Diciembre 2009

SUMARIO

EDITORIAL
AUMENTOS DE METAL POROSO EN ARTROPLASTIAS DE REVISIÓN CON DEFICIENCIA ÓSEA — Pag. 39
Galdo Pérez JM

ORIGINALES
EPIDEMIOLOGÍA DE LAS FRACTURAS DE CODO EN LA INFANCIA — Pag. 43
Quintela AM, Souto N, Vilela O, González-Herránz P

LUXACIÓN CONGÉNITA DE RODILLA: REVISIÓN — Pag. 49
Rivas-Laso JA, López-Bargiela P, Rodríguez-Rodríguez ML, Castro-Torre M, González-Herranz P

NOTAS CLÍNICAS
OSTEONECROSIS MÚLTIPLE TRAS CORTICOTERAPIA — Pag. 53
Chaparro-Recio M, Viana-López R

INFECCIÓN POR *Candida Glabrata* EN ARTROPLASTIA TOTAL DE RODILLA — Pag. 57
Chaparro-Recio M, Viana-López R, Gimeno-Fernández C

NECROSIS CEFÁLICA TARDÍA TRAS FRACTURA PERTROCANTÉREA TRATADA MEDIANTE ENCLAVADO — Pag. 61
Vaquero-Cervino E, García-Durán C, Pombo-Taboada F

REVISIONES
HALLUX RIGIDUS II: TRATAMIENTO — Pag. 65
Mesa-Ramos M, Mesa-Ramos F, Caeiro-Rey JR, Maquieira-Canosa C, Carpintero-Benítez P

Revista Oficial de la
Sociedad Gallega de Cirugía Ortopédica y Traumatología

www.sogacot.org

acta ortopédica gallega
Revista Oficial de la Sociedad Gallega de Cirugía Ortopédica y Traumatología

DIRECTOR:
José R. Caeiro Rey

DIRECTORES ADJUNTOS:
Manuel Valle Ortiz
Maximo Alberto Diez Ulloa

COMITÉ DE REDACCIÓN:
Dr. Rafael Arriaza Loureda
Dr. Antonio Fernández Cebrián
Dr. José Manuel Galdo Pérez
Dr. Luis García Rodríguez
Dr. D. Isidro González González
Dr. Pedro González Herránz
Dr. Luis A. Montero Furelos
Dr. Victoriano Souto Rey
Dr. José Suárez Guijarro
Dr. Eduardo Vaquero Cervino

JUNTA DIRECTIVA SOGACOT
PRESIDENTE: Dr. D. Gonzalo Concheiro Barreiro
VICE-PRESIDENTE: Dr. D. Roberto Casal Moro
SECRETARIO: Dr. D. Marcelino Gonzaléz-Carreró Lopez
VICE-SECRETARIO: Dr. D. Jose Manuel Galdo Pérez
TESORERO: Dr. D. Isidoro López Pérez
VOCALES:
DOCENCIA: Dr. D. José Ramón Caeiro Rey
MIR: Dr. D. Sergio José Pérez Abilleira
LA CORUÑA: Dr. D. José Suárez Guijarro
FERROL: Dr. D. Alberto Garea Loureiro
SANTIAGO: Dr. D. José Señaris Rodríguez
LUGO: Dr. D. José Antonio Ceide Núñez
ORENSE: Dr. D. José Manuel Quintas Vázquez
PONTEVEDRA: Dr. D. Javier Mareque Abad
VIGO: Dr. D. Antonio Ángel Pintado García
PORTAL WEB www.sogacot.org: Dr. D. Eduardo Vaquero Cervino

Editada por:
Sociedad Gallega del Cirugía Ortopédica y Traumatología (SOGACOT)
Imprime:
Rodi Artes Gráficas, S.L.
Redacción-Secretaría Editorial:
Trabeculae S.L.
Parque Tecnolóxico de Galicia, Edificio "Tecnópole I" Local 22
32900 San Cibrao das Viñas, Ourense
Tlf.: 988 548 219
Fax: 988 368 188
Correo electrónico: aog@sogacot.org

Las Normas Editoriales de la revista pueden ser consultadas en el portal Web de la Sogacot en la dirección www.sogacot.org/revista

Reservados todos los derechos.
Esta publicación no puede ser reproducida total o parcialmente, por cualquier medio, sin la autorización por escrito del Comité de Redacción.

La Revista **a**cta **o**rtopédica **g**allega no se hace responsable del contenido de los artículos publicados, por tratarse de la opinión de los autores, que asumen la absoluta responsabilidad sobre sobre sus escritos.

Sumario

SUMARIO

EDITORIAL
AUMENTOS DE METAL POROSO EN ARTROPLASTIAS DE REVISIÓN CON DEFICIENCIA ÓSEA — Pag. 39
Galdo Pérez JM

ORIGINALES
EPIDEMIOLOGÍA DE LAS FRACTURAS DE CODO EN LA INFANCIA — Pag. 43
Quintela AM, Souto N, Vilela O, González-Herránz P

LUXACIÓN CONGÉNITA DE RODILLA: REVISIÓN — Pag. 49
Rivas-Laso JA, López-Bargiela P, Rodríguez-Rodríguez ML, Castro-Torre M, González-Herranz P

NOTAS CLÍNICAS
OSTEONECROSIS MÚLTIPLE TRAS CORTICOTERAPIA — Pag. 53
Chaparro-Recio M, Viana-López R

INFECCIÓN POR *Candida Glabrata* EN ARTROPLASTIA TOTAL DE RODILLA — Pag. 57
Chaparro-Recio M, Viana-López R, Gimeno-Fernández C

NECROSIS CEFÁLICA TARDÍA TRAS FRACTURA PERTROCANTÉREA TRATADA MEDIANTE ENCLAVADO — Pag. 61
Vaquero-Cervino E, García-Durán C, Pombo-Taboada F

REVISIONES
HALLUX RIGIDUS II: TRATAMIENTO — Pag. 65
Mesa-Ramos M, Mesa-Ramos F, Caeiro-Rey JR, Maquieira-Canosa C, Carpintero-Benítez P

acta ortopédica gallega
Vol. 5 nº 2, Diciembre 2009

Revista indexada en la Biblioteca Virtual del Sistema Sanitario Público Gallego (Bibliosaúde) y en su meta-buscador Mergullador

Revista indexada en el Catálogo Colectivo de Publicaciones Periódicas en Bibliotecas de Ciencias de la Salud Españolas C17

AUMENTOS DE METAL POROSO EN ARTROPLASTIAS DE REVISIÓN CON DEFICIENCIA ÓSEA

Galdo Pérez JM
Servicio de Cirugía Ortopédica y Traumatología del Hospital Meixoeiro,
Complexo Hospitalario Universitario de Vigo

En el mes de mayo se celebrará en Lugo la XXIV Reunión Científica de nuestra Sociedad Gallega de Cirugía Ortopédica y Traumatología.

El tema central para dicha reunión es "Revisión de artroplastias de cadera y rodilla en casos límites". Cuando me fue encomendada la tarea de redactar la editorial para este número de nuestra revista me pareció una idea apropiada hacer referencia a algún aspecto relacionado con este tema como introducción a todo lo que allí tendremos oportunidad de ver con la presencia inestimable de figuras muy relevantes, en el ámbito nacional e internacional, en esta materia.

Entre las múltiples complicaciones que pueden llevarnos a indicar la revisión de alguno o todos los componentes de una artroplastia total la más frecuente, sobre todo a medio y largo plazo, es el aflojamiento aséptico[1, 2]. La "situación límite" a la hora de plantear una revisión protésica viene determinada por aquellos factores que pudieran impedir que los objetivos deseados para asegurar una larga supervivencia de los implantes revisados no puedan ser conseguidos. Hablando en general para todas las articulaciones, al igual que en la cirugía primaria, los objetivos fundamentales son obtener una fijación estable en posición correcta de los componentes y restaurar la biomecánica de la articulación en cuestión. Es conocido que ambos factores tienen una influencia determinante en la supervivencia a largo plazo de las artroplastias totales. En el caso de implantes no cementados, para que su fijación secundaria por osteointegración sea posible, la fijación primaria estable es un requisito imprescindible.

Según los resultados clínicos satisfactorios de los procedimientos de sustitución articular se han ido generalizando, pacientes cada vez más jóvenes y activos desean mejorar su calidad de vida mermada por el deterioro de sus articulaciones de cadera o rodilla por artrosis postraumática, artrosis secundaria a displasias, necrosis idiopática de la cabeza femoral, osteonecrosis y artropatías inflamatorias. Además la esperanza de vida en nuestro medio ha aumentado considerablemente en los últimos años.

A pesar de los avances en las últimas décadas en el perfeccionamiento de la técnica quirúrgica de la sustitución articular, en el tratamiento pre y postoperatorio y en los biomateriales siempre existe un desgaste variable en las superficies donde se produce el movimiento de la articulación y entre los distintos componentes de los implantes modulares. Este desgaste se relaciona con múltiples factores (ciclos de movimiento de la articulación, grado de actividad y peso del paciente, orientación de los implantes, biomateriales utilizados, grosor del polietileno, etc.).

Los factores mencionados hacen que un mayor número de pacientes puedan potencialmente necesitar la revisión de alguno o todos los componentes de su artroplastia total a lo largo de su vida[2, 3].

Las partículas generadas por el desgaste y/o micromovimientos de los componentes implantados desencadenan una reacción inflamatoria que resulta en reabsorción del hueso en las zonas circundantes hueso huésped/implante[4, 5]. Esta osteolisis, cuyo patrón morfológico es distinto para los implantes cementados y los no cementados, puede ser, y lo es generalmente, progresiva con la posibilidad de llegar a producir un aflojamiento de los implantes y eventualmente una movilización. Si los implantes aflojados llegan a movilizarse, su movilización repetida, por efecto del movimiento articular y la carga de peso, produce una osteolisis mucho más severa con migración de los mismos.

La reserva ósea es el factor que determina la posibilidad de alcanzar una fijación estable de los implantes de revisión, ya sean estos cementados o no cementados, y por tanto las "situaciones límite" en la cirugía de revisión de las artroplastias. Hay que tener en cuenta que en algún caso puede no tratarse de la primera revisión.

Durante la planificación preoperatoria de la revisión protésica, la imperativa valoración de la pérdida ósea se hace con el estudio radiográfico. Sabido es que la radiología simple siempre infravalora la osteolisis y normalmente es frecuente recurrir al TAC o RMN con supresión de los artefactos metálicos para una estimación más precisa[6, 7]. Se pueden clasificar los defectos según las múltiples clasificaciones publicadas para cada localización anatómica y ello determinará qué implantes, cantidad y tipo de aloinjertos, sustitutos óseos, instrumental, etc., son necesarios en el quirófano para llevar a cabo la reconstrucción. En cualquier caso, la valoración definitiva debe realizarse intraoperatoriamente tras retirar los implantes, realizar el desbridamiento del tejido de granulación y preparar un lecho óseo huésped viable sangrante (en su localización más ideal), impactando en este lecho los implantes de prueba. Cierta pérdida iatrogénica adicional puede tener lugar al retirar implantes no completamente flojos y/o el cemento, como consecuencia de la utilización de separadores sobre el hueso debilitado o de la preparación del lecho óseo de implantación.

Una técnica de reconstrucción relativamente novedosa parece irse abriendo camino de forma progresiva en la cirugía de revisión de cadera y rodilla en los últimos años. La tecnología de los aumentos de Trabecular Metal™ fue desarrollada para el manejo de la pérdida ósea moderada o grave en la cirugía de revisión de las artroplastias totales de cadera a

nivel del acetábulo y en la cirugía de revisión de las artroplastias totales de rodilla a nivel de las metáfisis distal del fémur y proximal de la tibia, en situaciones en que otras técnicas de reconstrucción clásicas (aloinjertos estructurales, cotilos anesféricos, anillos, cajas y armazones de reconstrucción para el acetábulo y aloinjertos estructurales para la metáfisis distal del fémur y proximal de la tibia en la rodilla) pueden obtener resultados no del todo predecibles.

Aprovechando las, ya por todos conocidas, excepcionales propiedades físicas y biológicas del tantalio elemental, convenientemente procesado industrialmente, para su utilización en cirugía ortopédica y la posibilidad de manufacturarlo en piezas con distintas configuraciones[8], se han desarrollado para la cadera el Sistema TMARS (Trabecular Metal Acetabular Reconstruction System) y para la rodilla el Sistema de conos de gran tamaño. Para la cadera la técnica de utilización de estos aumentos se describe en combinación con la utilización de cotilos hemiesféricos también de Trabecular Metal. En la rodilla los conos pueden utilizarse en combinación con la mayoría de los sistemas modulares de revisión para esta articulación excepto con aquéllos que incluyen vainas cónicas parcialmente recubiertas de titanio poroso para conseguir la estabilidad en las metáfisis como el S-ROM Noiles. Es deseable que el sistema modular de revisión de rodilla incluya vástagos con offset.

Su objetivo es proporcionar soporte estructural en áreas de pérdida ósea, esto es, una fijación primaria estable de los implantes de revisión en la mejor posición anatómica posible para restaurar la biomecánica articular y, cuando se produzca la osteointegración del Trabecular Metal, proporcionar un soporte mecánico estable a largo plazo. Fundamentalmente puede evitar la utilización de aloinjertos estructurales con sus conocidos inconvenientes potenciales (disponibilidad limitada, riesgo de transmisión de enfermedades, tiempo quirúrgico prolongado, período de restricción de carga de peso, reabsorción a largo plazo en un porcentaje importante de casos[9, 10]) y, en el caso del acetábulo, también la utilización de sistemas de reconstrucción más complejos (anillos, cajas, armazones de reconstrucción, implantes acetabulares a medida).

Para el acetábulo, el sistema consta de aumentos para defectos en el techo, en la zona de soporte, en forma de segmentos de semiesfera fenestrados en distintos diámetros y alturas combinables con los distintos diámetros de las cúpulas hemiesféricas (viene a ser un cotilo oblongo modular) y con orificios para su fijación con tornillos al ilíaco, aunque pueden impactarse a presión en defectos contenidos superomediales, restrictores de varios tamaños para reconstruir defectos en la pared medial, aumentos de sostén ilíacos en forma de contrafuerte, rectos y con extensiones para reconstruir las columnas anterior o posterior, con orificios para su fijación con tornillos al ilíaco y cuñas para mejorar la adaptación de estos últimos a la pared externa del ilíaco proporcionando una mejor cobertura superoexterna. Su técnica de utilización propone el modo más adecuado para la reconstrucción de los distintos defectos óseos acetabulares según la clasificación de Paprosky[11] y ofrece además una técnica nueva (Cotilo-Caja) aplicable en casos de discontinuidad pélvica[12]. En la rodilla, para los defectos tipo 2 y 3 de la clasificación de la AORI (Anderson Orthopaedic Research Institute)[13], el sistema presenta conos de gran tamaño de Trabecular Metal en varias alturas, dimensiones y configuraciones (con prolongaciones distales laterales para el fémur y escalonados para la tibia).

La técnica de implantación consiste en conseguir la mayor superficie de contacto firme posible entre la cara exterior de los aumentos y el lecho óseo huésped viable. La mejor adaptación puede obtenerse utilizando fresas semiesféricas en el acetábulo y, de forma más artesanal, con una fresa de alta velocidad en las metáfisis femoral y tibial en la rodilla, existiendo también la posibilidad de tallar el propio aumento de metal trabecular con dicha fresa. Se impactan en su lecho los aumentos aprovechando su alto coeficiente de fricción para conseguir la estabilidad primaria. En el techo acetabular y en la cara externa del ilíaco se fijan adicionalmente de forma segura al hueso con tornillos. En la rodilla el encaje en fémur y tibia es exclusivamente a presión. Las fenestraciones de los aumentos del techo acetabular y las áreas donde no hay contacto aumento/lecho óseo huésped viable deben rellenarse de aloinjerto esponjoso triturado para potencialmente favorecer aún más su osteointegración. Entre los distintos módulos utilizados en el relleno de los defectos óseos del acetábulo y la cúpula hemiesférica de Trabecular Metal se coloca una capa de cemento justo antes de impactar la cúpula para evitar la generación de partículas metálicas por micromovimientos y dar además solidez al conjunto. Se interpone también cemento entre la cara interna de los conos metafisarios y los conjuntos vástago/implante en el momento de la cementación de los mismos que podrán llevar, si se requiere, sus propios suplementos metálicos específicos, tanto para el componente femoral como para el tibial. El fin es idéntico, evitar la corrosión metálica y dar solidez al conjunto. Hay que evitar en ambos casos la interposición de cemento entre los aumentos o conos y el lecho de hueso para no entorpecer la osteointegración del Trabecular Metal.

Esta técnica se presenta como una posibilidad más en el arsenal destinado a conseguir la difícil reconstrucción de defectos óseos importantes en el acetábulo, fémur distal y tibia proximal, proporcionando soporte estructural firme para la estabilización primaria de los implantes de revisión y soporte mecánico definitivo cuando la osteointegración de los aumentos se produzca, con las ventajas adicionales de la disponibilidad inmediata de una amplia variedad de aumentos y conos, de su rápida y fácil implantación, de la posibilidad de tallarlos para un mejor ajuste y de permitir la carga inmediata. No reemplaza a otras técnicas más biológicas como la impactación de aloinjerto esponjoso triturado en casos de grandes defectos óseos en pacientes más jóvenes para restaurar su capital óseo, ni la necesaria utilización de compuestos aloinjerto segmentario/prótesis, sistemas protésicos de sustitución ósea por segmentos (megaprótesis) o prótesis a medida en condiciones de pérdida ósea extrema.

Los resultados comunicados en las distintas publicaciones son uniformemente satisfactorios y alentadores, si bien, todos a corto y medio plazo. Todos los autores incluyen en sus conclusiones que se necesita un seguimiento mayor para comprobar sus ventajas frente a las técnicas tradicionales a largo plazo[12, 14-20].

Un único fabricante manufactura los aumentos de Trabecular Metal (Zimmer, Warsaw, IN) desde hace años pero, más recientemente, otros fabricantes ofrecen también aumentos de metal con alta porosidad para combinar con sus implantes.

BIBLIOGRAFÍA

1. Clohisy J, Calvert G, Tull F, Mcdonald D, Maloney W. Reasons for revision hip surgery: A retrospective review. Clin Orthop Relat Res 2004; 429: 188-192.
2. Sharkey PF, Hozac WJ, Rothman RH. Why are total knee arthroplasties failing today? Clin Orthop Relat Res 2002; 404: 7-13.
3. Fehring TK, Odum S, Griffin WL. Early failures in total knee arthroplasty. Clin Orthop Relat Res 2001; 392: 315-318.
4. Hallab NJ, Jacobss JJ. Biologic effects of implants debris. Bull NYU Hosp Jt Dis 2009; 67(2): 182-188.
5. Holt G, Murnaghan C, Reilly J, Meek RM. The biology of aseptic osteolysis. Clin Orthop Relat Res 2007; 460: 240-252.
6. Reish TG, Clarke HD, Scuderi GR. Use of multi-detector computed tomography for the detection of periprosthetic osteolysis in total knee arthroplasty. J Knee Surg 2006; 19(4): 259-264.
7. Vessely MB, Frick MA, Oakes D. Magnetic resonance imaging with metal suppression for evaluation of periprosthetic osteolysis in total knee arthroplasty. J Arthroplasty 2006; 21(6): 826-831.
8. Bobyn JD, Poggie RA, Krygier JJ. Clinical validation of structural porous tantalum biomaterial for adult reconstruction. J Bone Joint Surg Am 2004; 86(Suppl 2): 123-129.
9. Bakstein D, Safir O, Gross A. Management of bone loss: structural grafts in revision total knee arthroplasty. Clin Orthop Relat Res 2006; 446: 104-112.
10. Haddad FS, Spanghel MJ, Masri BA. Circumferential allograft replacement of the proximal femur: a critical analysis. Clin Orthop 2000; 371: 98-107.
11. Paprosky WG, Perona PG, Lawrence JM. Acetabular defects classification and surgical reconstruction in revision arthroplasty. A 6 years follow-up evaluation. J Arthroplasty 1994; 9(1): 33-44.
12. Nehme A, Lewallen DG, Hanssen AD. Modular porous metal augments for treatment of severe acetabular bone loss during revision hip arthroplasty. Clin Orthop Relat Res 2004; 429: 201-208.
13. Engh GA, Ammeen DJ. Bone loss with revisión total knee arthroplasty: Defect classification and alternatives for reconstruction. Instr Course Lect 1999; 48: 167-175.
14. Lingaraj K, Teo YH, Bergman N. The management of severe acetabular bone defects in revision hip arthroplasty using modular porous metal components. J Bone Joint Surg Br 2009; 91(12): 1555-1560.
15. Van Kleunen JP, Lee GC, Lementowski PW, Nelson CL, Garino JP. Acetabular revisions using trabecular metal cups augments. J Arthroplasty 2009; 24(6 Suppl): 64-68.
16. Siegmeth A, Duncan CP, Masri BA, Kim WY, Garbuz DS. Modular tantalum augments for acetabular defects in revision hip arthroplasty. Clin Orthop Relat Res 2009; 467(1): 199-205.
17. Weeden SH, Schmidt RH. The use of tantalum porous metal implants for Paprosky 3A and 3B defects. J Arthroplasty 2007; 22(6 Suppl 2): 151-155.
18. Radnay CS, Scuderi GR. Management of bone loss: augments, cones, offset stems. Clin Orthop Relat Res 2006; 446: 83-92.
19. Meneghini RM, Lewallen DG, Hanssen AD. Use of porous tantalum metaphyseal cones for severe tibial bone loss during revision total knee replacement. J Bone Joint Surg Am 2009; 91 Suppl 2 Pt1: 131-138.
20. Meneghini RM, Lewallen DG, Hanssen AD. Use of porous tantalum metaphyseal cones for severe tibial bone loss during revision total knee replacement. J Bone Joint Surg Am 2008; 90(1): 78-84.

EPIDEMIOLOGÍA DE LAS FRACTURAS DE CODO EN LA INFANCIA

Quintela AM[1], Souto N[1], Vilela O[1], González-Herránz P[1]

[1] Servicio de Cirugía Ortopédica y Traumatología Infantil del Complejo Hospitalario y Universitario de A Coruña (CHUAC)

RESUMEN

Las fracturas a nivel del codo en la infancia son lesiones relativamente frecuentes en nuestro medio, y entrañan gran dificultad tanto diagnóstica como terapéutica para el traumatólogo. Además presentan un elevado número de complicaciones, por ello deben de ser tratadas no con miedo sino con respeto.

Hemos realizado una revisión retrospectiva centrándonos en las características epidemiológicas, tipo de fractura, tratamiento y complicaciones de 220 pacientes menores de 15 años, seguidos en consultas externas de traumatología de nuestro hospital durante un período de 5 años y con un seguimiento mínimo no inferior a 1 año.

Estas lesiones se distribuyen de forma estacional, siendo más frecuentes en verano, afectan más a niños que a niñas, predominan en el miembro no dominante y la mayoría son por traumatismos de baja energía.

De todas las lesiones a nivel del codo la más frecuente es la fractura supracondílea 43%, seguidas de la fractura de cóndilo externo 14.5% y en tercer lugar se encuentra la fractura de cuello radial 14%. En esta revisión hemos encontrado 1 caso de fractura de epicóndilo lateral, hallazgo muy infrecuente en la literatura en menores de 15 años.

El tratamiento de elección en las fracturas no desplazadas es conservador, mediante inmovilización con yeso y en las desplazadas se realiza reducción cerrada en quirófano y fijación con AK, sólo el 6.8% de nuestros pacientes precisó reducción abierta.

Las complicaciones tanto funcionales como neurovasculares son frecuentes y graves 31%, siendo muy satisfactorios los resultados y secuelas al final del seguimiento, en la mayoría de los pacientes.

PALABRAS CLAVE

Fracturas codo infancia, epidemiología, supracondílea, epicóndilo.

Correspondencia:
Quintela Martínez AM
C/ Andrés Pan Vieiro nº24, 1ºEP3
15670 Acea da Má, Culleredo, A Coruña.
Tlf. 658064938
E-mail: alicia_quintela@yahoo.es

EPIDEMIOLOGY OF ELBOW FRACTURES IN CHILDREN

SUMMARY

The fractures to level of the elbow in childhood are relatively frequent injuries in our way, and contain great both diagnostic and therapeutic difficulty for the orthopedic surgeon. In addition they present a high number of complications, for it they must be treated not fearfully but with respect.

We have realized a retrospective review centering on the epidemiological characteristics, type of fracture, treatment and complications of 220 patients children less than 15 years of age, followed in external consultations of orthopedic surgery of our hospital during a period of 5 years and with a minimal follow-up not lower than 1 year.

These injuries are distributed of seasonal form, being more frequent in summer, affect more children who to girls, prevail in the not dominant member and the majority are for traumatism of low energy.

From all the injuries to level of the elbow the most frequent it is the supracondylar fracture 43%, followed by lateral condyle fracture 14.5% and thirdly 14% is the fracture of radius neck. In this review we have found one case of fracture of lateral epicondyle, very infrequent find in the literature in patient children less than 15 years of age.

The treatment of election in the not displaced fractures is conservative, by immobilization with plaster and in the displaced ones reduction closed in operating room and fixation is realized by AK, only 6.8 % of our patients needed opened reduction.

The complications functional and neurovasculars are frequent and serious 31%, being the results and sequels at the end of the follow-up very satisfactory, in the majority of the patients.

KEY WORDS

Fracture elbow childhood, epidemiology, supracondylar, epicondyle.

INTRODUCCIÓN

Las fracturas a nivel del codo en los niños, son las lesiones más temidas por el ortopeda infantil, pues constituyen para éste un reto tanto diagnóstico como terapéuti-

co, al ser las fracturas más complejas de toda la extremidad superior. La severidad de dichas fracturas no solo deriva del trauma en sí necesario para su producción sino de las secuelas que pueden aparecer si no se realiza un diagnóstico, tratamiento y seguimiento adecuados. Según palabras de Sir Robert Jones[1] "Las dificultades del médico experimentado para hacer un diagnóstico acertado, la facilidad para cometer errores en el pronóstico y el tratamiento, y el temor a la limitación secundaria de la movilidad, hacen estas lesiones poco atractivas para concederles toda la importancia que de otra forma tendrían".

Hanlon y Estes[2] estiman la incidencia de estas fracturas en el 65% de todas las fracturas del miembro superior en niños y constituyen según Cheng y Shen[3] el 30% de todas las fracturas en los niños.

La dificultad diagnóstica de estas lesiones radica en el número de centros de osificación, y en las estructuras cartilaginosas que dificultan la interpretación adecuada de las radiografías de codo, por ello es importante conocer la osificación secuencial de las estructuras en esta región: cóndilo lateral, 6 meses-2 años; epitróclea, 4-7 años; tróclea, 7-9 años; epicóndilo lateral, 10-12 años; cabeza radial, 2-4 años; olécranon, 8-10 años. A lo que se suma la dificultad para la exploración clínica del codo en el momento agudo de la lesión, por el dolor y al tratarse de niños de corta edad, lo que también limita la correcta evaluación neurovascular.

MATERIAL Y MÉTODOS

Se El presente estudio es de tipo observacional, retrospectivo, transversal y descriptivo.

Hemos realizado la revisión de todos los casos de traumatismos de codo, en niños menores de 15 años, atendidos en el servicio de urgencias de nuestro hospital entre los años 2001-2005 y seguidos en las consultas externas de traumatología infantil del mismo centro durante un período mínimo de un año.

Para realizar este estudio se revisaron de forma retrospectiva todas las historias clínicas de los pacientes, donde se recogieron datos epidemiológicos como: sexo, edad, lateralidad de la lesión, mecanismo de producción y mes del año de producción del accidente. Se reevaluaron las radiografías simples realizadas en urgencias y se dividieron las fracturas en: supracondíleas Gartland tipo I, II, III; fracturas de cóndilo externo divididas según el trazo de fractura en Milch I, II y según el desplazamiento se aplicó la clasificación de Jakob, Fowles y Rang[4]; fracturas de cuello de radio clasificadas según O´Brien en los tipos I, II, III; fracturas de olécranon que podían ser sin desplazamiento, con desplazamiento medio o con desplazamiento importante; fracturas de tróclea a las que también se les aplicó la clasificación de Milch para este tipo de fracturas; fracturas de epitróclea; fracturas de Monteggia que se clasificaron según Bado en I, II, III, IV. También se registraron las luxaciones de codo que se clasificaron según el grado de desplazamiento de la articulación radio-cubital o según si la luxación era aislada o estaba asociada a otras fracturas. Además también se registraron algunas "contusiones de codo" o lesiones ocultas sin diagnóstico específico.

Se recogió el tipo de tratamiento: conservador o quirúrgico: abierto o cerrado y se evaluaron datos del seguimiento de estas fracturas como: tipo de inmovilización, fecha de primera revisión, tiempo de consolidación, fecha de retirada del material de osteosíntesis o de la inmovilización.

También se registró la exploración (flexión, extensión, pronación, supinación y ángulo de transporte) realizada en todas las consultas a las que asistió el paciente hasta el alta y los datos referentes a afectación neurovascular (exploración motora y sensitiva y presencia o ausencia de pulso radial) tomados en urgencias tras la fractura, tras la reducción y en cada revisión. Por último se recogieron aquellos casos que habían presentado algún otro tipo de complicación como: infecciones, refracturas, rotura de material, necrosis de la tróclea, retardo de consolidación, pseudoartrosis, miositis osificante, necrosis avascular o escaras en la piel.

RESULTADOS

Se registraron 220 pacientes en las Consultas de Traumatología Infantil de nuestro Hospital, con traumatismos en codo, en un período de 5 años, con un seguimiento mínimo de un año, todos ellos menores de 15 años al diagnóstico de la lesión, 78 niñas (35.5%) y 142 niños (64.5%). Según la lateralidad, 80 fueron derechos y 140 izquierdos. En relación al mecanismo de producción, el 69% de los traumatismos se produjeron por caídas desde la misma altura, el 9% por caídas de altura, el 9% por accidentes deportivos y el 7.5% por accidentes de tráfico. Hubo 4 pacientes (1.8%) que presentaron complicaciones neurovasculares. El 50% de los pacientes con lesiones traumáticas en el codo tienen una edad comprendida entre los 4 y los 7 años y el 47% de estas lesiones se distribuyen en los meses julio, agosto, septiembre y octubre.

En nuestra serie encontramos 11 (5%) luxaciones de codo, de las cuales el 54% (6) eran aisladas y el 45% (5) estaban asociadas a otras fracturas (2 fracturas de cabeza de radio, fractura de cóndilo externo, fractura de epitróclea y arrancamiento de epicóndilo). Todas las luxaciones fueron posteriores, una posterior pura, 8 post-externas y 2 post-internas.

Las lesiones de codo se distribuyeron de la siguiente forma (Fig. 1): la más frecuente es la fractura supracondílea (96, 43%): 43 (44%) Gartland I, 28 (12.5%) Gartland II y 25 (11.5) Gartland III; la segunda más frecuente es la fractura de cóndilo externo (32, 14.5%), el 92% fueron Milch II y el 8% restante fueron Milch I; la tercera en frecuencia es la fractura del cuello de radio (31, 14%), de

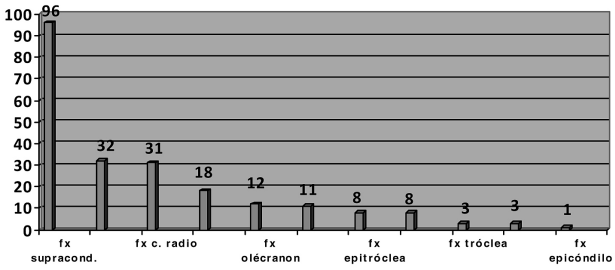

Figura 1: Distribución de las lesiones en el codo.

las cuales la mayoría (25, 80%) se clasifican como O´Brien I, 9´5% O´Brien II, 9´5% O´Brien III; la siguiente en frecuencia fue la "contusión en codo" (18, 8%); se encontraron 12 fracturas de olécranon (5.5%) de las cuales el 75% eran sin desplazamiento; registramos 8 fracturas de epitróclea (3.5%); 8 fracturas de Monteggia (3.5%); 3 fracturas de tróclea (1.3%); 3 pronaciones dolorosas (1.3%) y 1 fractura de epicóndilo (0.45%).

De todos estos pacientes, 127 (57%) fueron tratados de forma conservadora, mediante inmovilización con yeso, férulas o *sling* y 93 (42%) recibieron tratamiento quirúrgico, 78 (84%) cerrado, con reducción y/o osteosíntesis en quirófano y 15 (16%) abierto.

De los 220 pacientes tratados por lesiones a nivel del codo el 31% presentaron complicaciones: limitación de la movilidad mayor de 10° sobre todo en relación a la flexo-extensión en 28 pacientes; desviaciones del ángulo de transporte ó *"carrying angle"*, 17 pacientes presentaron un cúbito varo y 5 cúbito valgo; alteraciones neurovasculares, 2 casos de Kiloh Nevin, una lesión de la arteria humeral asociada a paresia del nervio mediano y cubital, una ausencia del pulso radial; dos casos de refractura; 2 epfisiodesis; 3 casos de pseudoartrosis; 5 cicatriz queloidea; 2 infecciones de herida quirúrgica y una consolidación viciosa. No hubo ningún caso de de síndrome compartimental ni de contractura de Volkman.

DISCUSIÓN

Se Las fracturas del la extremidad superior constituyen el 65-75% de todas las fracturas que acontecen en el período infantil[1, 2, 5, 6]. De ellas aproximadamente el 10% se producen alrededor del codo[1, 2, 5, 6, 7], sólo superadas en frecuencia por las fracturas de radio distal[5,7] y de las falanges. La elevada incidencia de fracturas a este nivel se debe al gran número de caídas durante la edad infantil y al mecanismo de protección frente a éstas de extensión de los brazos durante la caída.

Las fracturas a nivel del codo como demuestra nuestra serie, al igual que la literatura consultada, son más frecuentes en el esqueleto inmaduro que en el adulto, con una media de edad entre 4 y 7 años[8], con predilección por el sexo masculino (64.5%) frente al femenino (35.5%), hallazgo que concuerda con los estudios realizados por Basagoitia[9], Aguado[10] y Landin[6], esto se debe a que los niños tienden a realizar actividades y juegos más peligrosos y arriesgados que las niñas, y por ello tienen mayor riesgo de sufrir accidentes. El brazo que se lesiona con más frecuencia es el no dominante.

En nuestro medio hemos observado, que estas fracturas, se producen en la mayoría de los casos, por accidentes domésticos y mediante traumatismos leves (69%), seguidos de los accidentes deportivos y accidentes de tráfico. Según la estacionalidad, aproximadamente la mitad de estas fracturas se producen entre los meses de julio y octubre, dato que concuerdan con los expuestos en la serie de Kalenderer[11], que se explica por ser período vacacional escolar, mejor climatología y más horas de luz.

Las todas las lesiones encontradas a nivel del codo, y coincidiendo con la mayoría de estudios revisados[2, 3, 5, 6-21] las fracturas supracondíleas (Fig. 2) son las más frecuentes, 43% en nuestra serie, variando en el resto de los estudios entre 80% y el 45%, las segundas en frecuencia son las fracturas del cóndilo externo (Fig. 3), datos que concuerdan con la mayor parte de los artículos revisados[10, 17, 20], aunque para Landin en la población urbana sueca de Göteborg, la segunda fractura más frecuente, es la del cuello del radio[7], lesión que en nuestra serie ocupa el tercer puesto con un porcentaje del 14%. En otros estudios, como el de Benz y Roth, donde revisaron 73 fracturas de codo, las más comunes se localizaron a nivel de la epitróclea y del cóndilo externo[12].

Figura 2: A. fractura supracondílea. B. Rx postreducción. C. Rx control a los 3.5 meses, imagen de consolidación 180°.

Figura 3: A. fractura de cóndilo externo. B. tratamiento mediante reducción cerrada y osteosíntesis con 2 AK. C. Rx de control a los 2.5 meses, imagen consolidada 180°.

En nuestra revisión hemos encontrado 11 casos de luxación de codo, de las cuales 6, el 54%, fueron aisladas, dato algo superior al 30.8% de luxaciones de codo puras de la serie de Sulko[22] y al 36% de Carlioz y Abols[23]. El resto de las dislocaciones de codo se asociaron a algún tipo de fractura a este nivel y en todos los casos la luxación fue posterior no encontrándose ninguna anterior. Destacamos un caso donde la fractura asociada fue un arrancamiento de epicóndilo, fractura en la literatura extremadamente rara en menores de 15 años[7], 1/5.000 fracturas de codo[14], que se trató de forma conservadora mediante reducción cerrada e inmovilización con yeso, se asoció a un síndrome de Kiloh Nevin al diagnóstico pero evolucionó de forma satisfactoria y no presentó complicaciones al final del seguimiento (Fig.4).

Figura 4: A. fractura de epicóndilo lateral asociada a luxación posterior de codo. B. Rx control postreducción. C. Rx control al mes, consolidación. D. Rx control a los 6 meses.

Las fracturas de epitróclea en nuestra serie constituyen el 3.5%, resultado bastante inferior a los publicados por Agudo y Alburger, del 18% y del 12% respectivamente[10].

El tratamiento de elección de las lesiones en el codo en niños es controvertido, debido al alto índice de complicaciones y por ello existen varias alternativas terapéuti-

cas[24, 25]. En la mayoría de los casos, según la literatura, en fracturas no desplazadas, se usa el tratamiento conservador, mediante reducción cerrada e inmovilización hasta consolidación con posterior movilización progresiva, apoyada o no por tratamiento rehabilitador. El 57% de nuestros paciente recibieron tratamiento conservador mientras que el 43% precisó tratamiento quirúrgico mediante reducción cerrada bajo control radioscópico y osteosíntesis con AK y tan sólo 15 pacientes precisaron RAFI, datos muy similares a los presentados por Vega para el manejo de las fracturas supracondíleas[19].

De todos los pacientes seguidos en nuestra serie, el 31% presentaron algún tipo de complicación durante su seguimiento, aunque el resultado funcional final fue satisfactorio en todos los pacientes, estos datos concuerdan con los presentados por Landin[7] y Aguado[10]. Las fracturas con mayor número de complicaciones fueron las fracturas supracondíleas (42%), la mayoría de estas complicaciones fueron: cúbito varo y déficits de movilidad menores de 10° al final del seguimiento que no afectaron funcionalmente al paciente. Tan sólo 2 pacientes, el 2.1%, presentaron afectación neurológica, un caso de Kiloh-Nevin (afectación de la rama interósea anterior del nervio mediano) y una paresia conjunta de los nervios mediano y cubital asociada a lesión de la arteria humeral, datos muy inferiores a los obtenidos en la bibliografía: 17.2% de Aguado[10], 14.7% de Vega[19] y del 13.3% de Lyons[26] y cercanos al 4% de Mangwani[18] y al 5.1% de Weinberg[21], esto se podría explicar por una infravaloración en nuestro medio de las lesiones neurológicas, por la dificultad de su exploración en niños con fracturas agudas y a alta frecuencia de resolución espontánea de estas lesiones.

Hemos encontrado en nuestra serie una sola fractura supracondílea con ausencia de pulso radial (0.45%), que recuperó espontáneamente tras la reducción de la misma, porcentaje bastante inferior al 5.2% de Aguado[10]. No hemos tenido ningún caso de síndrome compartimental, ni ningún síndrome de Volkman, tuvimos dos refracturas en fracturas supracondíleas y dos pseudoartrosis en fracturas del cóndilo externo ambas tratadas quirúrgicamente con buenos resultados funcionales[12].

CONCLUSIONES

Las fracturas a nivel del codo en niños son frecuentes, complejas, difíciles de diagnosticar y de tratar y con muchas complicaciones, 31% en nuestra serie, por lo tanto siempre se debe pensar en ellas ante un traumatismo de alta o baja energía y realizar, si es preciso, radiografías del codo contralateral debido a la dificultad para interpretar los núcleos de osificación; esto explica el 8% de contusiones de codo que fueron seguidas en nuestra consulta en este período por sospecha de fractura.

Las lesiones en el codo se distribuyen de forma estacional siendo más frecuentes en los meses de verano, predominan en el sexo masculino, se afecta con más frecuencia el codo izquierdo y se producen habitualmente por traumatismos leves y de baja energía.

Las fracturas más frecuentes en esta región son las supracondíleas de húmero y dentro de estas las no desplazadas o Gartland tipo I, las segundas en frecuencia son las facturas de cóndilo externo, ambas constituyen el 57% del total de fracturas.

El tratamiento de elección sigue siendo el conservador en las fracturas no desplazadas y en las desplazadas la reducción cerrada en quirófano y fijación con AK, sólo el 6.8% de nuestra serie precisó realizar reducción abierta.

Aunque la incidencia de complicaciones a este nivel es elevada, las repercusiones funcionales al final del crecimiento suelen ser escasas y las secuelas poco frecuentes.

BIBLIOGRAFÍA

1. Rockwood ChA, Wilkins K. Fractures in children. 5º Edición. Lippincott Williams & Wilkins. 2001. 11-16: 483-739.
2. Hanlon CR. Estes WL. Fractures in childhood: A statistical analysis. Am J Surg 1995; 87: 312-323.
3. Cheng JC, Lam TP. Epidemiological features of supracondylar fractures of de humerus in Chinese children. J Pediatr Orthp B 2001; 10: 63-67.
4. Jakob R, Fowlers JV, Rang M. Observations concerning fractures of the lateral humeral condyle in children. J Bone J Surg 1975: 57B: 430-436.
5. Beekman F, Sullivan JE. Some observations on fractures of long bones in children. Am J Surg 1941; 51: 722-738.
6. Landin LA. Fracture pattens in children. Analysis of 8682 fractures with special reference to incidence, etiology and secular changes in Swedish urban population, 1950-1979. Acta Orthop Scand Suppl 1983; 54.
7. Landin LA, Danielsson LG. Elbow fractures in children: an epidemiological analysis of 589 cases. Acta Orthop Scand 1986; 57: 309.
8. Henrikson B. Supracondylar fracture of the humerus in children. Acta Chir Scand Suppl 1966; 369: 1-72.
9. Basagoitia L. Manejo quirúrgico de las fracturas supracondíleas en niños. Lima UNMSM T. ESP. 1991.
10. Aguado HJ, González-Herranz P. Características epidemiológicas de los traumatismos del codo en la infancia. Rev Esp Pediatr 2004; 60: 188-193.
11. Kalenderer O, Gürcü T. The frequency and distribution of fractures in children presenting to the emergency service. Acta Orthop Traumatol Turc 2006; 40: 384-387.
12. Benz G, Roth H, Fractures in the elbow joint area in childhood and adolescence. Unfallchirurgie 1985; 11: 128-135.
13. Bermúdez AJ. Características del tratamiento quirúrgico de las fracturas de paleta humeral en niños. Lima 1997-2001. (Tesis Doctoral).
14. Burgos J, González-Herranz P, Amaya S. Lesiones traumáticas del niño. Madrid: Panamericana; 1995; 22-27: 283-355.
15. Cotton FJ. Elbow fractures in Children. Fractures of the lower end of the humerus; lesions and end results, and their bearing upon treatment. Ann Surg 1902; 35: 365-99.
16. De Boeck H, De Smet P, Valgus deformity following supraconylar elbow fractures in children. Acta Orthop Belg 1997; 63: 240-244.
17. Houshian S, Menhdi B. The epidemiology of elbow fracture in children: Analysis of 355 fractures, with pecial refernce to supracondylar humerus fractures. J Orthop Sci 2001; 6: 312-315.
18. Mangwani J, Nadarajah R. Supracondilar humeral fractures in children: ten years´experience in a teaching hospital. J Bone Joint Surg Br 2006; 88: 362-365.
19. Vega E, Torres M. Fractura supracondílea de codo en extensión en niños. Rev Cubana Ortop Traumatol 2006; 20(2).
20. Weise K, Schwab E. Elbow injuries in childhood. Unfallchirurg 1997;100: 255-269.
21. Weinberg AM, Marzi I. Supracondylar humerus fracture in chidhood "an efficacy study. Results of a multicenter study by the Pediatric Traumatology Section of the German Society of Trauma Surgery":

Epidemiology, Effectiveness evaluation and classification. Unfallchirurg 2002; 105: 208-216.

22. Sulko J, Lejman T. Results of treatment of traumatic elbow dislocation in children. Chir Narzadow Ruchu Ortop Pol 2000; 65:13-18.
23. Carlioz H, Ablos Y. Posterior dislocation of the elbow in children. J Pediatric Orthop 1984; 4: 8-12.
24. Minkowitz B., Busch MT. Supracondylar humerus fractures. Current trends and controversies. Ortop Clin North Am 1994; 25: 581-594.
25. Gunther P, Wessel LM. Corrective intervencions afther elbow paraarticular fractures in childhood. Unfallchirurg 2002; 105: 478-482.
26. Lyons ST, Quinn M. Neurovascular injuries in type III humeral supracondylar fractures in children. Clin Orthop 2000; 62-67.

LUXACIÓN CONGÉNITA DE RODILLA: REVISIÓN

Rivas-Laso JA[1], López-Bargiela P[1], Rodríguez-Rodríguez ML[1], Castro-Torre M[1], González-Herranz P[1]

[1] Servicio de Cirugía Ortopédica del Complejo Hospitalario Universitario de A Coruña (CHUAC).

RESUMEN

Introducción: La luxación congénita de rodilla (LCR) es una entidad infrecuente con una incidencia de 1/100000 nacimientos, aproximadamente 100 veces menos que la luxación congénita de cadera (LCC). La LCR clínicamente se presenta de forma patognomónica con un desplazamiento anterior de la tibia sobre el fémur y el miembro inferior en hiperextensión a nivel de la rodilla afecta.

Objetivo: Dar a conocer el tratamiento empleado y el resultado funcional obtenido a largo plazo con respecto a los ocho casos existentes en nuestro medio hospitalario.

Material y métodos: Presentamos una serie de ocho casos recogidos en los últimos 5 años y analizamos de modo retrospectivo la evolución clínica de los pacientes y su resultado funcional con respecto al tratamiento empleado. El seguimiento mínimo ha sido de un año, exceptuando dos de los casos cuyo seguimiento ha sido prospectivo por haber surgido a lo largo de la realización de este trabajo.

Resultados y conclusiones: Een todos los casos de LCR el tratamiento debe comenzar cuanto antes, a ser posible el mismo día del nacimiento, teniendo en cuenta que sólo se planteará la intervención quirúrgica si la reducción cerrada no es eficaz o la evolución no es satisfactoria. Por otro lado deben descartarse otras patologías en relación a la LCR, como la LCC y otras posibles afecciones de tipo generalizado como la artrogriposis.

PALABRAS CLAVE

Luxación Congénita de Rodilla.

Correspondencia:
José Ángel Rivas Laso
As Xubias de Abaixo n.70
15006 A Coruña

CONGENITAL DISLOCATION OF THE KNEE: A REVIEW

SUMMARY

Introduction: The congenital dislocation of the knee (LCR) is an infrequent entity with an incident of 1/100000 births, approximately 100 times less than the congenital dislocation of the hip (LCC). The LCR clinical appears with a previous displacement of the tibia on the femur and the low member in hyperextension to level of the knee.

Objective: To announce the used treatment and the functional obtained long-term result with regard to eight existing cases in our hospitable way.

Material and methods: Let's sense beforehand a series of eight cases gathered in the last 5 years and we analyze in a retrospective way the clinical evolution of the patients and their functional result with regard to the used treatment. The minimal follow-up has been one year, exempting two of the cases which follow-up has been market for having arisen along the accomplishment of this work.

Results and conclusions: In all the LCR's cases the treatment must begin as soon as possible, to be possible the same day of the birth, bearing in mind that only will appear the surgical intervention if the closed reduction is not effective or the evolution is not satisfactory. On the other hand they must reject other pathologies in relation to the LCR, as the LCC and other possible affections of type generalized as the arthrogryposis.

KEY WORDS

Congenital dislocation of the knee

INTRODUCCIÓN

La luxación congénita de rodilla es una deformidad muy rara, caracterizada por el desplazamiento anterior y externo de la tibia en relación al fémur.

La incidencia de esta patología, en la mayoría de las series consultadas, es de 1.8/10000 r.n.; es por esta baja incidencia por la que diferentes autores suelen referenciarla respecto de la incidencia de otras patologías más frecuentes tales como la displasia de desarrollo de la

cadera (DDC) o deformidades en los pies.

Se reconocen tres grados de severidad[1, 2]:

- La hiperextensión congénita de la rodilla (genu recurvatum congénito) como el primero de estos tres grados, (permite una flexión inicial de alrededor de 90°).
- La hiperextensión congénita con subluxación anterior de la tibia sobre el fémur, como el segundo estadio, (importante limitación a la flexión inicial).
- Hiperextensión congénita con luxación anterior de la tibia sobre el fémur como el estadio más severo en el que clínicamente es posible aproximar la pierna a la superficie anterior del fémur.

Anatomopatológicamente se caracteriza por contractura del mecanismo extensor del cuádriceps y de la cápsula anterior de la articulación de la rodilla apareciendo adherencias intraarticulares e hipoplasia o ausencia de la rótula que comienza a formarse después de corregida la luxación. La bolsa suprarrotuliana está obliterada por las adherencias del tendón rotuliano, los ligamentos colaterales desplazados hacia delante, los músculos de la corva están subluxados hacia delante funcionando como extensores de la rodilla, la banda iliotibial está hipertrofiada pudiendo estar la rótula desplazada hacia fuera y los ligamentos cruzados pueden estar alterados o ausentes.

En el grado I se cree que la postura fetal en el último trimestre del embarazo sumado o no a una presentación podálica en el momento del parto puede ser el origen de dicha patología. Sin embargo para los tipos II y III la teoría más aceptada es la de un defecto mesenquimal, lo que haría frecuente la asociación a otras anormalidades musculoesqueléticas como la artrogriposis, el síndrome de Larsen, la espina bífida, síndromes de laxitud articular como el Ehler-Danlos o el síndrome de Down[3-5].

OBJETIVO

Dar a conocer el tratamiento empleado y el resultado funcional obtenido a largo plazo con respecto a los ocho casos existentes en nuestro medio hospitalario.

MATERIAL Y MÉTODOS

Realizamos un estudio retrospectivo de un total de ocho casos en los últimos 5 años y analizamos las relaciones existentes entre el procedimiento terapéutico y el resultado funcional a largo plazo.

Los pacientes han sido estudiados clínica y radiológicamente. Se ha empleado la clasificación de Leveuf, que evalúa el grado de deformidad, para la LCR. El seguimiento se realizó desde el inicio del tratamiento inmovilizador hasta un mínimo de un año después, coincidiendo generalmente con el inicio en la deambulación del paciente (Tabla 1).

RESULTADOS

Estudiamos de forma retrospectiva un total de seis casos y dos más prospectivamente. No hay que olvidar que nos encontramos en todos ellos ante un caso reductible de modo cerrado y por lo tanto subsidiario, en principio, de tratamiento conservador.

Tabla 1: Características de cada uno de los casos revisados.

	Peso al nacer (Kg)	Apgar	Antec. Pers.	Diagnóstico	Tratamiento	Evolución	Seguimiento
Paciente 1	2.950	8/9	Sin Interés	LCR I tipo I	1º Yesos 2º Pavlik	Deambulación Satisfactoria	5 años
Paciente 2	3.050	9/9	Sin interés	LCR D tipo I	1º Yesos 2º Pavlik	Deambulación Satisfactoria	4 años
Paciente 3	2.070	9/9	Embarazo Gemelar	LCR D tipo I	Pavlik	Deambulación Satisfactoria	3 años
Paciente 4	3.150	8/9	Sin Interés	LCR I tipo I	Pavlik	Deambulación Satisfactoria	2 años
Paciente 5	2.400	9/9	Catarata Congénita Bilateral	LCR I tipo I	Pavlik	Deambulación Satisfactoria	1 año
Paciente 6	2.350	7/8	Sd. Larsen	LCR bilateral tipo III	Yesos	----------	Defunción
Paciente 7	3.125	8/9	DDCI	LCR I tipo I	1º Yesos 2º Pavlik	Satisfactoria	< de 1 año
Paciente 8	2.500	9/9	Sin Interés	LCR I tipo I	Pavlik	Satisfactoria (paresia Nv.femoral resuelta)	< de 1 año

Todos los pacientes comenzaron el tratamiento en el primer día de vida y éste se mantuvo entre uno y tres meses, con revisiones periódicas hasta el inicio de la deambulación de modo autónomo.

En todos los casos se consiguió una restitución “ad integrum”, con una estabilidad correcta articular y una deambulación que además de ser satisfactoria llegó en un momento adecuado del desarrollo psicomotor del paciente.

Solo cabe destacar una escasa limitación a la extensión tras el primer mes de tratamiento que apareció en dos de los casos: de 20° y 15° respectivamente, que cedió en las repetidas revisiones posteriores.

En la serie de casos existe un mal resultado que se corresponde con un síndrome de Larsen muy severo, tratado inicialmente con yesos que fueron insuficientes. Continuó el tratamiento en otro centro y a la espera de intervención quirúrgica falleció tras una insuficiencia respiratoria asociada a su enfermedad.

El último de los casos estudiado presentó una paresia del nervio femoral que recuperó a la semana tras la retirada del arnés de Pavlik.

CONCLUSIONES Y DICUSIÓN

La escasa incidencia de esta patología hace difícil establecer un protocolo terapéutico. En nuestro estudio queda claro que en el caso de que la deformidad sea reductible el tratamiento conservador debe ser prioritario y además debe comenzar el mismo día del nacimiento.

Nuestros dos primeros casos fueron portadores, en los primeros días de tratamiento, de yeso inguinopédico, sustituyéndolo después por el arnés de Pavlik. La colocación de yesos sólo está justificada en caso de que el arnés no sea capaz de mantener la suficiente flexión de rodilla. Posteriormente en el resto de casos se optó por el arnés ya de forma inicial, vigilándose su posición para evitar una hiperflexión de las caderas.

También se ha acortado la duración total del tratamiento, que ha pasado de 3 meses inicialmente, a 4-8 semanas (siempre en los de tipo I) (Fig. 1). Si bien es cierto

Figura 1: Paciente con LCR tipo I.

que lo que no debe cambiar son las revisiones periódicas, que como mínimo deben mantenerse hasta el inicio de la deambulación.

En cuanto al período terapéutico el arnés de Pavlik (Fig. 2) se emplea de forma continua durante las 2-3 primeras semanas, limitando la movilidad de las rodillas hasta 90° de flexión. Las 2-3 siguientes semanas el arnés podrá retirarse en los baños y cambio de pañal, para posteriormente retirarse definitivamente.

Figura 2: Tratamiento con Arnés de Pavlik.

La LCR irreductible, por otro lado, pone de manifiesto la necesidad de intervenir quirúrgicamente, para realizar en la mayoría de las ocasiones un alargamiento del tendón cuadricipital aproximadamente del doble del existente.

Así pues podemos concluir que nos encontramos ante una patología infrecuente, pero que no debemos olvidar, ya que si bien es cierto que su presentación es llamativa, en la mayoría de los casos, con un tratamiento adecuado, concluye de forma satisfactoria para el paciente, ya que la forma de presentación habitual es la más leve.

Por otro lado nunca debemos olvidarnos de explorar el resto de las articulaciones de nuestro paciente, sobre todo ambas caderas; tampoco debemos olvidar la posibilidad de que esta patología se relacione con otras de carácter sistémico como el síndrome de Down, la artrogriposis o el Ehlers-Danlos.

BIBLIOGRAFÍA

1. Leveuf J, Pais C. Les dislocations congenitáles du genou. Rev Chir Orthop 1948, 32: 313-350.
2. Curtis BH, Fisher RL. Congenital hyperextension with anterior subluxation of the knee. J Bone Joint Surg 1989; 51-A: 255-289.
3. Tachdjian MO (Ed): Congenital dislocation and subluxation of the knee. Pediatric Orthopaedics. WB Sauders Company, 1990.
4. Uhthoff H, Ogata S. Early intrauterine presence of congenital dislocation of the knee. J Pediatric Orthop 1994; 14: 254-257.
5. Haga N, Nakamura S, Sakaguki R, Yanagisako Y, Taniguchi K, Iwata T. Congenital dislocation of the knee reduced spontaneously or with minimal treatment. J Pediatr Orthop 1997; 17: 59-82.

OSTEONECROSIS MÚLTIPLE TRAS CORTICOTERAPIA

Chaparro-Recio M[1], Viana-López R[1]
[1] Servicio de Traumatología y Cirugía Ortopédica del Hospital Universitario de Guadalajara.

RESUMEN

La osteonecrosis u necrosis avascular es una rara complicación derivada, entre otras causas, del tratamiento a altas dosis de corticosteroides durante breve tiempo.

Presentamos el caso de un paciente joven politraumatizado, quien debutó con dolor generalizado periarticular, con el antecedente de corticoterapia en altas dosis. Durante su evolutivo imperó la necesidad de cirugía en cuatro ocasiones a lo largo de un periodo de tiempo. La rareza del cuadro no exime la gravedad del mismo y las consecuencias fatales hacia cirugías de alto grado de agresividad.

PALABRAS CLAVE

Osteonecrosis múltiple, corticoides, artrodesis, artroplastia.

MULTIPLE OSTEONECROSIS AFTER CORTICOTHERAPY

SUMMARY

Osteonecrosis or avascular necrosis is a rare complication resulting, among other things, of the treatment to high-dose corticosteroids for a short time.

The case of a young polytraumatized patient with generalized periarticular pain with a history of high-dose corticosteroids is presented. During its evolution the need for surgery prevailed four times over a period of time. The rarity of the clinical profile does not exempt its severity and terrible consequences toward highly aggressive surgeries.

KEY WORDS

Multiple osteonecrosis, corticosteroids, arthrodesis, arthroplasty.

INTRODUCCIÓN

La osteonecrosis u necrosis avascular, también llamada necrosis aséptica o isquémica, es un trastorno en el que la circulación de un área específica del hueso sufre un deterioro que conduce a la muerte de las células óseas y finalmente a la destrucción e infarto óseo. Las últimas teorías apuntan a una alteración de la adipogénesis con proteínas alteradas en la creación de osteocalcina y colágeno tipo I.

El tratamiento con altas dosis de corticoides durante un periodo corto de tiempo como causa de necrosis avascular de la cabeza femoral o, en cualquier otra localización, es un hecho reconocido recientemente[1].

CASO CLÍNICO

Varón de 33 años que sufrió accidente de tráfico. Fue diagnosticado de contusión pulmonar y cardiaca, neumotórax, hemotórax, neumomediastino, fracturas costales múltiples, fractura-luxación pélvica de Malgaigne, hematoma retroperitoneal y sección de extensores en una mano. Ingresó en Cuidados Intensivos donde fue polimedicado con expansores, diuréticos, antibioterapia IV, antiarrítmicos, protectores gástricos, heparina y alimentación parenteral. Precisó ventilación asistida durante 15 días y fue extubado al mes de su ingreso. Presentó múltiples complicaciones como episodios de inestabilidad hemodinámica, fibriloflutter, distress respiratorio,

Correspondencia:
Manuel Chaparro Recio
C/ Barrionuevo 2, 4ºB
19001 Guadalajara
Tfno.: 619630270 /// 949226265
E-mail: manuel_chaparro_recio@hotmail.com

sobreinfecciones pulmonares, alteraciones hepáticas, fracaso renal agudo y atrofia muscular severa con hipotonía. Por todo ello, recibió corticoterapia intravenosa a dosis masivas con dexametasona hasta 2 mg/Kg iniciales en bolo y 1 mg/Kg cada 8 horas en pauta descendente durante 10 días. Como tratamiento ortopédico se instauró tracción ósea en fémur distal derecho durante 6 semanas consiguiéndose una reducción aceptable de la luxación sacroilíaca y consolidación de las fracturas de ramas pubianas.

En sucesivas revisiones de consultas, tras el alta hospitalaria, el paciente presenta dolor a la palpación en partes blandas periarticulares. Primero en región inguinal bilateral, y después de varios meses en rodillas, hombros y tobillos. Dolor a la rotación interna y flexorotación externa coxofemoral derecha. Dolor en la flexoextensión y rotación externa izquierda. La movilidad está disminuida en la abducción del hombro derecho a 100°, antepulsión dolorosa a los 100°. Dolor en la flexión a 120° de rodilla izquierda y a la extensión a 0°. Dolor en epitróclea derecha. Dolor en carga a la flexión dorsal de tobillo derecho (Fig. 1).

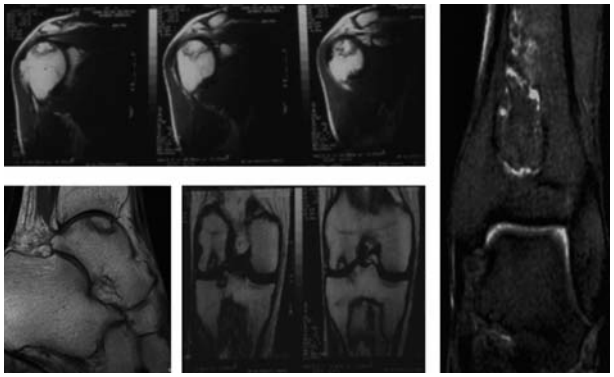

Figura 1: Resonancia magnética de osteonecrosis mútiple multifocal.

Como pruebas complementarias:

- RNM rodilla izquierda (10 meses tras accidente): infarto óseo extenso en tercio distal de fémur y tercio distal de tibia.
- Gammagrafia ósea (12 meses tras accidente): aumento de la captación a nivel de articulación esternoclavicular derecha y sacroilíaca izquierda.
- RNM rodilla derecha (13 meses tras accidente): infarto óseo en cóndilo femoral externo y platillo tibial externo con extensa área de infarto en tercio proximal de la tibia.
- RNM de ambos hombros y ambas caderas (14 meses tras accidente): necrosis ósea avascular en ambas cabezas femorales y ambas cabezas humerales.
- RNM ambos tobillos (26 meses tras accidente): necrosis avascular de la cúpula del astrágalo derecho e infarto óseo en metáfisis distal de tibia izquierda.

En las sucesivas revisiones en consulta y transcurridos unos 6 meses desde el accidente, el paciente comenzó con gonalgia izquierda y posteriormente con poliartralgias múltiples que afectaban a la movilización activa y pasiva. El dolor presentaba características inflamatorias afectando al ritmo sueño-vigilia. En los controles radiológicos inmediatos no se apreciaron nuevas lesiones. Durante los últimos 7 años el paciente fue intervenido en cuatro ocasiones.

Se realizó descompresión central del núcleo de la cabeza femoral derecha asociada a múltiples perforaciones. La evolución no fue satisfactoria evidenciándose en los controles radiológicos progresión del área de necrosis y la aparición de una fractura subcondral por lo que se reintervino la cabeza femoral derecha practicándose abordaje anterior, ventana ósea en cuello femoral, curetaje del área necrótica y relleno con autoinjerto según la técnica descrita por Rosenwasser[2]. Se mantuvo descarga durante 12 semanas.

La evolución clínica de la cadera derecha ha sido satisfactoria y transcurridos 7 años del accidente el paciente se encuentra oligosintomático presentando molestias muy ocasionales con una movilidad completa y sin cojera. No obstante, desde el punto de vista radiológico presenta leve aplanamiento de la cabeza femoral con signos degenerativos moderados.

En el cóndilo femoral externo de la rodilla derecha se procedió a la realización de múltiples perforaciones percutáneas del área de necrosis que afectaba al hueso subcondral. La evolución clínica y radiológica ha sido satisfactoria no precisando nuevas intervenciones.

Para la necrosis de la cúpula del astrágalo derecho se realizó un abordaje anterior del tobillo practicándose curetaje del área necrótica y relleno con injerto a través de un túnel. La evolución ha sido satisfactoria. No ha precisado intervenciones quirúrgicas en la cadera izquierda, rodilla izquierda, tobillo izquierdo ni ambos hombros, aunque radiológicamente persisten los focos de necrosis que no han sufrido ninguna variación.

No se descartan futuras artroplastias totales en diferentes articulaciones.

DISCUSIÓN

Se han sido descritos casos en la literatura, la gran mayoría varones, con rango de edad entre los 20-50 años, afectando hasta 2 años después de haber recibido tratamiento sobre hipertensión intracraneal con dexametasona en total: 112 mg en 7 días (4 mg/6h), sin otros factores de riesgo, sufriendo necrosis avascular de ambas cabezas femorales y humerales. Otro de 21 años, quien, 1 año después de tratamiento por traumatismo craneoencefálico con edema cerebral, recibió dexametasona, en total 98 mg en 7 días. Desarrolló necrosis avascular de ambas cabezas femorales[3].

Otros casos tratados por hemorragia subaracnoidea y malformación vascular, con dexametasona, (en total 148 mg en 11 días y 274 mg en 32 días posteriores). Incluso 24 meses después, tras tratamientos tan habituales como sobre hernia discal C4-C5 tratado mediante dexametasona, en (total de 380 mg en 32 días) o en procesos de lumbociática recibiendo 125-200 mg de dexametasona en 15 días[4] (Fig. 2).

La corticoterapia provoca supresión de la proliferación de los linfocitos T, de linfocinas y de inmunoglobulina,

Figura 2: Radiología y resonancia de osteonecrosis de cabeza femoral.

eosinopenia, reducción del número de células circulantes, alteración de la función antigénica, inhibición de la producción de TNF, IL6, IL1, estímulo de la síntesis de lipocortina, inhibición de enzimas proinflamatorias, modulación de la apoptosis linfocita. La disminución de la expresión de moléculas de adhesión con la alteración de IL-6, Il-1 y TNF y de la NO-sintetasa y COX-2, están implicados en esta patología según la literatura[5]. Es la cabeza femoral, en el 85% de los casos, la zona más afectada. La bilateralidad coxofemoral ocurre en el 60% un 10% de las artroplastias totales de cadera. Existen otros tipos de necrosis: postraumática, derivadas del 10% de fracturas no desplazadas sobre todo de cuello femoral. En cuanto a la necrosis no traumática (idiopática) parece originada por diferentes trastornos y factores involucrados como alcoholismo, corticoterapia, anemia de células falciformes, enfermedad de Gaucher, disbarismo, L.E.S, trastornos gastrointestinales, alérgicos, trasplantes de órganos, trombofilia e hipofibrinolis. También el déficit de proteína C y S, la disminución de la antitrombina III, aumento del inhibidor plasminógeno y anomalías lipídicas[5]. La clínica es fundamentalmente biomecánica, sobre todo a la rotación interna y dolor inguinal, a veces irradiado a rodilla y glúteo. Las características del dolor son tipo punzante, profundo e intermitente. El carácter bilateral ocurre en el 50-80% de los casos. Si aparece antecedente traumático con radiología negativa la sospecha debe instaurarse además de explorar la cadera contralateral. En ocasiones el inicio es gradual y más si existen factores predisponentes sistémicos ya comentados y valorados en algunos estudios sobre 90 pacientes que conlleva al tromboembolismo óseo por grasa, burbujas de nitrógeno o por alteración en la forma de las células sanguíneas. Otros factores involucrados son: aumento de la presión intraósea, obstrucción arteriolar o venosa, lesión de las paredes de los vasos por vasculitis o radiación; liberación de factores vasoactivos, alteración en el metabolismo de los lípidos, hemorragia intramedular, alteración de la fibrinolisis[6].

En 6-12 horas se produce muerte de los elementos medulares. Le siguen, varios días después, la necrosis osteocitaira. La zona más frecuentemente afectada en la cabeza femoral es la anterolateral. Inicialmente, el hueso subcondral infartado está rodeado de cartílago intacto. En un intento de reparación se produce la formación de hueso nuevo sobre la trabeculación perdida. En el 90% de los casos predomina la reabsorción sobre la formación de hueso, respuesta de curación inefectiva que produce debilidad mecánica del segmento necrótico. Si es zona de carga se provoca colapso de la superficie articular en 6-12 meses. Todo ello se corrobora con la clasificación de de Steinberg[7].

Cuando se presenta más del 85% de la cabeza femoral colapsada a los 2 años en pacientes sintomáticos no tratados en estadio I-II, se considera un factor de mal pronóstico. El tratamiento no quirúrgico en estadios I y II no progresivos es observación y descarga, farmacológico y osteoestimulación eléctrica. Se obtiene un mejor resultado en intervenciones antes de la fase de colapso. La radiología es crucial para identificar el primer signo de colapso (signo de la media luna), sobre todo para zonas de carga, en la parte anterior de la cabeza femoral. Las alteraciones radiológicas no aparecen hasta 3 meses después de la lesión, por lo que la radiología es insuficiente para determinar la extensión del área de necrosis. Aparece osteopenia sutil con un patrón moteado de la zona anterosuperior de la cabeza con zonas de esclerosis y radiotransparencia. Existe un reborde esclerótico alrededor del segmento necrótico con colapso trabecular bajo la placa subcondral que conlleva al aplanamiento de la misma. La gammagrafía nos ofrece un aumento de la captación del tecnecio 99 en la zona de necrosis por aumento del turnover, con fase osteopénica (caliente sobre frío). Más sensible es la resonancia magnética, recomendada en casos de radiología negativa, sin factores de riesgo y síntomas incipientes. El signo más importante es el de la doble línea en T2 y signo del anillo en T1. La tomografía computarizada es una prueba innecesaria, aunque puede ser útil para distinguir estadios tardíos antes del colapso (estadio II–III). Incluso el proceso de evaluación funcional del hueso (FEB) puede ser útil, mediante la medición de la presión intraósea, más venografía intramedular o biopsia. Son procedimientos invasivos, con alto grado de sensibilidad y especificidad.

La decisión quirúrgica precisa descompresión central con o sin estimulación eléctrica, osteotomía correctora con o sin injerto óseo no vascularizado/vascularizado, artrodesis o artroplastias.

BIBLIOGRAFÍA

1. O´Brien TJ, Mack GR. Multifocal osteonecrosis after shortterm highdose corticosteroid therapy. Clin Orthop Relat Res 1992; 279: 76-79.
2. Rosenwsasser M, Garino J, Kiernan H, Michelsen C. Long term follow-up of through debridement and cancellous bone grafting of the femoral head for avascular necrosis. Clin Orthop Relat Res 1994; 306: 17-27.
3. Taylor LJ. Multifocal avascular necrosis after short-term high-dose steroid therapy. J Bone Joint Surg 1984; 66B(3): 431-433.
4. Anderton JM, Helm R. Multiple joint osteonecrosis following short-term steroid therapy. J Bone Joint Surg 1982; 64A(1): 139-141.
5. Orban H, Cirstoiu C, Adam R. Total hip artrhoplasty in secondary systemic lupus erythematosus femoral head avasculaar necrosis. Rom J Intern Med 2007; 45(1): 123-129.
6. Steinberg ME, Hayken GD, Steinberg DR. A quantitative system for staging avascular necrosis. J Bone Joint Surg 1995; 77B: 34-41.
7. Wan GS, Sweet DE, Reger SL, Thomson RC. Fat cell changes as a mechanis of avascular necrosis of the femoral head in cortisona treated rabbits. J Bone Joint Surg 1977; 59A: 729.

INFECCIÓN POR *Candida Glabrata* EN ARTROPLASTIA TOTAL DE RODILLA

Chaparro-Recio M[1], Viana-López R[1], Gimeno-Fernández C[2]

[1] Servicio de Traumatología y Cirugía Ortopédica del Hospital Universitario de Guadalajara

[2] Servicio de Microbiología del Hospital General Universitario de Guadalajara

RESUMEN

Las infecciones en artroplastias de rodilla ocurren raramente. Entre ellas, la infección por *Candida (Torulopsis) glabrata* en el primer año tras la cirugía es prácticamente desconocida y de difícil manejo. Presentamos un caso de infección de rodilla por *Candida glabrata* que apareció nueve meses tras el implante de una prótesis total. El paciente requirió terapia antifúngica prolongada y la obligada retirada del material protésico, seguida de la colocación de un espaciador de cemento de cara a realizar artroplastia de revisión como tratamiento definitivo. El paciente falleció en el último postoperatorio a causa de un fallo multiorgánico.

PALABRAS CLAVE

Artroplastia, rodilla, infección, *Candida glabrata*.

***Candida Glabrata* INFECTION IN TOTAL KNEE ARTHROPLASTY**

SUMMARY

The infections on the arthroplasty of the knee occur rarely. Among them, infection with *Candida (Torulopsis) glabrata* in the first year after surgery is largely unknown and difficult to manage. We present a case of knee infection by *Candida glabrata* that appeared nine months after implantation of the prosthesis. The patient required prolonged antifungal therapy and the removal of prosthetic material, followed by placement of a cement spacer to make revision arthroplasty as definitive treatment. The patient died in the last postoperative due to multiorgan failure.

KEY WORDS

Arthroplasty, knee, infection, *Candida glabrata*.

INTRODUCCIÓN

Las infecciones en artroplastias de rodilla son poco frecuentes. En un estudio reciente diseñado por el Comité de Control de Infecciones de Bristol, 41 de las 4788 artroplastias de rodilla (0.86%) practicadas desde 1987 a 2001 se infectaron. El microorganismo encontrado más frecuentemente fue el estafilococo coagulasa negativo, seguido del dorado, enterococo y estreptococo. Sólo el 64% de la infecciones periprotésicas surgen en el primer año postquirúrgico. De ellas, el riesgo de infección por Candida es desconocido[1]. Los micelares y otras levaduras tienden a aparecer cuando se sinergizan factores de riesgo como la inmunosupresión, las neoplasias hematológicas o sólidas, la estancia prolongada en UCI[2], la antibioterapia de amplio espectro y el uso de fluconazol[3]. Los tratamientos no siguen protocolos estrictos, variando desde la antibioterapia local y/o sistémica hasta la retirada de materiales.

CASO CLÍNICO

Mujer de 79 años con antecedentes personales de asma bronquial, insuficiencia cardiaca, enfermedad de Parkinson, insuficiencia renal aguda, hipertensión, insuficiencia respiratoria y úlcera por presión. Fractura intra-

Correspondencia:
Manuel Chaparro Recio
C/ Barrionuevo 2, 4ºB
19001 Guadalajara
Tfno.: 619630270 /// 949226265
E-mail: manuel_chaparro_recio@hotmail.com

capsular femoral izquierda y polineuropatía proximal motora axonal.

Bajo el diagnóstico de gonartrosis derecha, se realiza artroplastia total de rodilla derecha con prótesis Nexgen LPS (Zimmer®).

En el postoperatorio inmediato comienza con disminución del nivel de conciencia y reagudización de su insuficiencia cardiaca secundaria a neumonía aspirativa. Ingresa en UCI para controlar el distress respiratorio secundario a shock séptico. En uno de los hemocultivos realizados aislamos *Candida s.p.* La paciente es tratada con antifúngicos intravenosos (fluconazol y anfotericina B) a dosis habituales de 400 mg iv/24h y de 10-20 mg/24h respectivamente. La paciente evoluciona satisfactoriamente. En diferentes hemocultivos seriados se confirman cepas del tipo *Candida glabrata*. Tras 8 semanas de tratamiento antifúngico oral y tras informarse los hemocultivos repetidos como estériles, se suprime el tratamiento.

Tras nueve meses de la cirugía, en una revisión periódica, se aprecian signos de tumefacción y dolor en la rodilla intervenida. Se encuentran PCR y VSG seriadas elevadas y se realizan dos artrocentesis aislándose cepas de *C. glabra (Torulopsis Glabrata)* sensible a fluconazol, ketoconazol y anfotericina B (Fig. 1).

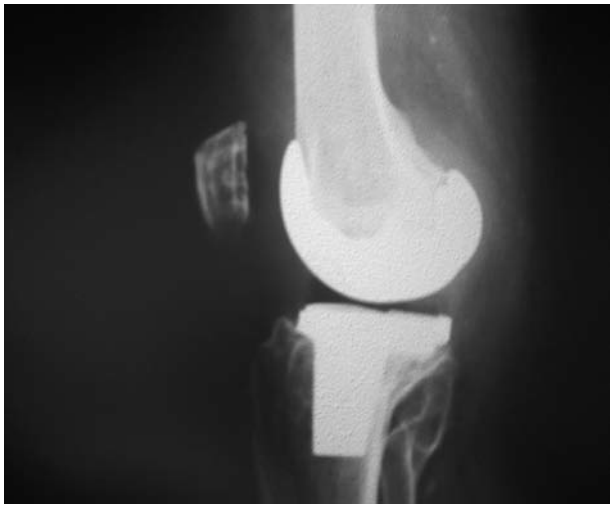

Figura 1: Revisión periódica tras nueve meses de la cirugía.

Se practican lavados artrocentésicos con anfotericina B (15 mg/24 h) durante 11 días. Se descarta en ese momento la retirada del material protésico dada la mala situación clínica de la paciente. Durante las semanas siguientes se continúan practicando artrocentesis seriadas confirmándose la persistente presencia de *C.glabrata*. Ante esta situación se cambia el tratamiento antifúngico comenzándose con voriconazol a dosis de 6 mg/kg/12h iv el primer día, seguido de 4 mg/kg/12h iv durante una semana. Después se continúa con 400 mg/12h vía oral el primer día, seguido de 200 mg/12h vía oral hasta completar los dos meses.

Dada la impotencia funcional, la ausencia de mejoría clínica y el dolor, se decide a los 18 meses del implante retirar la artroplastia, colocándose un espaciador de cemento mezclado con anfotericina B, de cara a practicar artroplastia de revisión como tratamiento definitivo.

Durante este último postoperatorio fallece la paciente por fallo multiorgánico.

DISCUSIÓN

Candida glabrata (Torulopsis glabrata) se define como una levadura productora de colonias lisas de consistencia blanda y de color crema, constituidas por células de 2.5-5 µm x 3.5-4.5 µm de diámetro y cuya temperatura óptima para las cepas de origen clínico es de 35-37°C.

C. glabrata se ha aislado de diferentes poblaciones y localizaciones, siendo frecuente en los pacientes ancianos (27%), estomatitis debida a prótesis dental (22-25%), muestras de estómago (5-25%), orina de pacientes diabéticos que reciben tratamiento antibiótico múltiple o son portadores de una sonda urinaria y muestras de origen ginecológico u obstétrico en mujeres sin vaginitis (5-30%)[4].

Hasta el año 2001 sólo 28 casos de artroplastia total de rodilla infectada por la cepa *Candida* se diagnosticaron en Inglaterra[5]. De 30 casos en Inglaterra, sólo tres fueron por *Candida (Torulopsis) glabrata*. Acikgoz aporta el cuarto[6]. La mayor parte fueron originados por *C. albicans*. Por lo que se desprende de la literatura, la infección secundaria a *C. glabrata* en artroplastias de cualquier localización y más en rodillas es extremadamente rara.

En la mayoría de los casos, los pacientes presentan gran comorbilidad y la existencia de infecciones previas sobrepasadas, junto a enfermedades crónicas con estados de inmunosupresión primaria o secundaria, portar catéteres y el uso prolongado de sonda urinaria también favorecen esta infección fúngica[4].

La evolución suele ocurrir de manera diferida, desarrollándose candididasis incluso 20 años después de la artroplastia[7]. Se trata con irrigaciones mediante anfotericina B en cemento y voriconazol durante 2 meses requiriendo en algunos casos amputación, previo desbridamiento[6-8]. Las infecciones suelen desarrollarse en un 29% de los casos en los tres primeros meses tras la cirugía, un 35% entre el tercero y el duodécimo mes; el 36% aparecen pasado el año. La mayoría son tratadas agresivamente (96%) en los primeros meses y de manera satisfactoria cuando la infección se origina por bacterias[2] (Fig. 2).

Figura 2: La mayoría de las infecciones son tratadas agresivamente en los primeros meses y de manera satisfactoria cuando la infección se origina por bacterias.

La infección puede proceder del ámbito nosocomial o ser contraída por gérmenes habituales intraoperatorios como se demuestra en un caso aportado por Lerch[9], en el que, tras tres años del implante de una prótesis de rodilla izquierda, se presenta infección combinada entre *Staphilococcus* y *Candida albicans*. Tal cantidad de tiempo implica acantonamiento inicial evolucionando a secuestro, con posterior repuesta clínica manifiesta. En este caso se encontraron microabscesos óseos que fueron tratados con fluconazol a 6 mg/kg/día, y desbridamiento, subiendo las dosis hasta el doble de la pauta[8].

Otras veces, la infección presenta manifestaciones clínicas muy tempranas. Es el caso descrito por Wada[10], en el que un varón de 77 años, a las dos semanas de la cirugía comienza con signos de tumefacción, estableciéndose el diagnóstico de candidiasis tipo parasilopsis. Se realizaron lavados con fluconazol durante 4 semanas y se mantuvo fluconazol oral durante 6 meses. No se produjo clínica, movilización de los componentes ni inestabilidad debido al diagnóstico precoz, no existiendo tras este tratamiento signos clínicos ni radiológicos de infección.

La duración media del tratamiento en estos casos es de 6 meses (máxima: 2 años) con una dosis promedio de 200-400 mg/24 h (máxima: 800 mg/24 h)[2].

Podemos considerar que la aparición de recambios con retirada de artroplastia e implantación de un espaciador de cemento se produce con mayor frecuencia a más tiempo de evolución y estado silente de la candidiasis. Aunque se instauren tratamientos con fluconazol y anfotericina B intraarticulares y parenterales, el tiempo evolutivo es determinante debido a la secuencia anatomopatológica que favorece la proliferación y establecimiento de la infección[10]. Ya incluso, según algunos estudios, en intervalos de tiempo entre la artroplastia primaria y el espaciador con medianas de 2.3 meses para rodillas y 8.6 meses de decalaje para cadera, se consigue ausencia de recidiva siguiendo tratamiento antifúngico con anfotericina B con o sin fluconazol, resultando 8 de cada 10 pacientes sin recidiva y sólo el implante de un espaciador tras 50.7 meses (2-73)[11].

En el caso de reimplante y espaciador intermedio, la aplicación de pauta antifúngica parenteral de 6 semanas y oral de 4 proporciona, en cuatro años al menos, ausencia de recurrencia y dolor[5]. La media de duración hasta la reimplantación desde la artroplastia inicial varía hasta 2.3 meses. Se puede tratar la infección por *Candida* adecuadamente con reimplante tras retirada y espaciador, previa aplicación de antifúngicos[3].

Otros casos son menos afortunados, sobre todo si existe sobreinfección concomitante con bacterias. Es el caso de alguna artroplastia infectada por *C. albicans*, en cuyo recambio creció *Acinetobacter*. Se pautó cefuroxima y se practicó un segundo recambio 4 meses después. Tras tres semanas el cultivo volvió a informar *C. albicans*. Tras un año con fluconazol oral se reinfectó con estafilococo meticilín-resistente y a pesar del desbridamiento se tuvo que retirar la prótesis a los dos años y medio de la infección inicial. Cinco años después el balance articular es de 30 a 70 grados[12-14].

Candida (Torulopsis) glabrata es, generalmente, sensible a los derivados poliénicos, nistatina y anfotericina B. Sin embargo, desde la comercialización y el uso intensivo del fluconazol e itraconazol, se han descrito casos de resistencias *in vitro* a estos azoles y resistencia cruzada con otros como el itraconazol, ketoconazol y voriconazol[13]. Por otra parte también se ha descrito, con cierta frecuencia, falta de respuesta clínica a las dosis terapéuticas del antifúngico en infecciones sistémicas a pesar de su susceptibilidad *in vitro*. Esto suele asociarse al estado de inmunodepresión del enfermo o a una biodisponibilidad insuficiente del fármaco[4].

La existencia de estos factores de riesgo enumerados puede orientarnos a diagnosticar infecciones fúngicas cada vez más frecuentes y difícilmente tratables, que puede requerir la retirada obligada de los materiales protésicos.

BIBLIOGRAFÍA

1. Phelan DM, Osmon DR. Delayed reimplantation arthroplasty for candidal prosthetic joint infection: A report of 4 cases and review of the literature. J Clin Infect Dis 2002; 34(7): 930-938.
2. Keating MR, Hanssen AD. Fungal arthritis - A rare complication of systemic candidiasis or orthopedic intervention. Review of therapeutic experience with fluconazole. Mycoses 1998; 41 Suppl 2: 45-48.
3. Phillips JE, Crane TP, Noy M, Elliott TS, Grimer RJ. The incidence of deep prosthetic infections in a specialist orthopaedic hospital: A 15-year prospective survey. J Bone Joint Surg Br 2006; 88(7): 943-948.
4. Harris AD, Castro J, Sheppard DC, *et al.* Risk factors for nosocomial candiduria due to *Candida glabrata* and *Candida albicans*. Clin Infect Dis 1999; 29: 236-238.
5. Yang SH, Pao JL, Hang YS. Staged reimplantation of total knee artrhoplasty after *Candida infection*. J Artrhoplasty 2001; 16(4): 529-532.
6. Acikgoz ZC, Sayli U, Avci S. An extremely uncommon infection: *Candida glabrata* arthritis after total knee artrhoplasty. Scan J Infect Dis 2003; 34(5): 394-396.
7. Gaston G, Odgen J. *Candida Glabrata* periprosthetic infection: A case report and literature review. J Arthroplasty 2004; 19(7): 927-930.
8. Fabry K, Verheyden F, Nelen G. Infection of a total knee prosthesis by *Candida glabrata*. A case report. Acta Orthopedica Bel 2005; 71(1): 119-121.
9. Lerch K, Kalteis T, Schubert T, Lehn N, Grifka J. Prosthetic joint infections with osteomyelitis due to *Candida albicans*. Mycoses 2003; 46(11-12): 462-466.
10. Wada M, Baba H, Imura S. Prosthesis knee *Candida parasilopsis* infection. J Artrhoplasty 1998; 13(4): 479-482.
11. Badrul B, Ruslan G. *Candida albicans* infection of a prosthetic knee replacement: A case report. Med J Malysia 2000; 55 suppl C: 93-96.
12. Muriel MA, Vizcaíno MJ, Bilbao R, *et al.* Identificación de levaduras y sensibilidad in vitro a diversos antifúngicos. Enferm Infecc Microbiol Clin 2000; 18: 120-124.
13. Wyman J, McGough R, Limbirrd R. Fungal infection of a total knee prosthesis successful treatment using articulating cement spacers and staged reimplantation. Orthopedics 2002; 25(12): 1391-1394.
14. Wind WM, Mc Grath BE, Mindell ER. Infection following knee arthroscopy. Arthroscopy 2001; 17(8): 878-883.

NECROSIS CEFÁLICA TARDÍA TRAS FRACTURA PERTROCANTÉREA TRATADA MEDIANTE ENCLAVADO

Vaquero-Cervino E[1], García-Durán C[2], Pombo-Taboada F[1]
[1] Servicio de C.O.T. Fundación Pública Hospital de Verín.
[2] Servicio Radiodiagnóstico. Hospital Xeral-Cíes, Complexo Hospitalario Universitario de Vigo (CHUVI).

RESUMEN

La incidencia de la necrosis avascular de la cabeza femoral tras fracturas pertrocantéreas, es muy escasa. El propósito de este artículo es presentar un nuevo caso tras una fractura pertrocantérea en una anciana tratada con clavo intramedular proximal de fémur con tornillo cefálico que desarrolló necrosis avascular de la cabeza femoral a los dos años de la cirugía. Así mismo se realiza una revisión de la literatura de esta patología.

PALABRAS CLAVE

Cadera, fractura pertrocantérea, necrosis avascular.

AVASCULAR NECROSIS OF THE FEMORAL HEAD FOLLOWING PERTROCHANTERIC HIP FRACTURE TREATED WITH INTRAMEDULARY NAIL

SUMMARY

The incidence of avascular necrosis of the femoral head following pertrochanteric hip fractures is very low. The aim of this paper is to report a new case after a hip fracture in an elderly woman, treated with an intramedulary nail with a cefalic screw, which developed avascular necrosis of the femoral head after two years from the surgery. A review of the literacy is done.

KEY WORDS

Hip, pertrochanteric fracture, avascular necrosis

INTRODUCCIÓN

Mientras que la necrosis avascular de la cabeza femoral (NACF) tras fracturas intracapsulares es una complicación conocida y ampliamente descrita en la literatura, la NACF tras fracturas extracapsulares es un suceso poco común Se aporta un nuevo caso y se realiza una revisión de esta patología..

CASO CLÍNICO

Paciente Mujer de 83 años de edad, sin antecedentes de interés. Sufrió fractura pertrocantérea de fémur izquierdo tipo 31A2.2 de la clasificación de la AO y tipo III de Gustilo y Kyle[1] como consecuencia de un atropello (Fig. 1A). Fue intervenida a las 48 horas, realizándose una osteosíntesis con clavo PFN®, Synthes, encerrojado estático (Fig. 1B), dada de alta hospitalaria a los nueve días tras la intervención. Deambulaba independientemente con ayuda de bastones. En las revisiones iniciales se quejaba de ligeras molestias en la zona, que remitieron. En los estudios radiológicos se apreció consolidación del trazo pertrocantéreo y una no unión del trocánter menor a los 4 meses. A los 19 meses consulta por molestias en la misma cadera, siendo diagnosticada de coxoartrosis incipiente (Fig. 2). Dos años tras la cirugía acude a urgencias aquejándose de un aumento del dolor de manera progresiva en la misma cadera de 15 días de evolución, aumentando considerablemente en las últimas 12 horas a raíz de una caída banal. En el examen radiológico se observa una gran osteolisis del polo supe-

Correspondencia:
Eduardo Vaquero Cervino
Servicio de C.O.T. Fundación Pública
Hospital de Verín.
Carretera de Laza s/n
32600 VERÍN (Ourense)
E-mail: eduardo.vaquero.cervino@sergas.es

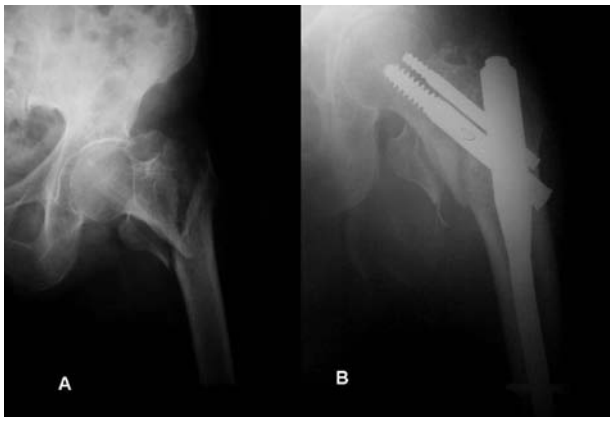

Figura 1: (A) Radiografía simple de cadera izquierda. Se observa: fractura pertrocantérea de fémur tipo 31A2.2 de la clasificación de la AO y tipo III de Gustilo y Kyle. (B) Postoperatorio inmediato de la fractura anterior tratada con clavo intramedular de fémur proximal; PFN®, Synthes, encerrojado estático.

Figura 2: Radiografía simple de cadera izquierda a los 19 meses de la evolución. Se aprecia pinzamiento de la línea articular en la cabeza femoral.

rior de la cabeza femoral compatible con necrosis cefálica (Fig. 3). Se implanta una prótesis total de cadera híbrida, vástago F40®, cotilo Spidercup®, IQL-Biomet previa retirada del clavo en la misma intervención (Fig. 4). Se remiten muestras a anatomía patológica de la cabeza femoral confirmando el diagnóstico. El postoperatorio inmediato cursa con buena evolución deambulado con dos bastones. Al año deambula independientemente con ayuda de un bastón.

DISCUSIÓN

Las fracturas de la extremidad proximal de fémur son

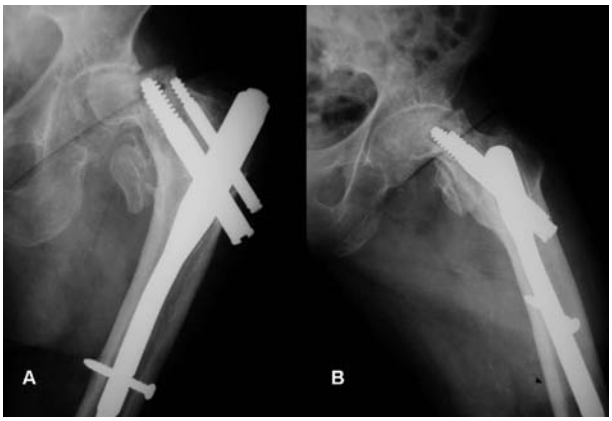

Figura 3: Radiografía simple de cadera izquierda proyecciones anteroposterior y axial. Colapso de el cuadrante anterosuperior de la cabeza femoral a los 24 meses de la fractura, compatible con osteonecrosis avascular de cabeza femoral.

Figura 4: Radiografía simple de cadera izquierda, artroplastia híbrida de cadera.

muy frecuentes se dividen en intracapsulares y extracapsulates. Mientras que la NACF es una complicación conocida tras una fractura intracapsular del cuello femoral[2], la NACF tras fractura intertrocantérea de fémur es un fenómeno muy poco frecuente, con pocas referencias en la bibliografía, se estima que su incidencia oscila en torno al 0.5-1%[3-5].

La NACF parece ser más frecuente en varones en la sexta década de la vida tras traumatismos de alta energía y en mujeres entre la séptima y octava décadas consecuencia de fracturas de baja energía[3]. La mayor parte de las NACF tras fracturas pertrocantéreas ocurren en torno a los 2 años siguientes al traumatismo[3, 6].

Tanto en la literatura general como en el caso expuesto no se aprecia una mayor asociación de NACF tras fractura pertrocantérea y los factores de riesgo clásicos de desarrollo de NACF idiopática descritos como: diabetes mellitus, hipercoloesterolemia, lupus eritematoso, alcoholismo, tabaquismo; salvo en la serie de Baixauli[3-5].

Las causas de NACF tras fracturas per-intertrocantéreras no están claramente explicadas, se postulan diversas teorías. Una de las teorías especula con la lesión directa del hueso subcondral consecuencia del traumatismo, un daño de los pedículos vasculares consecuencia de fracturas de alta energía con gran desplazamiento de los fragmentos, o bien en casos de fractura de baja energía en ancianos en los que la elasticidad de los vasos está disminuida[3, 5]. Otra explicación de la NACF serían trazos de fractura altos en la línea basicervical, en donde podrían lesionar las ramas terminales de la arteria circunfleja medial ascendente[3, 5].

En lo referido a la técnica quirúrgica, la realización de maniobras de reducción muy enérgicas, el uso de una tracción excesiva para la reducción de la fractura, también cuando la entrada del calvo intramedular se realiza a través de la fosita trocantérica o el tornillo se encuentra el cuadrante superior, podría lesionar las ramas terminales de la circunfleja medial, así mismo se ha descrito la posibilidad de una necrosis térmica causada durante el fresado de la cabeza del fémur o debido al aumento de la presión hidrostática durante el mismo, así como una rotación excesiva del cuello femoral durante el fresado o durante la implantación del tornillo cefálico[3-6].

Respecto al caso expuesto, destacar que se trata de una fractura de alta energía consecuencia de un atropello, en una mujer de edad avanzada lo que podría causar un daño a los vasos de la cabeza femoral por los mecanismos explicados anteriormente. En trazo de fractura es pertrocantéreo, alejándose de aquellos trazos altos que parecen predisponer más fácilmente la NACF. La cirugía se desarrolló sin incidencias, introduciendo el clavo a través del trocánter mayor, si bien se puede observar que el tornillo cefálico quedó corto respecto a su longitud recomendable (1 a 0.5 cm respecto al hueso subcondral) y el tornillo antirotatorio localizado el cuadrante superior.

Resaltar si se revisa la radiografía a los 19 meses con detalle (Fig. 2), se puede observar un mínimo colapso subcondral en el cuadrante supero externo, diagnosticado en un primer momento como coxoartrosis incipiente y que coincide con la extensa área de necrosis posteriormente observada a los 5 meses de la radiografía anterior (Fig. 3), por lo que se recomienda en casos de coxalgia tras una fractura pertrocantérea el diagnóstico diferencial de NACF debe ser tenido en cuenta. Se prevé que el horizonte del 2040-50 el número de fracturas de cadera se duplique consecuencia del aumento de la esperanza de vida[7], por lo que es de esperar que el número de caso de NACF se vea en aumento.

AGRADECIMIENTOS

Los autores agradecen a Jesús Estévez Vila, bibliotecario del Hospital Xeral Calde de Lugo, la ayuda para obtener la bibliografía.

BIBLIOGRAFÍA

1. Herrera Rodríguez A, Canales Cortes V, Martínez Martín AA, Peguero Bona A. Fracturas trocantéreas y subtrocantéreas del fémur. En Fernández L, Herrera A. Fracturas osteoporóticas. Madrid: Medical Marketing Communication; 2006. p 227-292.
2. Bachiller FG, Caballer AP, Portal LF. Avascular necrosis of the femoral head after femoral neck fracture. Clin Orthop Relat Res 2002; 399: 87-109.
3. Bartonicek J, Fric V, Skala-Rosenbaum J, Dousa P. Avascular Necrosis of the femoral head in pertrochanteric fractures: A report of 8 cases and a review of the literature. J Orthop Trauma 2007; 21: 229-236.
4. Mattan Y, Dimant A, Mosheiff R, Peyser A, Mendelson S, Liebergall M. Avascular necrosis and related complications following healed osteoporotic intertrochanteric fractures. Isr Med Assoc J 2002; 4: 434-437.
5. Baixauli E, Baixauli FR, Baixauli F, Lozano JA. Avascular necrosis of the femoral head after intertrochanteric fractures. J Orthop Trauma 1999; 13: 134-137.
6. Ramos Pascua L, Santos Sánchez JA, Persson I, Alonso León A. Necrosis avascular de cabeza femoral tras osteosíntesis de fractura pertrocantérea con clavo gamma. Rev Ortop Traumatol 2006; 50: 382-385.
7. Caeiro Rey JR, Vaquero Cervino E. Prevención de las fracturas osteoporóticas. Métodos farmacológicos. En Fernández L, Herrera A. Fracturas osteoporóticas. Madrid: Medical Marketing Communication; 2006. p 141-165.

HALLUX RIGIDUS II: TRATAMIENTO

Mesa-Ramos M[1], Mesa-Ramos F[1], Caeiro-Rey JR[2], Maquieira-Canosa C[1], Carpintero-Benítez P[3]

[1] Unidad de Aparato Locomotor del ASN de Córdoba. Pozoblanco, Córdoba
[2] Servicio de COT del Hospital Clínico Universitario de Santiago de Compostela, A Coruña
[3] Departamento de Especialidades Quirúrgicas. Facultad de Medicina de Córdoba

El objetivo primario es del tratamiento del hallux rigidus es eliminar el dolor, mejorar el rango de movilidad en el plano sagital, flexión dorsal, y normalizar la distribución de las presiones plantares.

Aunque esta deformidad se trata en ocasiones mediante métodos conservadores, la cirugía ocupa un lugar definido en el esquema de tratamiento[1]. Las opciones terapeúticas y el pronóstico son muy diferentes según el momento evolutivo en que se encuentre.

Se acepta que los pacientes que cursen con una deformidad en estadio precoz, que suelen ser además pacientes jóvenes, deben tratarse de forma más conservadora tratando de preservar la integridad articular, en tanto que las técnicas más mutilantes quedarán preservadas para personas de mayor edad. Se han propuesto numerosos tratamientos, que se describen a continuación.

1. TRATAMIENTO CONSERVADOR

1.1. Tratamiento médico

Salvo en los casos en que se asocie el hallux rigidus a un proceso inflamatorio o infeccioso el único tratamiento médico que puede indicarse es la analgesia oral. Algunos suplementos como el sulfato de glucosamina y de condroitin, y ciertas vitaminas y minerales también pueden ser de ayuda.

1.2. Tratamiento profiláctico

En el niño es preciso corregir las alteraciones estáticas del pie, particularmente el valgo de calcáneo. En el adulto se tratará con celeridad las distrofias simpáticoreflejas y las crisis gotosas, procurando evitar la aparición de éstas.

1.3. Otros tratamientos no quirúrgicos

Se han planteado distintas alternativas:

- Inyecciones locales de corticoides. Por abordaje dorsal y externo se realiza una infiltración intrarticular que se puede repetir hasta 6 veces, según Claustre[2] (Fig. 1).

  Guintz[3] infiltró con corticoides al 50% de los pacientes de su serie, indicó la infiltración cuando el dolor oscilaba entre 5 y 10 según la EVA. El 82% de los que tenían un hallux dolorosus refirieron un resultado bueno o muy bueno, porcentaje que disminuye hasta el 18% en los casos de hallux limitus.

  Petrella[4] ha realizado infiltraciones semanales de 1 mL de ácido hialurónico durante dos meses a 47 jugadores de golf encontrando una mejora en la tolerancia al dolor sin merma de su hándicap.

- Ortesis plantares. Realizadas en material flexible, reforzada bajo las cabezas de los metatarsianos y con una excavación para alojar a la cabeza del primer metatarsiano para compensar la flexión dorsal del dedo. Puede ser completada con otra escotadura para alojar la cabeza del 5º metatarsiano en los casos en que hay una dureza bajo la misma.

  Guintz[4] cita que proporcionan muy buenos o buenos resultados en el 63% de las ocasiones, en tanto que en el 31% de los casos no reportan beneficio alguno.

- Cambio de calzado. Se debe usar zapatos con punta ancha, porque éstos ejercen menos presión sobre los dedos de los pies. También pueden recomendarse zapatos con suelas rígidas o arqueadas en la punta (Fig. 2). Es posible que ya no se pueda usar tacones altos.

Figura 1: Infiltración intrarticular realizada por abordaje dorsal y externo.

Figura 2: Zapatos con suelas rígidas o arqueadas en la punta.

Correspondencia:
Manuel Mesa Ramos
C/ Santa Lucía 39
14400 Pozoblanco, Córdoba
Tfno: 639728945
E-mail: mmesar@hotmail.com

- Reeducación funcional. Se han indicado:
  - Masaje. Masaje global del pie y pierna para tratar la contractura en supinación pero no se realiza masaje sobre la articulación metatarso-falángica del primer dedo. También se recomienda meter el pie en arena caliente.
  - Movilización pasiva. Trata de recuperar una movilidad normal o funcionalmente buena hasta alcanzar los 30° de flexión dorsal. Debe ser suave y progresiva y constará de: flexión dorsal, tracción axial del dedo, flexión plantar y aducción y abducción de la falange.
  - Movilización activa. La escuela francesa del pie de siempre ha recomendado el ejercicio de tratar de recoger una servilleta con los dedos de los pies.
- Otros tratamientos propuestos han sido el uso de elásticos para mantener el primer dedo en flexión dorsal, la reeducación de la marcha, hidrocinesiterapia, ergoterapia, etc.

3. SINTOMATOLOGÍA

A diferencia de lo que sucede con otras lesiones y deformidades la indicación de este tratamiento no queda supeditado al fracaso del tratamiento conservador, sino que es de elección en la mayoría de los casos dada la escasa tasa de éxitos que éste tiene.

La mayoría de los procedimientos quirúrgicos existentes para el tratamiento del hallux rigidus, constituyen soluciones temporales que tratan de preservar la función y la articulación a excepción de las artrodesis y las artroplastias.

Tradicionalmente la escuela americana ha utilizado la queilectomía, la artrodesis y las artroplastias por resección para el tratamiento del hallux rigidus, mientras que la escuela europea es más dada a la realización de diferentes osteotomías metatarsianas y falángicas.

2.1. Indicaciones

Se indica este tratamiento ante la presencia de:

- Dolor
- Discapacidad funcional
- Cambios degenerativos articulares
- Fracaso del tratamiento conservador

2.2. Factores a tener en cuenta

Para determinar cuándo y cómo realizar el tratamiento quirúrgico hemos de tener en cuenta datos como: edad, género, etiología, grado de deterioro funcional, estadio clínico-radiológico, nivel de actividad, morfología del antepié, presencia de metatarsalgia por transferencia, otras deformidades asociadas del hallux, deterioro de las articulaciones metatarso-cuneiforme o interfalángica y sobre todo las expectativas el paciente.

2.3. Técnicas quirúrgicas[5]:

2.3.1. Queilectomía

Fue descrita inicialmente por Duvries en 1959. Es útil en los estadios iniciales del hallux rigidus mientras los cambios patológicos están confinados al aspecto dorsal de la articulación. Se basa en la premisa de que eliminando el hueso dañado se eliminaría el bloqueo de la movilidad y se restaurará la función articular, sin embargo no actúa en la modificación de la biomecánica del pie. Es de fácil ejecución, se puede realizar en forma ambulatoria y conserva movilidad y fuerza (Fig. 3).

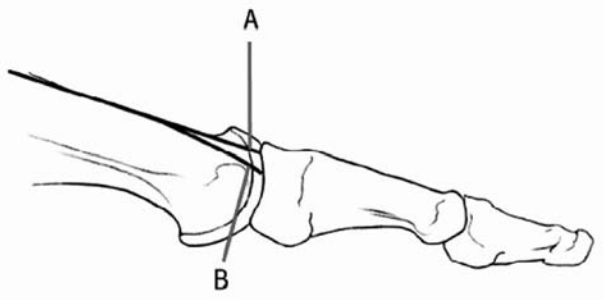

Figura 3: Queilectomía. Se realiza una primera resección dorsal tangencial y un segundo corte con 25-33° e inclinación para facilitar el incremento de la dorsiflexión.

Indicaciones

- Hallux rigidus grados I y II y electivamente en grado III[6].
- Prominencia dorsal metatarsiana que dificulta calzarse.
- Restricción del rango de movilidad de la primera articulación metatarso-falángica, caracterizada por dolor en los puntos finales de la dorsiflexión y flexión plantar.
- Una indicación relativa la constituye aquel paciente que desea mantener la movilidad de la articulación a pesar de tener una degeneración articular substancial.

Contraindicaciones

- Artritis degenerativa importante.
- Degeneración articular > 50% de la cabeza metatarsiana.

Los resultados ilusionan. En 1999 Easley[7] revisó 75 pies tratados con queilectomía con un seguimiento de 63 meses encontrando que 21 pacientes recidivaron y 9 de ellos mantuvieron la sintomatología siendo la media del rango de movilidad de flexión dorsal de 20°. Mulier[8] examinó 22 atletas a los que se realizó esta técnica en hallux rigidus grado I y II. 14 de ellos refirieron resultados excelentes, 7 buenos y uno malo a los 5 años. Siete casos experimentaron una evolución radiográfica de la artrosis. Mackay[9] analizó 39 pacientes que presentaron un hallux rigidus grados I, II o III de Regnauld con una evolución postoperatoria media de 3.8 años. Halló una mejora del dolor, nivel de actividad, capacidad de marcha y rango de movilidad en el plano sagital. Beertema[10] tras revisar 94 pies intervenidos en 66 pacientes entre los años 1990 y 2000 con un seguimiento de 2 años comprueba una mejora valorada con la escala analógica del dolor (1.4 para grado I y 2.3 para grado II) y con la escala de la American Orthopedic Foot and Ankle Society -AOFAS- (87 para grado I y 82 para grado II), resultados que el autor considera comparables con los obtenidos con la artroplastia resección de Keller.

Hay que tener en cuenta que una resección insuficiente impide la obtención de la dorsiflexión deseada y una excesiva puede provocar inestabilidad de la articulación, con subluxación dorsal de la falange proximal. La sutura capsular a tensión y liberación de la placa volar puede ocasionar un hallux valgus postquirúrgico. La sobreindicación suele ser la principal causa de malos resultados.

2.3.2. Osteotomías metatarsianas

Se fundamentan en las teorías de la excesiva longitud del primer metatarsiano y del metatarsus primus elevatus que puede ser estructural o, más frecuentemente, hipermóvil, como ya hemos visto y se encuadrarían en las llamadas técnicas flexoras plantares[1].

Su objetivo es descomprimir la primera articulación metatarso-falángica y eliminar el efecto de bloqueo. Todas las osteotomías se asociarán con una queilectomía limitada o moderada y a menudo se complementan con un acortamiento de la primera falange del hallux.

La mayoría de los autores las indican para los estadios I y II del hallux rigidus con preservación del rango de movilidad de más de 30° e integridad del cartílago articular del 50%.

Pueden ser de cierre o de apertura, según sea la longitud del primer metatarsiano; si existe un exceso de longitud será de cierre y si por el contrario nos encontramos ante un index minus la osteotomía será de apertura.

Por su orientación se han realizado planas, curvilíneas, rotatorias y en cuña, de resección o de adición. Por su localización se dividen en distales y proximales.

− Osteotomias metatarsianas distales[11]

- Osteotomía de Austin modificada. En 1982, Youngswick[12] describió una modificación de la bunionectomía de Austin (Chevron), para usar en el hallux rigidus. Es una osteotomía de trazo cervico-cefálico, con descenso de la cabeza metatarsiana y frecuentemente acortamiento del primer metatarsiano, se busca aumentar la dorsiflexión unos 20° (Fig. 4).

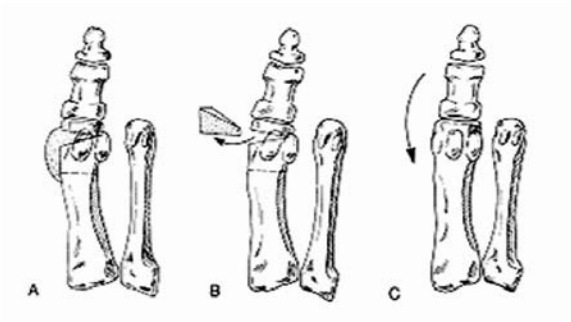

Figura 4: Osteotomía de Chevron.

- Osteotomía de Watermann-Diebold. Descrita en 1927 por Von Dr. H. Watermann. Es una osteotomía trapezoidal en el área metafisaria distal del metatarsiano, incluyendo el osteofito dorsal en la base de la osteotomía. Se cierra la osteotomía después de resecar la cuña ósea, desplazando a dorsal, la superficie articular metatarsiana. El acortamiento metatarsiano genera descompresión articular y alargamiento relativo de las estructuras musculotendinosas. La rotación dorsal del cartílago articular viable y funcional, produce una articulación más congruente y elimina los defectos cartilaginosos sobre la cabeza metatarsiana. Se busca disminuir la neoformación ósea dorsal y mejorar la mecánica articular (Fig. 5).

Figura 5: Osteotomía Watermann-Diebold.

- Osteotomía horizontal de Weil. También se le ha denominado osteotomía de Weil-Barouk u osteotomía descompresiva oblicua de deslizamiento. Procura descomprimir por medio de un acortamiento y descenso de la cabeza metatarsiana. Indicada en hallux rigidus I y II con index plus (Fig. 6).

Figura 6: Osteotomía por deslizamiento de Lundeen.

- Osteotomía Horizontal en "L". Debe ser sólo una osteotomía de ascenso o una osteotomía de acortamiento y ascenso. La forma en L del corte permite una mejor fijación. Indicacion hallux rigidus con metatarsus elevatus.

− Osteotomías metatarsianas proximales. Estos procedimientos están indicados en casos de metatarsus primus elevatus severos.

- Osteotomía Sagital en "Z". Este procedimiento fue desarrollado por Viegas para el tratamiento del metatarsus primus elevatus y una longitud metatarsiana excesiva. Su técnica quirúrgica es similar a la osteotomía Scarf, pero el corte se realiza de dorsal a plantar, generando 2 hemiosteotomias, la osteotomía distal tiene base lateral y la proximal, base medial. Se fija con tornillos de cortical de 2.7 mm.

- Osteotomía de flexión plantar. Davies describió una osteotomía en cuña de base de flexión plantar en la base del metatarsiano que se fija con dos tornillos de cortical. Jacobs *et al.* idearon una modificación sagital de la osteotomía de Lagroscino que combina las ventajas de la osteotomía de Waterman y de los procedimientos proximales. Se realiza una osteotomía distal, seguida de una osteotomía en cuña de adición basal.

2.3.3. Osteotomías de la falange primera

− Osteotomía falángica o de Moberg[13]. Bonney y Macnab la describieron en 1952 para adolescentes con hallux limitus, Moberg extendió sus indicacio-

nes a adultos (Fig. 7). Indicada en hallux limitus con preservación de la flexión plantar en la articulación metatarso-falángica. Se reseca una cuña dorsal, cuyo tamaño se determina por el grado de rigidez en la articulación y flexión plantar del hallux. Se busca conseguir 25° a 30° de dorsiflexión del hallux. La principal desventaja es que la mejoría de la dorsiflexión ocurre a expensas de un sacrificio de la flexión plantar que no parece alterar la marcha.

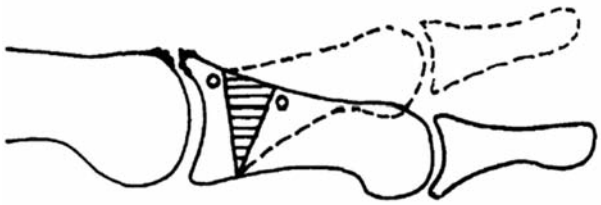

Figura 7: Osteotomía de Moberg.

- Osteotomía sagital en "Z" de la falange proximal. Kissel[14] realiza una osteotomía de trazo longitudinal dorsal con dos osteotomías adicionales perpendiculares a esta, resecando fragmentos óseos de 4 a 6 mm. Se acorta la falange y se flexiona dorsalmente por una rotación del componente distal. La fijación se consigue con 2 tornillos de cortical de 2 mm. Se acorta el hallux, disminuyendo la presión articular. Alargando en forma relativa el componente flexor y extensor.

2.3.4. Artroplastias de resección

- Artroplastia por resección de la cabeza del 1er metatarsiano[15]. Descrita por Giannini para hallux rigidus estadio III, en pacientes jóvenes que rehúsan la ejecución de una artrodesis, con bajas demandas funcionales y en ancianos. Consiste en una artroplastia con un espaciador bioreabsorbible poli (DL ácido láctico), que se reabsorbe lentamente (6 meses), facilitando la formación de una unión fibrosa que puede mantener la estabilidad y la longitud del dedo (Fig. 8).

Figura 8: Artroplastia por resección de la cabeza del primer metatarsiano.

- Artroplastia por resección con interposición de partes blandas. En 1995, Hamilton[16] publicó una artroplastia con interposición capsular. Se practica una queilectomía, y menos del 25% de la base de la falange proximal se reseca. Se incide el extensor corto y este tendón y la cápsula articular, se pasan a través de la articulación y suturados al flexor corto del hallux, y este se estabiliza con clavos de Kirschner (Fig. 9). Mejora la movilidad, conservando la fuerza de flexión plantar en cerca de 4/5 lo que refrenda Kennedy en el estudio realizado en 18 pacientes[17]. En pacientes con un primer metatarsiano corto se antepone este procedimiento a

Figura 9: Artroplastia por resección con interposición de partes blandas.

un Keller, debido al alto riesgo de desarrollo de una metatarsalgia por transferencia. Entre sus complicaciones reseñar la metatarsalgia persistente y las lesiones por transferencia. Coughlin y Shurnas en 2003[18] y Miller[19] en 2005 describieron sendas modificaciones con interposición del tendón gracilis en tanto que Mroczek[20] utiliza los tendones flexores.

- Procedimiento de Valenti. (Artroplastía en "V"). En 1976 Valente Valenti realizó una resección en "V" en el plano sagital de la primera articulación metatarso-falángica. La resección preserva la porción plantar de la cabeza del primer metatarsiano y la base proximal de la primera falange, de este modo conserva la inserción del flexor corto del hallux y la función de los sesamoideos. Indicado en hallux rigidus II y III.

  Entre sus ventajas se cita un incremento del grado de movilidad, un menor dolor postoperatorio, una técnica sencilla, la conservación de la musculatura intrínseca y una rápida reincorporación funcional.

  Puede dejar secuelas como inestabilidad por excesiva resección ósea, dolor en pacientes no llegan a formar un adecuado fibrocartílago de reemplazo y el hueso subcondral expuesto puede ocasionar dolor en la parte final de la dorsiflexión y susceptibilidad al establecimiento de sesamoiditis en pacientes con un primer rayo en flexión plantar.

  Kurtz[21] realizó una revisión retrospectiva de esta técnica en 33 pacientes, 5 tenían un grado I, 23 un grado II y 5 un grado III. 22 presentaron unos resultados excelentes y 11 buenos por lo que el autor concluye en que se trata de una buena opción para aquellos casos en los que la artroplastia, la osteotomía o la artrodesis no son viables.

- Resección artroplástica de Keller. Fue introducida inicialmente por Davies-Colley en 1887, y popularizada por Keller (1904) y Brandes (1929). Constituye una excisión artroplástica de la primera articulación metatarso-falángica por resección de 1/5 a 1/3 de la base de la falange proximal. Se indica en hallux rigidus severos, pacientes con poca demanda física y ancianos (Fig. 10).

Está contraindicada en:

- Metatarsalgia central previa
- Queratosis plantar intratable
- Compromiso neurológico o vascular periférico del pie y tobillo
- Pacientes jóvenes y activos

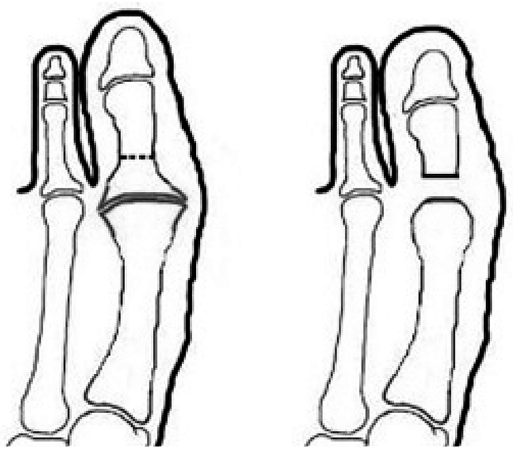

Figura 10: Técnica de Keller Brandes.

Los pacientes con hallux rigidus tienen menos complicaciones y mejores resultados que aquellos con hallux valgus. Esto quizás se deba a que los pacientes con hallux rigidus tienen menor movilidad del dedo después de la resección, resultando en una mayor estabilidad y permitiendo mayor descarga del peso corporal y despegue durante la marcha.

Las principales complicaciones son la inestabilidad articular, el acortamiento del hallux y la metatarsalgia por transferencia.

Ottersbach[22] comparó los resultados de esta técnica en dos grupos poblacionales, uno de pacientes mayores de 50 años y un segundo de pacientes más jóvenes (Tabla 1). Si bien los resultados fueron mejores en el grupo de mayor edad, globalmente éstos han de ser considerados como pobres.

Tabla 1: Comparación de los resultados de la resección artroplástica de Keller en dos grupos poblacionales[22].

	Satisfacción %	No limitación del paso %	Signos inflamatorios %	Satisfacción cosmética %	Precisaron un intervención de revisión	Nº semanas que caminó sin dolor
> 50 años	85.7	75.0	60.7	75.0	1	6.2
> 50 años	61.8	53.8	88.5	80.8	4	11.0

2.3.5. Artrodesis de la primera articulación metatarso-falángica

Propuesta por Clutton en 1894 para resolver un severo y doloroso hallux valgus. El procedimiento elimina el movimiento articular doloroso. Está indicada en casos muy evolucionados o con un compromiso superior al 50% del cartílago articular de la cabeza del primer metatarsiano, fracaso de medidas conservadoras y cirugías previas, desordenes metabólicos sistémicos como gota, con cambios degenerativos secundarios, que conllevan a un hallux rigidus severo.

Está contraindicada en casos de:

- Osteopenia severa que impide una adecuada fijación interna
- Compromiso menor del 50% de la cabeza metatarsiana
- Infección articular reciente
- Disfunción vascular o neurológica
- Artritis interfalángica que restringe el rango de movilidad (<30)

Son múltiples las técnicas para la artrodesis metatarso-falángica aunque son dos las que priman: la artrodesis por enclavijamiento y la directa de aposición término terminal.

En todas ellas se ha de procurar obtener la posición de artrodesis óptima[23], es decir en posición de rotación neutra, 15-20° de valgo (abducción) y 15-20° de dorsiflexión con referencia al eje del primer metatarsiano (Fig. 11). Se debe conservar la longitud del primer metatarsiano o restituirla durante la fusión para asegurar una adecuada distribución de presiones con la carga corporal desde los metatarsianos menores.

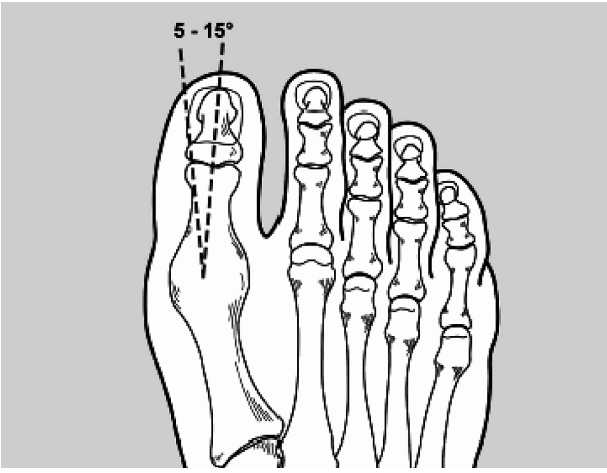

Figura 11: Artrodesis metatarso-falángica del primer dedo.

Las principales causas de fracaso son una mala alineación, pseudoartrosis, metatarsalgia y artrosis de la articulación interfalángica. Esta técnica ha perdido aceptación a pesar de la reducción del dolor que conlleva al no permitir zapatos duros y de tacón alto, también se tolera mal el aumento de peso.

2.3.6. Artrodesis de la primera articulación tarsometatarsiana con cuña de apertura

Se realiza cuando la longitud del primer metatarsiano es tal que precisa un incremento adicional o al menos no precisa ser disminuida. Se suele asociar una queilectomía. Es una buena técnica que pretende eliminar las fuerzas anómalas y pretende restablecer la mecánica normal de la primera articulación metatarso-falángica.

2.3.7. Artroplastia protésica.

Desarrollada inicialmente en los años 50, tiene su indicación en el estadio final de la osteoartritis metatarsofalángica. Inicialmente eran implantes de silastic con vástago falángico, con porcentaje de fracasos muy alto, posteriormente se desarrollaron implantes con doble vástago de silastic, que mejora la alineación en las deformidades angulares de la primera articulación metatarso-falángica, pero con rupturas y fallas de los implantes (Fig. 12) y actualmente se están desarrollando las prótesis de vástago metatarsiano.

Figura 12: Artroplastia protésica.

Cracchiolo[24] propone el uso de estos implantes en paciente seleccionados con muy bajas demandas físicas aunque Taranow[25] ha hecho una revisión a largo plazo de pacientes con hallux rigidus grado II y III encontrando que el 93% de los pacientes seguían satisfechos.

Se está intentando con preparaciones de titanio y de cromo cobalto, reducir el porcentaje de fracturas del implante y las reacciones adversas óseas y de tejidos blandos.

Las prótesis tendrían la ventaja de preservar el movimiento, permitiendo restaurar la alineación articular y la fuerza del hallux. Los resultados a largo plazo son desalentadores en lo que respecta al retorno a la actividad, comodidad al calzarse y preservación de la movilidad articular, esta última no logra exceder los 20° de dorsiflexión a pesar del inicio inmediato de fisioterapia postoperatoria. Más aún la mejoría en la movilidad parece obtenerse a costa de la disminución en la estabilidad metatarso-falángica.

Kundert[26] concluye en que debe ser una cirugía muy restrictiva y no se ha de realizar en casos de importante insuficiencia del primer radio, osteoporosis avanzada, situaciones infecciosas o postinfecciosas, situación de riesgo de luxación por resección de uno o ambos sesamoideos, situación neurológica problemática (diabetes mellitas, síndrome crónico del dolor, etc.), artritis reumatoide, incongruencia de tamaño del hueso y la prótesis.

Esto se correlaciona con hallazgos radiológicos de leve subluxación plantar, presencia de radioluscencia, más frecuente en los componentes cementados. Se ha encontrado la presencia de células gigantes multinucleadas por reacción a cuerpo extraño, asociadas a desprendimiento de partículas de desgaste en los casos fallidos de hemiartroplastia de titanio con osteolisis periarticular. A la fecha el reemplazo protésico de la primera articulación metatarso-falángica debería considerarse en investigación, y reservarse a pacientes con muy bajas demandas físicas.

2.3.8. Artroscopia

Introducida la técnica artroscópica para el tratamiento de las lesiones de la articulación metatarso-falángica del dedo gordo por Barlett[27] en 1988 en el caso de un joven con una osteocondritis disecante. Diez años más tardes Iqbal[28] y van Dijk[29] presentan sendas series de 15 y 24 pacientes respectivamente todos ellos jóvenes deportistas.

Requiere un equipo especial digital y óptica de 1.9 mm. Está indicada en el hallux rigidus grado I empleándose para realizar una queilectomía y tratar las lesiones condrales con buenos resultados (Fig. 13).

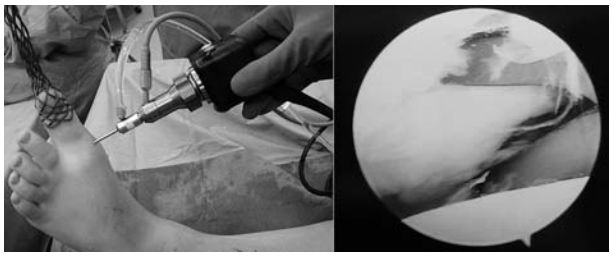

Figura 13: Imágenes de una artroscopia en el Hampshire Foot and Ankle Centre.

Tiene como ventajas la rápida rehabilitación y reinserción a su actividad habitual siendo la complicación más común la pérdida de sensibilidad por lesión neurológica.

Todas estas técnicas, salvo la artroscopia, se realizan por cirugía abierta con una mayor o menor incisión.

2.3.9. Cirugía mínimamente invasiva

Recientemente algunas publicaciones se hacen eco de tratar esta afección mediante cirugía mínimamente invasiva[30]. La eficacia de esta práctica quirúrgica queda demostrada en el trabajo de Mesa[31].

Dicho autor realiza, bajo anestesia local, sin utilizar venda de Esmarch ni manguito neumático de isquemia y con ayuda de visión radioescópica, a través de tres pequeñas incisiones puntiformes un despegamiento capsular de la cabeza del primer metatarsiano por vía medial y lateral; una resección de la excrecencia ósea medial de la cabeza del primer metatarsiano y una osteotomía resección en cuña de la primera falange del dedo gordo de base dorsal tipo Moberg (por un abordaje medial) que no requiere osteosíntesis.

En los casos en que haya un componente de valgo del primer dedo realiza una sección del tendón del músculo aductor -técnica de McBride- y en los casos de un index plus una osteotomía oblicua de la cabeza del metatarsiano 1º tipo Weil, no siendo necesario extirpar los osteofitos.

Los resultados muestran una mejora la interlínea articular desapareciendo la esclerosis subcondral de la base de la primera falange y de la cabeza del metatarsiano (Fig. 14). El metatarsiano elevatus característico de esta deformidad desciende y se alinea con la falange (Fig. 15).

Figura 14: Normalización de las cargas articulares.

Figura 15: El metatarsiano elevatus desciende tras la cirugía alineándose con la falange.

La osteotomía de cuneiforme dorsal consigue una realineación de las facetas articulares de la falange y de la cabeza del primer metatarsiano, desaparece el pinzamiento dorsal y con ello los osteofitos (Fig. 16).

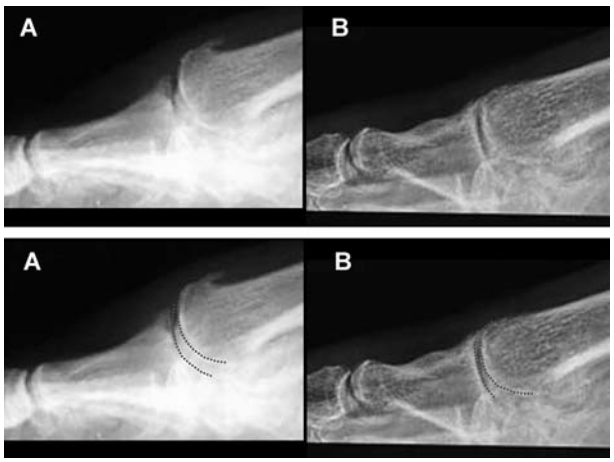

Figura 16: Las carillas articulares se alinean y desaparecen los osteofitos.

También existe una mejora funcional constatada con las escalas SF-12, AOFAS (American Orthopaedic Foot and Ankle Society) y EVA.

BIBLIOGRAFÍA

1. Butterworth R, Dockery GL. Atlas a Color y Texto de Cirugía del antepié. Ortocen S.A. Editores. Madrid. 1992: 230-235.
2. Claustre J, Delagoutte JP, Simon L. Hallux rigidus. Monographies de Podologie 2. Troubles congénitaux et statiques du pied. Orthèses plantaires 144-152. Masson. 1982.
3. Gintz B, Brun F, Gaudin PH, Juvin R. L'hallux rigidus. Prise en charge rhumatologique (A propos de 65 patients). Comunicación al Congrès Societé Française de Médecin et Chirurgie du Pied. Paris, 8 Décembre 2001.
4. Petrella RJ, Cogliano A. Intra-articular hyaluronic acid treatment for golfer's toe. Phys Sportsmed 2004; 32: 41–45.
5. Hollis MH. Hallux rigidus. Emedicine.com. July 14 2004.
6. Coughlin M, Shurnas P. Hallux rigidus. Surgical techniques (queilectomy and artrodesis). J Bone and Joint Surg 2004; 86A Suppl 1 Part 2: 119-130.
7. Easley ME, Davis WH, Anderson RB. Intermediate to long-term follow-up of medial-approach dorsal cheilectomy for hallux rigidus. Foot Ankle Int 1999; 20(3): 147-152.
8. Mulier T, Steenwerckx A, Thienpont E, Sioen W, et al. Results after cheilectomy in athletes with hallux rigidus. Foot Ankle Int 1999; 20(4): 232-237.
9. Mackay DC, Blyth M, Rymaszewski LA. The role of cheilectomy in the treatment of hallux rigidus. J Foot Ankle Surg 1997; 36(5): 337-340.
10. Beertema W, Draijer WF, van Os JJ, Pilot P. A retrospective analysis of surgical treatment in patients with symptomatic hallux rigidus: long-term follow-up. J Foot Ankle Surg 2006; 45(4): 244-251.
11. Meléndez S, Martinez D, Stumbo D, Sanchez E, Albero A. Hallux rigidus y deporte. Revista de la Asociación Argentina de Traumatología del Deporte 2005; 12, 1. http://www.aatd.org.ar/hallux_rigidus_y_deporte.htm
12. Youngswick FD. Modifications of the Austin bunionectomy for treatment of metatarsus primus elevatus associated with hallux limitus. J Foot Surg 1982; 21(2): 114-116.
13. Moberg E. A simple operation for hallux rigidus. Clin Orthop Relat Res 1979; (142): 55-56.
14. Kissel CG, Mistretta RP, Unroe BJ. Cheilectomy, chondroplasty, and sagittal "Z" osteotomy: a preliminary report on an alternative joint preservation approach to hallux limitus. J Foot Ankle Surg 1995; 34(3): 312-318.
15. Giannini S, Ceccarelli F, Faldini C, Bevoni R, Grandi G, Vannini F. What's new in surgical options for hallux rigidus? J Bone Joint Surg Am 2004; 86-A Suppl 2: 72-83.
16. Hamilton WG, O'Malley MJ, Thompson FM, Kovatis PE. Roger Mann Award 1995. Capsular interposition arthroplasty for severe hallux rigidus. Foot Ankle Int 1997; 18(2): 68-70.
17. Kennedy JG, Chow FY, Dines J, Gardner M, Bohne WH. Outcomes after interposition arthroplasty for treatment of hallux rigidus. Clin Orthop Relat Res 2006; 445: 210-215.
18. Coughlin MJ Shurnas P. Soft-tissue arthroplasty for hallux rigidus. Foot Ankle Int 2003 24(9): 661-672.
19. Miller D, Maffulli N. Free gracilis interposition arthroplasty for severe Hallux rigidus. Bull Hosp Jt Dis 2005; 62(3-4): 121-124.
20. Mroczek KJ, Miller SD. The modified oblique Keller procedure: a technique for dorsal approach interposition arthroplasty sparing the flexor tendons. Foot Ankle Int 2003; 24(7): 521-522.
21. Kurtz DH, Harrill JC, Kaczander BI, Solomon MG. The Valenti procedure for hallux limitus: a long-term follow-up and analysis. J Foot Ankle Surg 1999; 38(2): 123-130.
22. Ottersbach A, Breitenfelder J, Pakullat K. Medium-term results of Keller-Brandes operation in hallux valgus and hallux rigidus. Eastern Journal of Medicine 1998; 3(1): 4-6.
23. Lipscomb PR. Arthrodesis of the first metatarsophalangeal joint for severe bunions and hallux rigidus. Clin Orthop Relat Res 1979; (142): 48-54.
24. Cracchiolo A 3rd, Weltmer JB Jr, Lian G, Dalseth T, Dorey F. Arthroplasty of the first metatarsophalangeal joint with a double-stem silicone implant. Results in patients who have degenerative joint disease failure of previous operations, or rheumatoid arthritis. J Bone Joint Surg Am 1992; 74(4): 552-563.
25. Taranow WS, Moutsatson MJ, Cooper JM. Contemporary approaches to stage II and III hallux rigidus: the role of metallic hemiarthroplasty of the proximal phalanx. Foot Ankle Clin 2005; 10(4): 713-728.
26. Kundert HP, Zollinger-Kies H. Endoprothetik bei Hallux rigidus Orthopade. 2005; 34(8): 748-757.
27. Bartlett DH. Arthroscopic management of osteochondritis dissecans of the first metatarsal head. Arthroscopy 1988; 4(1): 51-54.
28. Iqbal MJ, Chana GS. Arthroscopic cheilectomy for hallux rigidus. Arthroscopy 1998; 14(3): 307-310.
29. van Dijk CN, Veenstra KM, Nuesch BC. Arthroscopic surgery of the metatarsophalangeal first joint. Arthroscopy 1998; 14(8): 851-855.
30. Prado de M, Ripoll PL, Golanó P. Cirugía Percutánea del Pié. Edit. Masson 2003, 99-112.
31. Mesa-Ramos M, Mesa-Ramos F, Carpintero P. Evaluation of the treatment of hallux rigidus by percutaneous surgery. Acta Orthop Belg 2008; 74: 222-226.

Revista patrocinada por Remeco, S.A.

Revista indexada en la Biblioteca Virtual del Sistema Sanitario Público Gallego (Bibliosaúde) y en su metabuscador Mergullador

Revista indexada en el Catálogo Colectivo de Publicaciones Periódicas en Bibliotecas de Ciencias de la Salud Españolas C17