acta Ortopédica gallega

ISSN 1699-0471
D.L.: OU-13-2005

Vol.4 Nº2
Año 2008

SUMARIO

EDITORIAL — Pag. 43
Dr. Rafael Arriaza
Presidente Comité Organizador

ORIGINALES

ROTURAS TENDINOSAS ESPONTÁNEAS SECUNDARIAS A PSEUDOARTROSIS DE ESCAFOIDES — Pag. 45
Castro-Menéndez M, Vaquero-Cervino E, Yañez-Calvo J, Pombo-Expósito S, Irisarri-Castro C

PREVALENCIA DE LAS FRACTURAS OSTEPORÓTICAS EN GALICIA. INFLUENCIA DEL ENCLAVE POBLACIONAL Y LA DISTRIBUCIÓN GEOGRÁFICA — Pag. 49
Caeiro-Rey JR, Vaquero-Cervino E, y el Grupo de Estudio de la Osteoporosis (GEOPS) de la Sociedad Gallega de Cirugía Ortopédica y Traumatología (SOGACOT)

NOTAS CLÍNICAS

COMPLEJO DE BUFORD — Pag. 55
Vaquero-Cervino E, Subirán-Martínez P, García-Durán C

COALICIONES CARPIANAS: PRESENTACIÓN DE UN CASO Y REVISIÓN DE LA LITERATURA — Pag. 59
Fernández-Lopesino MM; Menéndez-Martínez P; Rivera-Vaquero I.

LUXACIÓN GLENO-HUMERAL POSTERIOR BILATERAL. PRESENTACIÓN DE DOS CASOS CLÍNICOS Y REVISIÓN DE LA LITERATURA — Pag. 63
Pardo-Seco JP, Caeiro-Rey JR, Blanco-Pérez ED

REVISIONES

DEGENERACION DISCAL, INGENIERIA TISULAR… EL FUTURO — Pag. 69
Ulloa MAD

Revista Oficial de la
Sociedad Gallega de Cirugía Ortopédica y Traumatología

www.sogacot.org

Sociedad Gallega de Cirugía Ortopédica y Traumatología
aog

acta ortopédica gallega

Revista Oficial de la Sociedad Gallega de Cirugía Ortopédica y Traumatología

DIRECTOR:
José R. Caeiro Rey

DIRECTORES ADJUNTOS:
Manuel Valle Ortiz
Maximo Alberto Diez Ulloa

COMITÉ DE REDACCIÓN:
Dr. Rafael Arriaza Loureda
Dr. Antonio Fernández Cebrián
Dr. José Manuel Galdo Pérez
Dr. Luis García Rodríguez
Dr. D. Isidro González González
Dr. Pedro González Herránz
Dr. Luis A. Montero Furelos
Dr. Victoriano Souto Rey
Dr. José Suárez Guijarro
Dr. Eduardo Vaquero Cervino

JUNTA DIRECTIVA SOGACOT
PRESIDENTE: Dr. D. Hector Fraga García
VICE-PRESIDENTE: Dr. D. Gonzalo Concheiro Barreiro
SECRETARIO: Dr. D. Luis Antonio Miguel García Rodríguez
VICE-SECRETARIO: Dr. D. Marcelino Gonzaléz-Carreró Lopez
TESORERO: Dr. D. Isidoro López Pérez
VOCALES: Dr. D. Antonio García Moreno, Dr. D. Isidro González González,
Dr. D. Jose Antonio Ceide Nuñez, Dr. D. José Luis Lado Míguez,
Dr. D. Jerónimo Perez Mendaña Goyanes,
Dr. D. Angel Baltar Martínez De La Riva, Dr. D. Alberto Sánchez Mozo

Editada por:
Sociedad Gallega del Cirugía Ortopédica y Traumatología (SOGACOT)
Imprime:
Rodi Artes Gráficas, S.L.
Redacción-Secretaría Editorial:
Trabeculae S.L.
Parque Tecnológico de Galicia, Edif. CEI, nido 39
32900 San Cibrao das Viñas (Ourense)
Tlf.: 988 548 219
Fax: 988 368 188
Correo electrónico: aog@sogacot.org

Las Normas Editoriales de la revista pueden ser consultadas en el portal Web de la Sogacot en la dirección www.sogacot.org/revista

Reservados todos los derechos.
Esta publicación no puede ser reproducida total o parcialmente, por cualquier medio, sin la autorización por escrito del Comité de Redacción.

La Revista **a**cta **o**rtopédica **g**allega no se hace responsable del contenido de los artículos publicados, por tratarse de la opinión de los autores, que asumen la absoluta responsabilidad sobre sobre sus escritos.

Sumario

SUMARIO

EDITORIAL — Pag. 43
Dr. Rafael Arriaza
Presidente Comité Organizador

ORIGINALES
ROTURAS TENDINOSAS ESPONTÁNEAS SECUNDARIAS A PSEUDOARTROSIS DE ESCAFOIDES — Pag. 45
Castro-Menéndez M, Vaquero-Cervino E, Yañez-Calvo J, Pombo-Expósito S, Irisarri-Castro C

PREVALENCIA DE LAS FRACTURAS OSTEPORÓTICAS EN GALICIA. INFLUENCIA DEL ENCLAVE POBLACIONAL Y LA DISTRIBUCIÓN GEOGRÁFICA — Pag. 49
Caeiro-Rey JR, Vaquero-Cervino E, y el Grupo de Estudio de la Osteoporosis (GEOPS) de la Sociedad Gallega de Cirugía Ortopédica y Traumatología (SOGACOT)

NOTAS CLÍNICAS
COMPLEJO DE BUFORD — Pag. 55
Vaquero-Cervino E, Subirán-Martínez P, García-Durán C

COALICIONES CARPIANAS: PRESENTACIÓN DE UN CASO Y REVISIÓN DE LA LITERATURA — Pag. 59
Fernández-Lopesino MM; Menéndez-Martínez P; Rivera-Vaquero I.

LUXACIÓN GLENO-HUMERAL POSTERIOR BILATERAL. PRESENTACIÓN DE DOS CASOS CLÍNICOS Y REVISIÓN DE LA LITERATURA — Pag. 63
Pardo-Seco JP, Caeiro-Rey JR, Blanco-Pérez ED

REVISIONES
DEGENERACION DISCAL, INGENIERIA TISULAR… EL FUTURO — Pag. 69
Ulloa MAD

acta ortopédica gallega
Vol. 4 nº 2, Diciembre 2008

Queridos colegas y amigos:

El congreso anual de la Asociación Española de Artroscopia es, por número de asistentes y por la gran implantación de esta técnica entre los traumatólogos, uno de los eventos científicos más importantes que se celebran en España, y en el año 2009 se celebrará en A Coruña, entre el 13 y el 15 de Mayo. Hace catorce años, este congreso recaló también en esta ciudad abierta al mar, y ahora estamos obligados a intentar superar el nivel que se alcanzó en aquel momento, y cuyo recuerdo supongo que ha sido uno de los elementos que decidieron a la Asamblea a aceptar nuestra propuesta. Sé que muchas cosas han cambiado en este tiempo. Para empezar, nosotros mismos, que ya no somos los que éramos entonces: algunos, ya no están; otros, "tenemos más experiencia"; otros, no estaban entonces y su impulso nos debe obligar a seguir en movimiento. Pero además, hemos mejorado en el conocimiento de las patologías que tratamos, y en la manera en la que lo hacemos. Y no podemos olvidar que el entorno en el que practicamos nuestra profesión también es turbulento, unas veces porque cambia y otras porque se estanca.

Nuestra idea es intentar responder a todos estos retos, y para ello hemos configurado un programa científico que estamos convencidos de que es muy atractivo. No podemos olvidar que el Congreso Nacional de la AEA es el congreso en el que los artroscopistas españoles nos reunimos para poner en común nuestras experiencias, problemas y alternativas de solución. Es cierto que hay hoy en día una multitud de congresos, reuniones monográficas, etc., pero no es menos cierto que en ninguno de ellos se aborda la problemática desde una perspectiva tan amplia y variada, de manera que podemos encontrarnos charlas que versan sobre la transferencia de dorsal ancho asistida por artroscopia, junto con cursos sobre cómo hacer la transición de la historia clínica en papel a la digital, el papel de la navegación en la cirugía del LCA, el papel de la artroscopia en la cirugía de los síndromes de atropamiento nervioso en el pie, o una mesa de asuntos profesionales a la que os recomiendo encarecidamente asistir.

Para nosotros, la organización de este congreso supone, además, una oportunidad para favorecer la difusión del trabajo que se está haciendo en Galicia y una ocasión más para estimular la cohesión entre todos nosotros. Tanto entre especialistas (este año, por primera vez, la sociedad invitada del congreso será la SECOT), como entre vecinos (hemos invitado a nuestro Presidente, el doctor Concheiro, a formar parte del Comité de Honor del Congreso, como muestra de la voluntad de que toda la comunidad traumatológica gallega pueda participar). Nada nos agradaría más que ver una gran participación gallega, no sólo en forma de asistencia, sino también a la hora de remitir trabajos para participar en el foro científico. Esperamos que la colaboración de todos haga que los trabajos, comunicaciones y carteles científicos que se presenten en el Congreso sean el reflejo de la enorme calidad que la cirugía artroscópica tiene en Galicia y en España. Desde aquí, quiero animaros a enviar los trabajos para su consideración por parte del Comité Científico. Recordad que el Congreso de la AEA es un Congreso de todos, y que su nivel real y su atractivo se lo debemos dar entre todos con nuestras aportaciones.

Estoy convencido de que el Congreso de la AEA no os defraudará. Os esperamos a todos en la ciudad "en que nadie es forastero", según nuestro tradicional lema turístico.

Dr. Rafael Arriaza
Presidente Comité Organizador

ROTURAS TENDINOSAS ESPONTÁNEAS SECUNDARIAS A PSEUDOARTROSIS DE ESCAFOIDES

Castro-Menéndez M[1], Vaquero-Cervino E[2], Yañez-Calvo J[3], Pombo-Expósito S[4], Irisarri-Castro C[5]

[1] Servicio de C.O.T. Hospital Comarcal de Monforte de Lemos.
[2] Servicio de C.O.T. Fundación Pública Hospital de Verín.
[3] Servicio de C.O.T. Hospital do Meixoeiro (Complejo Hospitalario Universitario de Vigo).
[4] Servicio de C.O.T. Complejo Hospitalario Universitario de Santiago de Compostela.
[5] Cirugía de la mano. Actividad privada Vigo.

RESUMEN

Introducción: La roturas tendinosas por roce con espículas óseas, son relativamente frecuente en pacientes con artritis reumatoide. Con menor frecuencia tienen su origen en fracturas del tercio distal del radio y más raramente como consecuencia de lesiones carpianas antiguas.

Material y métodos: Se presentan 3 casos de seudoartrosis del escafoides que terminaron por ocasionar una rotura del *Flexor Pollicis Longus* (FPL). El foco de seudoartrosis se localizó en el tercio medio en todos los casos, con presencia de una amplia reabsorción del mismo, y la consiguiente malposición de los fragmentos, con formación de una espícula ósea, fuente de rozamiento y final rotura del FPL. En 2 casos, la cirugía del escafoides se acompañó de un injerto del FPL con el tendón del palmar menor. El tercer paciente fue enviado a nuestra consulta para evaluación de su lesión, siendo de nuevo remitido al especialista de origen.

Discusión y conclusiones: La presencia de una seudoartrosis del escafoides, con desarrollo de un relieve o espícula ósea, puede dar lugar a una fricción anómala, provocando la rotura final de un tendón que circula por su vecindad, cuyo diagnóstico clínico puede confirmarse mediante ecografía o preferentemente mediante RM. La cirugía paliativa asocia el tratamiento del componente óseo con la reparación tendinosa.

PALABRAS CLAVE

rotura tendinosa espontánea, seudoartrosis escafoides, espícula ósea.

SECONDARY FPLTENDON RUPTURE IN SCAPHOID´S NON-UNIONS

SUMMARY

Introduction: rupture of digital tendons, is a relatively common injury in patients with rheumatoid arthritis, but also it may occur occasionally due to continuous attrition against a bony spur, after fractures of the distal end of the radius and in old carpal injuries, like scaphoid´s non-unions.

Material and methods: We present three cases of ancient scaphoi´d non-union with rupture of the FPL. The nonunion was located in the scaphoid´s waist in the 3 cases, with presence of a wide bone resorption and displacement of the fragments. In the 3 cases was present a bony spur, causing attrition and finally the rupture of the FPL. In two cases, the surgery of the scaphoid was accompanied with a graft of the FPL with the palmaris longus tendon. The third patient was visited for a second opinion about his injury, and was sent back to his physician.

Discussion and conclusions: The presence of a scaphoid´s non-union, with development of a bony spur, can cause an anomalous attrition and a final rupture of a tendon located near it. The clinical diagnosis can be confirmed by MRI. The palliative surgery habitually associates the bony injury with the tendon repair.

KEY WORDS

hip dysplasia, homeless, acetabuloplasty, varus femoral osteotomy.

Correspondencia:
Manuel Castro Menéndez
Servicio de C.O.T. Hospital Comarcal de Monforte de Lemos
Calle Corredoira s/n.
27400 Monforte de Lemos (Lugo)
e-mail: manuel.castro.menendez@sergas.es

INTRODUCCIÓN

La rotura tendinosa es una entidad bien conocida y documentada en pacientes con artritis reumatoide y tras fracturas desplazadas del tercio distal del radio. También, aunque con menor frecuencia, se han publicado casos en relación con una Enfermedad de Kienböck de larga evo-

lución y en seudoartrosis de huesos del carpo, como la apófisis unciforme del ganchoso y especialmente del escafoides, constituyendo esta última posibilidad el motivo de esta revisión. El desarrollo progresivo de un relieve o espícula ósea supone un área de rozamiento anómalo con el tendón que circula por su vecindad, y finalmente puede llegar a causar la rotura del mismo[1-12]. Aunque se han citado roturas del tendón *Extensor pollicis Longus* (EPL), el tendón que generalmente se lesiona es el FPL, debido a su proximidad con el escafoides (Figura 1), como ocurrió en los casos expuestos.

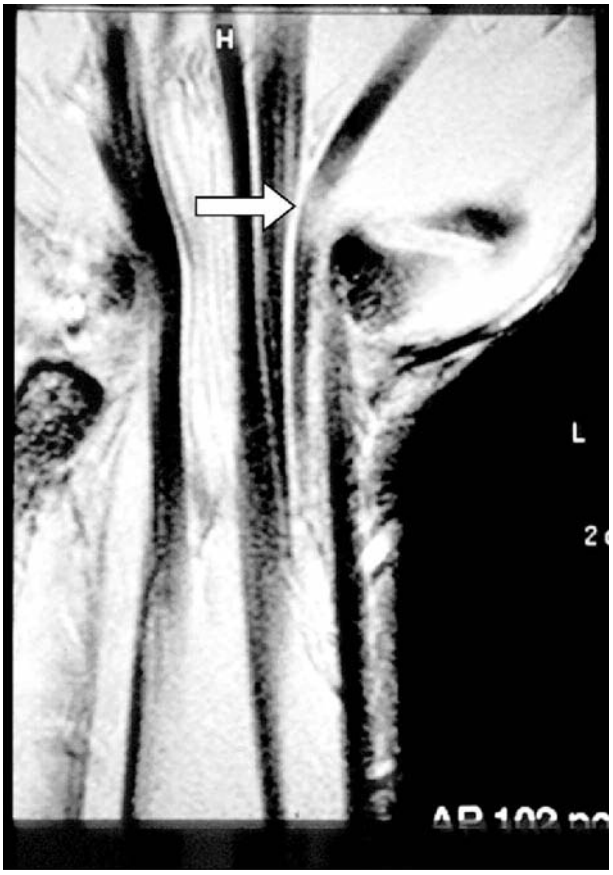

Figura 1: Rotura del tendón FPL debido a su proximidad con el escafoides.

MATERIAL Y METODOS

Se presentan tres casos, todos ellos pacientes varones, que acudieron a consulta mostrando incapacidad para flexionar activamente la articulación interfalángica del pulgar, sin existencia de un traumatismo agudo reciente. En dos casos, el paciente era conocedor de su seudoartrosis de escafoides, ambas de larga evolución, y relativamente bien toleradas clínicamente, por cuya razón no se habían sometido previamente a tratamiento quirúrgico paliativo.

En los tres casos, la exploración clínica detectó una pérdida de los últimos grados de flexo-extensión de muñeca, y la imposibilidad de realizar la flexión activa de la falange distal del pulgar. En el estudio radiográfico se observó una seudoartrosis avanzada del hueso escafoides. El foco de seudoartrosis se localizó en el tercio medio en todos los pacientes, con presencia de una amplia reabsorción del mismo, y la consiguiente malposición de los fragmentos (Figura 2). La presencia de las espículas, eran claramente visibles en la TC y en la Resonancia Magnética (Figuras 2 y 3).

El tratamiento se realizó de la siguiente forma:

Caso1: Paciente varón de 61 años, administrativo, con escasa demanda funcional y siendo la mano afectada la mano izquierda no dominante. Desconocía la existencia de su seudoartrosis. En el mismo acto quirúrgico, se le realizó un injerto del tendón palmar menor para reparar el FPL, sustituyendo el escafoides por una prótesis total de silastic tipo Swanson. Se mantuvo la mano inmovilizada durante 3 semanas, extendiendo la férula dorsal hasta el extremo distal del pulgar permitiendo la flexión de la IF, pero evitando con la misma su completa extensión.

Caso 2: Paciente varón de 45 años, siendo la mano afectada la derecha (mano dominante),conocedor de su seudoartrosis de escafoides, con SNAC de grado III. La cirugía paliativa asoció el injerto del palmar menor para reparar el FPL, a una artrodesis “cuatro esquinas” con exéresis del escafoides. Se mantuvo la inmovilización de la muñeca y pulgar durante 1 mes, colocando una férula dorsal, que igualmente permitía la flexión de la IF pero no su extensión completa.

Caso 3: Paciente varón de 59 años, con seudoartrosis conocida de larga evolución, que termina por provocar la rotura del FPL. Aporta estudio radiológico y RM que evidencia la presencia de la deformidad el escafoides y explica la rotura del FPL. Se planteó la exéresis del escafoides y estiloides radial hipertrófica, asociando artrodesis “4 esquinas” e injerto asociado del tendón FPL. El paciente retornó a su centro de referencia y está pendiente de decisión final.

Figura 2: Presencia de una amplia reabsorción del foco de fractura y malposición de los fragmentos.

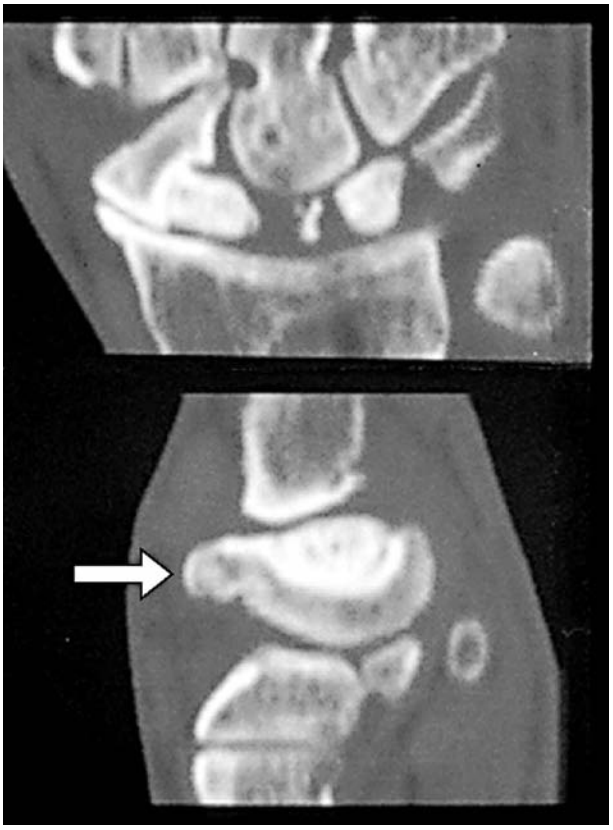

Figura 3: Formación de espícula ósea.

RESULTADOS

En el primer paciente la revisión al año de la intervención, mostró una flexión de la IF de 50°. Las molestias residuales a nivel del carpo eran mínimas (continuaba trabajando como funcionario), pese a que la radiografía de control mostró una discreta subluxación distal del implante, frecuente complicación con el tipo de implante utilizado. Desconocemos su evolución a largo plazo.

En el segundo paciente se consiguió un arco de movilidad de la IF de 65° con una fuerza de prensión del pulgar muy aceptable. Debido a la limitación de la movilidad consecutiva a la fusión parcial del carpo, y a las exigencias funcionales de su puesto de trabajo, fue preciso un cambio del mismo.

El último paciente está pendiente de tomar una decisión final.

DISCUSIÓN

La rotura espontánea tendinosa, entendiendo como tal la que ocurre sin alteración patológica asociada o subyacente[13], es una entidad bien conocida y documentada, pero que solamente ocurren raramente a nivel de la mano o muñeca, si exceptuamos los pacientes que sufren artritis reumatoide.

Generalmente, este tipo de lesiones ocurren en correderas anatómicas inextensibles .El desarrollo de un relieve o espícula ósea, da lugar a una fricción anómala, con rotura final del tendón que circula por su vecindad.

La rotura tendinosa secundaria a una seudoartrosis en los huesos del carpo es infrecuente aunque ha sido documentada a nivel del escafoides, de la apófisis unciforme del hueso ganchoso y a nivel del hueso grande.

A nivel del escafoides, se han descrito muy pocos casos de rotura tendinosa secundaria a esta seudoartrosis[14] Esto podría ser debido a que la rotura tendinosa requeriría una muy larga evolución después de que se estableciera la pseudoartrosis[8].

Todavía no existe consenso sobre la causa de la ruptura en las lesiones del FPL asociado a seudoartrosis de escafoides[8]. Vender *et al.*[15], Folmar *et al.*[1] y Thomsen y Falstie-Jensen[4] atribuyen la rotura a una espícula ósea radio-escafoidea, mientras que Cross[3] y McLain y Steyers[12] lo asocian al segmento proximal colapsado y malposicionado. Por su parte Mahring *et al.*[2] y Graf y Dorn[8] sugieren que la causa es una espícula ósea entre los dos fragmentos del escafoides. Saitoh *et al.*[8] en su estudio determina que la rotura puede ser producida por el borde del fragmento distal, por una espícula ósea formada entre los dos fragmentos o por un osteofito a nivel de la articulación radiocarpiana. Según un estudio publicado por Hidaka y Nakamura[16] el patrón de artrosis más frecuente es a nivel distal, aunque en su articulo no refieren ninguna rotura tendinosa, por lo que es posible que cuando la seudoartrosis asienta en el tercio medio, dada su localización anatómica próxima al FPL, produzca un rozamiento crónico con el mismo que termina provocando la rotura del tendón.

Aunque algunos autores recomiendan realizar una artrografía como complemento al diagnóstico, en nuestra opinión no es necesaria para el diagnóstico y tratamiento final[17].

El tendón lesionado generalmente es el FPL por su proximidad anatómica, aunque Thomsen y Falstie-Jensen[4] y Mahring *et al.*[2] encontraron durante la cirugía una lesión parcial del flexor profundo del índice asociado a la lesión del FPL; a su vez McLain y Steyers[12] publicaron un caso de rotura del FPL y flexor profundo del índice, simulando una parálisis del nervio interóseo anterior. También, aunque menos frecuente, se puede producir una rotura de los extensores cuando el escafoides adopta una deformidad en joroba con la formación de una espícula dorsal[12]. En la serie presentada, no se observó otra lesión tendinosa, distinta de la ya comentada del FPL.

En muchos casos, el paciente no acude a consulta hasta que ocurre la rotura tendinosa, cuyo diagnóstico clínico puede confirmarse mediante ecografía o preferentemente mediante RM.

Habitualmente, la cirugía paliativa asocia el tiempo óseo con la reparación tendinosa. Generalmente el tendón presenta una extensa área degenerada que hace preciso un injerto tendinoso. En cuanto a la lesión ósea, la técnica quirúrgica depende del tipo y evolución de la seudoartrosis, así como de la demanda funcional y de la edad del paciente. En nuestra experiencia, el grado de flexión de la articulación IF recuperado es satisfactorio. La utilización de un injerto, permite obtener una solidez suficiente en las suturas, como para permitir una rápida movilización del recorrido flexor de la IF del pulgar, evitando una extensión forzada de la misma, que pudiera entrañar el riesgo de una dehiscencia de las suturas.

BIBLIOGRAFÍA

1.- Folmar R, Nelson C, Phalen G. Ruptures of the flexor tendons in hand of non-rheumatoid patients. J Bone Joint Surg 1972; 54A: 579-584
2.- Mahring M, Semple C, Gray I. Attritional flexor tendon rupture due to a scaphoid non union imitating an anterior interosseus nerve syndrome: a case report. J Hand Surg 1985; 10B: 62-64.
3.- Cross A. Rupture of the flexor pollicis longus tendon resulting from the non-union of a scaphoid fracture. J Hand Surg 1988; 13B: 80-82.
4.- Thomsen S, Falstie-Jensen S. Rupture of the flexor pollicis longus tendon associated with an ununited fracture of the scaphoid. J Hand Surg 1988; 13 A: 220-222.
5.- Zachee B, De Smet L, Fabry G. Flexor pollicis longus rupture with scaphoid non-union. Acta Orthop Belg 1991; 57: 456-458.
6.- Jenkins N, Mackie I. Late rupture of the extensor pollicis longus tendon: the case against attrition. J Hand Surg (B) 1981, 4: 448-449.
7.- Wacker J, McKie S, MacLean J. Delayed sequencial ruptures of the index and thumb flexor tendons due to an occult scaphoid non-union. J Hand Surg 1999; 24B: 741-743
8.- Saitoh S, Hata Y, Murakami N et al. Scaphoid non-union and flexor pollicis longus tendon rupture. J Hand Surg 1999; 24A: 1211-1219
9.- O´Dwyer K, Jefferiss C: Scaphoid exostosis causing rupture of the flexor pollicis longus. Acta Orthop Belg 1994; 60 (1): 124-126
10.- Siegel D, Gerhardt M, Jupiter JB. Spontaneous rupture of the extensor pollicis longus tendon. J Hand Surg 1987; 12A (6): 1106-1109
11.- Anwar I, Owers K, Eckersley R. Spontaneous rupture of the extensor pollicis longus tendon. J Hand Surg B 2006; 31 (4): 457-458
12.- Mclain R, Steyers C. Tendon ruptures with scaphoid non-union: a case report. Clin Orthop 1990: 117-120
13.- Cooney W, Dobyns J, Linscheid R. Complications of Colles´s fracture. J Bone Joint Surg 1980; 62A: 613-619.
14.- Harvey F, Harvey P. Three rare cases of extensor tendon rupture. J Hand Surg 1989; 14A (6): 957-962.
15.- Vender M, Watson H, Wiener B, et al. Degenerative changes in symptomatic scaphoid non-union. J Hand Surg 1987: 514-519.
16.- Hidaka Y, Nakamura R. Progressive patterns of degenerative arthritis in scaphoid non-union demonstrated by three-dimensional computed tomography. J Hand Surg (B), 1998; 23B:6: 765-770.
17- H Yamazaki, H. Kato, Hata Y, eT AL. Closed rupture of the flexor tendons caused by carpal bone and joint disorders. J Hand Surg 2007, 32E, 6: 649–653.

PREVALENCIA DE LAS FRACTURAS OSTEPORÓTICAS EN GALICIA. INFLUENCIA DEL ENCLAVE POBLACIONAL Y LA DISTRIBUCIÓN GEOGRÁFICA

Caeiro-Rey JR*, Vaquero-Cervino E, y el Grupo de Estudio de la Osteoporosis (GEOPS) de la Sociedad Gallega de Cirugía Ortopédica y Traumatología (SOGACOT)[1]**

* Servicio de C.O.T . Complexo Hospitalario Universitario de Santiago de Compostela.

** Servicio de C.O.T. Fundación Pública Hospital de Verín (Ourense).

RESUMEN

Introducción: La osteoporosis es la enfermedad metabólica ósea más frecuente y su incidencia ha aumentado rápidamente en los últimos años. El diagnóstico suele realizarse cuando aparece la fractura, lo que normalmente implica un estadio avanzado de la enfermedad.

Objetivos: El Grupo de Estudio de la Osteoporosis (GEOPS) de la Sociedad Gallega de Cirugía Ortopédica y Traumatología (SOGACOT) ha impulsado la realización de un estudio para determinar la prevalencia de la fracturas osteoporóticas en la Comunidad Autónoma de Galicia.

Material y método: Se realizó un estudio transversal prospectivo con el fin de estudiar las fracturas por fragilidad en la comunidad gallega. Durante un mes se recogieron datos de las fracturas en los distintos centros participantes, variables sociodemográficas de los pacientes, datos referentes a factores de riesgo y protectores de padecer osteoporosis, y la medicación concomitante previa a la fractura, haciendo especial hincapié en los tratamientos contra la osteoporosis.

Resultados y conclusiones: Un 85% de las fracturas de perfil osteoporótico correspondieron a mujeres, casi un 40% de los pacientes estudiados referían haber sufrido una fractura previa, de éstos en torno a una cuarta parte habían recibido algún tratamiento contra la osteoporosis a raíz de la primera fractura. Las fracturas son más frecuentes en los grupos de mayor edad, y en torno a un tercio de ellas son de radio distal y de fémur proximal. Aunque el mayor porcentaje de fracturas se da en la provincias costeras debido a la mayor población de éstas, las fracturas osteoporóticas son significativamente más frecuentes en el interior que en los municipios costeros.

Correspondencia:
Dr. José R. Caeiro Rey
Lugar de Montes 26, Cacheiras
15883 Teo, A CORUÑA
jrcaeiro@telefonica.net
Tlf. 609 458 500

PALABRAS CLAVE

Fractura osteoporótica, prevalencia, distribución geográfica.

SUMMARY

Introduction: Osteoporosis is the most common bone metabolic disease and its incidence has increased in the last years. The diagnosis is usually performed when the fracture occurs, which usually implies an advanced stage of disease.

Objectives: The Osteoporosis Study Group (GEOPS) of the Galician Society of Orthopedic Surgery and Traumatology (SOGACOT) has prompted a study to determine the prevalence of osteoporotic fractures in the Autonomous Community of Galicia.

Material and methods: We performed a prospective cross-sectional study to explore the fragility fractures in Galicia. Data from fractures were collected in various participating institutions during one month, including socio-demographic variables of patients, data on risk and protective factors for osteoporosis, and concomitant medication prior to fracture, with special emphasis on the osteoporosis treatments.

Results and conclussions: Women represents the 86% of the osteoporotic fractures, almost 40% of studied patients referred a previous fracture, of whom around a quarter had received any treatment for osteoporosis following the first fracture. Fractures are more common in older age groups and about one third of them are fractures of the distal radius and proximal femur. While the largest proportion of fractures occur in the coastal provinces due to their larger population, osteoporotic fractures are significantly more frequent in interior regions than in the oastal municipalities.

KEY WORDS

Osteoporotic fracture, prevalence, geographic distribution.

INTRODUCCIÓN

La incidencia de la osteoporosis esta creciendo rápidamente en la misma medida que aumenta la esperanza de vida de la población. Al ser una enfermedad asintomática, en la mayor parte de los casos el diagnóstico se realiza cuando aparece la fractura osteoporótica, lo que ocurre cuando el proceso de desmineralización ósea está ya muy avanzado y las posibilidades terapéuticas se han reducido extraordinariamente. La osteoporosis afecta ya, aproximadamente, al 35% de las mujeres españolas de más de 50 años, y una de cada 5 de estas mujeres tendrá al menos una fractura vertebral a lo largo de su vida, situación clínica que se asocia con un deterioro de la calidad de vida[1] y un riesgo aumentado de fracturas recurrentes en otras localizaciones. El número de este tipo de fracturas se ha multiplicado en la última década como consecuencia del aumento de la esperanza de vida[2]. Alrededor del 85% de todas estas fracturas osteoporóticas ocurrirán en mujeres mayores de 60 años[3].

Las fracturas osteoporóticas más típicas son las fracturas de la extremidad distal del radio, las vertebrales y las de cadera. Se estima que en España la incidencia de fracturas de la extremidad distal del radio en la población general es de 300-600 por 100000 hab. (200000 fracturas anuales), la de fractura vertebral 900-1800 por 100000 hab. (más de 600000 fracturas anuales) y la de fractura de cadera 215 por 100000 hab. (80000 fracturas anuales)[4-7].

Es ampliamente conocida la existencia de ciertos factores asociados al paciente (edad, alimentación, hábitos, actividad física, etc.) que actúan directamente como factores de riesgo de desarrollo de osteoporosis y fractura osteoporótica. Desde la perspectiva de estos factores, Galicia presenta unas peculiaridades geográficas que condicionan los estilos de vida y la alimentación (población eminentemente rural concentrada en entornos del interior geográfico, sector urbano concentrado mayormente en las grandes capitales y regiones costeras). Pese a ello no se ha estudiado todavía cómo esta distribución geográfica puede tener influencia en la prevalencia de la osteoporosis.

Nuestra comunidad autónoma ha venido sufriendo en los últimos años una trasformación de la distribución de la población en el territorio. En primer lugar, según datos del Instituto Nacional de Estadística (INE) se viene produciendo una regresión demográfica que se traduce en la disminución de la densidad poblacional, pero ésta no se produce de forma uniforme. En nuestro territorio se diferencian claramente dos franjas geográficas, condicionadas claramente por el entorno físico. Una Galicia occidental caracterizada por la presencia del Eje Atlántico Norte-Sur, y una Galicia oriental o Galicia interior. El 73% de la población vive en el área occidental, ocupando el 42% del territorio, frente al 27% restante que vive en la Galicia Oriental y ocupa un 58% del territorio. La densidad poblacional media es de 92.3 hab/Km^2, pero varía intensamente desde los 202.2 hab/Km^2 del eje A Coruña–Santiago–Vigo (Eje Atlántico Norte-Sur) a los 37.3 hab/Km^2 en la provincia de Lugo.

Por lo tanto, Galicia es el contraste de dos realidades. Una realidad occidental caracterizada por ser hoy un enclave comercial e industrial generador de riqueza, con una densidad poblacional alta y un envejecimiento progresivo en cierta manera compensado con una población relativamente más joven; y otra realidad, la Oriental, con una desertización progresiva del área rural, una concentración en los grandes núcleos poblacionales, una densidad baja y una pérdida y envejecimiento de la población, imparable en estos momentos. Este contraste de realidades socioeconómicas, unido a hábitos alimentarios y de comportamiento diferentes de ambas poblaciones, hace que sea posible una diferencia en la prevalencia de la osteoporosis condicionada por la mera distribución geográfica.

En un reciente trabajo[8] en el que se evalúa la prevalencia de osteoporosis en la provincia de Ourense, parece confirmarse esta premisa. Las personas más longevas y con mayor grado de osteoporosis densitométrica se concentran en el interior de la provincia y concretamente en municipios de menos de 2000 habitantes.

De poder demostrarse este mismo criterio en las otras provincias gallegas y, en general, el poder constatar una diferencia geográfica dependiente de la mencionada distribución poblacional, podría dar pie al establecimiento de intervenciones farmacológicas en aquellos grupos más sensibles a la enfermedad y a sus complicaciones, las fracturas osteoporóticas.

Los GIS o sistemas de información geográfica, permiten la creación de mapas detallados de la presentación de un determinado evento, así se pueden georeferenciar prevalencias u otras variables sanitarias, dando una información muy valiosa a la hora de dirigir campañas preventivas o de *screening* poblacional.

Se planteó por tanto un estudio epidemiológico de análisis de la prevalencia de fracturas osteoporóticas en la Comunidad Autónoma de Galicia y el análisis de su distribución mediante este tipo de mapas detallados, con el fin de constatar si existen o no las referidas diferencias poblacionales.

MATERIAL Y MÉTODOS

Se realizó un estudio de carácter transversal multicéntrico durante el mes de mayo del 2006, estudiando una población de mujeres y hombres mayores de cincuenta años residentes en Galicia que sufrieron una fractura de perfil osteoporótico, recogiendo información que englobaba a los diferentes tipos de fracturas y al mismo tiempo a diferentes áreas geográficas en un cuaderno de recogida de datos (CRD) consensuado por el GEOPS.

Respecto a las áreas geográficas, la Comunidad Autónoma Gallega está dividida en cuatro provincias. Por ello se incluyeron todos los hospitales de referencia y al menos uno comarcal da cada provincia, participando en total 14 centros hospitalarios (Tabla 1).

Respecto a las fracturas por fragilidad se definieron según el Grupo de Estudio e Investigación de la Osteoporosis (GEIOS) de la Sociedad Española de Cirugía Ortopédica y Traumatología (SECOT)[9], como aquella fractura de baja energía (traumatismo mínimo) en pacientes mayores de 50 años, localizada en cualquier hueso del esqueleto axial o periférico (localizaciones más típicas: vértebras, radio distal, cadera, húmero proximal) exceptuando cráneo y cara, una vez que se han excluido otras afecciones que provoquen fragilidad ósea.

PROVINCIA DE A CORUÑA
Hospital Arquitecto Marcide
Complexo Hosp. Universitario Juan Canalejo
Hospital Clínico Universitario de Santiago
Fundación Pública Hospital Virxe da Xunqueira
PROVINCIA DE PONTEVEDRA
Complexo Hospitalario de Pontevedra
Complexo Hospitalario Universitario de Vigo
Hospital Povisa S.A.
Fundación Pública Hospital Comarcal do Salnés
PROVINCIA DE LUGO
Complexo Hospitalario Xeral-Calde
Hospital da Costa
Hospital Comarcal de Monforte de Lemos
PROVINCIA DE OURENSE
Hospital Cristal-Piñor
Hospital Comarcal de Valdeorras
Fundación Pública Hospital de Verín

Tabla 1: Centros participantes en el estudio.

Respecto al enfoque de captación de fracturas se realzó mediante 2 o 3 investigadores en cada centro, que durante ese mes estuvieron pendientes de registrar todas las fracturas por fragilidad que bien ingresaban en el Servicio o eran vistas en el área de Urgencias o Consultas Externas.

- Fracturas de cadera y similares: necesariamente este tipo de fracturas generaron un ingreso hospitalario por lo que se procedió a recoger la información pertinente a través de las historias clínicas, una vez obtenidos los listados del departamento de admisión.
- Fracturas de extremidad distal de radio y similares: este tipo de fracturas son atendidas mayoritariamente en las urgencias hospitalarias, precisando solo en algún caso ingreso hospitalario. La estrategia se individualizó para cada hospital, puesto que había centros que disponían de registro de urgencias y en otros se acudió a las hojas de historia, etc.
- Fractura vertebral: la fractura vertebral es mayoritariamente asintomática por lo que no suele generar consulta. Se estableció que solo se registrasen aquellas sintomáticas, que apareciesen bien en consulta o urgencias.

Se estableció un CRD para la recogida de datos en el que se incluyó el tipo de fractura, edad del paciente y datos sociodemográficos: provincia, ayuntamiento y tipo de población (definiendo tres categorías: rural si tenía menos de 10000 habitantes, semiurbana de 10000 a 25000 habitantes y urbana aquellos municipios que superaban los 25000 habitantes). También se estudiaron variables y factores de riesgo para la osteoporosis como el hábito de fumar, ingesta alcohólica, actividad física, dividiéndose según el tipo de actividad en: inactivo, sedentario, actividad moderada o actividad intensa, se investigó sobre la ingesta de calcio en base a las tablas de cantidades diarias recomendadas de la Fundación Hispana para la Osteoporosis y Enfermedades Metabólicas Óseas (FHOEMO), y se preguntó sobre antecedentes familiares de fractura por fragilidad. En el caso de las mujeres se fijó la fecha de la menarquia así como la de la menopausia. Se investigó por los tratamientos concomitantes que estaba tomando el paciente en el momento de la fractura, centrándose especialmente en los tratamientos contra la osteoporosis. Se recogieron datos antropométricos como la talla, el peso y la pérdida subjetiva de altura.

Para el análisis de datos se utilizó el paquete estadístico SPSS 14.0. Se realizó estudio descriptivo habitual de las distintas variables. Se comprobaran los supuestos de normalidad con la pruebas de Shapiro–Wilks y Kolmogorov-Smirnov. Para la comparación de variables categóricas se utilizó la ji-cuadrado o en su defecto la prueba exacta de Fisher. En todos los casos se consideraron significativos los resultados con $p<0.05$. A continuación se trabajó con un programa de gestión de mapas (MapInfo) para determinar las prevalencias y georeferenciarlas para definir las áreas de interés a la hora de planificar intervenciones.

RESULTADOS

Se presentan los datos de 337 casos recogidos de fractura por fragilidad durante el citado mes. De ellos, 24 se desestimaron al no cumplir con los criterios de inclusión, restando 313 casos válidos, de los cuales un 14% correspondieron a varones y un 86% a mujeres. Atendiendo a los grupos de edad, el grupo más numeroso correspondio a mayores de 85 años con un 49.1% seguido por el grupo de 76 a 85 años con un 27.9% (Tabla 2). Respecto al tipo de fractura en cómputo general, agrupando hombres y mujeres, las más frecuentes fueron las de radio distal (31.4%) y cadera (29.0%). En las mujeres se mantuvo esta distribución, radio distal 33.1% y cadera 29.0%, mientras que al estudiar los hombres por separado, se observó que las fracturas más frecuentes eran las de cadera (42.2%) seguidas de las vertebrales (26.7%) (Figura 1).

Grupo de edad (años)	Casos (%)
55-65	7.9
66-75	15.1
76-85	27.9
> 85	49.1

Tabla 2: Porcentaje de casos en los diferentes grupos de edad.

Un 39.5% de los pacientes estudiados referían haber sufrido una fractura previa y 6 pacientes referían haber sufrido al menos 2 fracturas. Atendiendo al número de fracturas previas, un 85.0% de las mujeres referían haber sufrido una fractura con anterioridad, mientras que un 7.5% no habían sufrido ninguna fractura previa, respecto a los varones, un 90% de los mismos habían sufrido una fractura con anterioridad, mientras un 9.4% no la

padecieron. Un 23.8% de los entrevistados que habían sufrido previamente una fractura por fragilidad refirieron estar tomando algún tipo de tratamiento contra la osteoporosis, mientras que un 76.2% no tomaban ningún tratamiento.

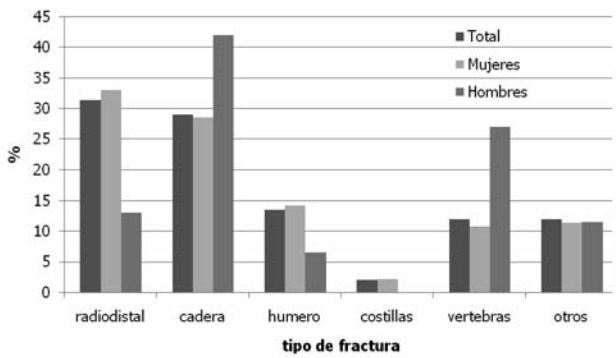

Figura 1: Prevalencia de los distintos tipos de fractura para el total de la población y diferenciándo entre hombres y mujeres.

Respecto a la relación entre fractura e ingesta de calcio, un 62.9% de los que respondieron a la pregunta referían tener una ingesta de calcio mínima.

Según el estudio georeferencial, se recogieron un 34.98% de los casos en la provincia de A Coruña, un 34.61% en Pontevedra, un 19.88% en Ourense y un 9.58% en la provincia de Lugo. La distribución por áreas fue la siguiente: urbana 36.68%, semiurbana 24.34% y rural 38.98%.

Individualizando el tipo de fractura y el área, nos encontramos que las fracturas de cadera son más prevalentes en las zonas rurales y en las urbanas de una manera estadísticamente significativa, mientras que las fracturas de radio distal son más prevalentes en las zonas rurales. Si agrupamos el resto de las fracturas (excluyendo las anteriormente mencionadas), vemos que se da una distribución similar a la de las fracturas de cadera agrupándose las fracturas en las zonas rurales y urbanas (Tabla 3).

Enclave poblacional	% fracturas de cadera	% fracturas de de radio distal	% otras fracturas
Rural	38.1*	45.3	38.9*
Semiurbano	19.0	28.1**	11.1
Urbano	42.9*	26.6**	50.0*

*$p < 0.001$ vs. semiurbana

** $p < 0.001$ vs. rural

Tabla 3: Porcentajes de fracturas en función del enclave poblacional.

Finalmente, se puede apreciar en el Figura 2 que de una manera estadísticamente significativa las fracturas se concentran las zonas de interior que coinciden con las zonas de mayor edad en la población.

DISCUSIÓN

Las fracturas son más frecuentes en los grupos de mayor edad, en especial en pacientes que rebasan los 80 años coincidiendo con todas la series. En torno a un tercio de las fracturas son de radio distal y de fémur proximal, siendo estas últimas un tipo de fractura que en los pacientes de mayor edad suelen ir asociadas a un elevado número de complicaciones, entre las que se encuentran: un aumento de la mortalidad en torno al 20% en el primer año, la necesidad de ayuda de un cuidador en el 20-30% de los casos, solamente alrededor de un 30% logran el nivel de autonomía previo al de la fractura[4, 5, 9].

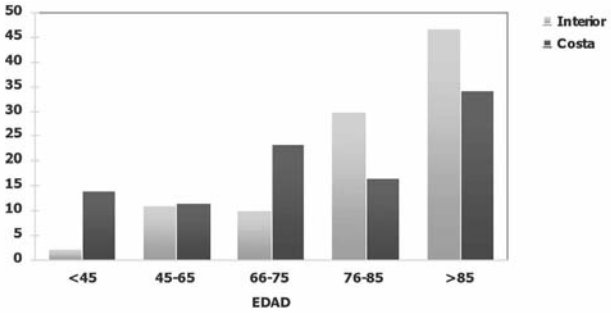

Figura 2: Distribución de las fracturas en función de la distribución geográfica costa-interior.

Hay que destacar que de los pacientes que habían sufrido una fractura previa solo a un 23.8% se les había prescrito un fármaco contra la osteoporosis. El porcentaje de pacientes no tratados tras la primera fractura de perfil osteoporótico es alarmante a pesar de las insistentes recomendaciones de los distintos estamentos médicos de iniciar el tratamiento de la osteoporosis tras la aparición de la primera fractura[10].

También es destacable el hecho de que un 62% de la población encuestada tomase unos niveles bajos de calcio en su dieta diaria.

Aunque el mayor porcentaje de fracturas se da en la provincias costeras del eje atlántico donde se concentra la mayor parte de la población gallega, no es despreciable el porcentaje de fracturas en la provincias menos pobladas como son Lugo y Ourense, aunque si estudiamos los números globales podemos observar que de forma estadísticamente significativa las fracturas osteoporóticas son más frecuentes en el interior que en los municipios costeros.

AGRADECIMIENTOS

Los autores queremos dar las gracias a todos los componentes del GEOPS, a todos los cirujanos ortopédicos y traumatólogos que han colaborado activamente en este proyecto en las 4 provincias gallegas, a Trabeculae® Empresa de Base Tecnológica, S.L. por la realización de los análisis estadísticos; y a la esponsorización de este estudio por parte los laboratorios Procter & Gamble.

BIBLIOGRAFÍA

1. Oleksik A, Lips P, Dawson A, Minshall ME, Shen W, Cooper C, Kanis J. Health-related quality of life in postmenopausal women with low BMD with or without prevalent vertebral fractures. J Bone Miner Res 2000; 15: 1384-1392.
2. Sociedad Española de Investigaciones Óseas y Metabolismo Mineral (SEIOMM). Osteoporosis Posmenopáusica. Guía de Práctica Clínica. 2001. Disponible en: http//www.seiomm.org.
3. Seeman E, Eisman JA. Treatment of osteoporosis: why, whom, when and how to treat. Med J Aust 2004; 180: 298-303.
4. Alvarez Nebreda L, Jiménez AB, Rodríguez P, Serra JA. Epidemiology of hip fracture in the elderly in Spain. Bone 2008, 42: 278-85.

5. Herrera A, Martínez AA, Ferrandez L, Gil E, Moreno A. Epidemiology of osteoporotic hip fractures in Spain. Int Orthop 2006; 30: 11-14.
6. Naves Díaz M. Fracturas osteoporóticas en las mujeres españolas Med Clin (Barc) 2006; 127: 413-414.
7. Bouza C, López T, Palma M, Amate JM. Hospitalised osteoporotic vertebral fractures in Spain: analysis of the national hospital discharge registry. Osteoporos Int 2007; 18: 649-657.
8. Caeiro Rey JR, Blanco Ramos MA, Dapía Robleda S, Fernández López F. Diagnóstico mediante DEXA periférica de la osteoporosis postmenopáusica en la provincia de Orense. Rev Esp Enferm Metab Oseas 2004; 13: 30-33.
9. Herrera Rodríguez A, Cáceres Palou E, Caeiro Rey JR, Canales Cortés V, Curto Gamallo JM, Fernández Baillo N, Fernández Portal L, Gil Garay E, Gomar Sancho F, Mesa Ramos M, Moreno García A, Paz Jiménez J, Roca Ruiz L, Rodríguez Álvarez J. Recomendaciones de manejo clínico del paciente mayor de 50 años con fractura osteoporótica. Rev Esp Enferm Metab Oseas 2003; 12: 125-128.
10. Caeiro Rey JR, Vaquero Cervino E, Mesa Ramos M. Prevención de la fracturas osteoporóticas mediante métodos farmacológicos. Punto de vista de cirujano ortopédico y traumatólogo. Revista Argentina de Osteología 2006; 3: 17-37.

[1] Fernández-Cebrián A (Complexo Hospitalario de Ourense), Pintado A (Policlínico Vigo S.A. (POVISA)), Troncoso E (Policlínico Vigo S.A. (POVISA)), Baña-Sandá F (Complexo Hospitalario Arquitecto Marcide, Ferrol), Pombo F (Fundación Pública Hospital de Verín), López JA (Hospital da Costa (Burela)), Galdo-Pérez JM (Hospital de Meixoeiro), Suarez-Guijarro J (Hospital Juan Canalejo), Ameneiro L (Complexo Hospitalario Arquitecto Marcide, Ferrol), Quevedo-García L (Complexo Hospitalario Xeral-Calde), Valle-Ortiz M (Hospital de Cáceres), López-Paz M (Complexo Hospitalario Arquitecto Marcide, Ferrol), Novoa-Cortiñas M (Complexo Hospitalario Universitario de Vigo – Meixoeiro), Leis M (Complexo Hospitalario Xeral-Cíes de Vigo), Hermida M (Complexo Hospitalario Universitario de Santiago), Larrauri-Puebla PM (POVISA, Vigo), Briones R (Complexo Hospitalario Arquitecto Marcide).

COMPLEJO DE BUFORD

Vaquero-Cervino E
Servicio de C.O.T. Fundación Pública Hospital de Verín, Ourense

Subirán-Martínez P
Servicio de C.O.T. Complexo Hospitalario de Pontevedra

García-Durán C
Servicio Radiodiagnóstico. Hospital Xeral-Cíes, Complexo Hospitalario Universitario de Vigo

RESUMEN

El complejo de Buford es una variante anatómica poco frecuente de la articulación gleno humeral que consiste en la ausencia completa del labrum glenoideo en su cuadrante ántero-superior, asociado a un ligamento gleno humeral medio de tipo cordonal. Se presenta un caso observado en el durante de una exploración artroscópica de un hombro doloroso, resaltando la necesidad de conocer dicha variante de la anatomía estándar y saber diferenciarla de otras imágenes patológicas de la articulación del hombro que se asemejan a ella, para así evitar iatrogénica debida un "tratamiento" innecesario de la misma. Estudios recientes relacionan la presencia del complejo de Buford con un aumento de lesiones del labrum superior.

PALABRAS CLAVE

Complejo de Buford, labrum, artroscopia, hombro.

BUFORD COMPLEX

SUMMARY

The Buford complex is an uncommon anatomic variant of the glenohumeral joint; it consists in the absence of the glenoid labrum in his antriosuperior quadrant associated with a cordonal glenohumeral ligament. The case reported was observed during an arthroscopic exploration of a painful shoulder; focusing in the knowledge of this anatomic variant and the importance of distinguish it from other pathologic images that can be in the similar. Recent studies show a relationship between the Buford complex and the increase incidence of lesions of the superior labrum.

KEY WORDS

Buford complex, labrum, arthroscopy, shoulder.

INTRODUCCIÓN

Se presenta un caso de una variante anatómica normal del al articulación glemohumeral que solo se observa en algo más del 1% de los hombros, descrita como la ausencia total del labrum glenoideo anterosuperior, asociado a la presencia de un ligamento glenohumeral medio (LGHM) de aspecto cordonal, denominada Complejo de Buford[1].

CASO CLÍNICO

Mujer, 28 años, sin antecedentes de interés, con dolor hombro derecho de varios meses de evolución de predominio nocturno que irradia por la cara lateral del brazo. Refiere haber recibido con analgésicos orales, dos infiltraciones articulares con corticoide y tratamiento rehabilitador con escasa mejoría.

Destaca a la exploración física: dolor a nivel de la inserción de supraespinoso que aumenta con los movimientos de abducción contra resistencia. Respecto a las pruebas complementerias: la radiología simple de hombro no presenta anomalías, la resonancia magnética (RM) indica probable atrapamiento subacromial con tendinitis / rotura

Correspondencia:
Dr. Eduardo Vaquero Cervino
FUNDACIÓN PÚBLICA HOSPITAL DE VERÍN
Carretera de Laza s/n
32600 VERÍN (Ourense)
eduardo.vaquero.cervino@sergas.es

parcial del tendón del supraespinoso (fig. 1). Por lo que es diagnosticada de: atrapamiento subacromial y posible lesión parcial del tendón del supraespinoso.

Se le propone llevar a cabo una artroscopia exploratoria y en función de los hallazgos intraoperatorios realizar: acromioplastia y/o sutura del manguito, según precisase.

En la artroscopia, a nivel gleno humeral se observa una estructura cordonal que cruza la articulación de craneal a caudal y de dentro a fuera y una ausencia del rodete glenoideo entre las 12 y las 3, compatible con complejo de Buford, una variante de la anatomía cápsulo-ligamentosa del hombro (fig. 2). A nivel subacromial se observan signos moderados de conflicto subacromial, con ligero desflecamiento del tendón del supraespinoso, por lo que se realizó una bursectomía y acromioplastia artrsocópica.

La paciente refirió mejoría del cuadro clínico a los 6 meses de seguimiento.

DISCUSIÓN

El ligamento glenohumeral medio del hombro (LGHM) es el que presenta mayor numero de variantes de la normalidad, pudiéndose identificar en torno al 85% de los pacientes, estando ausente en el resto. Se origina en el tubérculo supraglenoideo y/o en el rodete glenoideo anterosuperior, inmediatamente por debajo del origen de la inserción del ligamento glenohumeral superior. Durante la artroscopia es fácil de identificar en la zona media, donde cruza oblicuamente el borde superior del tendón del supraescapular, siendo ancho plano con una longitud media de 18mm, aunque se debe de tener presente que es el ligamento del hombro con mayor variación en tamaño y morfología[2]. Aproximadamente entre un 9 y 20% de la población presenta un LGHM de aspecto cordonal, que suele estar asociado a la existencia de un foramen sublabral, y en torno a un 1.5% presenta el denominado complejo de Buford[3, 4], aunque estudios recientes estiman que su incidencia podría llegar al 6%.[5, 6]

El complejo de Buford es una variante anatómica consistente en la ausencia del labrum glenoideo en su cuadrante ántero-superior, asociado a un ligamento gleno humeral medio de tipo cordonal que se inserta en el rodete superior a nivel del origen de bíceps (fig. 1). Presente en algo mas del 1,5% de la población, descrito en 1994 por Williams, Snyder y Buford, no produce clínica, se puede sospechar mediante RM y se debe de reconocer durante la realización de la artroscopia.[1, 2, 7]

La importancia de su conocimiento radica saber identificarlo y diferenciarlo, ya que su confusión con una imagen patológica, como es la desinserción traumática del rodete glenoideo en su cuadrante antero inferior conocida como lesión de Bankart, con la que guarda una discreta semejanza, podría llevar a su "tratamiento" erróneo, suturando el LGHM de aspecto cordonal sano en el borde libre de la glena, lo que podría provocar dolor y una disminución de la movilidad de hombro, preferentemente de la rotación externa y la elevación del brazo.[1-7]

Si se observa con detalle los cortes sagitales de la RM, se puede apreciar la ausencia de labrum glenoideo junto a una imagen compatible con el LGHM cordonal (Fig 2). El diagnóstico mediante RM puede ser posible en algunos casos, siempre y cuando se tenga elevado índice de sospecha y en manos de un radiólogo experimentado. Su sensibilidad diagnóstica aumenta de forma importante con el uso de contraste con gadolinio (artro-RM), como así lo describen distintos autores. A pesar de ello, esta técnica no está disponible de forma rutinaria en muchos centros.[8-10]

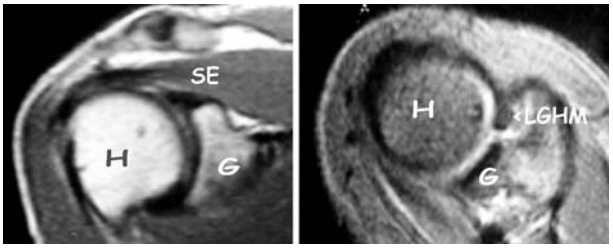

Figura 1: RNM: corte coronal (derecha) y axial (izquierda)Se observa: Cabeza humeral (H), glena (G), tendón del supraespinoso (SE), ligamento glenohumeral medio (LGHM) de tipo cordonal y ausencia de labrum a nivel de borde anterior de la glena.

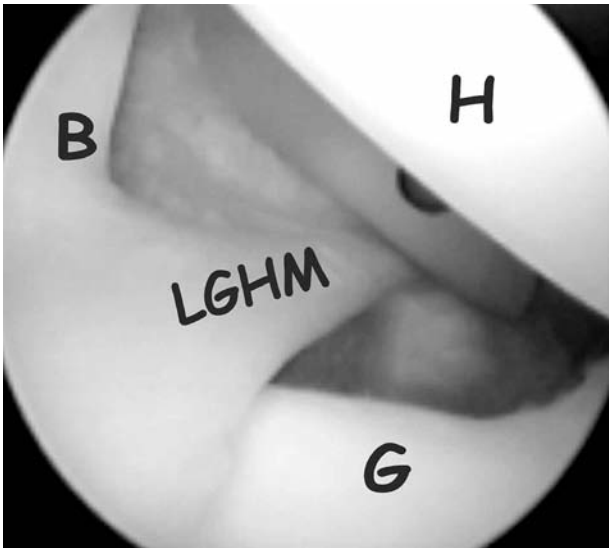

Figura 2: Visión artroscópica desde portal posterior: se observa el tendón del bíceps (B), la glenoides (G) con la ausencia del labrum entre las 12 y las 3 de la superficie humeral, cabeza humeral (C) y el ligamento glenohumeral medio (LGHM) de aspecto cordonal (complejo de Buford).

Por último, destacar que recientemente se han publicado algunos estudios que describen la asociación entre la presencia del complejo de Buford y el desarrollo de una lesión SLAP (Superior labrum anterior-to-posterior).[4, 6-11] Un estudio prospectivo de Ilahi y cols[6] refleja que las lesiones SLAP son el doble de frecuentes en los sujetos que presentan un complejo de Buford en comparación con los que presentan una anatomía "normal" en las que el labrum está normalmente insertado en la glena, sugiriendo que en aquellas variantes anatómicas en las que el rodete glenoideo no se inserta de forma normal en la escápula, como en el caso del complejo de Buford o el foramen sublabral, habría una alteración en la biomecánica normal del hombro en la que el labrum superior y el bíceps estarían sujetos a mayores tensiones lo que podría favorecer el desarrollo de lesiones de tipo SLAP, por lo que ante la presencia del complejo de Buford en

una artroscopia, se recomienda observar y palpar con detenimiento la inserción del labrum superior y del bíceps en el tubérculo supraglenoideo. En el caso presentado no se observó niguna lesión de tipo SLAP.

Además, subrayar que siempre es necesario elaborar una cuidadosa historia clínica centrándose en la anamnesis y exploración clínica detallada del hombro, estableciendo una adecuada correlación entre: la clínica del paciente, las imágenes de los estudios radiológicos y los hallazgos artroscópicos. En el caso expuesto; el conocimiento de las variantes anatómicas del hombro, unido a que la historia clínica y las pruebas de imagen que eran sugerentes de compromiso subacromial y patología de manguito de los rotadores del hombro, condujo a un correcto tratamiento de la paciente.

Para concluir, destacar que se debe saber interpretar ésta y otras variantes de la normalidad de la anatomía del hombro, durante la realización de una artroscopia, ya que su desconocimiento podría contribuir a la percepción errónea de la presencia de una patología del rodete, cuyo innecesario tratamiento puede acarrear dolor y perdida de movilidad. En el supuesto de encontrarnos con una variante del labrun anterosuperior, debemos de prestar especial atención para descartar la presencia de una lesión de SLAP asociada, como se ha descrito recientemente.

AGRADECIMIENTOS

A Jose Estévez Vila, bibliotecario del Hospital Xeral Calde de Lugo, por su colaboración en la obtención de la bibliografía.

BIBLIOGRAFÍA

1. Williams M, Snyder S, Buford D. “The Buford Complex. The cord like middle glenohumeral ligament and absent anterosuperior labrum complex: a normal anatomic capsulo labral variant”. Arthroscopy, 1994;10:241-247.
2. Gramstad GD, Galatz LM, Yamaguchi K. Anatomía artroscópica del hombro. En Blaine TA(Ed). Artroscopia de hombro. Barcelona: Editorial Ars médica; 2007. p:1-23
3. Ide J, Maeda S, Takagi K. Normal variations of the glenohumeral ligament complex: an anatomic study for arthroscopic Bankart repair. Arthroscopy. 2004 F
4. Rao AG, Kim TK, Chronopoulos E, McFarland EG. Anatomical variants in the anterosuperior aspect of the glenoid labrum: a statistical analysis of seventy-three cases. J Bone Joint Surg Am. 2003;85-A(4):653-9eb;20(2):164-8.
5. Ilahi OA, Labbe MR, Cosculluela P. Variants of the anterosuperior glenoid labrum and associated pathology. Arthroscopy. 2002;Vol 18, No 8:882–886
6. Ilahi OA, Cosculluela PE, Ho DM. Classification of Anterosuperior Glenoid Labrum Variants and Their Association with Shoulder Pathology. DM, ORTHOPEDICS 2008; 31:226
7. Vidal, C, Martínez A, Vaquero J, Hernández L. “El llamado Complejo de Buford. A propósito de un caso” . Cuadernos de Artroscopia. 1998;5:34-37.
8. Tirman PF, Feller JF, Palmer WE, Carroll KW, Steinbach LS, Cox I. “The Buford Complex. A variation of normal shoulder anatomy: MR arthrograpic imaging features. A.J.R., 1996;166:869-873.
9. WE Palmer, PL Caslowitz, FS Chew. “MR arthrography of the shoulder: normal intrarticular structures and common abnormalities. A.J.R.,1995;164:141–146.
10. Tuite MJ, Blankenbaker DG, Seifert M, Ziegert AJ, Orwin JF. “Sublabral Foramen and Buford Complex: Inferior Extent of the Unattached or Absent Labrum in 50 Patients” Radiology. 2002;223:137-42.
11. Bents RT, Skeete KD. The correlation of the Buford complex and SLAP lesions. J Shoulder Elbow Surg. 2005;14:565-9 .

AAOS
American Academy of Orthopaedic Surgeons

SECOT
Sociedad Española de Cirugía Ortopédica y Traumatología

Advanced Course / Curso Avanzado AAOS-SECOT

Fractures of the Pelvis and Acetabulum

Fracturas de la pelvis y el acetábulo

BARCELONA

9 y 10 de Junio de 2009

COALICIONES CARPIANAS: PRESENTACIÓN DE UN CASO Y REVISIÓN DE LA LITERATURA

Fernández-Lopesino MM; Menéndez-Martínez P; Rivera-Vaquero I.
Servicio de Cirugía Ortopédica y Traumatología.
Hospital Virgen de la Salud (Toledo)

RESUMEN

La sinostosis (o coalición) es la unión de dos huesos adyacentes por medio de materia ósea. Son anomalias congénitas raras, generalmente asintomáticas, más frecuentes en el contexto de cuadros sindrómicos[1]. En la mano, la coalición más frecuente es la que une el hueso semilunar con el piramidal (lunato – triquetal), seguida por la sinostosis hueso grande – ganchoso (capitate – hamate).

Se presenta el caso de una sinostosis del trapezoide con el hueso grande (trapezoide - capitate), no sindrómico, que constituye uno de los cinco primeros casos publicados en la literatura hasta la fecha.

PALABRAS CLAVE

Anomalías congénitas. Coalición carpiana. Sinostosis carpiana. Traumatismo de muñeca.

ABSTRACT

Synostosis (or coalition) is the bone union between two adjacent bones by osseous tissue. They are unusually congenital anomalies, generally asymptomatic, more often when they occur as part of a syndrome. The most common combination on the hand is the lunotriquetrum, followed by capitate – hamate. We report a trapezoid - capitate coalition, no syndromic, which is one of the first five cases published up to date.

KEY WORDS

Carpal coalition. Carpal fusion. Congenital anomalies. Injured wrist.

INTRODUCCIÓN

Las sinostosis o coaliciones del carpo son anomalías congénitas extremadamente raras que se producen como consecuencia de un fallo en el proceso embriológico de segmentación de los huesos del carpo, entre la cuarta y octava semanas de vida embrionaria. Los huesos del carpo constituyen centros cartilaginosos separados por un tejido mesenquimatoso indiferenciado, que posteriormente ira despareciendo para constituirse las articulaciones intercarpianas. Una alteración en este proceso origina la persistencia de bandas cartilaginosas entre los huesos que posteriormente se osifican, surgiendo así la sinostosis[1, 2].

Las coaliciones carpianas son entidades bien conocidas pero pobremente documentadas. Pueden encontrarse formando parte de cuadros sindrómicos, en cuyo caso es más frecuente que se afecten más de dos huesos y de distinta fila (coaliciones longitudinales)[2]; o bien pueden encontrarse como entidad aislada (mucho menos frecuente) en cuyo caso suelen estar fusionados dos huesos de la misma fila del carpo (coaliciones transversales)[3].

Suelen tener un carácter bilateral, simétrico y casi siempre son asintomáticas.

En la actualidad se han descrito varios tipos de coaliciones del carpo, la más frecuente y de la que existen

Correspondencia:
Fernández Lopesino MM
C/ Pintor Manuel Hernández Mompó, nº3
C.P: 45593. Bargas. Toledo
Tfno: 630200086 e-mail: marimar80l@hotmail.com

varios artículos en la literatura, es la que une el semilunar con el piramidal (lunate – triquetral)[4].

En 1952 Minaar[2] publicó la clasificación que lleva su nombre a partir de una serie de 36 casos de sinostosis lunate – triquetral (Figura 1) Esta clasificación es la que se usa en la actualidad.

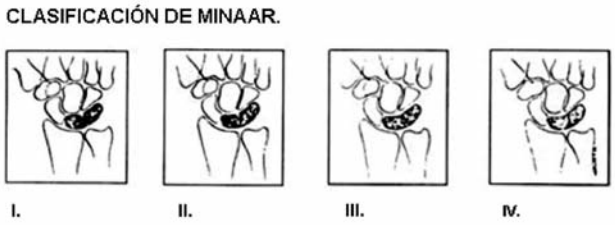

Figura 1: Clasificación de Minaar de la Sinostosis Semiluno – piramidal.
Tipo I: Fusión incompleta (imagen radiológica de pseudoartrosis).
Tipo II: Puente óseo proximal con muesca distal de profundidad variable (forma parcial).
Tipo III: Fusión completa entre dos huesos.
Tipo IV: Fusión completa asociada a otras anomalías de la mano.

La prevalencia varía, presentándose entre el 0.08 % y el 0.13% de la población. Es cerca de 100 veces más frecuente en las etnias negras que en las blancas. En América, Australia y la región Sur de África es donde se han documentado la mayor cantidad de casos. En este último continente afecta al 9.5% de la población. Tiene una fuerte predilección por el sexo masculino sobre el femenino (2:1) y existe también cierta predisposición familiar[5].

CASO CLÍNICO

Mujer de 49 años sin antecedentes personales de interés que acude al servicio de Urgencias tras sufrir una caída casual con apoyo palmar de mano izquierda.

A la exploración clínica presentaba deformidad en dorso de tenedor e impotencia funcional a nivel de la muñeca. Se realizó estudio Radiológico diagnosticándose de fractura conminuta de la extremidad distal del radio izquierdo. El estudio minucioso de la radiografía nos alertó de la existencia de una anomalía en la segunda fila del carpo, se trata de una sinostosis del trapezoide con el hueso grande (trapezoide-capitate) que se diagnosticó de manera casual. No asociaba otras malformaciones de tipo congénito.

Se realizó una Tomografía Axial Computerizada (TAC) de muñeca izquierda con reconstrucciones multiplanares y volumétricas, confirmándose la coalición carpal entre los huesos grande y trapezoide (Figura 2).

Figura 2: A. Radiografía simple anteroposterior de muñeca izquierda. Obsérvese la fusión entre los huesos trapezoide y hueso grande. **B**. Imagen obtenida por TAC de muñeca izquierda. Corte coronal. **C**. Reconstrucción volumétrica por TAC. Imagen palmar de muñeca izquierda.

Atendiendo a la clasificación de Minaar, se trataría de un tipo II, pudiéndose apreciar la existencia de un puente óseo proximal con una muesca distal (forma incompleta).

Interrogando a la paciente, no refirió haber tenido molestia alguna en dicha mano hasta la fecha, con total ausencia de dolor o cualquier otro signo de inestabilidad, sin tener dificultad alguna para realizar sus actividades habituales en la vida diaria.

Se llevó a cabo una exploración clínica minuciosa de la muñeca – mano contralateral, mostrando rango normal de movimiento en todos los planos, así como fuerza y capacidad de prensión. Se solicitó valoración radiológica de la mano contralateral, encontrándose una imagen radiológica de pseudoartrosis entre el trapezoide y hueso grande (tipo I Minaar, fusión incompleta), lo cual pone de manifiesto la tendencia a la bilateralidad de esta alteración[1].

Se inmovilizó la muñeca afecta durante cuarenta y cinco días, con seguimiento clínico y radiológico periódico. Tras el periodo de inmovilización, recuperación activa y Rehabilitación, la paciente se encuentra asintomática, habiéndose incorporado a la totalidad de las actividades que realizaba previamente a la fractura.

DISCUSIÓN

Como se ha mencionado anteriormente, las coaliciones del carpo son anomalías congénitas raras, y es más frecuente encontrarlas dentro de cuadros sindrómicos, asociadas a otras malformaciones de distintos órganos o sistemas[3]. El caso que se presenta, representa uno de los pocos casos aislados de esta entidad, lo cual hace que suscite interés como hallazgo médico.

Dentro de las posibles combinaciones de sinostosis entre los diferentes huesos del carpo, ya se ha comentado que el tipo más frecuente es la luno – piramidal. Según el estudio realizado por Minaar, y atendiendo a su clasificación, el tipo más frecuente es el tipo II (55%), pero varía según las series publicadas, así Sy MH[5] obtuvo a partir de un estudio retrospectivo con 361 radiografías de muñeca-mano, que el tipo más frecuente es el tipo III(46.8%), también sinostosis piramido – lunares en todos los casos.

Sin embargo, del caso que se presenta, sinostosis trapezoide – hueso grande, sólo se encuentran publicados en la literatura casos aislados, y este estaría encuadrado dentro de los cinco primeros existentes hasta la fecha (no sindrómico)[6, 7].

El hecho de ser una mujer de raza blanca también lo hace peculiar, pues ya se ha dicho que tiene predilección por el sexo masculino y es hasta 100 veces más frecuente en la raza negra[5].

Como es habitual, el diagnóstico de la paciente fue casual, al realizar una revisión por un traumatismo de muñeca –mano, ya que no suele producir clínica. Son muy raros los casos que se presentan con inestabilidad dolorosa y limitación funcional. Así J. Weinzweig et al[3] observaron un caso de sinostosis de la articulación escafotrapecio – trapezoidal en una joven de 17 años que causó inestabilidad de larga evolución, precisando cirugía tipo artrodesis. Según este autor, de

los cuatro tipos de coaliciones existentes, parece que sólo el tipo I es el más propenso a producir síntomas, tal vez como resultado de la destrucción cartilaginosa que se produce secundariamente a la movilidad entre los huesos y que semeja radiológicamente una imagen de pseudoartrosis. Sólo en este caso estaría indicada la cirugía de tipo artrodesis, pero nunca debe operarse una coalición asintomática. Sí que se ha documentado la existencia de un mayor riesgo de fractura[8].

Otra sintomatología también excepcional, es la recogida por Kaneco[9], quien presentó un paciente con sinostosis trapecio – escafoidea que causó una tenosinovitis que simulaba una enfermedad de D´Quervain.

Por ello, y aunque infrecuente, es una de las entidades a tener en cuenta en el diagnóstico diferencial de muñeca - mano dolorosa.

BIBLIOGRAFÍA

1. Gomez Robledo J. Unusual carpal coalition associated with ray anomalies in the hand. J Hand Surg [Br] 1998; 23(4):537-538.
2. Delaney TJ , Eswar S. Carpal coalitions. J Hand Surg [Am] 1992;17(1):28-31.
3. Weinzweig J, Watson HK, Herbert TJ, Shaer JA. Congenital synchondrosis of the scaphotrapezio-trapezoidal joint. J Hand Surg [Am]. 1997;22(1):74-77.
4. Szaboky GT, Muller J, Melnick J, Tamburro R. Anomalous fusion between the lunate and triquetrum. J Bone Joint Surg 1969; 51(5):1001-1004.
5. Sy MH, Diarra O, Diagne M, Diouf MM, Sene P, Diouf S. Pyramido – lunar fusion in black Africans. A propos of 32 cases. Ann Radiol (Paris) 1996; 39(4-5): 208 -212.
6. Choudhry R, Tuli A, Chimmalgi M, Anand M. Os capitatotrapezoid: a case report. Surg Radiol Anat. 1998; 20(5):373-375.
7. Geutjens G. Carpal bossing with capitate-trapezoid fusion. A case report. Acta Orthop Scand1994; 65(1):97-98.
8. Kuhlmann JN, Mimoun M, Cumbo P, Baux S. Complications related to the existence of a lunotriquetral synostosis. Acta Orthop Belg 1996; 62(3):161-164.
9. Kaneco K, Matsumura K, Maruyama Y. Congenital synostosis between the scaphoid and the trapezium as a cause of tenosynovitis simulating de Quervain's disease. Chir Main 2000; 19(3):187-90.

46 CONGRESO NACIONAL SECOT



Sociedad Española
de Cirugía Ortopédica
y Traumatología

23, 24 y 25 de septiembre

Barcelona 2009

SOCIEDADES INVITADAS DE HONOR 2009

SCHOT: Sociedad Chilena de Ortopedia y Traumatología

SOF: Swedish Orthopaedic Association

LUXACIÓN GLENO-HUMERAL POSTERIOR BILATERAL. PRESENTACIÓN DE DOS CASOS CLÍNICOS Y REVISIÓN DE LA LITERATURA

Pardo-Seco JP[1], Caeiro-Rey JR[2], Blanco-Pérez ED[2]
[1] Servicio de Cirugía Ortopédica y Traumatología. Hospital do Salnés.
[2] Servicio de Cirugía Ortopédica y Traumatología. Complejo Hospitalario Universitario de Santiago de Compostela

RESUMEN

La luxación gleno-humeral es una de las lesiones articulares de mayor prevalencia y la gran mayoría de ellas corresponden a la variante anterior. Las luxaciones posteriores son más extrañas, y solo un 15% de ellas se presentan de forma bilateral.

En este trabajo se presentan dos casos clínicos de luxación posterior bilateral de hombro resueltos de manera conservadora. A la vez, se realiza una revisión de lo publicado en la literatura sobre el tema.

La luxación gleno-humeral posterior, debido a su escasa incidencia y a que muchas veces pasa desapercibida en la consulta médica, puede provocar secuelas en el paciente. Su diagnóstico tiene que quedar claramente orientado a partir de una investigación del mecanismo lesional y una cuidadosa exploración física. Debido a la rareza de la lesión no hay estudios aleatorizados que nos permitan comparar las diversas opciones terapéuticas, quedando dicha decisión sujeta a la experiencia del cirujano.

PALABRAS CLAVE

Luxación gleno-humeral posterior, diagnóstico, tratamiento.

SUMMARY

Dislocation of the shoulder is one of the most prevalent articular lesions, and the vast majority of them belong to the anterior variant. Posterior dislocations are more strange, and only 15% of them are presented on a bilateral basis.

This paper presents two cases of bilateral posterior shoulder dislocation resolved conservatively. It was also a review of published literature on the subject.

Posterior dislocation of the shoulder, due to its low incidence and often goes unnoticed in the medical consultation, may cause effects on the patient. The diagnosis must be clearly directed from an investigation of the mechanism of lesion and careful physical examination. Due to the rarity of the injury, there is not randomized studies that allow us to compare the various treatment options, leaving this decision to the surgeon's experience.

KEY WORDS

Posterior dislocation of the shoulder, diagnosis, treatment.

INTRODUCCIÓN

La luxación gleno-humeral es una de las lesiones articulares de mayor prevalencia en la población, estimándose que afecta a un 1-2% de la misma y representando el 50% de las luxaciones atendidas en los servicios de urgencias[1]. La mayor parte de dichas luxaciones corresponden a la variante anterior, y menos del 4% corresponden a luxaciones posteriores[2-7], de las cuales un 15% se presenta de forma bilateral[4]. Pero esta estadística es poco fiable, debido a que el 50-80% de casos de luxación posterior pasan desapercibidos en el momento inicial, no diagnosticándose de media hasta un año después de haberse producido la lesión[4-6].

Esta falta de diagnóstico ocurre sobre todo en ancianos con poca capacidad funcional previa, politraumatizados con otras lesiones más graves que enmascaran la exis-

Correspondencia:
Dr. Juan Pablo Pardo Seco.
Servicio de COT. Hospital do Salnés
Lugar Estromil-Ande
36600 Vilagarcía de Arousa, Pontevedra
TLf. 986 568 000
email: jppardos@hotmail.com

tencia de éstas y en pacientes con fractura de húmero proximal, en los que dicho diagnóstico limita la búsqueda de otras posibles lesiones concurrentes[4]. Debido a tan amplia variabilidad en el momento del diagnóstico las posibilidades terapéuticas son también numerosas, sin que haya estudios fiables que demuestren una mayor eficacia de unas respecto a otras, dada la escasa incidencia de esta lesión.

Presentamos en este trabajo dos casos clínicos de luxación posterior bilateral de hombro resueltos de manera conservadora, realizando una revisión de lo que sobre el tema hay publicado actualmente en la literatura médica.

CASOS CLÍNICOS

Caso nº 1

Varón de 33 años de edad con antecedente de cólicos nefríticos de repetición a tratamiento con analgésicos opiáceos. Tras un episodio de disminución del nivel de consciencia por la ingesta de estos analgésicos que precisó reversión con naloxona, el paciente presenta una crisis de agitación psicomotriz terminada la cuál aqueja dolor e impotencia funcional en ambos hombros. A la exploración presentaba dolor, cavidad glenoidea vacía e incapacidad para la movilización activa de ambos hombros, sobre todo para la rotación externa y la abducción. Se realizaron exclusivamente radiografías en proyección antero-posterior de ambos hombros, en las que se apreciaba una disposición en rotación interna de la cabeza humeral (Figura 1), suficiente en este caso para que el

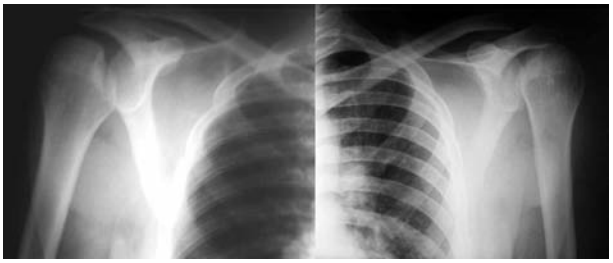

Figura 1: Radiografía antero-posterior de ambos hombros. Rotación interna de húmero bilateral.

traumatólogo constatara el diagnóstico de luxación gleno-humeral posterior bilateral. Se redujo la luxación del hombro derecho mediante tracción axial y presión posterior de la cabeza humeral, siendo el propio paciente capaz de autorreducir la luxación del lado izquierdo. A la exploración postreducción el paciente presentaba inestabilidad en el plano anteroposterior de ambas articulaciones, que se hacía más patente con el hombro en rotación interna, decidiéndose por tanto la inmovilizaron de los mismos en rotación externa mediante sendos cabestrillos con dispositivo especial y durante 3 semanas. Finalizado el tiempo de inmovilización el paciente comenzó un programa de ejercicios de fortalecimiento muscular de las articulaciones gleno-humerales. Al haberse negado el paciente a realizar revisiones periódicas en nuestras consultas, el caso clínico no pudo seguirse de manera continuada, refiriendo el paciente en estos últimos 4 años inestabilidad en ambos hombros con la anteversión y al menos 5 episodios de luxación gleno-humeral autorreducidos, con limitación de moderada a severa para las actividades de la vida diaria que requieren amplitud de movimientos del hombro o soporte de cargas. A partir del 5º año de evolución, según señala el paciente, esa sensación desapareció, estando actualmente asintomático, sin inestabilidad clínica aparente ni limitación de la fuerza o movilidad articular. A la exploración, mínimo cajón posterior sin aprehensión con buena movilidad articular y una puntuación en la escala de Constant de 89 sobre100 y de 28 sobre 60 en la de Oxford (Figura 2).

Figura 2: Exploración física actual del primer paciente sin limitación de movilidad.

Caso nº 2

Varón de 39 años con antecedente de etilismo crónico. Acudió al Servicio de Urgencias por sufrir desde 3 días antes un intenso dolor en ambos hombros, tras haberse caído por unas escaleras durante un episodio de intoxicación etílica. Además presentaba incapacidad para la movilización en rotación externa y abducción. A la palpación se apreciaban ambas cavidades glenoideas vacías. En las radiografías de hombro en proyección antero-posterior se observaba en el hombro derecho un aumento del espacio gleno-humeral con rotación interna de la cabeza humeral, que presenta el troquíter superpuesto; en el hombro izquierdo había una disminución del espacio gleno-humeral como único signo objetivable, el llamado signo del balón de rugby (Figura 3). Esto hizo sos-

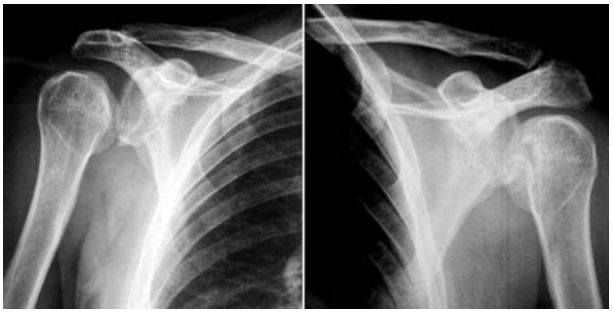

Figura 3: Radiografía antero-posterior de ambos hombros. Rotación interna de humero bilateral, con disminución de espacio gleno-humeral izquierdo y aumento de espacio gleno–humeral derecho.

pechar una luxación bilateral posterior, por lo que se decidió realizar una tomografía axial computerizada (TAC), en la que se confirmó ese diagnóstico y se objetivó el defecto por impresión en la región antero-medial de ambas cabezas humerales, del 25% de superficie articular en la derecha y el 50% en la izquierda (Figura 4). Se realizó una reducción cerrada bajo anestesia general de ambas luxaciones, y la reducción se mantuvo estable en rotación interna con sendos cabestrillos. A las 5 semanas se retiró la inmovilización y se detectó rigidez dolorosa a la movilización pasiva en ambas arti-

culaciones, por lo que se decidió iniciar el tratamiento rehabilitador, si bien el paciente tampoco acudió a las revisiones de nuestro servicio ni a la consulta de Rehabilitación.

Figura 4: TAC de hombros. Luxación de cabeza humeral detrás del reborde glenoideo, que provoca un defecto óseo por impresión antero-medial en la cabeza humeral.

DISCUSIÓN

Etiología

Las posibles causas de la luxación gleno-humeral posterior bilateral se engloban dentro del síndrome "triple E": electrocución, *extreme energy trauma* y epilepsia, que incluyen las crisis convulsivas causadas por dicha enfermedad, por abstinencia de alcohol o drogas, por crisis de hipoglucemia en pacientes diabéticos o por la existencia de lesiones cerebrales[4, 8].

Diagnóstico

La clave para un diagnóstico precoz es una exploración física cuidadosa en el contexto de una anamnesis que se incluya dentro del síndrome "triple E". El paciente se suele presentar con un intenso dolor, mayor que el que genera la luxación anterior, y con el miembro superior inmovilizado en rotación interna y aducción del hombro[9]. La silueta de ambos hombros, aunque simétrica, se puede apreciar deformada con pérdida del contorno redondeado, con la fosa glenoidea vacía, y se puede palpar la cabeza humeral posterior a la articulación[2]. Si el caso pasó desapercibido en el momento inicial y el paciente acude al médico en fase de cronicidad la molestia puede ser leve, tolerable, y con mínima repercusión funcional en su vida cotidiana[9].

Entre las pruebas de imagen se suele pedir de rutina una radiografía antero-posterior de hombro, de utilidad dudosa en este caso dado que los signos que puede mostrar son poco fiables, a consecuencia de lo cual se estima que sólo un 50% de casos se pueden diagnosticar por medio de esta proyección[2]. Dichos signos incluyen la disminución del espacio subacromial, aumento o disminución del espacio gleno-humeral[3] y el signo del balón de rugby, a consecuencia de la superposición de la cabeza humeral y el reborde glenoideo. Aporta mucha más información una proyección axial de hombro[6], en la que se puede apreciar la dislocación posterior de la cabeza humeral, si bien esta proyección es de difícil obtención en el momento inicial debido al dolor que provoca la lesión[5]. Otra proyección que puede aportar datos útiles es la escapular. En niños es posible establecer el diagnóstico mediante una ecografía[2].

La prueba de imagen que confirma el diagnóstico es la TAC, en la que además podemos objetivar la lesión de la cabeza humeral con defecto por impresión antero-medial contra el reborde glenoideo posterior. Dicha lesión se denomina de McLaughlin, de Hill-Sachs invertida o fractura encoche (muesca en francés)[4, 5].

Lesiones asociadas

En el contexto de la luxación gleno-humeral posterior se pueden producir otras lesiones simultáneamente, causadas por la luxación o que ayudan a que ésta se produzca: lesión del manguito de los rotadores, que se cura espontáneamente al reducir la luxación, lesión de Bankart posterior, necrosis avascular de la cabeza humeral[10] y fracturas de húmero proximal o de reborde glenoideo, debido a la intensa contracción muscular que se produce en el hombro por el síndrome triple E con la cabeza humeral bloqueada contra el reborde glenoideo[2, 8]. Si no se reduce la luxación a medio y largo plazo se puede producir en la cabeza humeral el efecto "bola de ping-pong" como lesión evolutiva: debido al defecto de carga fisiológica en la articulación luxada se reabsorbe el hueso subcondral, lo que deforma el cartílago articular superpuesto, y puede conducir a artritis degenerativa de la articulación[4].

Tratamiento

Se enfocará hacia tres momentos distintos en el manejo de esta lesión.

Lesión aguda

Defecto de impresión menor del 25% de la superficie articular: Si la luxación tiene menos de tres semanas de evolución se debe intentar la reducción cerrada, que se suele conseguir con el hombro en aducción y el codo en flexión de 90°, realizando tracción axial del miembro y presión postero-anterior directa sobre la cabeza humeral[2]. Si la cabeza humeral se encuentra bloqueada en el reborde glenoideo debido al defecto por impresión, se puede iniciar la maniobra con rotación interna para distender la cápsula articular posterior y realizar tracción lateral para desencajar el defecto del reborde[5]. Si la reducción conseguida es inestable se establece la indicación quirúrgica estabilizadora. Si la luxación tiene más de 3 semanas de evolución está indicada la reducción y estabilización abierta debido a la imposibilidad para reducción cerrada estable, dado que el defecto de impresión crece con el tiempo que pasa la articulación luxada, y dicho defecto dificulta la reducción y aumenta la inestabilidad posterior a la reducción. Tras la reducción cerrada se realiza una inmovilización en posición estable durante 3-4 semanas[3-5], seguida de un programa de rehabilitación que recupere la movilidad articular y fortalezca la musculatura del hombro, que actuará como estabilizador dinámico. Si en este periodo se produce una nueva luxación se puede optar por la estabilización quirúrgica o bien por una nueva inmovilización

del hombro en mayor rotación externa, lo que tiene la desventaja respecto a la cirugía de provocar mayor rigidez e inestabilidad articular, aparte de la dificultad de construir un dispositivo específico para mantener el hombro en rotación externa, lo cual puede resultar muy incómodo[3, 4, 7].

Defecto de impresión mayor del 25% de la superficie articular: Estos casos se consideran inestables, por lo que está indicada la cirugía estabilizadora de la articulación, con diversas opciones quirúrgicas que revisaremos más adelante en este artículo.

Fracturas asociadas: La mayor parte de estas lesiones se producen en hombres de mediana edad, en los que está indicada la reducción abierta de la luxación y la fractura y fijación interna de la misma, aun en casos de fracturas complejas[11]. Solo en casos de ancianos con fracturas complejas está realmente indicado la realización de artroplastias de sustitución[4].

Abstinencia terapéutica

En algunos casos crónicos no está indicado reducir ni estabilizar la articulación; dichos casos incluyen: pacientes con un grave deterioro físico o cognitivo, epilépticos mal controlados, ancianos o pacientes con disfunción previa de la articulación. En estos pacientes la repercusión funcional de la no reducción será mínima dado su estado previo[4, 9].

Inestabilidad articular

En todos los casos en que de forma inmediata tras la reducción o de forma tardía se constate una inestabilidad articular se indicará corrección quirúrgica de la lesión[3, 12]. Con un defecto por impresión menor del 30% de la superficie articular y una evolución inferior a las dos semanas la técnica más extendida es la de McLaughlin[5], en que se realiza una transposición de la inserción del tendón del músculo subescapular al mismo defecto de la cabeza humeral, lo que limita la rotación interna y complica una posible artroplastia de sustitución ulterior. Neer y Hughes introdujeron una modificación de esta técnica, en la que se transpone el tendón junto al troquín en el que se inserta, lo cual es preferible si ya existe una fractura previa del mismo, dado que funciona como injerto óseo para rellenar el defecto por impresión[13]. Otra posibilidad quirúrgica en defectos óseos limitados es la desimpactación de la superficie articular y sustentación sobre injerto óseo autólogo[4].

Para defectos entre el 25 y el 50% se indica la realización de aloinjertos estructurales con cabeza humeral o femoral, que completan la suprficie articular de la cabeza humeral del paciente, lo cual no está limitado por el tiempo de evolución y solventa casos de artritis, hueso porótico o gravemente deformado[4]. En defectos de más del 50% de la superficie articular se establece la indicación la artroplastia de sustitución[12, 13]. Para que dicha artroplastia aporte un buen resultado funcional se precisa una correcta realineación de las tuberosidades y la reparación del manguito de los rotadores[6].

Otras técnias estabilizadoras de la articulación, independientes o complementarias a las ya vistas son las siguientes[3, 4].

- Técnica de Putti-Platt: refuerzo del desgarro capsular posterior.

- Técnica de Bankart posterior: anclaje de la desinserción de rodete glenoideo y reparación del desgarro capsular posterior.

- Osteotomía de cuello escapular o cuello humeral en anteversión, lo cual tiene un serio riesgo de necrosis avascular ósea.

- Capsulorrafia artroscópica: una de las pocas indicaciones de esta técnica, en que mediante una fuente de calor se provoca una cicatriz retráctil de la cápsula posterior que limita su elasticidad.

- Transposición tendinosa de cabeza larga bíceps (técnica de Boyd-Sick) o de tendón de coracobraquial y subescapular (técnica de Wettmann), que realizan estabilización dinámica de la articulación pero están en desuso.

Secuelas

Las posibles secuelas tras una luxación gleno-humeral posterior no diagnosticada o tratada incorrectamente son el efecto bola de ping-pong, artritis degenerativa, necrosis avascular de cabeza femoral y deformidad severa de la misma en casos muy evolucionados[4]. Estos cambios se producen a partir de los 6 meses de evolución. El tratamiento de estas secuelas incluye como técnica principal, por ser la que mejores resultados ofrece, la artroplastia de sutitución[12]. Otras posibilidades menos efectivas son la artrodesis o la excisión de cabeza humeral (técnica de Jones), ninguna de las cuales tiene unas indicaciones claramente establecidas[4].

Complicaciones

Las complicaciones que se pueden derivar del tratamiento de estas luxaciones son la reluxación por inestabilidad; necrosis avascular de la cabeza humeral, que suele cursar con función articular indolora y satisfactoria y en casos sintomáticos se puede tratar mediante prótesis; artritis degenerativa postraumática, que siendo rara tiene una evolución peor que las provocadas por luxación anterior y se puede tratar mediante artroplastia de sustitución; rigidez articular, que no se debe intentar solucionar mediante manipulación debido al riesgo de fracturas[4].

CONCLUSIONES

La luxación gleno-humeral posterior es una entidad rara vez diagnosticada, debido a su escasa incidencia y a que muchas veces pasa desapercibida en la consulta médica. Esto puede provocar secuelas en el paciente, que si bien pueden ser bien toleradas en algunos casos, son inaceptables en el tipo de personas que las sufren: hombres de mediana edad. El diagnóstico tiene que quedar claramente orientado a partir de una investigación del mecanismo lesional y una cuidadosa exploración física; ambos puntos evitarán que se pierda su detección. Debido a la rareza de la lesión no hay estudios aleatorizados que nos permitan comparar las diversas opciones terapéuticas, quedando dicha decisión sujeta a la experiencia del cirujano.

BIBLIOGRAFÍA

1. Marinelli M, de Palma L. The external rotation method for reduction of acute anterior shoulder dislocations. J Orthop Traumatol 2009; 10: 17-20.
2. Betz ME, Traub SJ. Bilateral posterior shoulder dislocations following seizure. Intern Emerg Med 2007; 2: 63-65.
3. Maculé F, Sastre S. Missed bilateral posterior glenohumeral dislocation. Eur J Orthop Surg Traumatol 2004; 14: 239-241.
4. Robinson CM, Aderinto J. Posterior shoulder dislocations and fracture-dislocations. J Bone Soint Surg Am 2005; 87A: 639-650.
5. Isofidis MI, Giannoulis I. Simultaneus bilateral posterior dislocation of the shoulder: diagnostic problems and management. A case report. Knee Surg Sports Traumatol Artrhorsc 2006; 14: 766-770.
6. Singh BJ, Sinha S. Bilateral posterior fracture dislocation of shoulder: a case report. Eur J Othop Surg Traumatol 2004; 14: 116-118.
7. Nicola FG, Ellman H.Bilateral posterior fracture-dislocation of the shoulder treated with a modification of the McLaughlin procedure. A case report. J Bone Joint Surg Am 1981; 63A: 1175-1177.
8. Brackstone M, Patterson SD, Kertesz. Triple “E” syndrome: bilateral locked fracture-dislocation of the shoulders. Neurology 2001; 56: 1403.
9. Özer H, Baltaci G, Selek H, Turanli S. Opposite-direction bilateral fracture dislocation of the shoulders after an electric shock. Arch Orthop Trauma Surg. 2005; 125: 499-502.
10. Naga VG, Jayanthi, Logan AJ, Wootton JR. Traumatic bilateral posterior fracture-dislocation of shoulders. Eur J Trauma 2004; 30: 409-411.
11. Robinson CM, Akhtar A, Mitchell M, Beavis C. Complex posterior fracture-dislocation of the shoulder. Epidemiology, injury patterns, and result of operative treatment. J Bone Joint Surg Am 2007; 89A: 1454-1466.
12. O’Demirhan M, Yavuzer Y, Alturfan A. Bilateral posterior fracture-dislocation of the shoulder revealing unsuspected brain tumor: case presentation. J Shoulder Elbow Surg 2001; 10: 95-96.
13. Gerber C. Lambert SM. Allograft reconstruction of segmental defects of the humeral head for the treatment of chronic locked posterior dislocation of the shoulder. J Bone Joint Surg Am 1996; 78A: 376-382..

Entidades patrocinadoras

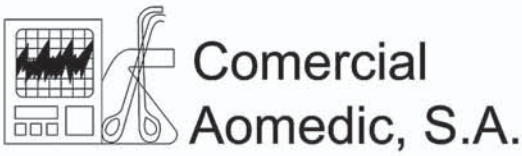

Con la colaboración de

www.janssen-cilag.es

Pº de Las Doce Estrellas, 5-7
28042 Madrid

Reunión Intercongresos
SOGACOT 2009

Actualizaciones en Patología del pie y tobillo

Sábado, 23 de Mayo de 2009

Parador de Monforte de Lemos - Sala de Conferencias

Plaza Luis de Góngora y Argote, s/n. 27400 Monforte de Lemos

DEGENERACION DISCAL, INGENIERIA TISULAR… EL FUTURO

Ulloa MAD[1]
[1] Servicio de COT, Hospital Clínico de Santiago de Compostela.

RESUMEN

El disco intervertebral sufre un proceso degenerativo siguiendo un ciclo de eventos consecutivos, que lo transforman de un tejido hidratado y con unas propiedades mecánicas aptas para la distribución de cargas a otro mucho menos capacitado para dicha misión. Algunas veces esta pérdida de propiedades conlleva una sintomatología dolorosa, bien por estimulación de terminaciones nerviosas locales, bien por irritación de raíces nerviosas vecinas mediante moléculas producidas o liberadas en este proceso degenerativo.

Es difícil discernir la separación entre el proceso que se podría considerar normal por la edad y lo patológico; probablemente a nivel molecular y tisular sea lo mismo, pero en unas personas origina sintomatología y en otros no. Los estudios sobre un componente genético en la degeneración discal están dando resultados, pero complejos. Parece ser que la patología podría considerarse como una aceleración de dicha degeneración. Con todo, dicho proceso es muy complejo; si bien la desestructuración interna del disco intervertebral con el paso del tiempo es conocida desde hace tiempo[1] y aunque se sabe que la célula discal en el adulto es de estirpe condral y se han definido marcadores celulares para diferenciar las células discales de otros condrocitos[2, 3], realmente no se sabe con certeza ni tan siquiera identificar la estirpe celular implicada[4].

Se trata de un campo en plena ebullición de producción científica, lo que dificulta que una revisión esté actualizada, pero hay que acotarlas en algún momento y de alguna manera: es muy posible que el lector sepa de algún artículo no citado aquí, pero los conceptos clave y la situación actual, a comienzos de 2008, están razonablemente reflejadas.

PALABRAS CLAVE

degeneración discal, disco intervertebral, medicina regenerativa.

Correspondencia:
MAD Ulloa
Servicio de COT, Puerta 012 Edificio B, planta baja
Hospital Clínico Santiago de Compostela
Travesía da Choupana s/n
15706 Santiago de Compostela, A CORUÑA
TLF. 981 951 012
email: madxxuno@hotmail.com

SPINAL DISC DEGENERATION, TISSUE ENGINEERING, … THE FUTURE

SUMMARY

The intervertebral disc undergoes a degenerative process following a cycle of consecutive events. This events change the disc from a hydrated tissue with good mechanical properties for the charge distribution to other much less enabled for this mission. Sometimes this loss of properties entails a painful group of symptoms, either by stimulation of local nervous completions, or by irritation by neighboring nervous roots by molecules produced or released in this degenerative process.

It is difficult to discern the separation between the process that could be considered normal by the age and the pathology. Probably it is the same at molecular and tissue level, but in any people it originates symptomatology and in others not. Studies on a genetic component in the spinal disc degeneration are giving results, but they are complex. Apparently the pathology could be considered like an acceleration of this degeneration. However, this process is very complex. Although the internal dismantling of the intervertebral disc over the years is well-known for a long time and although it knows that the discal cell in the adult is of chondral ancestry and cellular markers have been defined to differentiate the discal cells from other chondrocytes, it is not really known with certainty to identify the implied cellular ancestry.

This one is a field in full boiling of scientific production, which makes difficult that a revision is updated, but is necessary to raise them. It is very possible that the reader knows of some article nonmentioned here, but the key concepts and the present situation, at the beginning of 2008, are reasonably reflected.

KEY WORDS

spinal disc degeneration, intervertebral disc, regenerative medicine.

1. Lo que aparentemente conocemos

La secuencia de la degeneración de la columna lumbar comienza en el disco intervertebral[5, 6]. Es posible que comience en la primera década de la vida, con la desaparición de los restos de notocorda, evento característi-

co de la especie humana y no de todos los mamíferos. A continuación se produce una disminución de la permeabilidad de los platillos vertebrales, con lo que disminuye el paso de nutrientes desde el cuerpo vertebral (bien irrigado de sangre) al disco intervertebral (avascular); este proceso progresivo de impermeabilización de los platillos vertebrales si que parece que va imponiéndose en la literatura como el inicio de la cascada degenerativa discal. Por la pérdida de altura y de volumen, el disco pierde sus propiedades mecánicas de colchón de la unidad funcional vertebral, con lo se produce una hipermovilidad segmentaria entre las vértebras (inestabilidad) con el consiguiente aumento de solicitaciones mecánicas sobre los elementos posteriores (carillas) y la aparición de la artrosis a dicho nivel. Finalmente, entre la hipermovilidad, la pérdida de altura y la osteofitosis de las carillas, se producen los atropamientos nerviosos, tanto la estenosis de canal como los atropamientos en los recesos laterales.

A nivel molecular se sabe desde hace más de veinte años[7] que se altera el equilibrio de una serie de sistemas de enzimas/inhibidores, con especial protagonismo de las metaloproteinasas[8]. Se activa una cascada bioquímica, con una fragmentación y pérdida de proteoglicanos, deshidratación y muerte celular[9]. Se trata de un proceso con un determinismo marcado, que comienza a objetivarse en la segunda década de la vida mediante un acúmulo de CML (N-carboximetil lisina; producto final estable de la acción de los radicales libres sobre las proteínas), lo que denota un estrés tisular oxidativo y con la aparición de alteraciones fenotípicas del colágeno discal, especialmente la disminución del colágeno IV y el aumento del colágeno X[10] que se acompaña por un descenso de los vasos que atraviesan el platillo vertebral[11].

Hay una menor nutrición del disco y una disminución del número de células viables[9-12], acompañado de una senectud celular (¿apoptosis sólo o algo más?). Todo ello conlleva cambios en la matriz proteica, acúmulo de detritus y una pérdida de las propiedades mecánicas del tejido que acarrea una fatiga mecánica de la matriz. El proceso molecular tiene un correlato en pruebas de imagen (RNM) que muestra la progresiva degeneración de un disco intervertebral[13].

Hay factores genéticos que parecen estar implicados en una degeneración acelerada del disco intervertebral[14-16], especialmente en genes asociados al colágeno y la unión entre sus cadenas; así se han identificado los genes COL9A2[17], COL9A3[18], CILP–proteína de la capa intermedia del cartílago–[19], COL11A1[20] y AGC1–agrecanos[21]. Esto es, factores genéticos que condicionan la formación de un tejido discal menos apto para soportar la disipación y transmisión de cargas mecánicas al estar alterada su estructura microscópica tridimensional.

¿Estamos ante algo que sea reversible o, cuanto menos, modulable? Esta es la encrucijada a la que se enfrenta la medicina regenerativa de los procesos degenerativos. En este caso concreto, hay más factores que intervienen en la lumbalgia, pero sería ingenuo ignorar la fuerte relación existente entre ambos[22].

2. En busca de posibles soluciones

Al conjunto de un disco vertebral con los dos hemicuerpos vertebrales adyacentes, las carillas y el complejo ligamentario anterior y posterior se le denomina “unidad funcional vertebral” (UFV), por ser el elemento básico que se repite para conformar una columna vertebral desde el punto de vista biomecánico. Para el tratamiento quirúrgico de la UFV dañada clásicamente se ha recurrido a su artrodesis, pero el interés de intentar mantener la función ha llevado a diseñar estrategias de “mantenimiento del movimiento” (*motion preservation*). En esta línea han surgido: a) las artroplastias totales y las nucleares, muy debatidas las primeras y ya casi abandonadas las segundas; b) la inyección de sustancias inertes en el disco, para restituir las funciones mecánicas con una estructura no viva, y c) la terapia de regeneración discal, basada bien en la inyección de diversas moléculas en el disco dañado, o bien en la inyección de células.

La discusión sobre las líneas de artroplastias y la inyección de sustancias inertes queda fuera de la perspectiva de este artículo. Personalmente, en el momento presente, me decanto claramente por la vía regenerativa ante: a) las expectativas a medio-largo plazo de las artroplastias, así como las implicaciones técnicas de sus complicaciones; b) el desarrollo e incertidumbre de futuro de las sustancias inertes, y c) el intento de restituir su integridad (aunque sea parcialmente) a los tejidos biológicos dañados siempre es más fisiológico que sustituirlos (prótesis) o anularlos funcionalmente (artrodesis).

La medicina regenerativa debe de considerar el disco intervertebral globalmente, con los platillos vertebrales como zona de anclaje físico y como área de paso de nutrientes; así como el disco en sí mismo, con su núcleo pulposo y su anillo fibroso, al que algunos incluso dividen en anillo interno (más celular) y externo (más fibroso). Quizá esta subdivisión del disco pudiera resultar un tanto artificiosa a efectos de la medicina regenerativa, ya que el núcleo pulposo pierde sus células notocordales durante la infancia y porque un disco con núcleo pulposo identificable probablemente no precise de ningún tratamiento. He aquí una disyuntiva: ¿tratar discos asintomáticos de manera preventiva? ¿Con qué criterio, genético y/o biomecánico? Por otra parte, se me hace un tanto artificioso el diferenciar con tanta precisión zonas en un disco con la experiencia quirúrgica de extraer tejido discal degenerativo y con la desaparición precoz en el proceso degenerativo de las diferentes zonas del disco en las pruebas de imagen[13].

Puesto que es difícil imaginar en el momento actual un modo de revertir el proceso de disminución de la permeabilidad del platillo vertebral, tal vez en principio deberíamos centrarnos en frenar o detener el proceso degenerativo con un tejido vivo (y, por tanto, con capacidad de mantenimiento autónomo). Parece importante el papel del núcleo pulposo en el mantenimiento del disco, incluso se ha visto que las células notocordales son capaces de estimular la migración de condrocitos de los platillos vertebrales al disco mediante la producción de factores solubles[23], lo que evoca otra duda: las células discales son de estirpe condral pero diferentes de los condrocitos, ¿o son realmente condrocitos que se adaptan a un entorno especial?

Otra gran duda es si la reparación del disco, una vez este es sintomático, conlleva un grado de impermeabilización de los platillos tal que el entorno del disco sea demasiado hostil para cualquier tejido vivo que ese

implante[24-26]. No obstante hay trabajos experimentales en animales que muestran que no necesariamente se obtienen mejores resultados si se actúa en grados más precoces de degeneración –si bien cabría plantear objeciones por el modelo experimental de degeneración empleado–, ni las células discales (¿"condrocitos-colonos"?) en un disco en degeneración tienen un grado de viabilidad tan bajo como parece[27]. No obstante, si planteamos la medicina regenerativa como un medio de ganar tiempo, preservando el movimiento y controlando los síntomas de la unidad funcional vertebral, hasta que sea inevitable su anulación y sacrificio, parece que es el camino correcto.

3. La medicina regenerativa

3.1. Vías de actuación

La medicina regenerativa del disco intervertebral presenta dos vías de actuación, no excluyentes entre sí: a) inyección intradiscal de determinadas moléculas, bien directamente o mediante la introducción de material genético para producirlas y b) implantes celulares.

a) Las moléculas.

Los mecanismos de regulación a nivel discal son sobre todo auto y paracrinos, al ser el disco un "santuario" avascular, se ha visto como algunos factores de crecimiento, como el EGF y la BMP-7 aumentan el número de células y la cantidad de matriz extracelular[28], así como también el GDF-5[29]. Actualmente no hay tratamientos biológicos para la degeneración discal, pero sí existen una serie de moléculas potencialmente utilizables: a) anticatabólicos, b) estimulantes de mitosis, c) moduladores de diferenciación condrogénicos y d) reguladores intracelulares[30-31].

Por lo que respecta a los anticatabólicos, cabe diferenciar los que actúan sobre el equilibrio anabolismo/catabolismo y los que actúan sobre el ritmo metabólico. Entre los primeros tenemos los TIMP-1 y TIMP-2 (Inhibidor Tisular de Metaloproteinasas 1 y 2) que, como su nombre indica, inhiben las Metaloproteinasas que participan en el proceso degenerativo de manera crucial y entre los segundos el IL-1Ra (antagonista del receptor de Interleukina 1) y el infliximab (inhibidor del TNF alfa). En cuanto a los estimuladores de mitosis tenemos el EGF y los inhibidores de apoptosis IGF-1 (cuyo efecto disminuye con la edad) y PDGF. La vía de los morfógenos condrogénicos resulta atractiva, ya que pueden "revertir" tejido fibroso a condroide y en ella encontramos las BMP 2 y 7 y el GDF-5 (este último probablemente el de mayor querencia por la diferenciación específicamente condroide). Por último, los reguladores intracelulares son una alternativa poco desarrollada hasta el momento, pero se ha visto un efecto positivo de las proteínas Smad, de Sox9 y de LMP-1, esta última una molécula reguladora intracelular que induce la secreción de múltiples citoquinas por los leucocitos y los osteoblastos[30-32].

No obstante, existen unos problemas muy importantes ya que se desconoce la dosis necesaria de cada factor para producir el efecto así como eventuales interacciones entre ellos –sinergias, inhibiciones, etc.–, cuál es el número idóneo de células para implantar, lograr controlar unos factores que en sí mismos son pleiotrópicos y, sobre todo, asegurar una nutrición al tejido que hemos regenerado en un ambiente de hiponutrición que, probablemente, ha acarreado la degeneración[29].

b) Las células.

Existen multitud de trabajos experimentales con diferentes maneras de introducir células: extirpación-reinserción[33], reinserción de células discales estimuladas[34], aloinjerto discal[35] –todos ellos por el mismo equipo investigador entre 1998 y 2001– y, más recientemente (2004 en adelante), el empleo de células mesenquimales[36-39]; incluso se baraja la posibilidad de inmortalizar una línea celular de células discales[40].Todos estos trabajos muestran resultados muy prometedores, pero: a) el modelo degenerativo es muy criticable, ya que suelen ser muy agresivos y probablemente no reproduzcan la cascada degenerativa contra la que intentamos luchar, por lo que los resultados no son extrapolables a la práctica clínica ; y b) la estirpe celular a la que queremos llegar no está totalmente definida[2-4], aún no sabemos cual es la identidad propia de la célula discal, se sabe que la estirpe es condroide y que no son condrocitos como en otras zonas de la anatomía (¿son otra especie celular o es un condrocito con una maduración especial por el entorno?) (Figura 1). Si no sabemos cual es la célula exactamente con la que hay que repoblar el disco, la validez de los estudios realizados queda mermada.

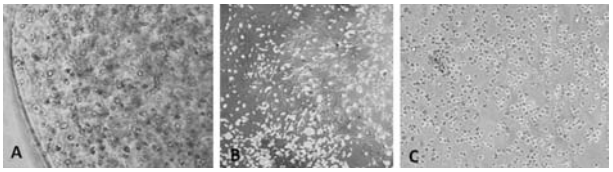

Figura 1: Células discales cultivadas en alginato (A), en alginato mediante microscopía confocal (B), y en politetilenglicol (C).

Los investigadores son conscientes de estas limitaciones y así lo expresan en las discusiones de sus trabajos, sin olvidar la duda acerca de si el disco al hacerse sintomático está ya tan alterado que es incapaz de mantener un tejido vivo que se le implante[26, 27]. De hecho, los expertos en el campo hablan de que habrá que esperar entre 10 y 15 años para obtener evidencia científica en medicina regenerativa clínica en la especia humana.

3.2. El camino recorrido.

Se ha trabajado con moléculas en animales, obteniéndose resultados prometedores[41]. Se ha trabajado con células mesenquimales auto y alogénicas, vírgenes o estimuladas mediante cocultivo con tejido discal o diversas moléculas (citoquinas, morfógenos, factores de transcripción), se ha estudiado la relación entre potencial regenerativo y estadio de regeneración, viéndose que no necesariamente se logra mejor resultado cuanto más precoz sea la intervención terapéutica y se ha estudiado el problema del andamiaje para las células introducidas) y los métodos de introducción[42], sin encontrar soluciones definitivas hasta la fecha. Hay algún estudio preclínico en desarrollo con células humanas mediante la técnica de cocultivo directo con células discales[43].

En España se está comenzando a trabajar en este campo. Así, cabe citar la contribución del autor en este campo, a) corroborando que el perfil bioquímico del tejido discal varía en diversas situaciones clínicas, con

especial trascendencia en las diferencias entre el tejido degenerativo y el de hernias discales, así como que en las escoliosis (como ya había señalado previamente algún otro autor, si bien no siendo una opinión unánime) existe un patrón de cierta degeneración, por lo que no pueden tomarse como tejido discal control normal[44] y b) estudiando matrices de cultivo y comprobando la escasa mortalidad celular tras un pase por aguja fina (la ideal para inyección intradiscal, ya que una punción muy grande se sabe que, en sí misma, desencadena la degeneración del disco puncionado)[45]. También debe citarse el trabajo de la Universidad de Salamanca[46], trabajando con células obtenidas a partir de células mesenquimales en un modelo degenerativo en conejos y es posible que haya otros grupos en marcha.

4. ¿El futuro?… *Caveat*

No se conocen completamente: a) la fisiopatología de la enfermedad degenerativa discal (¿habrá algún factor que anule cualquier intento de inhibir el proceso degenerativo?), b) ni los cambios a nivel celular y molecular (si fuese posible, ¿es fisiológico revertir totalmente el proceso?), c) ni el fenotipo de la(s) célula(s) discal(es) (¿cómo duplicar algo que no sabemos exactamente cómo es?¿cómo sabemos que lo que obtenemos son células discales?) y, además, d) no hay un modelo fisiológico de la enfermedad degenerativa discal, o no lo había hasta hace poco, puesto que la deprivación de nutrientes parece ser el mecanismo principal y en el que se están desarrollando varios modelos[42].

Por último, ¿el ambiente del disco intervertebral degenerado podrá mantener un implante biológico satisfactoriamente? Es posible que sí[27] y por ello pienso, como muchos autores cuyos trabajos se han citado en este artículo, que es una vía terapéutica por la que merece la pena encaminarnos.

BIBLIOGRAFÍA

1. Coventry MB, Ghormley RK, Kernohan JW. The intervertebral disc: its microscopic anatomy and pathology. Part I: Anatomy, development, and pathology. J Bone Joint Surg 1945; 27A: 233-47.
2. Poiraudeau S, Monteiro I, Anract Ph, Blanchard O, Revel M, Corvol MTh. Phenotipic characteristics of rabbit intervertebral disc cells. Spine 1999; 24: 837-844.
3. Rajpurohit R, Risbud MV, Ducheyne P, Vresilovic EJ, Shapiro IM. Phenotipic characteristics of the nucleus pulposus expression of hypoxia inducing factor-1, glucose transporter-1 and MMP-2. Cell Tissue Res 2002; 308: 401-407.
4. Alini M. Cellular markers specific to disc cells: fact or fiction. Proc World Forum Spine Research: Intervertebral Disc 2008: 53.
5. Kirkaldy-Willis WH, Wedge JH, Young-Hing K, Reilly J. Pathology and pathogenesis of lumbar spondylosis and stenosis. Spine 1978; 3: 319.
6. Yong-Hing K, Kirkaldy-Willis WH. The pathophysiology of degenerative disease of the lumbar spine. Orthop Clin North Am 1983; 14: 491-504.
7. Sedowofia KA, Tomlinson IW, Weiss JB, Hilton RC, Jayson MIV. Collagenolytic enzyme system in human intervertebral disc. Spine 1982; 7: 213-222.
8. Crean LKG, Roberts S, Jaffray DC, Eisenstein SM, Duance VC. Matrix metalloproteinases in the human intervertebral disc: role in disc degeneration and scoliosis. Spine 1997; 24: 2877-2884.
9. Buckwalter JA. Aging and degeneration of human intervertebral disc. Spine 1995; 20: 1307-1314.
10. Nerlich AG, Schleicher E, Boos N. Inmunologic markers for age related changes in human lumbar intervertebral discs. Spine 1997; 22: 2781-2795.
11. Boos N, Weissbach S, Rohrbach H, Weiler C, Spratt KF, Nerlich AG. Classification of age-related changes in lumbar intervertebral discs. Spine 2002; 27: 2631-2644.
12. Cherkasov VV. Quantitative and qualitative cellular changes in the vertebral disc ontogeny. Ortop Travmatol Protez 1989; 12: 37-40.
13. Thompson JP, Pearce RH, Schechter MT, Adams ME, Tsang IKY, Bishop PB. Preliminary evaluation of a scheme for grading the gross morphology of the human intervertebral disc. Spine 1990; 15: 411-415.
14. Battie MC, Haynor DR, Fisher LD, Gill K, Gibbons LE, Videman T. Similarities in degenerative findings on magnetic resonance images of the lumbar spines of identical twins. J Bone Joint Surg 1995; 77: 1662-1670.
15. Matsui H, Kanamori M, Ishihara H, Yudoh K, Naruse Y, Tsuji H. Familial predisposition for lumbar degenerative disc disease: a case-control study. Spine 1998; 23: 1029-1034.
16. Sambrook PN, MacGregor AJ, Spector TD. Genetic influences on cervical and lumbar disc degeneration: a magnetic resonance imaging study in twins. Arthritis Rheum 1999; 42: 366-372.
17. Annunen S, Paassilta P, Lohiniva J, Perala M, Pihlajamaa T, Karppinen J, Tervonen O, Kroger H, Lahde S, Vanharanta H, Ryhanen L, Goring HHH, Ott J, Prockop DJ, Ala-Kokko L. An allele of COL9A2 associated with intervertebral disc disease. Science 1999; 285: 409-412.
18. Paassilta P, Lohiniva J, Goring HHH, Perala M, Raina SS, Karppinen J, Hakala M, Palm T, Kroger H, Kaitila I, Vanharanta H, Ott J, Ala-Kokko L. Identification of a novel common genetic risk factor for lumbar disk disease. JAMA 2001; 285: 1843-1849.
19. Seki S, Kawaguchi Y, Chiba K, Mikami Y, Kizawa H, Oya T, Mio F, Mori M, Miyamoto Y, Masuda I, Tsunoda T, Kamata M, Kubo T, Toyama Y, Kimura T, Nakamura Y, Ikegawa S. A functional SNP in CILP, encoding cartilage intermediate layer protein, is associated with susceptibility to lumbar disc disease. Nature Genet 2005; 37: 607-612.
20. Mio F, Chiba K, Hirose Y, Kawaguchi Y, Mikami Y, Oya T, Mori M, Kamata M, Matsumoto M, Ozaki K, Tanaka T, Takahashi A, Kubo T, Kimura T, Toyama Y Ikegawa S. A functional polymorphism in COL11A1, which encodes the alpha-1 chain of type XI collagen, is associated with susceptibility to lumbar disc herniation. Am J Hum Genet 2007; 81: 1271-1277.
21. Kawaguchi Y, Osada R, Kanamori M, Ishihara H, Ohmori K, Matsui H, Kimura T. Association between an aggrecan gene polymorphism and lumbar disc degeneration. Spine 1999; 24: 2456-2460.
22. Moore RJ. The vertebral endplate: disc degeneration, disc regeneration. Eur Spine J 2006; 15(suppl 3): S333-S337.
23. Kim KW, Ha KY, Lee JS. Notochordal cells stimulate migration of cartilage endplate chondrocytes of the intervertebral disc in in vitro cell migration assays. Proc World Forum Spine Research: Intervertebral Disc 2008: 57.
24. Nguyen-Minh C, Haughton VM, Papke RA, An H,Censky SC. Measuring diffusion of solutes into intervertebral disks with MRI and paramagnetic contrast medium. Am J Neuroradiol 1998; 19: 1781-1784.
25. Rajasekaran S, Babu JN, Arun R, Armstrong BR, Shetty AP, Murugan S. A study of diffusion in human lumbar discs: a serial MRI study documenting the influence of the endplate on diffusion in normal and degenerate discs. Spine 2004; 29: 2654-2667.
26. Urban J, Boubriak O, Grunhagen T, Zhou SH. Nutrition of the intervertebral disc: it´s role in degeneration and regeneration of the intervertebral disc. Proc World Forum Spine Research: Intervertebral Disc 2008: 8.
27. Johnson WE, Roberts S .Rumours of my death may have been greatly exaggerated´: a brief review of cell death in human intervertebral disc disease and implications for cell transplantation therapy. Biochem Soc Trans 2007; 35: 680-682.
28. Masuda K, Oegema TR, An HS. Growth factors and treatment of intervertebral disc degeneration. Spine 2004; 29: 2757-2769.
29. Chujo T, An HS, Akeda K, Miyamoto K, Muehleman C, Attawia M, Andersson G, Masuda K. Effects of GDF-5 on the intervertebral disc: in vitro bovine study and in vivo rabbit disc degeneration model study. Spine 2006; 31: 2909-2917.
30. Yoon ST. Molecular therapy of the intervertebral disc. Spine J 2005; 5: 280S-286S.
31. Yoon ST,Patel NM. Molecular therapy of the intervertebral disc. Eur Spine J 2006; 15(suppl 3): S379-388.
32. Yoon ST, Park JS, Kim KS, Li J, Attallah-Wasif ES, Hutton WC,Boden SD. LMP-1 upregulates intervertebral disc cell production of proteoglycans and BMPs in vitro and in vivo. Spine 2004, 29: 2603-2611.
33. Nishimura K, Mochida J. Percutaneous reinsertion of the nucleus pulposus. Spine 1998; 23: 1531-1539.
34. Okuma M, Mochida J, Nishimura K, Sakabe K, Seiki K. Reinsertion of stimulated nucleus pulposus cells retards intervertebral disc degeneration. J Orthop Res 2000; 18: 988-997.
35. Nomura T, Mochida J, Okuma M, Nishimura K, Sakabe K. Nucleus pulposus allograft retards intervertebral disc degeneration. Clin Orthop Rel Res 2001; 389: 94-101.
36. Crevensten G, Walsh AJ, Ananthakrishnan D, Page P, Wahba GM, Lotz JC. Intervertebral disc cell therapy for regeneration: MSC implantation in rat IV discs. Ann Biomed Eng 2004; 32: 430-434.
37. Sakai D, Mochida J, Yamamoto Y, Nomura T, Okuma M, Nishimura K, Nakai T, Ando K, Hotta T. Transplantation of mesenchymal stem cells embedded in Atelocollagen® gel to the intervertebral disc: a potential the-

rapeutic model for disc degeneration. Biomaterials 2003; 24: 3531-3541.
38. Sakai D, Mochida J, Iwashima T, Watanabe T, Nakai T, Ando, Hotta T. Differentiation of mesenchimal stem cells transplanted to a rabbit degenerative disc model. Spine 2005; 30: 2379-2387.
39. Steck E, Bertram H, Abel R, Chen B, Winter A, Richter W. Induction of intervertebral disc-like cells from adult MSC. Stem Cells 2005; 23: 403-411.
40. Iwashima T, Mochida J, Sakai D, Yamamoto Y, Miyazaki T, Ando K, Hotta T. Feasibility of using a human nucleus pulposus cell line as a cell source in cell transplantation therapy for intervertebral disc degeneration. Spine 2006; 31: 1177-1186.
41. Walsh AJL, Bradford DS, Lotz JC. In vivo growth factor treatment of degenerated intervertebral discs. Spine 2004; 29: 156-163.
42. Leung VYL, Chan D, Cheung KMC. Regeneration of intervertebral disc by mesenchymal stem cells: potentials, limitations, and future directions. Eur Spine J 2006; 15(suppl 3): S406-413.
43. Sakai D, Hiyama A, Serigano K, Tamura F, Nakai T, Mochida J. Ceel-mediated therapy for intervertebral disc repair. Proc World Forum Spine Research: Intervertebral Disc 2008: 79.
44. Ulloa MAD, Silva MT. Inflammatory mediators in raw discal tissue in several clinical situations. Eur Spine J 2005;14(suppl 1): S62.
45. Ulloa MAD, Couceiro R, Silva M. Cultivo de células discales: efecto de la matriz de cultivo y del pase por aguja fina. Proc GEER 2006.
46. Blanco JF, Sánchez-Guijo F, Graciani I, Garcia J, Barbado V, De Pedro JA, Del Cañizo MC. Células madre mesenquimales humanas en un modelo de discopatía intervertebral. Proc GEER 2007.

Innovación constante

NexGen® Rodilla Gender Solutions™

Porque las mujeres y los hombres son diferentes

La primera prótesis de rodilla que se adapta mejor a la anatomía femenina. Su diseño con tres características únicas aborda los problemas clínicos más frecuentemente observados en pacientes de sexo femenino, como el sobre-dimensionamiento anterior, el dolor anterior postoperatorio de la rodilla y mal-recorrido de la rótula.

Sistema para revisión acetabular en Metal Trabecular™

Aúna las características únicas de la tecnología de metal trabecular y la capacidad de plantear soluciones individualizadas gracias a una amplia gama de implantes modulares.

Prótesis de cadera modular Zimmer® M/L Taper con tecnología Kinectiv™

Diseñada para restaurar el centro de rotación

Permite ajustar con facilidad y de forma independiente las principales dimensiones cinemáticas (longitud de la pierna, offset y ante/retroversión) para restaurar una cinemática adecuada y contribuir así a mejorar la satisfacción global del paciente.

Cemento óseo Hi-Fatigue™*

La fórmula del éxito

Los cirujanos aprecian sus excelentes características de manipulación, sin necesidad de preenfriar los componentes. Sus cortos tiempos de mezcla y de espera posibilitan una fase de trabajo prolongada. Sus propiedades mecánicas dinámicas confieren una mayor fiabilidad en condiciones de carga cíclica a largo plazo.

* HiFatigue™ es una marca registrada de aap Biomaterials GmbH & Co. KG

Innovación constante. Zimmer es líder mundial en implantes para cirugía reconstructiva ortopédica, para columna y para traumatismos, implantes dentales y otros productos de cirugía ortopédica. Zimmer opera en más de 25 países de todo el mundo y vende productos en más de 100 países. Nuestra misión es desarrollar, fabricar y comercializar a nivel mundial productos ortopédicos de la máxima calidad para cirugía reparadora, artroplastias y cirugía regenerativa. Para llevar a cabo esta misión contamos con la colaboración de más de 8.500 empleados en todo el mundo.

2008 Zimmer GmbH

zimmer

www.zimmer.com

Revista patrocinada por Remeco, S.A.