acta Ortopédica gallega

ISSN 1699-0471
D.L.: OU-13-2005

Vol.3 Nº2
Año 2007

SUMARIO

IN MEMORIAM
DR. J.A. PERNAS PUENTE-PENAS
DR. M. RAMALLAL MOLINA
Dr. Héctor Fraga García — Pag. 31

EDITORIAL
CIRUGÍA MINIMAMENTE INVASIVA EN COLUMNA LUMBAR ¿ES VERDADERAMENTE SUPERIOR? — Pag. 33
Dr. Casal Moro, R.

ORIGINALES
MANEJO QUIRÚRGICO DE LA DISPLASIA DEL DESARROLLO DE LA CADERA EN NIÑOS DEAMBULANTES — Pag. 35
Quintela-Martínez A., Souto-González N., González-Herranz P.

PLASTIA CON TENDÓN DEL CUÁDRICEPS PARA LAS ROTURAS INVETERADAS DEL TENDÓN DE AQUILES — Pag. 41
Arriaza R.; Fernández- Rodríguez J.C.; Couceiro G.; Aizpurúa J.; Prego A.; Gómez-García S.

NOTAS CLÍNICAS
ACROPATÍA ULCEROSA MUTILANTE SEUDOSIRINGOMIÉLICA DE LOS MIEMBROS INFERIORES (ACROPATÍA DE BUREAU-BARRIERE) — Pag. 45
Rozado-Castaño A., Fiaño-Aviles L.

INFECCIÓN TUBERCULOSA DE ALOINJERTO EN PACIENTE CON OSTEOSARCOMA — Pag. 49
González-Bedia M., Cobelo-Romero E., de la Fuente C., Downey-Carmona J., González-Herranz P.

DOLOR Y DIFICULTAD PARA EL ASEO Y LA SEDESTACIÓN EN TETRAPARESIA ESPÁSTICA — Pag. 53
Sánchez-Gómez P., Tatay-Díaz A., Farrington-Rueda D.M.

LUXACIÓN TRAUMÁTICA DE CADERA EN UN NIÑO DE CUATRO AÑOS — Pag. 57
Domínguez-Dorado P., Caeiro-Rey J.R., Santos-Rodríguez A.

REVISIONES
ENFERMEDAD DE PERTHES — Pag. 61
González-Herranz P., de la Fuente-González C., Castro-Torre M.

Revista Oficial de la
Sociedad Gallega de Cirugía Ortopédica y Traumatología

acta ortopédica gallega
Revista Oficial de la Sociedad Gallega de Cirugía Ortopédica y Traumatología

DIRECTOR:
José R. Caeiro Rey

DIRECTORES ADJUNTOS:
Manuel Valle Ortiz
Maximo Alberto Diez Ulloa

COMITÉ DE REDACCIÓN:
Dr. Rafael Arriaza Loureda
Dr. Antonio Fernández Cebrián
Dr. José Manuel Galdo Pérez
Dr. Luis García Rodríguez
Dr. D. Isidro González González
Dr. Pedro González Herránz
Dr. Luis A. Montero Furelos
Dr. Victoriano Souto Rey
Dr. José Suárez Guijarro
Dr. Eduardo Vaquero Cervino

JUNTA DIRECTIVA SOGACOT
PRESIDENTE: Dr. D. Hector Fraga García
VICE-PRESIDENTE: Dr. D. Gonzalo Concheiro Barreiro
SECRETARIO: Dr. D. Luis Antonio Miguel García Rodríguez
VICE-SECRETARIO: Dr. D. Marcelino Gonzaléz-Carreró Lopez
TESORERO: Dr. D. Isidoro López Pérez
VOCALES: Dr. D. Antonio García Moreno, Dr. D. Isidro González González,
Dr. D. Jose Antonio Ceide Nuñez, Dr. D. José Luis Lado Míguez,
Dr. D. Jerónimo Perez Mendaña Goyanes,
Dr. D. Angel Baltar Martínez De La Riva, Dr. D. Alberto Sánchez Mozo

Editada por:
Sociedad Gallega del Cirugía Ortopédica y Traumatología (SOGACOT)
Imprime:
Rodi Artes Gráficas, S.L.
Redacción-Secretaría Editorial:
Trabeculae S.L.
Parque Tecnológico de Galicia, Edif. CEI, nido 39
32900 San Cibrao das Viñas (Ourense)
Tlf.: 988 548 219
Fax: 988 368 188
Correo electrónico: aog@sogacot.org

Las Normas Editoriales de la revista pueden ser consultadas en el portal Web de la Sogacot en la dirección www.sogacot.org/revista

Reservados todos los derechos.
Esta publicación no puede ser reproducida total o parcialmente, por cualquier medio, sin la autorización por escrito del Comité de Redacción.

La Revista **a**cta **o**rtopédica **g**allega no se hace responsable del contenido de los artículos publicados, por tratarse de la opinión de los autores, que asumen la absoluta responsabilidad sobre sobre sus escritos.

Sumario

SUMARIO

IN MEMORIAM
DR. J.A. PERNAS PUENTE-PENAS
DR. M. RAMALLAL MOLINA — Pag. 31
Dr. Héctor Fraga García

EDITORIAL
CIRUGÍA MINIMAMENTE INVASIVA EN COLUMNA LUMBAR ¿ES VERDADERAMENTE SUPERIOR? — Pag. 33
Dr. Casal Moro, R.

ORIGINALES
MANEJO QUIRÚRGICO DE LA DISPLASIA DEL DESARROLLO DE LA CADERA EN NIÑOS DEAMBULANTES — Pag. 35
Quintela-Martínez A., Souto-González N., González-Herranz P.

PLASTIA CON TENDÓN DEL CUÁDRICEPS PARA LAS ROTURAS INVETERADAS DEL TENDÓN DE AQUILES — Pag. 41
Arriaza R.; Fernández- Rodríguez J.C.; Couceiro G.; Aizpurúa J.; Prego A.; Gómez-García S.

NOTAS CLÍNICAS
ACROPATÍA ULCEROSA MUTILANTE SEUDOSIRINGOMIÉLICA DE LOS MIEMBROS INFERIORES (ACROPATÍA DE BUREAU-BARRIERE) — Pag. 45
Rozado-Castaño A., Fiaño-Aviles L.

INFECCIÓN TUBERCULOSA DE ALOINJERTO EN PACIENTE CON OSTEOSARCOMA — Pag. 49
González-Bedia M., Cobelo-Romero E., de la Fuente C., Downey-Carmona J., González-Herranz P.

DOLOR Y DIFICULTAD PARA EL ASEO Y LA SEDESTACIÓN EN TETRAPARESIA ESPÁSTICA — Pag. 53
Sánchez-Gómez P., Tatay-Díaz A., Farrington-Rueda D.M.

LUXACIÓN TRAUMÁTICA DE CADERA EN UN NIÑO DE CUATRO AÑOS — Pag. 57
Domínguez-Dorado P., Caeiro-Rey J.R., Santos-Rodríguez A.

REVISIONES
ENFERMEDAD DE PERTHES — Pag. 61
González-Herranz P., de la Fuente-González C., Castro-Torre M.

acta ortopédica gallega

Vol. 3, Número 2, Diciembre 2007

Dr. J. A. Pernas Puente-Penas

Dr. M. Ramallal Molina

La proximidad en el tiempo de estos desenlaces luctuosos nos determina a esta evocación conjunta para dos amigos, compañeros y miembros fundadores de nuestra Sociedad., bajo el triple imperativo de la amistad, la entrañable contingencia de compartir la actividad profesional en el mismo Servicio hospitalario durante más de un tercio de siglo y el hecho, circunstancial, de presidir la Sociedad Gallega de de Cirugía Ortopédica y Traumatología.

Nos han abandonado dos personalidades en las que, al margen de otras individuales virtudes, concurre un denominador común, digno de encomio y emulación para los que han de continuarlos: su infatigable entrega profesional y su permanente afán de superación, que les ha llevado a las más altas cotas, plasmadas en sus obras y en la consideración de su prestigio.

El Complejo Hospitalario Juan Canalejo y, muy especialmente, su Servicio de Traumatología, así como la Sociedad Gallega de Cirugía Ortopédica, de los que formaban parte esencial en sus respectivos organigramas, acusan profundamente tan sensible pérdida, por cuanto, a la gran aflicción que implica su ausencia, se añade la sustracción de dos de sus más preclaros referentes.

El gran vacío que dejan, inesperado y prematuro, en el seno de sus familias, en el círculo de sus amistades, en el colectivo médico y en esa cuantiosa población representada por tantos beneficiados de su eficiente actividad asistencial, convierten estos funestos acontecimientos en sendas tragedias de imponderable magnitud.

Para todos, y muy especialmente para sus respectivas esposas, Amparo y Cristina, y sus hijos Antonio, César y Jorge Pernas y Manuel, Gonzalo, Luís, Cristina y María Ramallal, nuestra más profunda y sincera manifestación de pesar.

Para ellos, que pervivirán indefinidamente en nuestro recuerdo, paz y sosiego en el más allá.

Héctor Fraga García
Servicio de Cirugía Ortopédica y Traumatología.
Complejo Hospitalario Juan Canalejo. A Coruña
Presidente de la SOGACOT

CIRUGÍA MINIMAMENTE INVASIVA EN COLUMNA LUMBAR ¿ES VERDADERAMENTE SUPERIOR?

Quienes en uno u otro campo de la cirugía utilizamos técnicas mínimamente invasivas (MIS), podemos intentar defender su superioridad sobre las técnicas convencionales justificando así nuestra preferencia. En cirugía vertebral lumbar, siento decepcionar al lector: todavía no existen evidencias científicas que demuestren su superioridad. El diseño y realización de estudios randomizados para comparar técnicas quirúrgicas entraña grandes dificultades. La medicina basada en la evidencia no llega a avalar, como desearíamos, todas nuestras decisiones quirúrgicas y con frecuencia hemos de tomarlas en base a buenos resultados publicados y al sentido común. Salvando las distancias, sirva como ejemplo anecdótico que el uso del paracaídas no está todavía respaldado por estudios randomizados que lo comparen con el salto al vacío sin protección, sin embargo se acepta su eficacia porque ha demostrado buenos resultados y, por supuesto, por sentido común.

Las técnicas mínimamente invasivas experimentan un auge extraordinario desde los años ochenta con la laparoscopia, la artroscopia de rodilla y la cistoscopia entre otras. Después se popularizó la artroscopia de hombro, tobillo y muñeca. Más recientemente se comenzaron a utilizar abordajes reducidos para implantar prótesis de cadera y rodilla, aunque la publicación de determinadas complicaciones están limitando su utilización. En cirugía vertebral también han surgido en los últimos años técnicas mínimamente invasivas para tratar una gran diversidad de patologías[1]. Estas nuevas técnicas parecen muy prometedoras pero dado que aún no hay pruebas irrefutables de su superioridad conviene reformular la pregunta que da titulo al editorial:

¿Hay razones que justifiquen la progresiva aplicación de técnicas mínimamente invasivas en cirugía vertebral lumbar o se trata de una moda pasajera?

Antes de responder, revisemos la situación actual de esta cirugía, sus objetivos, las motivaciones de pacientes y cirujanos, las distintas técnicas, sus limitaciones y los resultados publicados.

Objetivo de las técnicas MIS en columna vertebral

El objetivo primordial es reducir la morbilidad debida al abordaje consiguiendo las mismas metas que con la cirugía convencional. Se intenta ajustar el abordaje, no la técnica, para liberar estructuras neurales (en hernias discales o estenosis), estabilizar un segmento vertebral o lograr la artrodesis. Las técnicas MIS pretenden reducir daño tisular, sangrado, dolor postoperatorio y hospitalización sin añadir inestabilidad al raquis, respetando la musculatura y los ligamentos paravertebrales. Muchas publicaciones han relacionado la denervación y atrofia de la musculatura paraespinal con el síndrome de lumbalgia post cirugía vertebral[2,3] y han marcado una tendencia a reducir el tamaño de los abordajes.

¿Qué desea el paciente y qué opina el cirujano?

Actualmente, nos encontramos frente a un *"nuevo paciente"* que ya no es un sujeto pasivo, sometido a la tutela del médico. Este *"nuevo paciente"* es más activo, más independiente, más preocupado por su salud, más informado y más exigente. Desea ser operado sufriendo poco dolor, pequeña cicatriz y un corto periodo de incapacidad. Confía en las nuevas tecnologías y da por supuesto que conseguirán, los mismos o mejores resultados que las convencionales. Desde su punto de vista *"una incisión grande es un lujo para el cirujano que paga el paciente"*.

¿Y qué opina el cirujano? ¿Debe de plegarse a las demandas del paciente? ¿Puede conseguir los mismos objetivos con menores abordajes? El cirujano valora las nuevas técnicas pero también los resultados y la curva de aprendizaje. No desea añadir complejidad innecesaria a la cirugía y convertir la técnica **MIS** "**M**inimally **I**nvasive **S**urgery" en "**M**aximal **I**ntraoperative **S**tress". Es responsabilidad del cirujano aplicar técnicas seguras y eficientes, su punto de vista podría resumirse así: *"usted decide si se opera y yo decido la técnica que se ha de emplear".*

No obstante, no podemos olvidar que la cirugía del raquis es con frecuencia electiva, dirigida a aliviar el dolor, y que es el paciente quien toma su decisión poniendo en una balanza los síntomas que sufre frente a los inconvenientes de la cirugía que se le propone. De la sensata valoración de ventajas e inconvenientes de cada técnica surgirá la elección del procedimiento que, siendo menos agresivo, permita alcanzar las metas propuestas.

Tipos de técnicas MIS en cirugía de columna lumbar

En los años noventa, Destandau[4] popularizó en Europa un dispositivo para cirugía endoscópica de la hernia discal lumbar. En la misma época, Foley y Smith[5] en USA desarrollaron la discectomía microendoscópica con el sistema MetrX, que reduce aún más el abordaje dilatando los músculos paravertebrales con un tubo de 18 mm de diámetro a través del que se obtiene una excelente visión e iluminación del campo quirúrgico con cámara endoscópica. Diversos autores[6,7] comenzaron a utilizar el sistema MetrX por su eficacia para realizar la liberación radicular, no sólo en hernias discales sino también en estenosis del receso lateral, y en nuestro servicio lo hemos adoptado como técnica habitual en estas patologías.

En 2002, nuevamente Foley[8] desarrolló un sistema para fijación pedicular lumbar con barras y tornillos percutáneos, se denominó *Sextant* por su aspecto similar al sextante que usan los navegantes. Este fijador puede ser implantado de forma percutánea tanto para la artrodesis en patología degenerativa como para la fijación de fracturas toracolumbares sin fusión, tal y como propugnan desde hace años diversos autores[9].

El Sextant se puede complementar con una caja intersomática transforaminal (TLIF) para realizar la artrodesis a través de una pequeña incisión, gracias a los nuevos separadores con valvas adaptables y luz incorporada diseñados por diversos fabricantes.

Limitaciones de las técnicas MIS

Es importante que el cirujano sea consciente de las limitaciones de estas técnicas antes de utilizarlas de forma generalizada. Según nuestra experiencia, que coincide básicamente con la de otros autores, los procedimientos MIS no son adecuados para la liberación en estenosis centrales o congénitas o en reoperaciones con importante fibrosis, así como en fijación vertebral de más de dos niveles y cuando se precisan grandes reducciones en patología traumática o degenerativa.

Además, la curva de aprendizaje impone sus propios límites. Para la cirugía microendoscópica de la hernia discal con sistema MetrX nuestra curva de aprendizaje fue de unos 30 procedimientos, coincidiendo con lo publicado por Nowitzke[10]. Durante este periodo el tiempo quirúrgico se fue reduciendo hasta llegar a ser inferior a 50 minutos.

Para iniciarnos en la implantación del fijador vertebral percutáneo y la caja intersomática, la realización de prácticas en cadáver nos permitió familiarizarnos con la técnica y con las referencias anatómicas.

Resultados publicados

En cirugía microendoscópica de la hernia discal, muchos autores como Perez-Cruet[11] y Muramatsu[12] han publicado buenos resultados. Más recientemente Xiaotao[13] presenta una serie de 873 pacientes frente a un grupo control de 358. Todos los autores coinciden en la disminución de morbilidad postoperatoria y la escasa incidencia de complicaciones. También coinciden en que los resultados a largo plazo y la tasa de reintervenciones no difieren de lo obtenido con técnicas convencionales. Rosen[14] publica buenos resultados en pacientes ancianos que, en muchos casos, tienen además de la hernia un importante componente de estenosis degenerativa del receso lateral. Rigehesso[15] presenta un estudio prospectivo en dos grupos de 40 pacientes comparando la técnica microendoscópica y la abierta, con similares resultados clínicos en ambos, aunque en el grupo endoscópico observó menor cicatriz y sangrado pero mayor tiempo quirúrgico.

Para la fijación vertebral percutánea y la artrodesis intersomática con técnica MIS diversos autores[16,17,18] han publicado buenos resultados en estos tres últimos años. Recientemente, Scheufler[19] compara un grupo de 43 pacientes con TLIF percutáneo frente a una serie de referencia de 67 pacientes y observa una disminución del dolor y sangrado en el grupo percutáneo, sin complicaciones relacionadas con la instrumentación, y obtiene similares resultados clínicos a medio plazo. Finalmente, Shen[20] en un artículo de revisión publicado en 2007 se muestra favorable a la utilización prudente de estas técnicas.

En resumen, ya son muchas las publicaciones que indican que las técnicas mínimamente invasivas en columna lumbar pueden conseguir objetivos y resultados equiparables a los de la cirugía convencional de forma reproducible y segura, y pueden reducir la morbilidad postoperatoria y el periodo de recuperación sin producir mayores complicaciones. Las indicaciones de estas técnicas son similares a las de la cirugía abierta, la elección se realizará según la experiencia personal del cirujano y la patología específica del paciente. Por todo ello, se puede afirmar que la cirugía mínimamente invasiva en columna vertebral lumbar no es una moda pasajera y que, respetando los límites que impone la curva de aprendizaje y la propia técnica, está justificada su progresiva utilización.

Casal Moro, R.
Complejo Hospitalario Universitario de Vigo
Servicio de Cirugía Ortopédica y
Traumatología (Meixoeiro)

BIBLIOGRAFÍA

1.- Minimally Invasive Surgery. Neurosurgery 2002; 51 Suppl 2:1-181.
2.- Sihvonen T, Herno A, Paljarva L, et al. Local denervation atrophy of paraspinal muscles in postoperative failed back syndrome. Spine 1993; 18:575-81.
3.- Dong-Yung K, Sang-Ho L, Sang Ki Ch, Ho-Yeon L. Comparison of Multifidus Muscle Atrophy and Trunk Extension Muscle Strength. Percutaneus versus Open Pedicle Screw Fixation. Spine 2004; 30:123-129.
4.- Destandau J. A special device for endoscopic surgery of lumbar disc herniation. Neurol Res. 1999; 21:39-42.
5.- Foley KT, Smith MM. Microendoscopic discectomy. Tech Neurosurg 1997; 3:301-7.
6.- Khoo LT, Fessler RG. Microendoscopic Decompressive Laminotomy for the Treatment of Lumbar Stenosis. Neurosurgery 2002; 51 (5 suppl):146-54.
7.- Palmer S, Turner R, Palmer RM. Bilateral Decompressive Surgery in Lumbar Spinal Stenosis Associated with Spondylolisthesis: Unilateral Approach and Use of a Microscope and Tubular Retractor System. Neurosurg Focus. 2002 Jul 15;13(1):E4.
8.- Foley KT. Percutaneous pedicle screw fixation of the lumbar spine. Neurosurg Focus. 2001 Apr 15;10(4):E10.
9.- Sanderson PL, Fraser RD, Hall DJ, Cain CM, Osti OL, Potter GR. Short segment fixation of thoracolumbar burst fractures without fusion Eur Spine J 1999; 8: 495-500.
10.- Nowitzke AM, Assessment of the Learning Curve for Lumbar Microendoscopic Discectomy. Neurosurg. 2005; 56, 4: 755-761.
11.- Pérez-Cruet MJ, Foley KT, Isaacs RE, Rice-Wyllie L, Wellington R, Smith MM, Fessler RG. Microendoscopic Lumbar Discectomy: Technical Note. Neurosurgery 2002; 51(5Suppl):129-136.
12.- Muramatsu K, Hachiya Y, Morita C. Postoperative Magnetic Resonance Imaging of Lumbar Disc Herniation: Comparison of Microendoscopic Discectomy and Love's Method. Spine 2001; 26:1599-1605.
13.- Xiaotao W, Suyang Z, Zubin M, Hui Ch. Microendoscopic Discectomy for Lumbar Disc Herniation. Spine 2006; 31, 23: 2689-2694.
14.- Rosen D, O'Toole J, Eichholz K, Hrubes M, et al. Minimally Invasive Lumbar Spine Decompression in the Elderly: Outcomes of 50 patients Aged 75 Years and Older. Neurosurgery 2007; 60:503-510.
15.- Rigehesso O, Falavigna A, Avanzi O. Comparison of Open Discectomy with Microendoscopic Discectomy in Lumbar Herniations. Results of a Randomized Controlled Trial. Neurosurgery 2007; 61:545-549.
16.- Mummaneni P. The mini-open transforaminal lumbar interbody fusion. Neurosurg 2005;57(4 Suppl):256-61.
17.- Schwender J, Holly L, Rouben D, Foley K. Minimally Invasive Transforaminal Lumbar Interbody Fusion (TLIF). J Spinal Disord Tech 2005; 18(suppl 1):S1-S6.
18.- Park Y, Won J. Comparison of One-Level Posterior Lumbar Interbody Fusion Performed With a Mininimally Invasive Approach or a Traditional Open Approach. Spine 2007; 32:537-543.
19.- Scheufler KM, Dohmen H, Vougioukas V. Percutaneus Transforaminal Lumbar Interbody Fusion for the Treatment of Degenerative Lumbar Instability. Neurosurgery 2007;(ONS Supl 2):203-213.
20.- Shen F, Samartzis D, Kahnna A, Anderson D. Minimally Invasive Techniques for Lumbar Interbody Fusions. Orthop Clin N Am 2007; 38:373-386.

MANEJO QUIRÚRGICO DE LA DISPLASIA DEL DESARROLLO DE LA CADERA EN NIÑOS DEAMBULANTES

Quintela-Martínez A., Souto-González N., González-Herranz P.
Servicio de Traumatología y Ortopedia. Hospital Juan Canalejo.
A Coruña.

RESUMEN

El tratamiento de la luxación de cadera en niños deambulantes sigue siendo un reto para los cirujanos ortopédicos infantiles, pues si bien existe consenso en el tratamiento de los niños recién nacidos no ocurre así en los mayores de 18 meses.

Hemos realizado el estudio retrospectivo de 5 pacientes (7 caderas) con luxación congénita de cadera tratados en la edad de la marcha mediante acetabuloplastia y osteotomía femoral varizante, desrotadora y de acortamiento, con un seguimiento mínimo de 18 meses. Preoperatoriamente 3 caderas estaban en grado II y 4 en grado IV de Tönnis. Postoperatoriamente el índice acetabular, el ángulo centro-borde de Wiberg, y el ángulo cérvico diafisario medios se corrigieron en 13º, 83º y 23º respectivamente. Según la clasificación clínica de McKay, 2 pacientes obtuvieron un resultado excelente, 1 un buen resultado y 2 un resultado suficiente, coincidiendo estos pacientes con los que presentaron necrosis avascular (NAV) y con los que habían recibido algún tratamiento previo.

Por tanto, la osteotomía pélvica combinada con osteotomía femoral parece ofrecer unos resultados satisfactorios para el tratamiento de este tipo de pacientes.

PALABRAS CLAVE

displasia del desarrollo de la cadera, deambulante, acetabuloplastia, osteotomía femoral varizante.

SURGICAL MANAGING OF THE DEVELOPMENT OF THE HIP DYSPLASIA IN HOMELESS CHILDREN

SUMMARY

The treatment of the hip dislocation in homeless children continues being a challenge for the infantile orthopaedic surgeons. Although a general consensus exists for the treatment in infants up to age of 18 months, the recommendations for the treatment in older children is not widely accepted. because although it exists consensus in the treatment of the new-born children does not happen thus in the majors of 18 months.

We have realized the retrospective study of 5 patients (7 hips) with congenital hip luxation treated by acetabuloplasty and varus shortening derotational femoral osteotomy, with a minimal follow-up of 18 months. In the preoperatory 3 hips were in degree II and 4 in degree IV of Tönnis. In the postoperatory the acetabular index, the center-edge Wiberg's angle, and the cervicus-diaphisary angle means were corrected in 13º, 83º and 23º, respectively. According to the clinical classification of McKay, 2 patients obtained an excellent result, 1 a good result and 2 a enough result. These patients also presented avascular necrosis (NAV) or had received any previous treatment.

Therefore, the pelvic osteotomy combined with femoral osteotomy seems to offer satisfactory results for the treatment of this type of patients.

KEY WORDS

hip dysplasia, homeless, acetabuloplasty, varus femoral osteotomy.

Correspondencia:
Dr. Pedro González Herránz
Servicio de Traumatología y Ortopedia
Hospital Juan Canalejo
Xubias de Arriba s/n, 15006 A Coruña
E- mail: pgonher@canalejo.org

INTRODUCCIÓN

La incidencia de la Displasia del Desarrollo de la Cadera (DDC), en nuestro medio es de 1/1000 recién nacidos. Su diagnóstico y tratamiento precoces, gracias al aumento de los exámenes físicos realizados al recién nacido y a la aparición de la ecografía, han proporcionado un índice muy alto de buenos resultados, lo que ha hecho que en las últimas décadas el tratamiento de esta patología en niños deambulantes sea excepcional. Aún así, se conti-

núa viendo en niños mayores, en aquellos casos en los que se hace un diagnóstico tardío o erróneo a pesar del despistaje o cuando falla el tratamiento conservador o quirúrgico inicial.

Si bien existe un consenso con respecto a la realización de un tratamiento conservador inicial en niños menores de 12 meses con DCC (reducción cerrada mantenida con arnés de Pavlik o yeso pelvipédico en posición humana en niños muy pequeños, o con tracción cutánea previa y artrografía en niños mayores para asegurar una correcta reducción de la cadera); no existe un consenso tan establecido en niños diagnosticados en la edad de la marcha, para los cuales el tratamiento de esta patología continua siendo un tema controvertido. Se han propuesto varias alternativas de tratamiento (reducción cerrada, reducción cerrada combinada con tracción preoperatoria o tenotomía de aductores, reducción abierta aislada o combinada con osteotomía femoral, pélvica o ambas), al igual que diferentes opciones sobre la edad máxima a la que realizar la primera intervención sobre la cadera afectada, o la edad a la que es mejor rechazar el tratamiento quirúrgico y aceptar un deterioro precoz de la articulación[1,2,3]. En general, el objetivo final del tratamiento será lograr una reducción segura y estable de la cadera lo más anatómica y funcional posible con el menor riesgo de complicaciones: necrosis avascular (NAV) de la cabeza femoral, luxación recurrente o subluxación residual.

En el presente trabajo los autores realizan una revisión retrospectiva de los pacientes con DDC diagnosticados y tratados en la edad de la marcha mediante reducción a cielo abierto y osteotomías femoral y pélvica en un mismo acto quirúrgico.

MATERIAL Y MÉTODOS

Se revisaron retrospectivamente todos los casos recogidos en nuestro hospital de pacientes deambulantes tratados por DDC con reducción abierta combinada con osteotomía pélvica y femoral varizante desrotadora y de acortamiento (Klissic-Janckovich)[4,5]. Se excluyeron a los pacientes con afectaciones neuromusculares.

La intervención quirúrgica se realizó siempre por medio de una doble vía. A través de un abordaje anterior de la cadera tipo Smith-Petersen se realizaba la reducción abierta de la cadera actuando sobre las partes blandas que imposibilitan su reducción cerrada (grasa del pulvinar, ligamento transverso, ligamento redondo, músculo psoas ilíaco, recto anterior y capsulorrafia) y la osteotomía pélvica tipo Salter o Pemberton, que era sintetizada mediante dos agujas de Kirschner (AK), y mediante un abordaje lateral y proximal en el muslo se realizaba la osteotomía femoral desrotadora, de varización y de acortamiento, cuya finalidad era, respectivamente, corregir la anteversión y el valgo y disminuir las tensiones musculares para favorecer la reducción de la cadera. Se empleó como material de síntesis de la osteotomía la placa de Richards pediátrica. La intervención se complementaba con tenotomía percutánea de los músculos adductores. Postoperatoriamente se inmovilizaba a los pacientes con un yeso pelvipédico durante 6-8 semanas. Las 2 AK coxofemorales se retiraban a las 3 semanas mediante una ventana en el yeso. Al cabo de las 8 semanas se permitía a los pacientes la deambulación en carga.

Los pacientes fueron evaluados clínica y radiográficamente. Se revisaron las radiografías preoperatorias, postoperatorias y las realizadas en la última revisión. Se evaluó el grado de luxación según la clasificación de Tönnis6 (Figura 1) y se midieron el Índice Acetabular (IA), el ángulo centro-borde de Wiberg y el ángulo cérvico-diafisario (CDA), comparándose los valores con los de las radiografías postoperatorias, en las que además se analizó la presencia o no de NAV y su grado según la clasificación de Salter (Tabla 1)[7]. Clínicamente los pacientes se evaluaron conforme los criterios descritos por McKay (Tabla 2)[8] que incluye la presencia o ausencia de factores como el dolor, evaluación de la marcha y rango de movilidad. El seguimiento mínimo de los pacientes fue de 18 meses.

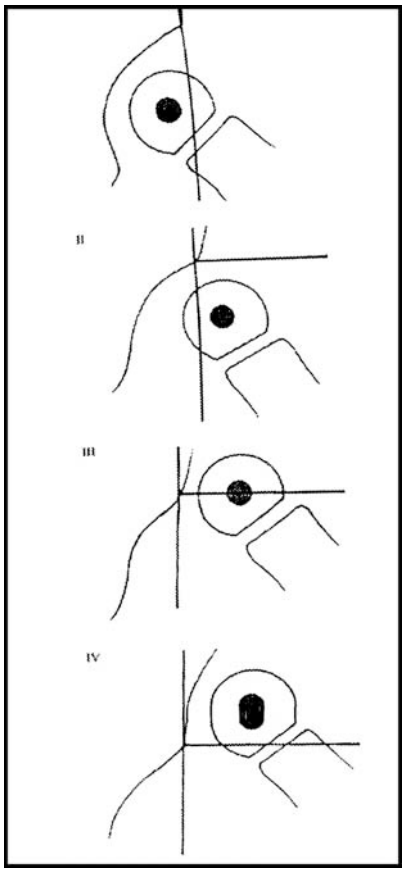

Figura 1: Clasificación luxación-subluxación de ***Tönnis***.

Tabla 1: Evaluación clínica de la funcionalidad de la cadera de ***Mckay***.

Excelente	estable, sin dolor, no cojera o Trendelenburg -, rango completo de movilidad
Bueno	estable, sin dolor, paso normal o leve cojera, Trendelenburg -, pequeña limitación de la movilidad
Suficiente	estable, sin dolor, cojera + ó Trendelenburg + o moderada limitación de la movilidad.
Pobre	inestable, sin dolor, cojera + ó Trendelenburg +, severa limitación de la movilidad sin luxación
Fracaso	inestable, dolorosa o sin dolor, cojera +, y Trendelenburg +, luxación

Tabla 2: Criterios de ***Salter*** para la evaluación de la necrosis avascular (NAV) de la cabeza femoral.

I	fallo en la aparición del núcleo de osificación de la cabeza femoral, un año después de la reducción
II	fallo en el crecimiento del núcleo de osificación en un año o más tiempo después de la reducción
III	ensanchamiento del cuello femoral un año después de la reducción
IV	incremento de la densidad radiográfica, seguida de la aparición radiográfica de fragmentación
V	deformidad residual en el cuello y en la cabeza femoral cuando la reosificación se ha completado

RESULTADOS

El estudio analiza 7 DCC en 5 pacientes, 3 de ellos inmigrantes (3 niñas y 2 niños, 1 izquierda, 2 derechas y 2 bilaterales). Dos de los casos fueron diagnosticados de DDC al nacimiento. Uno de ellos fue tratado conservadoramente mediante arnés de Pavlik, tracción al cenit, reducción cerrada en quirófano previa artrografía e inmovilización posterior mediante yeso pelvipédico, resultando el tratamiento insuficiente para mantener una correcta reducción de la cadera. El otro caso, cuya afectación era bilateral, fue tratado de forma quirúrgica a la edad de 3 años y 1 mes, mediante reducción abierta, osteotomía femoral y acetabuloplastia con resultado también insatisfactorio. La media de edad de la cirugía fue de 30 meses (10-38 meses), y la media de tiempo de seguimiento 23 meses (15-34 meses).

La evaluación de las radiografías preoperatorias mostró que 3 caderas estaban en grado II y 4 en grado IV de la clasificación de Tönnis. El índice acetabular medio en las radiografías preoperatorias era de 35º (30º-40º), disminuyendo a 22º (18º-28º) en las postoperatorias. El ángulo centro-borde de Wiberg medio preoperatorio era de -54º (-92º- -24º), siendo el postoperatorio medio de 29º (21º-48º). El ángulo cérvico-diafisario preoperatorio medio resultó ser de 148º (120º-164º) disminuyendo postoperatoriamente a 125º (115º-145º) (Tabla 3).

Se constató la presencia de NAV en los 2 pacientes en los que había fracasado el tratamiento previo, uno de ellos con un grado II y el otro como grado V de Salter.

En la última revisión realizada a estos pacientes, seguimiento medio de 18 meses, 2 obtuvieron un resultado excelente (Figura 2), 1 un buen resultado y 2 un resultado suficiente de acuerdo con los criterios de McKay, coincidiendo estos dos últimos con aquellos que presentaban NAV después de haber recibido algún tratamiento previo de la DDC.

Tabla 3: Resumen de recogida de datos.

Caso	Edad dx	Edad cirugía	Lado	Ttos previos	Ttos quirúrgico	Rx precirugía	Rx postcirugía
1	32m	34m	D	No	Salter+OVF+DR+ acortamiento	Tönnis: IV IA: 34º CDA: 142º CB: -80º	IA: 28º CDA: 120º CB: 24º
2	27m	34m / 30m	D /I	No	Salter+OVF+DR/ Pemberton +OVF+DR+ acortamiento	Tönnis: II, II IA: 38º. 40º CDA: 164º.154º CB: -30º, -48º	IA: 26º, 22º CDA: 130º, 145º CB: 22º, 24º
3	nacimiento	53m / 59 m	D /I	Doble pañal Salter+OVF+DR / Salter+OVF+DR	Salter+OVF+ acortamiento / Pemberton+OVF +acortamiento	Tönnis: IV, IV IA: 38º, 44º CDA: 134º, 128º CB:-128º,-94º	IA: 26º, 20º CDA: 115º, 120º CB: 48º, 40º
4	nacimiento	21m	I	Arnés de Pavlik, tracción al cenit, yeso	Salter+OVF+DR+ acortamiento	Tönnis: IV IA: 32º CDA: 164º CB: -92º	IA: 18º CDA: 120º CB: 26º
5	31m	32m	D	No	Salter+OVF+DR+ acortamiento	Tönnis: II IA: 30º CDA: 157º CB: -24º	IA: 20º CDA: 130º CB: 21º

Figura 2: Caso 1.

1a, Rx simple de pelvis preoperatoria.

1b, Rx axial de ambas caderas preoperatoria.

1c, Rx simple de pelvis postoperatoria inmediata.

1d, Rx simple de pelvis a los 15 meses de la intervención.

Figura 2: Caso 2.

2a, Rx simple de pelvis preoperatoria.

2b, Rx simple de pelvis postoperatoria, primera intervención.

2c, Rx simple de pelvis postoperatoria inmediata de la segunda intervención.

2d, Rx simple de pelvis a los 18 meses de la última intervención.

DISCUSIÓN

Aunque el diagnóstico de DDC después de la edad de la marcha es excepcional, siempre habrá niños que se diagnostiquen de esta patología, bien porque no ha existido una correcta detección precoz o bien porque ha fracasado el tratamiento conservador.

Morfológicamente existen una serie de cambios en las caderas de los niños diagnosticados después de la edad de la marcha: la cabeza se encuentra desplazada de forma craneal y lateral con respecto al acetábulo y éste carece del estímulo adecuado para su correcta formación, y la cabeza femoral pierde su esfericidad y se convierte en más aplanada aumentando su anteversión. Además, la cabeza femoral ejerce una fuerza mecánica deformante sobre el borde del acetábulo que altera el crecimiento de éste y se vuelve menos profundo, al no encontrarse la cabeza en su interior, lo que determina la creación de un acetábulo secundario de suelo más delgado en la parte anterosuperior del techo del acetábulo verdadero.

Con respecto a los tejidos blandos el ligamento redondo se hipertrofia, al igual que el labrum fibrocartilaginoso que además crece invertido, el tejido graso del pulvinar crece dentro del acetábulo, la cápsula se elonga en su parte superior y se retrae en su parte inferior junto con el ligamento transverso, comprimiendo el tendón del psoas la cápsula a través de la cavidad acetabular. Todo esto actúa como obstáculo y dificulta o impide una correcta reducción de la cadera mediante métodos conservadores.

Los músculos que rodean la articulación se adaptan a estos cambios anatómicos causados por la luxación de cadera, se acortan y se contracturan: los adductores, el iliopsoas, el recto anterior y los isquiotibiales. Los abductores se debilitan, por alargamiento relativo, lo que provoca que el niño camine con una cojera típica. En casos de afectación unilateral, la cojera aumenta por la discrepancia de miembros lo que provoca una actitud escoliótica, con desviación lateral de la columna hacia el lado luxado, cuando la afectación es bilateral, el trocánter aparece más prominente y se acusa la hiperlordosis lumbar.

En los niños mayores de 12 meses no existe consenso sobre qué alternativa de tratamiento es la más adecuada. El principal objetivo del tratamiento, bien a través de la reducción cerrada o abierta combinada o no con osteotomías, es conseguir una reducción concéntrica segura o estable, con el menor riesgo posible de complicaciones: reluxación o subluxación residual, NAV rigidez o anquilosis articular.

En este grupo de edad se deben evitar las tracciones que aumentan el riesgo de NAV y las reducciones cerradas que tienen un mayor índice de reluxación. En un estudio realizado por Mardem-Bey y MacEwen[9] el 66% de niños con DDC tratados de forma conservadora necesitaron reducción abierta, mientras que sólo el 33% de los tratados con reducción abierta necesitaron una segunda cirugía. Kahle y col.[10] y Staheli y col.[11] afirman que las reducciones realizadas en niños mayores de un año necesitan posteriormente con mucha frecuencia una osteotomía femoral o acetabular debido a que el potencial remodelador de los niños mayores es más bajo. Por ello, para muchos autores, cuanto más temprano sea el diagnóstico y la reducción abierta, mejores serán los resultados[12]. Por todo ello en la actualidad se prefiere la reducción abierta y en muchos casos la osteotomías para evitar la reluxación.

Las ventajas de la reducción abierta en este grupo de edad son muchas ya que permite confirmar visualmente que la cadera está reducida con mínimo trauma para la cabeza femoral, permite cuantificar directamente el grado de displasia del acetábulo, y se asocia a un menor número de NAV y a un menor índice de reluxaciones.

Para realizar la intervención, nosotros recomendamos el abordaje anterior de la cadera de Smith-Petersen que proporciona una buena visualización de las estructuras y minimiza el riesgo de complicaciones intraoperatorias. Se debe de conseguir una reducción de la cadera completa, concéntrica y profunda con una capsulorrafia tensa para dar estabilidad a la articulación, requisito imprescindible para la realización de cualquier osteotomía pélvica.

Cuando se realiza una reducción abierta, la elección entre realizar una osteotomía pélvica, femoral o ambas depende de la experiencia del cirujano. Existen muchos tarbajos dónde se comparan los diversos procedimientos. Berkeley y col.[13] y Galpin y col.[14] obtienen buenos resultados realizando reducción abierta y eligiendo intraoperatoriamente entre osteotomía pélvica de Pemberton u osteotomía femoral desrotadora. En nuestro estudio hemos usado una osteotomía pélvica tipo Salter en la mayoría de los casos, y una osteotomía femoral varizante, desrotadora y de acortamiento en la totalidad de los casos. La osteotomía de acortamiento disminuye la tensión de los tejidos blandos que rodean la articulación, disminuye la presión sobre la cabeza femoral y favorecen la reducción. Para disminuir la presión en la articulación de la cadera antes de los 2 años es suficiente con la liberación muscular, pero a partir de esta edad parece ser necesario el acortamiento femoral. Schoenecker y Strecker[15] compararon la osteotomía de acortamiento con la tracción blanda preoperatoria y demostraron que la osteotomía de acortamiento era mejor como ayuda para la reducción de la luxación de estas caderas, y que además disminuía el riesgo de NAV y de reluxación.

En estudios similares al nuestro, como el de Olney y col.[2], que revisaron 13 niños con 18 caderas luxadas en edad de la deambulación y tratados mediante reducción abierta y osteotomías pélvicas y femorales con un seguimiento medio de 43 meses, los resultados obtenidos preoperatoriamente y postoperatoriamente tanto radiológicos como clínicos son similares. En el seguimiento de ese estudio tan sólo un caso presenta NAV, mientras que en el nuestro 3, pero 2 de ellos pertenecen a un mismo paciente que previamente había sido tratado de forma quirúrgica, pacientes que Olney y col. no incluían en su estudio.

Como conclusión creemos que una buena alternativa para el tratamiento de las luxaciones de cadera diagnosticadas en la edad de la marcha es la reducción abierta combinada con osteotomía pélvica y femoral de acortamiento, ya que aporta unos resultados plenamente satisfactorios si exceptuamos, al menos según los resultados de nuestra experiencia, a los pacientes que habían sido intervenidos previamente de DCC, que sólo alcanzan un resultado satisfactorio en la escala de

McKay, si bien pudiendo caminar sin dolor y con una cadera estable.

BIBLIOGRAFÍA

1. Ganger R., Radler C. Treatment options for developmental dislocation of the hip after walking age. J Pediat Orthop 2005; 14B: 139-50.
2. Olney B., Latz K. Treatment of hip dysplasia in older children with a combined one-stage procedure. Clin Orthop Relat Res 1998; 347: 215-23.
3. Shier-Chieg H. A comparative study of nonoperative versus operative treatment of developmental of the hip in patients of walking age. J Pediat Orthop 1997, 17(2): 181-88.
4. Klisic P. Treatment of DDH with open reduction and femoral shortening. Mapfre Medicina 1992; vol 3 (Supl. I): 112-14.
5. Klisic P, Jankovic Lj, Basara V. Long-Term Results of Combines Operative Reduction of the Hip in Older Children. J Pediatr Orthop 1988; 8: 532-534.
6. Tönnis D. Nomenclature and classification of congenital hip dislocation. In Legal H., Graf R. (eds). Congenital dysplasia and dislocation of the hip in children and adults. Stuttgart, Ferdinand Enke Verlag 83, 1987.
7. Salter RB, Kostuik J. Avascular necrosis of the femoral head as a complication of treatment for congenital dislocation of the hip in young children. Can J Surg 1969; 12: 44-61.
8. McKay Dw. A comparison of the innominate and the pericapsular osteotomy in the treatment of congenital dislocation of the hip. Clin Orthop 1974; 98: 124-132.
9. Mardam-Bey Th, MacEwen Gd. Congenital dislocation after walking age. J Pediatr Orthop 1982; 2: 478-86.
10. Kahle WK, Anderson MB. The value of preliminary traction in the treatment of congenital dislocation of the hip. J Bone Joint Surg 1990; 72: 1043-7.
11. Staheli LT, Dion M. The effect of the inverted limbus on closed management of congenital of congenital hip dislocation. Clin Orthop 1978; 137:163-6.
12. Dhar S, Taylor JF. Early open reduction for congenital dislocation of the hip. J Bone Joint Surg 1990; 72: 175-80.
13. Berkeley ME, Dickson JH. Surgical therapy for congenital dislocation of the hip in patients who are twelve to thirty-six months old. J Bone Joint Surg 1984; 66: 412-20.
14. Galpin RD, Roach JW. One-stage treatment of congenital dislocation of the hip en older children, including femoral shortening. J Bone Joint Surg 1989; 71:734-41.
15. Schoenecker Pl, Strecker Wb. Congenital dislocation of the hip in children. Comparison of the effects of the of femoral shortening and of skeletal traction in treatment. J Bone Joint Surg 1984; 66A: 21-27.

PLASTIA CON TENDÓN DEL CUÁDRICEPS PARA LAS ROTURAS INVETERADAS DEL TENDÓN DE AQUILES

Arriaza R; Fernández- Rodríguez JC; Couceiro G; Aizpurúa J; Prego A; Gómez-García S.
Arriaza y Asociados. Hospital USP - Santa Teresa.
A Coruña.

RESUMEN

Objetivos: Presentamos en este trabajo nuestra experiencia con una modificación propia de la técnica de reparación de las roturas inveteradas del tendón de Aquiles, utilizando una plastia de tendón del cuadriceps con pastilla ósea fijada en calcáneo.

Material y Método: Hemos utilizado esta técnica en 3 casos: 2 roturas inveteradas del tendón de Aquiles y una necrosis extensa tras cirugía previa por tendinosis.

Resultados: El resultado funcional ha mejorado marcadamente en todos ellos, con incrementos en las cotaciones en la escala AOFAS desde 43, 75 y 75 puntos a 84, 92 y 97, respectivamente.

Conclusiones: La plastia con el tendón cuadricipital con pastilla ósea es una técnica sencilla que permite reconstruir defectos de gran tamaño del tendón de Aquiles, no sólo en casos de roturas inveteradas, sino también en casos de complicaciones iatrogénicas o necrosis postquirúrgicas, sin debilitar las estructuras adyacentes ni acortar significativamente la unidad miotendinosa tricipital.

PALABRAS CLAVE

ROTURAS INVETERADAS TENDÓN DE AQUILES. RECONSTRUCCIÓN QUIRÚRGICA. PLASTIA CON TENDÓN DE CUADRICEPS.

QUADRICEPS TENDON PLASTY FOR SURGICAL REPAIR OF CHRONIC RUPTURES OF THE ACHILLES TENDON

SUMMARY

Objectives: A modification of the technique to repair chronic ruptures of the Achilles tendon is presented, using a plasty with the quadriceps tendon including a bone plug that is fixed to the calcaneus.

Material and Methods: We have used this technique in 3 cases: 2 chronic and retracted Achilles tendon ruptures and one extense necrosis alter a previous surgery done to treat a tendinosis.

Results: Functional results improved markedly in all the patients, increasing from 43, 75 and 75 points in the AOFAS scale to 84, 92 and 97, respectively.

Conclusions: Achilles tendon plasty with quadriceps tendon with a bone plug is a simple technique that allows reconstruction of big size defects, not only in chronic ruptures, but also in cases derived from iatrogenic surgical complications (as infections or tendon necrosis), without debilitating neighbour structures or shortening the triceps muscle-tendon unit.

KEY WORDS

CHRONIC ACHILLES TENDON RUPTURES. SURGICAL RECONSTRUCTION. QUADRICEPS TENDON PLASTY.

INTRODUCCIÓN

Aunque las roturas del tendón de Aquiles son una patología muy frecuente, con un cuadro clínico muy típico y unas maniobras de exploración física características, pueden pasar desapercibidas[1,2] en primera instancia. Las roturas inveteradas representan un problema terapéutico que en ocasiones es muy difícil de resolver, por la retracción de los cabos tendinosos (Fig. 1), y para las que se han propuesto diversas soluciones. En 1954, Bosworth recomendó utilizar un lámina superficial de la porción proximal del tendón de Aquiles para puentear la reparación y reforzarla[3]. En 1975, Abraham y Pankovich publicaron el uso de un colgajo proximal de la fascia

Correspondencia:
Dr. Rafael Arriaza
Hospital USP - Santa Teresa
C/ Londres 2
15008 A Coruña
Fax: 981 219 803
E-mail: gestion@arriaza.es

gemelar en V-Y en cuatro pacientes con roturas inveteradas del tendón de Aquiles[4]. Otros autores han utilizado los tendones del flexor *hallucis longus*[5] o del peroneo lateral corto, modificando ligeramente la técnica de Pérez Teuffer para aplicarla en roturas inveteradas[6]. Aunque la primera referencia que hemos encontrado publicada sobre el uso de plastias con tendón del cuadriceps se remonta a 1995[7], no es una técnica que haya obtenido difusión.

Presentamos en este trabajo nuestra experiencia con una modificación propia de la técnica de reparación de las roturas inveteradas del tendón de Aquiles, utilizando una plastia de tendón del cuadriceps con pastilla ósea fijada en calcáneo.

TÉCNICA QUIRÚRGICA

El paciente se coloca en decúbito lateral, sobre el lado sano, ligeramente caído ventralmente. Mediante la abducción y rotación externa de la cadera se coloca la rodilla mirando al cenit, y siguiendo una incisión de unos 5 cm situada sobre la región distal y la inserción del tendón del cuadriceps, se realiza la extracción del injerto tendinoso (que suele alcanzar unos 9 cm de longitud por 1 cm de ancho) con una pastilla ósea del polo superior de la rótula (de 1,5 x 1 cm). Tras cerrar la incisión de la rodilla, se realiza la rotación interna del miembro inferior, lo que permite acceder con comodidad al tendón de Aquiles. Tras desbridar el tejido necrótico o cicatricial, se labra una trinchera ósea en la cara posterior del calcáneo (Fig. 2), en la que se encastra a presión la pastilla ósea de la plastia del tendón cuadricipital . Se efectúa la osteosíntesis con un tornillo de esponjosa de pequeños fragmentos (Fig. 3). A continuación, se abren longitudinalmente los cabos proximal y distal del tendón de Aquiles, suturando de manera latero-lateral éstos a la plastia para darle a la unidad miotendinosa la tensión que se considere adecuada (nosotros buscamos realizar la sutura en un discreto equino, que pueda vencerse fácilmente con la mano). En nuestros pacientes, recubrimos la zona del injerto y la sutura con una lámina de PRFC (Fig. 4), y se efectúa el cierre por planos.

Figura 1: Gran defecto del tendón de Aquiles a los 8 meses de una rotura no diagnosticada inicialmente.

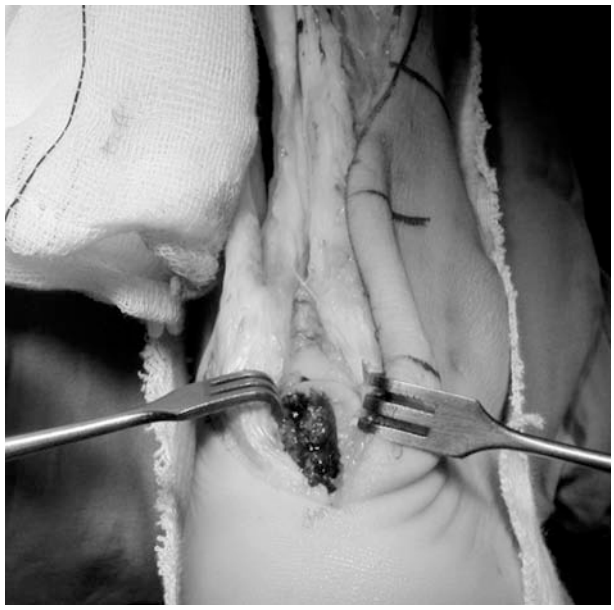

Figura 2: Labrado de la trinchera en el calcáneo para encastrar el taco óseo procedente de la rótula. El tendón de Aquiles ya se ha abierto longitudinalmente, para medir la longitud de tendón necesaria para puentear el defecto.

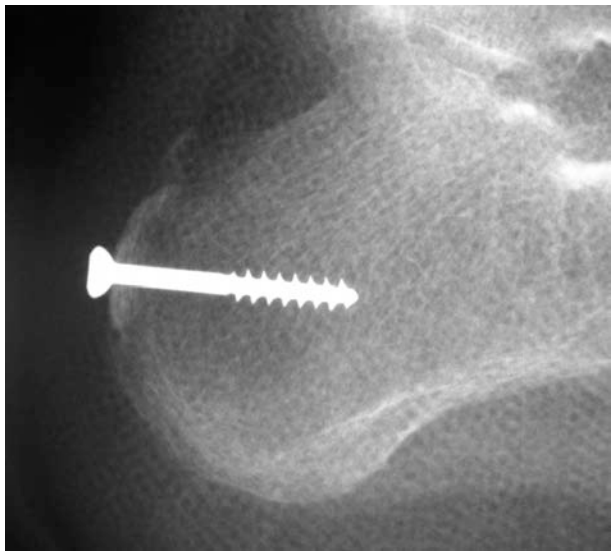

Figura 3: Fijación de la pastilla ósea con un tornillo de pequeños fragmentos.

Figura 4: Sutura de la plastia a los cabos del tendón e inyacción de PRFC en los márgenes.

RESULTADOS

Hemos utilizado esta técnica en 3 casos: 2 roturas inveteradas del tendón de Aquiles (en dos pacientes varones) y una necrosis extensa tras cirugía previa por tendinosis, en una mujer. La edad media era de 45 años, y el tiempo de evolución, superior a 6 meses en todos los casos. En el preoperatorio, los pacientes tenían una valoración, según la escala de retropié de la AOFAS[8] de 75, 75 y 43 puntos, respectivamente. El resultado funcional ha mejorado marcadamente en todos ellos, con cotaciones en la escala AOFAS de 84, 92 y 97 (sobre 100 puntos posibles). En todos los casos persiste una discreta atrofia del tríceps sural. Dos pacientes han retomado actividad deportiva ligera y ha sido necesario extraer (bajo anestesia local) el tornillo de fijación del calcáneo en 2 casos, por dolor persistente. Uno de los pacientes presentó dolor local, alrededor de la zona de fijación de la pastilla ósea, que consolidó correctamente, y que se trató por medio de ondas de choque extracorpóreas, logrando su alivio.

DISCUSIÓN

La incidencia de roturas del tendón de Aquiles parece haber aumentado en las dos últimas décadas (en algunas regiones, incluso multiplicando su incidencia cuatro veces), probablemente por el aumento del nivel de actividad física de la población[9]. Una consecuencia secundaria es el incremento del número de pacientes que no se diagnostican precozmente, así como del número de complicaciones del tratamiento -tanto quirúrgico como conservador-, en forma de re-roturas o de infecciones que requieren cirugía para reconstruir las zonas de defecto residual. Es posible que hasta un 5,6% de los casos se produzca una re-rotura, y se han encontrado tasas de infección postquirúrgica profunda del 2,2%, lo cual, sumado al porcentaje de pacientes en los que, por diversos motivos, la rotura no se diagnostica hasta que transcurre un tiempo lo suficientemente prolongado como para que la reparación no pueda realizarse por medio de una sutura directa sin comprometer la dorsiflexión del tobillo de manera marcada, hace que las técnicas de reparación secundaria estén de nuevo en boga. En este sentido, la plastia con el tendón del cuadriceps parece una excelente opción aunque, sorprendentemente, ha recibido hasta ahora muy poca atención[10].

La plastia con el tendón cuadricipital con pastilla ósea es una técnica sencilla que permite reconstruir defectos de gran tamaño del tendón de Aquiles, no sólo en casos de roturas inveteradas, sino también en casos de complicaciones iatrogénicas, como infecciones o necrosis postquirúrgicas, sin debilitar las estructuras adyacentes ni acortar significativamente la unidad miotendinosa tricipital.

BIBLIOGRAFÍA

1.- Inglis AE, Sculco TP. Surgical repair of ruptures of the tendo Achillis. Clin Orthop Relat Res 1981; 156: 160-169

2.- Maffullli N. Rupture of the Achilles tendon. J Bone Joint Surg Am. 1999; 81: 1019-36

3.- Bosworth DM. Repair of defects in the tendo achillis. J Bone Joint Surg 1956; 38: 111-114

4.- Abraham E, Pankovich AM. Neglected rupture of the Achilles tendon. Treatment by V-Y tendinous flap. J Bone Joint Surg Am 1975; 57-A: 253-55

5.- Mann RA, Holmes GB, Seale KS, Collins DN. Chronic rupture of the Achilles tendon: a new technique of repair. J Bone Joint Surg Am 1991; 73-A: 214-219

6.- Pintore E, Barra V, Pintore R, Maffulli N. Peroneus brevis tendon transfer in neglected tears of the Achilles tendon. J Trauma 2001; 50: 71-78

7.- Besse JL, Lerat JL, Moyen B, Vincent P, Brunet-Guedj E. Distal reconstruction of the Achilles tendon with a bone-tendon graft from extensor system of the knee. Rev Chir Orthop Reparatrice Appar Mot. 1995; 81(5): 453-457

8.- Kitaoka HB, Alexander IJ, Adelaar RS, Nunley JA, Myerson MS, Sanders M. Clinical Rating Systems for the Ankle-Hindfoot, Midfoot, Hallux and Lesser Toes. Foot & Ankle Int. 1994; 15 (7): 349-353

9.- Pajala A, Kangas J, Ohtonen P, Leppilahti J. Rerupture and Deep Infection Following Treatment of Total Achilles Tendon Rupture. J. Bone Joint Surg. Am. 2002; 84-A: 2016-2021

10.- Moyen B, Besse JL, Lerat JL. Traitement des complications des tendinopathies d'insertion d'Achille par une greffe os-tendon. Journées de Printemps de l'Association Française de Chirurgie du Pied. Lyon 7, 8 Mayo 1999

ACROPATÍA ULCEROSA MUTILANTE SEUDOSIRINGOMIÉLICA DE LOS MIEMBROS INFERIORES (ACROPATÍA DE BUREAU-BARRIERE)

Rozado-Castaño A, Fiaño-Aviles L.
Complejo Hospitalario Xeral-Calde.
Lugo

RESUMEN

La acropatía úlceromutilante adquirida del adulto de Bureau-Barriere es una osteartropatía neurogénica muy poco frecuente, definida por la coexistencia de una polineuropatía sensitiva de extremidades inferiores, úlceras mutilantes indoloras y osteolisis destructiva en pies. Su diagnóstico se basa en la clínica, la radiología, la electroneuromiografía y la biopsia muscular. Requiere un estricto diagnóstico diferencial. El tratamiento es preventivo y sintomático. Presentamos dos casos diagnosticados y tratados en nuestro hospital en el año 2004, así como una revisión de la escasa bibliografía existente acerca de dicha patología.

PALABRAS CLAVE

Acropatía ulceromutilante, polineuropatía sensitiva, úlcera, osteolisis.

PSEUDOSYRINGOMYELIC ULCERO-MUTILANT ACROPATHY OF LRGS (BUREAU-BARRIERE´S ACROPATHY)

SUMMARY

Adult's acquired Bureau-Barriere's mutilant ulcer acropathy is a very slightly frequent neurogenic osteoartropathy defined by the coexistence of a sensitive polyneuropathy of low extremities, painless mutilant ulcers and destructive osteolisis in feet. Its diagnosis is based on the clinic, the radiology, the electroneuromiography and the muscular biopsy. It needs a strict differential diagnosis. The treatment is preventive and symptomatic. We present two cases diagnosed and treated in our hospital in the year 2004, as well as a review of the little existing literature on this pathology.

KEY WORDS

Bureau Barriere, mutilant ulcer acropathy, sensitive polyneuropathy, osteolisis.

INTRODUCCIÓN

La acropatía úlceromutilante es una osteartropatía neurogénica rara, definida por la siguiente tríada: polineuropatía sensitiva de extremidades inferiores, úlceras mutilantes indoloras y osteolisis destructiva en pies[1].

Existe una forma hereditaria (acropatía úlceromutilante de Thevenard), descrita en 1942, la cual se presenta en niños o adolescentes, predominantemente de sexo masculino, donde la acro-osteolisis se manifiesta principalmente en falanges y metatarsianos; y otra forma adquirida (acropatía úlceromutilante adquirida del adulto de Bureau-Barriere), descrita en1953 y publicada por primera vez en 1957, que tiene una presentación esporádica no familiar, en pacientes de edad más tardía con enfermedades carenciales y alcoholismo crónico[2].

CASOS CLÍNICOS

CASO Nº 1

Varón de 49 años que acude al Servicio de Urgencias de nuestro hospital por presentar múltiples úlceras en pie izquierdo.

Se trataba de un paciente no diabético, con habito enólico de años de evolución, fumador de 20 cigarrillos al día, desnutrido, deshidratado, con bajo nivel socio-ecó-

Correspondencia:
Angela Rozado Castaño
C/ Severo Ochoa, s/n
27007, Lugo
Tfno: 653 187 381
e-mail: angelarozado@hotmail.com

nomico. Había sido intervenido de necrosis avascular de ambas cabezas femorales en los años 1997 y 1999, realizándosele una artroplastia total de cadera bilateral.

Presentaba una clínica de 6 meses de evolución de parestesias en extremidades inferiores, asociadas a la aparición en el último mes de múltiples úlceras indoloras en pie izquierdo (úlcera en talón de 5x8 cm con exposición ósea necrótica de calcáneo y fractura patológica del mismo, úlcera plantar hiperqueratósica de 4x6 cm en la zona de apoyo metatarsal y otra úlcera en cara dorsal de 3º y 4º metatarsianos de 5x10 cm con exposición tendinosa y ósea de las falanges del 4º dedo) y una ulcera de 2x2 cm, con bordes hiperqueratósicos, en maleolo interno de pie derecho (Fig. 1).

Figura 1: Imagen plantar y dorsal del pie con múltiples úlceras indoloras, exposición ósea necrótica del calcáneo y de la falange proxinal del 4º dedo.

En la exploración se objetivaban: pulsos distales positivos y simétricos, arreflexia rotuliana y aquilea bilateral con reflejo cutáneo plantar indiferente, atrofia muscular generalizada en extremidades inferiores, alteraciones de la sensibilidad con anestesia vibratoria bilateral desde los dedos de los pies hasta las crestas ilíacas e hipostesia táctil y algésica con distribución en calcetín.

Analíticamente se detectaron niveles elevados de Inmunoglobulina A y transaminasas, y descenso de la tranferrina. Los marcadores tumorales, marcadores de hepatitis, hemoglobina glicosilada, anticuerpos antinucleares y antiDNA fueron normales.

En las radiografias simples se objetivaba osteolisis de las falanges y metatarsianos en pie izquierdo. El estudio gammagráfico no fue concluyente.

La electroneurografía mostraba un potencial evocado motor del nervio peroneo izquierdo con discreta pérdida de amplitud y velocidad de conducción normal. El nervio tibial posterior izquierdo mostraba amplitud y velocidad de conducción dentro de los límites de la normalidad. Existía ausencia de respuesta sensitiva a nivel del nervio sural izquierdo.

La electromiografía detectaba discretos datos de denervación activa en el músculo tibial anterior bilateral y pedio izquierdo.

En definitiva, la exploración electroneuromiográfica era compatible con una neuropatía simétrica de predominio sensitivo de extremidades inferiores.

El paciente fue tratado con curas locales de las úlceras, desbridamiento de los bordes necróticos y descarga de extremidades inferiores. En los cultivos de las úlceras crecía flora polimicrobiana por lo que se instauró antibioterapia endovenosa, pero durante el ingreso se desencadenó una sepsis con hemocultivos positivos para *Bacteroides fragilis* y *Enteroccocus faecalis*, motivo por el cual se procedió a la amputación del miembro inferior izquierdo a nivel de tercio proximal de tibia, siendo la evolución favorable hasta el momento.

CASO Nº 2

Varón de 47 años de bajo nivel socio-económico con importante hábito enólico, resistente a varias terapias de desintoxicación, fumador de más de 20 cigarrillos al día y con mal estado nutricional, que ingresa en el Servicio de Traumatología por presentar una gran úlcera no dolorosa en planta de pie izquierdo y pequeñas úlceras plantares tróficas bilaterales.

Diez años antes había sido tratado, por úlceras cutáneas plantares en ambos pies, así como artritis séptica de articulación metatarso-falángica de primer dedo de pie izquierdo con osteomelitis crónica asociada, mediante curas, antibioterapia, desbridamiento y plastia de primer dedo con resección de la articulación metatarsofalángica.

A la exploración los pulsos pedios y tibial posterior eran positivos y simétricos; y los reflejos aquíleos estaban abolidos.

Las radiografías simples mostraban osteítis de falanges y cabezas de metatarsianos de ambos pies asociado a signos de osteomelitis. Existía también afectación de las articulaciones metatarso-falángicas del segundo y cuarto dedos de mano dcha (Fig. 2).

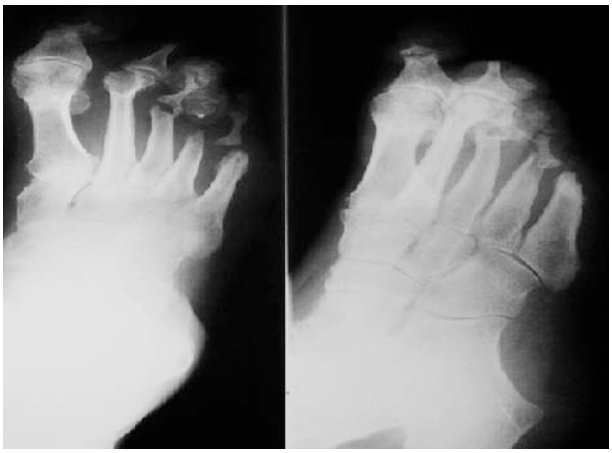

Figura 2: Imagen radiográfica de osteitis y osteomelitis de metatarsianos y falanges del pie.

La electromiografía revelaba una polineuropatía axonal sensitivo-motora, con claro predominio sensitivo, bilateral y de acusada intensidad en miembros inferiores.

El paciente fue tratado con descarga de la extremidad, curas locales, injertos cutáneos y antibioterapia endovenosa. Dado el fracaso terapéutico se procedió a la amputación progresiva, primero a nivel de la articulación de Chopart y posteriormente a nivel de tercio medio-proximal de tibia izquierda. El paciente fue dado de alta hos-

pitalaria con antibioterapia oral. Fue seguido de forma ambulatoria, pero su negativa al abandono del alcohol y sus precarias condiciones de vida, le llevaron a una mala evolución de la enfermedad. Finalmente falleció a los 48 años de edad a causa de un infarto masivo agudo de miocardio.

DISCUSIÓN

La acropatía úlceromutilante adquirida del adulto de Bureau-Barriere, también llamada enfermedad del vagabundo se presenta en pacientes, generalmente varones, de mediana edad con etilismo crónico y enfermedades carenciales debidas a un bajo nivel socioeconómico, malnutrición y precarios hábitos de higiene.

A cerca de ésta patología fueron publicados numerosos artículos en torno a los años 1960-1970, por su mayor incidencia en esa época, pero actualmente es una enfermedad poco frecuente debido a la mejoría de las condiciones socio-económicas de la población[3].

La etiopatiogenía de esta enfermedad neurológica podría estar en relación con alteraciones atróficas y degenerativas de las células de los ganglios de las raíces posteriores con distribución hacia las extremidades inferiores. Estas alteraciones son las responsables de las anomalías sensitivas y de la microvascularizacion que conllevan a las alteraciones cutáneas.

Es importante hacer el diagnostico diferencial con la polineuropatía etílica, donde las lesiones cutáneas se deben a una microangiopatía inducida por el alcohol; y con la neuropatía diabética la cual se debe a los transtornos metabólicos producidos por la diabetes y que da lugar a: neuropatías simétricas (sensitivas y vegetativas) o asimétricas (afectación de pares craneales, polinuritis o radiculopatías), aterosclerosis y artropatía neurógena del medio pie principalmente y menos frecuente de las articulaciones metatarsofalángicas.

El motivo de consulta de estos pacientes suelen ser las úlceras plantares de años de evolución, las cuales son indoloras, hiperqueratósicas, con bordes hiperpigmentados y muy frecuentemente sobreinfectadas por flora polimicrobiana. Inicialmente suelen ser únicas y unilaterales, pero con el tiempo acaban siendo múltiples y bilaterales.

Se localizan en las zonas de carga del pie (sobre todo cabezas de 1º y 5º metatarsiano y talón) y en las zonas de roce del zapato, como la cara externa del pie.

En nuestro caso nº 1 al estar el paciente encamado la mayor parte del día, la úlcera principal se encontraba en el talón.

La osteolisis produce deformidades dando lugar a pérdida de la alineación ósea, pie en forma cuboidea y perdida de la bóveda plantar, lo cual modifica los puntos de apoyo agravando así las lesiones cutáneas.

Se producen también transtornos vasomotores dando lugar a un pie edematoso, con piel lisa, húmeda y de color violáceo.

Los reflejos aquíleos están siempre abolidos mientras que los reflejos cutáneo- plantares suelen ser normales. En las extremidades superiores los reflejos suelen ser normales pero existen frecuentemente discretos déficits neurológicos a nivel de manos y muñecas (como se refleja en el caso nº 2).

Existe hipo o anestesia bilateral de extremidades inferiores con distribución en calcetín sin topografía radicular, así como una disminución o abolición de la sensibilidad termoalgésica; mientras que la sensibilidad propioceptiva suele ser normal. Los pulsos distales están presentes.

Entre las pruebas complementarias que ayudan al diagnóstico se encuentran las siguientes:

- La analítica muestra claros datos de etilismo crónico y de desnutrición (niveles elevados de transaminasas y volumen corpuscular medio; descenso de albúmina y ácido fólico, etc). Es característico el aumento de los niveles de Inmunoglobulina A y el descenso de la transferrina, lo cual da como resultado el aumento de la relación Inmunoglobulina A / transferrina.

- Radiológicamente las lesiones varían según el estadío de la enfermedad, desde signos de desmineralización hasta una osteolisis subcondral que evoluciona hacia una verdadera osteolisis e incluso resorpción de las articulaciones distales del antepie (falanges distales y epífisis distales de los metatarsianos, principalmente del primer dedo), extendiéndose posteriormente a los huesos del tarso.

Estas lesiones se pueden complicar con fracturas patológicas u osteomelitis, lo cual ensombrece el pronóstico de la enfermedad.

Nuestros casos se complicaron ambos con osteomelitis, y uno de ellos evolucionó a una verdadera necrosis ósea y a una sepsis hematógena secundaria por *Bacteroides fragilis* y *Enteroccocus faecalis*.

- La gammagrafía ósea muestra hipercaptación en las zonas donde existe lesión ósea aunque sea de forma muy incipiente, lo cual puede servir como prueba predictiva en pacientes alcohólicos con polineuropatía en los que, aún no se han puesto de manifiesto las úlceras, ni la destrucción ósea.

- La electroneuromiografía (ENMG) es la prueba diagnóstica fundamental ya que nos permite hacer el diagnóstico diferencial con la diabetes mellitus y los pacientes alcohólicos sin acropatía úlcero-mutilante.

En la enfermedad de Bureau- Barriere se produce una degeneración waleriana con afectación axonal predominantemente, lo cual se traduce en una disminución de la amplitud de la respuesta, mientras que la velocidad de conducción es prácticamente normal.

En el alcoholismo crónico sin acropatía úlceromutilante el patrón electroneuromiográfico es similar pero con una menor degeneración waleriana y en la diabetes mellitus, por el contrario, la amplitud de respuesta está conservada y lo que disminuye es la velocidad de conducción[3].

- Por último, la biopsia muscular muestra datos directos e indirectos de degeneración waleriana mediante el acúmulo de cuerpos densos dentro de la vaina de mielina. Dicha afectación es retrógrada y afecta a axones de todos los calibres, especial-

mente a aquellos cuya distribrución es hacia las extremidades inferiores. Muestra también atrofia muscular por denervación crónica. No existe afectación vascular[3].

El tratamiento de esta enfermedad consiste en el abandono absoluto del alcohol, medidas de higiene, curas locales de las úlceras con desbridamiento del tejido necrótico. La oxigenoterapia hiperbárica ha sido descrita en la literatura como tratamiento co-adyuvante[2,3]. La descarga es fundamental para liberar a las zonas de apoyo, y una vez iniciada la marcha deben utilizarse plantillas de descarga metatarsal, así como calzado cómodo.

En caso de existir osteomelitis o sepsis es preciso el uso de antibioterapia endovenosa.

La amputación sólo esta indicada en caso de infección grave, como fueron nuestros casos, en los que la importante magnitud de las úlceras, con exposición y necrosis ósea, así como la infección sistémica, llevó a la amputación progresiva en uno de ellos y definitiva en el otro.

En cualquier caso el tratamiento es largo y requiere largos periodos de hospitalización ya que la evolución de la enfermedad es lenta y cursa con gran cantidad de recidivas.

La negativa al abandono del alcohol y la mala adherencia terapéutica, unida al diagnóstico tardío y al mal estado general de estos pacientes, lleva a que la enfermedad de Bureau-Barriere tenga un mal pronóstico con una elevada morbimortalidad.

BIBLIOGRAFÍA

1. Bilancini S, Lucchi M, Curri SB. Microcirculatory changes in Bureau-Barriere disease and alcoholic polyneurophaty. Preliminary note: correlations and pathogenic hypotheses. Phebologie. 1988 Jan-Mar; 41 (1): 251-61
2. De Palma L, Carlini S, Rapali S, Ventura A. Acropathie ulcéromutilante sporadique du pied. Rev. Rhun Eng Ed.1999 Jun; 66 (6): 319-22
3. Dilhuydy MS, Mercié P, Doutre MS. Acropathie ulcéromutilante de Bureau et Barriere. Rev Med Interne 1999; 20: 1126-31

INFECCIÓN TUBERCULOSA DE ALOINJERTO EN PACIENTE CON OSTEOSARCOMA

González-Bedia M*, Cobelo-Romero E*, de la Fuente C*, Downey-Carmona J., González-Herranz P*.**

* Complexo Hospitalario Universitario Juan Canalejo, A Coruña
** Hospital Universitario Virgen del Rocío, Sevilla

RESUMEN

Introducción. La tendencia actual en el tratamiento de los tumores óseos malignos de los miembros es hacia el tratamiento quirúrgico conservador de la extremidad, mediante resección tumoral y reconstrucción de la misma.

La utilización de aloinjertos estructurales masivos facilita dicha reconstrucción .Las complicaciones que pueden derivar de su uso son reabsorción y fractura del aloinjerto, pseudoartrosis e infección.

Material y métodos. Varón de 14 años diagnosticado de osteosarcoma de tercio proximal-medio de húmero izquierdo, tratado mediante quimioterapia preoperatoria, cirugía de resección tumoral y reconstrucción con aloinjerto hemiarticular humeral y quimioterapia postoperatoria. Presentó como complicación una infección del aloinjerto por M tuberculosis, requiriendo su retirada y colocación de espaciador de cemento, para posteriormente iniciar tratamiento específico, para implantar un nuevo aloinjerto osteoarticular en un segundo tiempo. Tres años después el paciente presentó fractura del aloinjerto, tratándose mediante la colocación de prótesis tumoral

Resultados. Infección como complicación de la utilización de aloinjertos, en este caso por un germen no habitual.

Control del osteosarcoma tras un período de seguimiento de seis años.

Movilidad del hombro del 20% con función normal del resto del miembro superior.

PALABRAS CLAVE

aloinjerto, osteosarcoma, TBC.

TUBERCULOUS INFECTION OF ALLOGRAFT IN PATIENT WITH OSTEOSARCOMA

SUMMARY

Introduction. The current trend in the treatment of bone malignant tumors of the members goes towards the surgical conservative treatment of the extremity, by means of tumour resection and reconstruction of the same one.

The use of structural massive allografts provides the above mentioned reconstruction. The complications that can derive from its use are reabsorption and allograft fracture, pseudoarthrosis and infection.

Material and methods. 14-years-old male diagnosed of osteosarcoma of proximal third of left humerus, treated by preoperatory chemotherapy, tumour resection surgery and reconstruction with hemijoint humeral allograft and postoperatory chemotherapy. He presented a complication of allograft infection due to M tuberculosis. Its retreat and placement of cement space-bar was required, later to initiate specific treatment in order to implant a new bone joint allograft. Three years later the patient presented allograft fracture, treating itself by the placement of tumour prothesis.

Results. Infection as a complication of using bone allografts. In this case due to a non-habitual germ.

Control of the osteosarcoma after a period of follow-up of six years.

Shoulder mobility of 20 % with normal function of the rest of the top member.

KEY WORDS

allograft, osteosarcoma, TBC.

Correspondencia:
Dr. Pedro González Herranz
Hospital Materno-Infantil "Teresa Herrrera",
Complexo Hospitalario Universitario Juan Canalejo
C/ As Xubias s/n
15179 A Coruña
E- mail: pgonher@canalejo.org

INTRODUCCIÓN

La tendencia en el tratamiento actual de los tumores óseos malignos es hacia el tratamiento quirúrgico conservador, mediante la resección tumoral y reconstrucción. La utilización de aloinjertos estructurales masivos facilita la reconstrucción tras resecciones importantes, convirtiéndose en una técnica habitual hoy día para la

conservación de la extremidad y de su función en el tratamiento de tumores malignos de esta localización[1-8]. Las complicaciones que pueden surgir de su utilización son la reabsorción y fractura del implante, la pseudoartrosis y la infección[4,9-12]. Dentro de éstas últimas, los gérmenes más habituales implicados son el *Staph. Aureus* y *Staph*. Epidermidis cuando se emplean aloinjertos. Los protocolos habituales incluyen estudio de HIV, hepatitis B y C, CMV, sífilis del receptor, así como cultivos de la pieza donada pero no incluyen estudio de tuberculosis.

En el presente trabajo presentamos el caso de un paciente diagnosticado de osteosarcoma de húmero que fue tratado mediante preservación del miembro, colocándole un aloinjerto que presentó como complicación infección por *Mycobacterium Tuberculosis*, no descrita hasta el momento.

CASO CLÍNICO

Varón de 14 años que acude al servicio de urgencias de nuestro hospital con dolor en hombro izquierdo, refiriendo traumatismo previo y sin otra sintomatología acompañante. A la exploración física presenta un aumento de volumen con respecto al lado contralateral y dolor a la palpación de 1/3 proximal de brazo izquierdo, siendo la exploración neurovascular distal normal. En la radiografía se observó una lesión de límites mal definidos en los 2/3 proximales de húmero izquierdo, con zonas líticas y esclerosas y reacción perióstica en rayos de sol (Fig.1). El diagnóstico de sospecha es de osteosarcoma de húmero izquierdo. Tras el estadiaje se realizó punción-biopsia de la lesión, confirmándose el diagnóstico de osteosarcoma de alto grado de malignidad. Según protocolo oncológico de tratamiento, se inició poliquimioterapia preoperatoria con adriamicina, metrotrexate, ifosfamida, mesna y cisplatino a altas dosis durante tres meses. En la semana 15 de tratamiento se realizó resección tumoral en bloque con márgenes amplios y reconstrucción con aloinjerto hemiarticular de húmero sintetizado con clavo endomedular encerrojado (Fig. 2a). Se completó el tratamiento con quimioterapia neoadyuvante postoperatoria hasta la semana 31. El informe anatomo-patológico mostró una necrosis tumoral del 50%.

En la TC torácica de control realizada a los tres meses de iniciar el tratamiento preoperatorio se detectó una imagen nodular en base pulmonar izquierda para la que se recomendó control evolutivo y que en posteriores TC no se objetivó. A los ocho meses de la intervención el paciente presentó una lesión supurativa en la zona de la biopsia antigua humeral. Se realizó cultivo, identificándose un *Staph epidermidis*. Los estudios radiográficos y gammagrafícos fueron inespecíficos y el tratamiento antibiótico oral (ciprofloxacino y rifampicina cuatro semanas y clindamicina seis semanas) durante diez semanas fue ineficaz, no cediendo la clínica de drenaje supurativo.

Ante la evolución tórpida del cuadro infeccioso, un año tras la primera cirugía se realiza la retirada del aloinjerto y colocación de espaciador de cemento con gentamicina sobre clavo endomedular enviando la pieza a estudio histopatológico, siendo el resutado de granulomatosis tuberculosa (osteomielitis tuberculosa) con necrosis ósea, observandose BAAR.

Se inició tratamiento antibiótico específico durante seis meses. Tras este período se llevó a cabo un nuevo aloinjerto..Los cultivos intraoperatorios y postoperatorios de la herida quirúrgica fueron negativos para aerobios, anaerobios y micobacterias.

Tras un período de seguimiento de 6 años el paciente está en remisión completa de la enfermedad, presenta una movilidad del hombro izquierdo del 20% a expensas de la articulación escapulotorácica, con función de codo y mano normal, y control radiográfico satisfactorio (Fig. 2b). A los 2 años de la última cirugía el paciente realizó un esfuerzo sufriendo una fractura sobre el aloinjerto que requirió nuevo tratamiento quirúrgico, siendo sustituido por una prótesis tumoral tipo MUTARS. En el momento actual no existen signos clínicos ni radiológicos de infección activa.

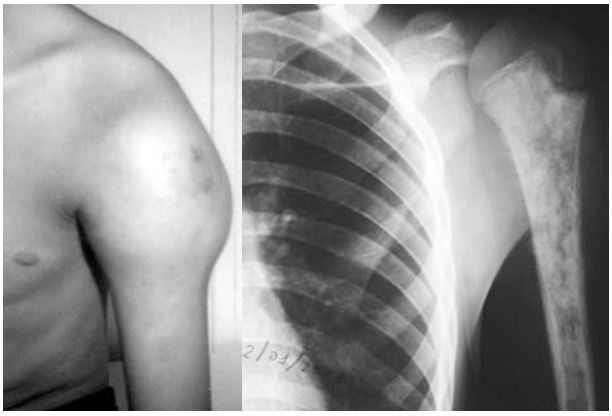

a b

Figura 1: **a**) Aspecto clínico de la región proximal del brazo izquierdo.
b) Radiología del húmero izquierdo.

a b

Figura 2: **a**) Control radiológico tras la primera cirugía.
b) Control radiográfico tras la tercera cirugía, reconstruyendose de nuevocon aloinjertohumeral.

DISCUSIÓN

El tratamiento actual de los tumores óseos malignos se basa en la quimioterapia neo-adyuvante, preservación de la extremidad realizándose una resección con márgenes amplios y quimioterapia postoperatoria. Existen diferentes formas de reconstrucción para cubrir el defecto óseo originado: empleo de prótesis tumorales, aloinjertos, injertos vascularizados o más excepcionalmente la fijación externa. Los inconvenientes de los grandes aloinjertos son la alta tasa de infecciones y su difícil

incorporación originando frecuentes fracturas.

Las infecciones con el empleo de aloinjertos se han referido que pueden afectar entre el 0-36% de los casos, siendo los gérmenes más frecuentemente implicados los *Staph Aureus* y *Staph Epidermidis*, siendo una complicación de difícil solución por la precariedad vascular. Esto hace que, con frecuencia, tras un período de tratamiento antibiótico infructuoso, se tenga que retirar el injerto y proceder a la amputación o a una nueva reconstrucción tras un período de tratamiento antibiótico IV, y colocación de un espaciador con cemento.

Cuando se emplean aloinjertos y acontece una infección, una duda que siempre se plantea es si ha sido por contaminación durante la cirugía o si el aloinjerto era portador del gérmen. Es reseñable que, entre las pruebas que se realizan en donantes óseos, no se realizan cultivos específicos para TBC.

El caso expuesto anteriormente ha presentado una complicación infecciosa no descrita en la literatura hasta el momento actual: infección por *Mycobaterium Tuberculosis*. En principio se atribuyó a que el paciente estaba infectado antes de la implantación del aloinjerto, Además nuestro paciente en un estudio de TC presentaba un nódulo en la base pulmonar izquierda y que recomendaba la estrecha vigilancia por si podría tratarse de un nódulo metastásico. A posteriori, este nódulo ha sido interpretado como TBC primaria, origen de la infección ósea en un paciente inmunodeprimido.

La infección tuberculosa en pacientes inmunodeprimidos sometidos a un programa de transplante renal, cardíaco o de médula ósea es frecuente[13], sin embargo es una complicación no descrita hasta el momento en pacientes con sarcomas óseos a los que se les ha colocado un gran aloinjerto para reconstrucción del defecto óseo tras la realización de la cirugía de resección tumoral. Estudios epidemiológicos de los últimos años revelan una incidencia en la región de Galicia del 47% frente al 35% de España[14,15], considerándose determinadas áreas de Galicia como endémicas para la tuberculosis.

Como conclusión, los Test de Tuberculosis deberían realizarse tanto en pacientes donantes como en los que van a recibir injertos.

BIBLIOGRAFÍA

1. Buckley JD, Pendergrass TW, Buckley CM, Pritchard DJ, Nesbit ME, Provisor AJ, Robison LL. Epidemiology of osteosarcoma and Ewing's sarcoma in childhood: a study of 305 cases by the Children's Cancer Group. Cancer 1998; 83:1440-8.
2. Nagarajan R, Neglia J, Clohisy D.R. Limb salvage and amputation in survivors of pediatric lower - extremity bone tumors : What are the long-term implications?. J Clin Oncol 2002;20:4493-4501.
3. Vichard P, Gagneux E.Traitement chirurgical des tumeurs des os. Encycl Med Chir (Editions Scientifiques el Medicales Elsevier SAS, Paris). Appareil locomoteur, 2001 ; 14701 :14.
4. Tomford W.W, Thongphasuk J, Mankin H.J, Ferraro M.J. Frozen musculoskeletal allografts: A study of the clinical incidence and causes of infection associated with their use. J Bone Joint Surg Am.1990 ; 72 : 1137-43.
5. Alman B.A., Bari A., Krajbich J.I. Massive allografts in the treatment of osteosarcoma and Ewing sarcoma in children and adolescents. J Bone Joint Surg. 1995 ; 77-A : 54-64.
6. Babin S.R, Simon P, Babin-Boilletot A., Bellocq J.P, Marcellin L, Dosch J.CL. Ostéosarcome de haut grade de malignité du membre inférieur. Complications et résultats du traitement de 20 patients. Rev Chir Orthop, 1996, 82,14-21.
7. Cara JA., Gil J, Amillo S, Cañadell J. Utilización de aloinjertos masivos en la cirugía reconstructiva tumoral. Rev Ortop Traum 1992; 36: 8-16.
8. Combalia A., García S, Fernández P, Gallart X, Suso S, Ramón R. Reconstrucción quirúrgica en los tumores malignos mediante el uso de homoinjertos criopreservados. En: Ferrández-Portal L, Actualizaciones en tumores óseos malignos. Ed. Universidad de Salamanca, 247-52; 1989.
9. Ozaki T, Hillmann A., Bettin D, Wuisman P, Winkelmann W. High complication rates with pelvic allografts: Experience of 22 sarcoma resections. Acta Orthop Scand 1996; 67 : 333-338.
10. Hornicek F.J, Mnaymneh W, Lackman R.D, Exner G.U, Malinin T.I. Limb salvage with osteoarticular allografts after resection of proximal tibia bone tumors. Clin Orthop 352: 179-186. 1998.
11. Donati D, Di Liddo M, Zavatta M, Manfrini M, Bacci G, Picci P, Capanna R, Mercuri M. Massive bone allograft reconstruction in high-grade osteosarcoma. Clin Orthop 377: 186-194. 2000.
12. Cara JA., Lacléríga A., Cañadell J. Intercalary bone allografts: 23 tumor cases followed for 3 years. Acta Orthop Scand 1994; 65 : 42-46.
13. Torre- Cisneros J, Caston JJ, Moreno J, Rivero A., Vidal E, Jurado R, Kindelán JM. Tuberculosis in the transplant candidate: importance of early diagnosis and treatment. Transplantation.2004;77:1376-80.
14. Informe do programa galego de prevencion e control da Tuberculosis 1996-2002. Xunta de Galicia. Conselleria de Sanidad.
15. Rodríguez E, Hernández G, Díaz O. Casos de tuberculosis respiratoria y meningitis tuberculosa declarados a la Red Nacional de Vigilancia Epidemiológica. España, 2001-2002. Boletín Epidemiológico 2003;11:313-24.

DOLOR Y DIFICULTAD PARA EL ASEO Y LA SEDESTACIÓN EN TETRAPARESIA ESPÁSTICA

Sánchez-Gómez P*, Tatay-Díaz A, Farrington-Rueda DM****
* MIR COT Hospital SVS Vega Baja Orihuela
** Servicio de Ortoprdia Infantil HHUU Virgen del Rocio

RESUMEN

Introducción. Parálisis cerebral es un término usado para describir un grupo de incapacidades motoras producidas por un daño en el cerebro del niño que pueden ocurrir en el período prenatal, perinatal o postnatal.

Caso clínico. Varón de 11 años con de parálisis cerebral infantil que consulta por dolor al realizar la abducción pasiva de extremidades inferiores y con la sedestación, acompañado de irritabilidad, aumento del tono muscular y dificultades cada vez mayores para realizar el aseo perineal. El estudio radiológico simple de pelvis y cadera izquierda reveló una coxa valga bilateral, con aumento de la anteversión femoral y displasia acetabular, con luxación y ascenso de cadera izquierda, asociada a pérdida de la esfericidad de la cabeza femoral y displasia acetabular secundaria, estableciéndose el diagnóstico de luxación neurológica inveterada de cadera izquierda y proponiéndose resección femoral proximal izquierda según técnica de Castle con tenotomía bilateral de adductores.

Discusión. Los problemas relacionados con la articulación coxo-femoral en pacientes no ambulatorios con parálisis cerebral severa son frecuentes. En el tratamiento de una luxación crónica de cadera en estos pacientes las técnicas de reconstrucción articular no suelen tener buenos resultados al tratarse de niños mayores con baja capacidad de remodelación, y por la alta tasa de recurrencia de la deformidad y la persistencia de los síntomas, determinados por la destrucción del cartílago articular y la incongruencia articular. En este tipo de pacientes es necesaria la resección de la cabeza femoral destruida.

PALABRAS CLAVE

Parálisis cerebral infantil, espasticidad, luxación cadera, Castle.

PAIN AND DIFFICULTY FOR THE CLEANLINESS AND SEDESTATION IN SPASTIC TETRAPARESIS

SUMMARY

Introduction. Cerebral paralysis is a term used to describe a group of motor disabilities produced by a damage in the brain of the child. It can happen in the prenatal, perinatal or postnatal period.

Clinical case. Eleven-year-old man with infantile cerebral paralysis that consults by pain when realising the passive abduction of inferior extremities, and with the sedestation, accompanied by irritability, increase of the muscular tone and growing difficulties to realise the perineal cleanliness. The simple radiological study of pelvis and left hip revealed bilateral coxa valga, with femoral anteversion increase, and acetabular dysplasia, with luxation and ascent of left hip, associated to loss of the femoral head sphericity and secondary acetabular dysplasia. All these, settle down the diagnosis of inveterated neurological luxation of left hip and setting out proximal left femoral resection according to Castle technique with bilateral adductor tenotomy.

Discussion. The problems linked to the coxo-femoral joint are frequent in not ambulatory patients with severe cerebral paralysis. Good results of joint reconstruction techniques in the treatment of a chronic hip luxation in these patients are not frequent. It is due to they are teenagers with low remodelling capacity, and to the high rate of recurrence of the deformity and the persistence of the symptoms, determined by the joint cartilage destruction and joint incongruity. There is necessary the resection of the femoral destroyed head in this type of patients.

KEY WORDS

Infantile cerebral paralysis, espasticity, hip luxation, Castle technique.

Correspondencia:
Dr. Plácido Sánchez Gómez
C/ República Dominicana, 4 bajo izquierda
30530 Cieza, Murcia
Tfno.: 626 905 636
E- mail: placidosanchezgomez@yahoo.org

INTRODUCCIÓN

Parálisis cerebral es un término usado para describir un grupo de incapacidades motoras producidas por un daño en el cerebro del niño que pueden ocurrir en el período prenatal, perinatal o postnatal. El niño que padece de este trastorno presenta afectaciones motrices que

le impiden un desarrollo normal. La psicomotricidad se encuentra afectada en gran medida, estando la relación entre razonamiento y movimiento dañada, y por ende el desarrollo de habilidades que se desprenden de esa relación. La parálisis cerebral es la primera causa de invalidez en la infancia. A pesar del progreso en prevenir y tratar ciertas causas de la parálisis cerebral, el número de niños y adultos afectados no ha cambiado o quizás haya aumentado algo durante los últimos 30 años. Esto es en parte debido a que cada vez más recién nacidos críticamente prematuros y débiles están sobreviviendo por las mejoras en el cuidado intensivo neonatal. Lamentablemente, muchos de estos RN sufren complicaciones en el desarrollo del sistema nervioso con daño neurológico. La investigación para mejorar el cuidado de estos niños está progresando, así como estudios para aliviar los trastornos de la respiración y pruebas farmacológicas para prevenir la hemorragia cerebral antes o inmediatamente después del parto.

CASO CLÍNICO

Se trata de un varón de 11 años con antecedentes personales de parálisis cerebral infantil por encefalopatía hipóxico-isquémica perinatal y tetraparesia espástica residual asociada a retraso mental severo y crisis convulsivas frecuentes, que acude a nuestra consulta por dolor al realizar la abducción pasiva de extremidades inferiores y con la sedestación, acompañado de irritabilidad y aumento tono muscular. Sus cuidadores refieren además, dificultades cada vez mayores para realizar el aseo perineal del niño por la actitud en adducción y flexión de caderas, y una tolerancia cada vez menor a la sedestación con tendencia a deslizarse en la sillita de paseo. No recuerdan antecedente traumático previo. No existen antecedentes familiares de interés.

En la exploración física destacan una temperatura, pulso, ritmo respiratorio y tensión arterial dentro de la normalidad. Tipo constitucional asténico con delgadez extrema y bajo peso para su edad. Retraso mental severo con lenguaje incomprensible y desconexión casi completa del medio, disminución de la movilidad espontánea, disminución de la amplitud e imposibilidad para realizar determinados tipos de movimientos de forma pasiva. Hipertonía generalizada por espasticidad muscular con hiper-reflexia, aumento del tono en reposo, respuesta exagerada tras una elongación y aumento del tono cuando el niño está en tensión, en posición vertical o ante estímulos dolorosos. El paciente no deambula con deformidad en flexión de codos y muñecas, y actitud de caderas en adducción, flexión y rotación interna, fundamentalmente la izquierda. Ligero acortamiento de miembro inferior izquierdo con ascenso y abultamiento de la región trocantérea izquierda y piel eritematosa por hiperpresión asociada. Rodillas en flexión con contractura asociada de isquiotibiales. Báscula pélvica de tipo mixto con escoliosis asociada.

La analítica reveló unos valores normales de hematíes y plaquetas, asociado a un recuento de leucocitos <1500 células/cc y una proporción de albúmina en plasma de menos de 3,5 mg%, con el resto de valores bioquímicos sanguíneos dentro de la normalidad.

El estudio radiológico simple de pelvis y cadera izquierda reveló una coxa valga bilateral, con aumento de la anteversión femoral y displasia acetabular, con luxación y ascenso de cadera izquierda, asociada a pérdida de la esfericidad de la cabeza femoral y displasia acetabular secundaria (Fig.1a).

Tras los estudios complementarios realizados se establece el diagnóstico de luxación neurológica inveterada de cadera izquierda en paciente con tetraparesia espástica por parálisis cerebral infantil. Ante este diagnóstico, las características clínicas del paciente y los cambios en cabeza femoral y acetábulo izquierdos en las imágenes radiológicas del paciente, se propuso resección femoral proximal izquierda según técnica de Castle con tenotomía bilateral de Adductores. Se informó a la familia de la técnica quirúrgica, los posibles riesgos y complicaciones, aceptando la intervención mediante la firma del correspondiente consentimiento informado.

El paciente fue valorado de forma preoperatoria por el Servicio de Nutrición y Dietética para mejorar su estado nutricional basal consiguiendo un recuento de leucocitos >1500 células/cc y una proporción de albúmina en plasma mayor de 3,5 mg%, factores íntimamente relacionados con la tasa de infecciones y la estancia hospitalaria postoperatorias; y por el Servicio de Neurología Pediátrica que inició tratamiento con Baclofeno 10 mg. vía oral, comenzando con medio comprimido en el desayuno y uno en la cena, para control de su espasticidad basal y el posible aumento tras la cirugía .

La intervención quirúrgica consistió en resección extraperióstica femoral proximal unos 3 centímetros por debajo del trocánter menor mediante un abordaje lateral de cadera izquierda con artroplastia de interposición con tejidos blandos asociada, suturando la musculatura abductora y el músculo iliopsoas a la cápsula articular, formando un flap capsular que recubría el acetábulo; y suturando la musculatura cuadricipital sobre el extremo femoral proximal de osteotomía, con el fin de evitar el contacto con la pelvis y alivio del dolor.

El fragmento de fémur proximal obtenido mostraba una cabeza femoral anesférica con zonas de osteocondritis o denudadas de cartílago articular con hueso subcondral expuesto (Fig 1 b)

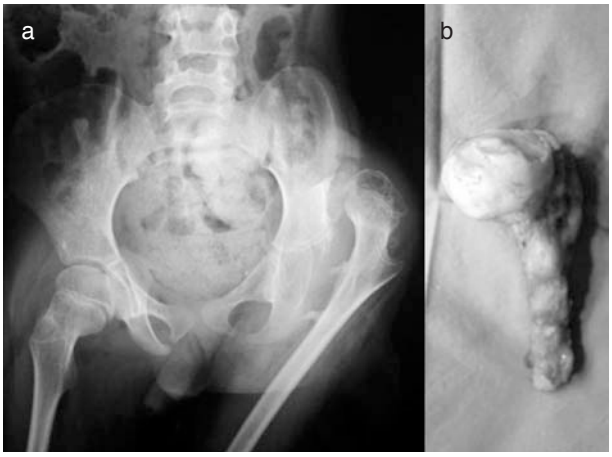

Figura 1: a) Radiografía anteroposterior de palvis inicial. b) Imagen operatoria de la porción proximal de femur resecado en la que se observa la deformidad de la cabeza y las áreas denudadas de cartílago.

Tras la intervención quirúrgica se procedió a inmovilización con yeso tipo “Well-Leg Cast” durante 6 semanas y

tracción sobre él 7 días, evitando el uso de la tracción transesquelética 90-90 durante 6 semanas propuesto originalmente en la técnica de Castle (Fig. 2). Como tratamiento coadyuvante se mantuvo al paciente durante 48 horas con catéter epidural analgésico bajo control y supervisión del Servicio de Anestesiología y Reanimación; y se inició tratamiento con Indometacina 30 mg/ 8 horas para evitar las osificaciones heterotópicas (frecuente complicación postoperatoria y causa de persistencia del dolor), Hierro oral 1,6 mg/ día y Baclofeno 10 mg, 1 comprimido en desayuno y otro en cena.

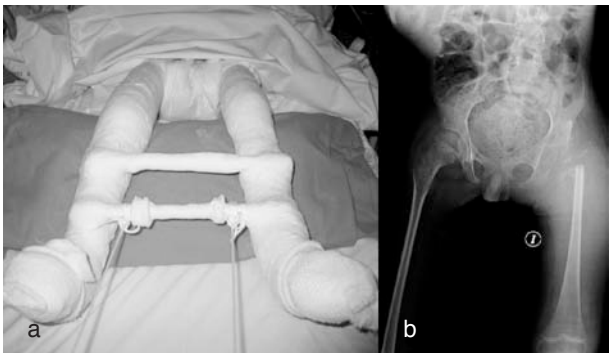

Figura 2: a) Leg-Well Cast. b) Radiografía anteroposterior de pelvis al final del periodo de seguimineto.

El paciente evolucionó favorablemente durante la semana que permaneció hospitalizado con buena tolerancia a la técnica de inmovilización, disminuyendo la irritabilidad y la espasticidad muscular.

Tras la retirada de la inmovilización, se instauró una fisioterapia intensiva en la unidad de parálisis cerebral infantil para lograr una flexión de rodillas de al menos 90º y readaptación a la silla de ruedas.

Actualmente el paciente permanece asintomático sin recurrencia de la clínica dolorosa, aumentando la tolerancia a la sedestación y mejorando las funciones de aseo perineal por parte de los cuidadores. Clínicamente no existe una gran discrepancia de longitud entre ambos miembros inferiores y en los últimos controles radiológicos no se observa un gran ascenso del fémur ni osificaciones heterotópicas importantes.

DISCUSIÓN

Los problemas relacionados con la articulación coxofemoral en pacientes no ambulatorios con parálisis cerebral severa son frecuentes[1,2]. Se han descrito tasas de aproximadamente el 100% de anormalidades radiológicas con cifras de 6.5 a 59% de luxaciones o subluxaciones en edades tempranas[1,2].

Se debe de interrumpir y corregir de manera precoz la progresión de esta deformidad con técnicas precoces de elongación de los adductores. Se deben realizar los procedimientos bilateralmente para reforzar la simetría y reducir el riesgo de una recidiva de la deformidad[1]. En luxaciones establecidas recientes pueden asociarse a estas técnicas sobre partes blandas, osteotomías varizantes derotadoras femorales y pélvicas para aumentar la cobertura acetabular[1].

La luxación inveterada lleva a cambios degenerativos en las superficies articulares con destrucción del cartílago articular y deformidad de la cabeza femoral asociado a grados variables de displasia acetabular[1-2]. Estos cambios se asocian a dolor en un porcentaje elevado de pacientes, aumento de la irritabilidad, úlceras por decúbito, dificultad para el aseo perineal por los cuidadores y disminución de la tolerancia a la sedestación[1-5].

En el tratamiento de una luxación crónica de cadera en estos pacientes las técnicas de reconstrucción articular no suelen tener buenos resultados al tratarse de niños mayores con baja capacidad de remodelación, y por la alta tasa de recurrencia de la deformidad y la persistencia de los síntomas, determinados por la destrucción del cartílago articular y la incongruencia articular[1-5]. En este tipo de pacientes, para el cese de la sintomatología, es necesaria la resección de la cabeza femoral destruida. El procedimiento descrito por Girdlestone, no obtiene bueno resultados, por la migración proximal del fémur, más frecuente en estos pacientes por el aumento del tono muscular, y su introducción en el acetábulo, reapareciendo la clínica[2]. Para evitar la migración proximal se han empleado diversos métodos: tracción cutánea o transesquelética[3-4], interposición de partes blandas[3-5] y sustitución protésica o artrodesis en pacientes deambulantes. Además son fundamentales tratamientos coadyuvantes que eviten el dolor postoperatorio, controlen la espasticidad de base y eviten las osificaciones heterotópicas.

En nuestra experiencia, la técnica de resección del fémur proximal descrita por Castle es una técnica satisfactoria y que ofrece buenos resultados. Esta técnica debe reservarse para luxaciones de larga evolución con cambios articulares importantes y en niños no reambulantes.

BIBLIOGRAFÍA

1. Flynn JM, Miller F. Management of hip disorders in patients with cerebral palsy. J Am Acad Orthop Surg 2002; 10-3:198-209.
2. Widmann RF, Do TT, Doyle SM, Burke SW, Root L. Resection arthroplasty of the hip for patients with cerebral palsy: an outcome study. J Pediatr Orthop 1999; 19-6:805-810.
3. Castle ME, Schneider C. Proximal femoral resection-interposition arthroplasty. J Bone Joint Surg Am. 1978; 60:1051-1054.
4. McCarthy RE, Simon S, Douglas B, et al. Proximal femoral resection to allow adults who have severe cerebral palsy to sit. J Bone Joint Surg Am. 1988; 70:1011-1016.
5. McHale KA, Bagg M, Nason SS. Treatment of the chronically dislocated hip in adolescents with cerebral palsy with femoral head resection and subtrochanteric valgus osteotomy. J Pediatr Orthop. 1990; 10:504-509.

LUXACIÓN TRAUMÁTICA DE CADERA EN UN NIÑO DE CUATRO AÑOS

Domínguez-Dorado P, Caeiro-Rey JR, Santos-Rodríguez A.
Servicio de Traumatología y Cirugía Ortopédica
Hospital Clínico Universitario de Santiago de Compostela

RESUMEN

La luxación traumática de la cadera infantil es una entidad poco frecuente. Se trata normalmente de luxaciones posteriores, que a diferencia de lo que ocurre en adultos, pueden ser secundarias a traumatismos de bajo grado. Su tratamiento es generalmente la reducción cerrada, suponiendo una verdadera urgencia ortopédica con el fin de evitar la aparición de futuras complicaciones. La necrosis avascular es la complicación más grave y frecuente, siendo el tiempo transcurrido hasta la reducción el factor de riesgo más importante.

Se presenta el caso clínico de un niño de cuatro años de edad con una luxación traumática de la cadera derecha de doce horas de evolución tras un traumatismo banal del miembro inferior. Se revisa la literatura referente al caso y se describen las características clínicas, las estrategias diagnósticas y las alternativas terapéuticas de dicha entidad.

PALABRAS CLAVE

Luxación. Trauma. Cadera. Niños. Necrosis avascular.

TRAUMATIC LUXATION OF THE HIP IN A FOUR-YEARS-OLD CHILD

SUMMARY

The traumatic luxation of the infantile hip is a little frequent entity. Normally they are posterior luxations, which unlike what it happens in adults, can be secondary to traumatism of low degree. Its treatment is generally the closed reduction, supposing a real orthopaedic urgency in order to avoid the appearance of future complications. The avascular necrosis is the most serious and frequent complication, being the elapsed time until the reduction, the most important risk factor.

The clinical case of a four-years-old child with a traumatic luxation of the right hip of twelve hours of evolution after a banal traumatism of the low member is presented. The literature relating to this case is reviewed and the clinical characteristics, the diagnostic strategies and the therapeutic alternatives of the above mentioned entity are described.

KEY WORDS

Luxation, trauma, hip, children, avascular necrosis.

INTRODUCCIÓN

La luxación traumática de la cadera infantil (LTCI) es una patología infrecuente. Con una incidencia aproximada de 0.8 casos por millón de habitantes año[1], supone el 3% de todos los traumatismos del niño[2].

Aparece con más frecuencia en varones (4:1)[3], presentando en alguna serie una distribución similar en todos los tramos etarios analizados (0-5, 6-10,11-16 años)[4]. De igual manera, no parecen existir diferencias significativas en cuanto al lado afecto[1-4].

El mecanismo de lesión puede ser directo o indirecto, pudiendo ser secundarias tanto a traumatismos de alto como de bajo grado[2,5].

Desde el punto de vista anatomopatológico, existen cuatro tipos de LTCI: la luxación posterior, la anterior, la central y la inferior, siendo la más frecuente de todas ellas la luxación posterior (80%)[6].

El diagnóstico inicial suele ser clínico, confirmándose la lesión mediante técnicas de imagen[4-8].

Correspondencia:
Dra. Patricia Domínguez Dorado
Servicio de Cirugía Ortopédica y Traumatología
Hospital Clínico Universitario de S. de Compostela
Travesía Choupana s/n
15706, Santiago de Compostela. A Coruña.
pddorado@yahoo.es

El tratamiento inicial de la LTCI es la reducción cerrada, que debe realizarse lo más pronto posible con el fin de evitar la aparición de futuras complicaciones[4-8].

Entre las complicaciones de la LTCI se encuentran la necrosis avascular, la artritis traumática, la deformidad secundaria de la cabeza femoral, la epifisiolisis de la cabeza femoral, la fusión fisaria prematura, la lesión del nervio ciático, la miositis osificante, la luxación recidivante, el dolor residual, la disminución del arco de movilidad y la discrepancia de longitud de los miembros inferiores, siendo la complicación más frecuente y grave la necrosis avascular de la cadera[9].

Además del retraso en la reducción o la reducción abierta, otros factores que influyen en un peor pronóstico de la LTCI son la severidad del traumatismo y la asociación a otras fracturas a nivel de la articulación de la cadera[10].

CASO CLÍNICO

Niño de cuatro años de edad remitido al servicio de urgencias por dolor y limitación funcional a nivel del miembro inferior derecho (MID). Había sufrido una caída desde su altura debido a un tropiezo el día anterior (12 horas antes). No presentaba ningún antecedente de interés y en la familia no existían antecedentes de displasia de cadera.

A la exploración el niño presentaba en el momento del ingreso un miembro inferior derecho acortado y en rotación interna (en posición de “bañista sorprendido”), con imposibilidad para la movilidad activa de la cadera por dolor. La flexoextensión de la rodilla y del tobillo eran normales. La función del nervio ciático y los pulsos distales del miembro estaban conservados.

La radiografía (Figura 1) revelaba una luxación posterior de la cadera derecha, sin evidencia de fracturas ni epifisiolisis, en una articulación sin signos radiológicos de displasia.

Figura 1: LTCI en niño de 4 años.

Una vez confirmado el diagnóstico, y de manera inmediata, se procedió a la reducción bajo anestesia general y mediante técnica de Allis[2] de la luxación de la cadera, comprobándose bajo escopia la correcta reducción y la estabilidad articular en distintas posiciones. Se inmovilizó el MID con una tracción blanda con 1.5 Kg de peso durante dos semanas, manteniéndose posteriormente el miembro en descarga durante 1 mes.

En la radiografía de control posopertaorio se evaluó el espacio articular tanto de la cadera derecha como de la izquierda, existiendo el mismo espacio en ambas y siendo éste menor de 3 mm (Figura 2).

Figura 2: Radiografía post-reducción del caso anterior.

DISCUSIÓN

La LTCI es una entidad muy poco frecuente[1,2], debido a lo cual posiblemente existan en la literatura pocas series y revisiones sobre esta patología, limitándose los trabajos casi siempre a la exposición de casos clínicos concretos. La revisión más importante que hemos encontrado es la de la Pennsylvania Orthopaedic Society, realizada entre los años 1959 y 1966[4].

La LTCI es más frecuente en varones[3], con una distribución por edad similar en los tres subgrupos de edad comprendidos entre los 0 y los 16 años[4].

Las luxaciones por traumatismos de baja energía generalmente ocurren en niños pequeños debido a que el cartílago del acetábulo es todavía flexible, siendo frecuente la presencia de laxitud[5]. En niños mayores, sin embargo, se requieren traumatismos de más alta energía debido a que existe una menor laxitud y una mayor osificación del acetábulo[2,5]. La severidad del traumatismo desencadenante va desde caídas banales a los accidentes de tráfico, siendo frecuente la LTCI en lesiones deportivas. Los traumatismos más severos, como caídas desde altura o accidentes de tráfico tienen más riesgo de complicaciones[5].

En general, tal y como ocurre en este caso clínico, el tipo anatomopatológico más habitual es la luxación posterior[6].

Si bien la exploración radiológica simple de la cadera afecta (anteroposterior, lateral y axial de la cadera) suele ser suficiente, a veces es necesario realizar una radiografía contralateral o una tomografía axial computarizada (TAC) para confirmar el diagnóstico y determinar el tipo direccional de la LTCI[7]. La resonancia nuclear magnética (RNM) no se suele utilizar como método diagnóstico inicial, si bien aporta información complementaria sobre la presencia o no de lesiones asociadas articulares (cartílaginosas u óseas) o de los tejidos blandos: hemartros, microfracturas trabeculares cefálicas o acetabulares, pequeñas fracturas de la cabeza o del acetábulo, defectos osteocondrales, cuerpos libres intraarticulares, atrapamiento de ligamento redondo, lesión del

ligamento iliofemoral o lesiones del labrum[8].

En cuanto al tratamiento, parece existir unanimidad por parte de los autores en que ha de intentarse inicialmente siempre la reducción cerrada de la lesión, reservándose la reducción quirúrgica sólo para los casos de luxación irreductible, inveterada o con lesiones asociadas[2]. La medición del espacio articular radiográfico posreducción es importante por la posible interposición del labrum o la existencia de cuerpos libres intraarticulares que impiden la correcta reducción de la misma[4]. Existe también controversia en cuanto al tipo de inmovilización y el período de descarga. Las inmovilizaciones más frecuentes son con yeso o tracción blanda, siendo raro el uso de tracción transesquelética. Aunque el período de descarga recomendado varía en la bibliografía entre 1 semana y 6 meses[4-8], parece no tener repercusión significativa directa en cuanto a la evolución final de la lesión[9,10].

Si bien es relativamente frecuente que las LTCI puedan pasar desapercibidas en un primer momento[4-8], si esta claro que existe una correlación significativa entre la demora en la reducción y el pronóstico final de la lesión. En nuestro caso existe una demora de 12 horas desde el traumatismo inicial hasta la reducción, lo que significa un factor de mal pronóstico en cuanto a la aparición futura de complicaciones, sobre todo en lo inherente al desarrollo de una necrosis avascular. Pudiera ser que en los casos de LTCI la TAC sea más útil que la RNM en el diagnóstico precoz de la necrosis avascular[11]. Una gammagrafía ósea realizada de 2 a 3 semanas después del traumatismo parece también aportar información acerca del estado de vascularización de la epífisis[12].

La necrosis avascular es la complicación más frecuente de la LTCI, llegando al 15% en distintas series. Existe menor incidencia en el grupo de edad de 0 a 5 años[4]. El tiempo transcurrido desde la lesión hasta la reducción de la luxación es el factor de riesgo más importante para la aparición de esta complicación, alcanzando una incidencia del 10-15% en las caderas reducidas en las primeras 6-10 horas y una incidencia del 40-60% en las luxaciones reducidas después de las primeras 12 horas o en aquellas otras que precisaron una reducción abierta[2]. Por este motivo consideramos imprescindible en este caso el seguimiento exhaustivo del paciente en la consulta mediante tomografías y resonancias seriadas para el despistaje precoz de una posible necrosis avascular. Otra complicación grave es la epifisiolisis de la cabeza femoral, que se evidencia normalmente en el momento de la reducción, lo que conlleva a una reducción abierta y fijación interna, con el consecuente peor pronóstico final13. Al ser la cadera más fácilmente luxable y reductible que la del adulto, los niños tienden a tener una menor incidencia de fracturas asociadas y de cambios degenerativos postraumáticos[9,10].

En general, en la LTCI los factores que parecen implicar un peor pronóstico son la severidad del traumatismo inicial, la asociación con fracturas de la cadera o el acetábulo, el retraso en la reducción y la necesidad de una reducción abierta[9,10]. Los factores que no son relevantes en cuanto al pronóstico final son la edad, el tipo de tratamiento post-reducción y el período de descarga[9,10].

Por tanto, y a pesar de su relativa infrecuencia, la LTCI ha de considerarse como una patología importante de la cadera del niño, por lo que ha de ser tenida siempre en cuenta clínicamente, sobre todo en aquellos casos de traumatismo banal de MMII en niños pequeños por el riesgo que tiene de pasar desapercibida.

BIBLIOGRAFÍA

1. Macnicol MF. The Scottish incidence of traumatic dislocation of the hip in childhood. J Pediatr Orthop B. 2000 Apr; 9 (2): 122-4.
2. Bassini PO, Groiso JA. Luxación traumática de la cadera en niños. Medicina Infantil 1997; IV: 75-81.
3. Petrie SG, Harris MB, Willis RB. Traumatic hip dislocation during childhood. A case report and review of the literature. Am J Orthop. 1996 Sep; 25(9): 645-9.
4. The Scientific Research Committee of the Pennsylvania Orthopaedic Society. Traumatic dislocation of the hip joint in children: Final report. J Bone Joint Surg Am 1968; 50: 79-88.
5. Kutty S, Thornes B, Curtin WA. Traumatic posterior dislocation of the hip in children. Pedriatr Emerg Care 2001 Feb; 17 (1): 32-5.
6. Durakbasa O, Okan N, Canbora K. Factors affecting the results of treatment in traumatic dislocation of the hip. Acta Orthop Traumatol Turc 2005; 39(2): 133-41.
7. Brooks RA, Ribbans WJ. Diagnosis and imaging studies of traumatic hip dislocations in the adult. Clin Orthop Relat Res 2000 Aug; 377: 15-23.
8. Laorr A, Greespan A, Anderson MW et al. Traumatic hip dislocation: early MRI findings. Skeletal Radiol 1995 May; 24 (4): 239-45.
9. Schlonsky J, Miller PR. Traumatic hip dislocations in children. J Bone Joint Surg Am 1973; 55: 1057-1063.

ENFERMEDAD DE PERTHES

González-Herranz P., de la Fuente-González C., Castro-Torre M.
Sección de Cirugía Ortopédica y Traumatología Infantil
Hospital Materno-Infantil Teresa Herrera, Complejo Hospitalario Universitario Juan Canalejo
A Coruña

La enfermedad fue descrita simultáneamente alrededor de 1910, por Legg en Boston, Perthes en Alemania y Calvé en Francia como una enfermedad no tuberculosa que afectaba a la cadera de los niños. Un año antes, Waldenström se había referido a la misma enfermedad pero relacionándola con la tuberculosis. En 1921, Phemister mostró que los cambios radiológicos eran debidos a una necrosis avascular de la cabeza femoral, aunque estos hallazgos los atribuyó a fenómenos inflamatorios e infecciosos[1].

Afecta por lo general a niños con edades entre los 3-12 años, siendo más frecuente en los varones entre los 5-7 años. La afectación puede ser bilateral en el 10-20% de los pacientes pudiendo aparecer de forma síncrona o asíncrona. Los varones lo padecen de 3 a 5 veces mas frecuentemente y en el 8-12% de los casos existe una historia familiar. Algunos autores han relacionado la enfermedad con bajo peso al nacer, con un retraso de 1 a 3 años entre la edad cronológica y ósea o con trastornos de la coagulación del tipo de trombofilia, en concreto la mutación del factor-V Leiden y anticuerpos anticardiolipina, si bien no todos los autores que han analizado este último aspecto están de acuerdo[2-3].

La enfermedad habitualmente se presenta con cojera y dolor inguinal o referido al muslo o rodilla. Aunque algunos padres refieren los síntomas a raíz de un traumatismo. A medida que progresa la enfermedad, es frecuente ver una marcha tipo Trendelemburg que puede perpetuarse incluso después de la resolución de la necrosis avascular. El acortamiento de la extremidad, debido a los trastornos del crecimiento de la porción proximal, puede acentuar la cojera. La limitación de la abducción de la cadera y de la rotación interna suelen estar presentes casi siempre en las fases precoces de la enfermedad.

ETIOLOGÍA

La causa de los cambios avasculares de la cabeza femoral del niño con enfermedad de Perthes permanece poco clara. Salter y Bell[4] ocluyendo el aporte arterial de la cabeza femoral en cerdos jóvenes observaron cambios similares a los que suceden en la enfermedad de Perthes. Sin embargo, cuando la necrosis se establece tras una fractura de cuello de fémur o tras el empleo de corticoides, los cambios radiológicos difieren sustancialmente a los del Perthes. Además, en esta enfermedad, no ha podido demostrarse la existencia de una obstrucción mecánica de los vasos extra-óseos; habiéndose sugerido que la inflamación capsular junto a la sinovitis transitoria aguda pueden provocar una obstrucción mecánica de los vasos retinaculares (vasos de la cápsula articular subsinoviales), pero este mecanismo no ha podido ser demostrado. La incidencia de sinovitis transitoria aguda en pacientes que desarrollaron la enfermedad de Perthes ha sido referida en la literatura entre el 1-20%, siendo al parecer el dato más aproximado el 1%[5].

Estudios epidemiológicos apoyan la teoría de que la enfermedad de Perthes puede ser un reflejo de un trastorno sistémico con una manifestación local predominante a nivel de la cabeza femoral. Ponseti sugiere que podría ser la manifestación transitoria de un trastorno generalizado que afecta al cartílago epifisario, teoría que es apoyada por estudios epidemiológicos de niños con Perthes que presentan una talla más baja que la normal y signos de inmadurez esquelética[6].

PATOGÉNESIS

Los cambios morfológicos e histológicos de la enfermedad se han descrito basados en los trabajos de Catterall[1] sobre 6 necropsias de niños con Perthes y los de Jonsäter[7] tras la realización de biopsias de la cabeza femoral repetidas y artrografía.

En la *fase inicial de avascularidad*, existe notable necrosis ósea con aplastamiento trabecular. El los espacios medulares se acumula una masa necrótica integrada por médula desvitalizada y partículas de hueso muerto. La capa basal del cartílago articular puede mostrar cambios degenerativos en las zonas que contactan con áreas de necrosis ósea.

En la *fase de reabsorción* se advierte revitalización de la cabeza femoral por sustitución progresiva y aposición ósea. Yemas vasculares van invadiendo el hueso necrótico reabsorbiéndolo activamente por acción osteoclástica y sustituyéndolo por hueso inmaduro recién formado. El aspecto de esta reparación varía en las diferentes zonas epifisarias, no es uniforme. La osificación encondral de las porciones viables de la cabeza femoral prosigue su curso normalmente.

Existen también alteraciones metafisarias que presenta áreas de fibrocartílago y osificación desorganizada. También el cartílago de crecimiento puede sufrir isquemia presentando distorsión de sus columnas celulares y no se osifica normalmente apareciendo un exceso de cartílago calcificado a nivel del hueso trabecular primario de la metáfisis.

Correspondencia:
Dr. Pedro González Herránz
Servicio de Traumatología y Ortopedia
Hospital Juan Canalejo
Xubias de Arriba s/n, 15006 A Coruña
pedrogh@lycos.es

DIAGNÓSTICO POR LA IMAGEN

1. *Radiología simple en dos proyecciones*: es la base de las clasificaciones para el estadiaje y pronóstico de la enfermedad, así como para valorar los resultados. La calidad de la radiología debe ser adecuada para poder visualizar la extensión de la fractura subcondral en relación con el grado de afectación[8]. La fractura subcondral suele verse mejor en la proyección axial.

2. *Artrografía*: se emplea no para el diagnóstico sino para la planificación operatoria pues nos permite valorar el grado de subluxación, esfericidad de la cabeza y el grado de varización necesaria para obtener una adecuada cobertura.

Se debe realizar bajo anestesia general, con el enfermo relajado, sin contracturas o espasmos musculares. Así sabremos si la dificultad para separar las caderas es secundaria a la sinovitis, por contractura o es mecánica debido a la deformidad articular existente.

También nos va permitir demostrar lo que se denomina el fenómeno de la cadera en *bisagra*, que consiste en comprobar que cuando abducimos la articulación, ésta no gira o pivota sobre el centro de la cabeza, sino que se apoya en el borde acetabular y bascula. Obviamente cuando se constata esto, se descarta todo método de contención de la articulación, pues estaríamos aumentando la deformidad de forma iátrica.

3. *Gammagrafia ósea*: es útil en las fases precoces de la enfermedad, en las que se observa una zona fría (avascular) en la cabeza femoral. En fases posteriores se observa aumento de captación, hallazgo este más inespecífico, debido a los fenómenos de revascularización de la necrosis. Algunos autores utilizan la gammagrafia para el seguimiento de la enfermedad pues les permite predecir con tres meses de antelación las caderas de riesgo[9].

4. *Resonancia Magnética*: es muy útil también en las fases precoces y proporciona una imagen nítida de la superficie articular. Se han realizado clasificaciones según el aspecto de la RM pero son de escasa utilidad[10].

5. *TAC*: puede ser de utilidad para el diagnóstico de la osteocondritis disecante de la cabeza femoral, una rara y tardía complicación de la enfermedad. También se emplea para la planificación quirúrgica de las secuelas, realizándose una reconstrucción 3D cuando se quiere planificar cirugía de agrandamiento acetabular (Shelf o Chiari) o acetabuloplastia (triple osteotomía o similares).

DIAGNÓSTICO DIFERENCIAL

- Afecciones Unilaterales:

1. *Sinovitis transitoria de la cadera*: difícil de distinguir de la enfermedad de Perthes en sus fases iniciales ya que clínica y radiología son superponibles. En estos casos de "cadera irritable persistente" puede ser de gran utilidad la gammagrafia ósea con Tecnecio[99] o la RMN[5].

2. *Artritis séptica / osteomielitis*: además del hemograma con VSG y PCR, requiere una punción aspiración de líquido articular para su diagnóstico.

3. *Artritis reumatoide juvenil*: la aparición de los síntomas no aparecen de forma aguda, sino de forma progresiva. Puede haber afectación de otras articulaciones, primordialmente manos. Cursa con elevación de la VSG y otros estudios reumáticos confirmarán el diagnóstico.

4. *Tuberculosis*: de difícil diagnóstico diferencial a principio de siglo, cuando Waldenström describió la enfermedad como Coxa Plana, como una forma benigna de tuberculosis.

- Afecciones bilaterales:

1. *Displasia de Meyer*

2. *Hipotiroidismo*

3. *Displasia epifisaria múltiple*

4. *Enfermedad de Gaucher*

5. *Anemia de células falciformes*

CLASIFICACIÓN

La enfermedad de Perthes habitualmente se clasifica según la fase cronológica en que se encuentre (sistema de Waldenström) o según el grado de extensión de la enfermedad (Catterall, Salter & Thompson, o más recientemente Herring). No todas las clasificaciones gozan de la misma fiabilidad y entre unas y otras existen diferencias inter o intra observador, lo que hace necesario su conocimiento[11].

1. *Clasificación según el estaíio de la enfermedad:*

El sistema de Waldenström para el estadio radiográfico se emplea para determinar en la fase cronológica de la enfermedad en que se encuentra el paciente.

a. Fase precoz avascular: Inicialmente los signos radiológicos son muy sutiles. La cabeza del lado afecto es discretamente más pequeña y el espacio cartilaginoso ensanchado.

b. Fase de Revascularización: Comienza a los 6 meses de la interrupción vascular, se observa un aumento de la densidad de la cabeza, esclerosis. Durante toda esta fase en niño se encuentra asintomático, pero una fractura subcondral es la que va a provocar el comienzo del dolor, cojera,etc. motivo por el cual acuden a la consulta.

c. Fase de Colapso o fragmentación: el hueso alrededor de la fractura se reabsorbe y la cabeza se deforma. Cuanto mayor sea la fractura subcondral, mayor necrosis y mayor deformidad.

d. Fase de reparación: el hueso comienza a sustituir la zona necrosada. Empieza a desaparecer el hueso escleroso necrosado, y recupera su consistencia habitual pero sin la posibilidad de recuperar la forma previa, a no ser que la cabeza esté bien "contenida" dentro del acetábulo.

e. Fase de trastorno del crecimiento: cuando el cartílago de crecimiento subcapital se lesiona y para de crecer, puede dar lugar a una coxa brevis. La fisis del trocánter mayor al seguir creciendo provoca un sobrecrecimiento relativo del trocánter mayor. Esta fase no aparece en todos los casos, solo en los de mayor gravedad.

f. Fase de remodelación concéntrica de la cabeza: los resultados son evaluados según la redondez de la cabeza tras la curación de la enfermedad. Este fenómeno puede durar 5 años y los resultados son graduados

según la clasificación de Stulberg, que trataremos más adelante.

2. *Clasificación de Catterall*[1]:

La cadera afecta se clasifica en uno de los 4 grupos según el grado de afectación (Figura 1):

- Grupo I: afecta aproximadamente al 25% de la cabeza, la región antero-central. No suele acompañarse de fractura subcondral, ni reacción metafisaria.

- Grupo II: afecta a casi el 50% de la cabeza, a nivel de la región antero-lateral.

- Grupo III: afecta al 75% de la extensión de la cabeza.

- Grupo IV: afectación completa de la cabeza, 100%.

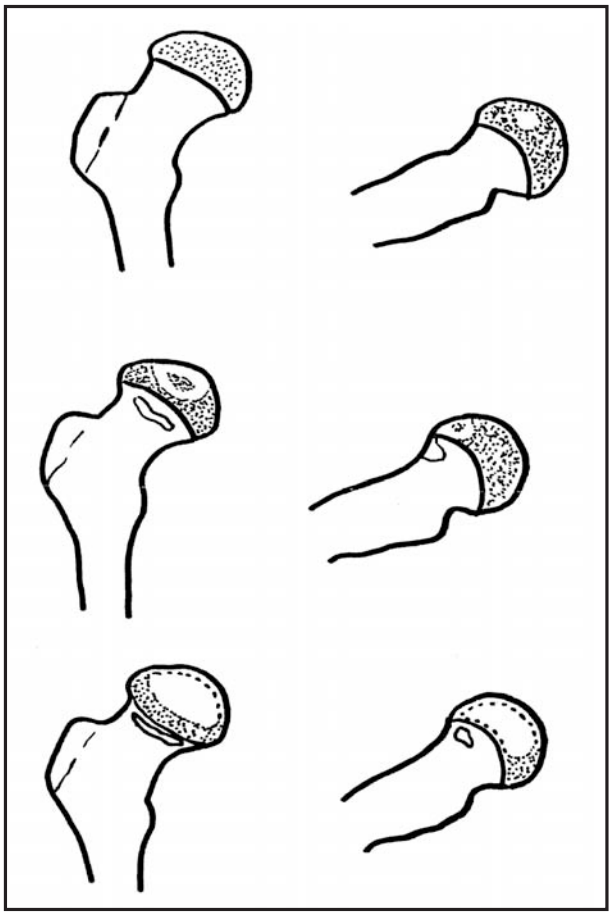

Figura 1: Clasificación de Catterall en 4 grupos según el grado de afectación. Los tipos I y II son de buen pronóstico.

Esta clasificación ampliamente aceptada en todo el mundo, tiene algunos detractores que opinan que es difícil diferenciar el grupo II del III. Por otro lado, cuando la clasificación se realiza antes de la fase de fragmentación el error en la asignación de grupo es del 40% o del 6% si se clasificaban después de dicha fase. Es decir que existe una gran variabilidad intra e inter observador. Para evitar esto algunos recomiendan simplificar la clasificación en dos subgrupos[12]. Para algunos esta clasificación carece de valor pronóstico en relación con el resultado final[13].

3.*Clasificación de Salter & Thompson*: (Figura 2)

Se basa en la extensión de la fractura subcondral en la proyección axial. Traduce la extensión de cabeza necrosada, para algunos incluso mejor la RM[10-14].

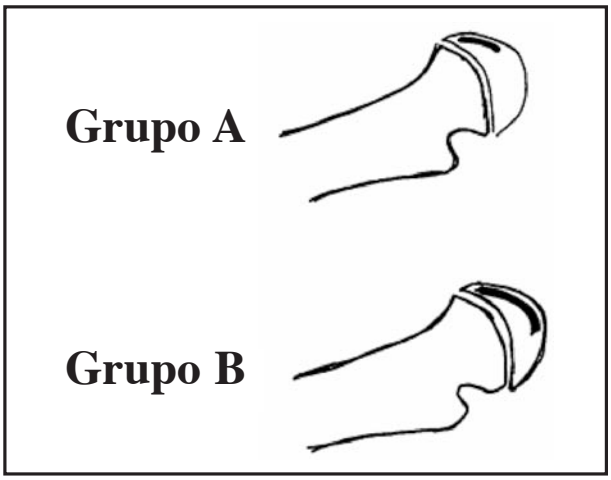

Figura 2: Clasificación de Salter-Thompson según el grado de extensión de la fractura subcondral en la proyección axial.

4. *Clasificación del Pilar Externo de Herring*:

Está basada en el grado de afectación del pilar externo de la cabeza femoral en la radiografía PA. La cabeza está dividida en 3 sectores: el pilar externo abarca el 15-30%, el pilar central el 50 %, y el medial 20-35%. Herring[15] dividió las caderas afectas en 3 grupos (Figura 3):

- Grupo A: radiográficamente no hay afectación del pilar externo, no hay colapso o radiolucencia significativa.

- Grupo B: el pilar externo presenta cierta radiolucencia, manteniéndose la densidad ósea y la altura del pilar al menos en el 50%.

- Grupo C: mayor afectación del mencionado pilar, con una mayor radiolucencia y la altura se ve afectada en más del 50%.

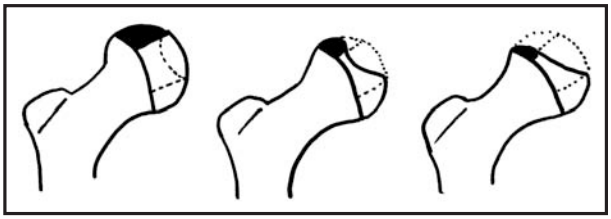

Figura 3: CClasificación del pilar externo de Herring en 3 grupos. Grupo A: conserva la altura el pilar externo. Grupo B: Conserva al menos el 50% de la altura. Grupo C: perdida de mas del 50% de la altura.

Posiblemente es la clasificación más ampliamente aceptada debido a que existe una buena correlación con el pronóstico sobre todo cuando tenemos en cuenta la edad del paciente[16] y existe escasa variabilidad inter o intra observador[17]. No obstante el propio Herring encuentra dificultad para distinguir algunos casos que están en la frontera de pertenecer al grupo B o C, añadiendo a la clasificación un nuevo grupo B-C definido como: 1. pilar externo muy estrecho (2-3 mm de ancho) mayor del 50% de la altura original; 2. pilar externo con muy poca osificación pero con al menos el 50% de la altura original, o 3. pilar externo con exactamente un 50% de la altura original que se

encuentra deprimida relativamente con respecto al pilar central.

5 - *Clasificación de Stulberg*[8] (Figura 4):

Se emplea para la valoración de los resultados finales, a la madurez esquelética, basándose en los círculos concéntricos de Mose, tamaño de la cabeza femoral, longitud del cuello y grado de cobertura de la cabeza. Según el grado de deformidad de la cadera la evolución hacia la coxartrosis será más o menos evidente. De esta forma clasifica los resultados en 5 grupos:

- Clase I: cabeza femoral normal. No desarrolla artrosis.
- Clase II: cabeza femoral esférica, pero hay evidencia de coxa magna o cuello corto o escalón acetabular anormal. Congruencia esférica. No desarrolla artrosis a los 30 años, y solamente un 18% a los 40 años.
- Clase III: cabeza femoral no esférica, ovoidea, pero no plana, tiene forma de champiñón. Congruencia anesférica. Desarrollan artrosis el 50% de los casos después de 30 años.
- Clase IV: cabeza plana, con repercusión en cuello y acetábulo. Congruencia anesférica. Desarro-llan artrosis más del 80% de los casos.
- Clase V: cabeza plana. Cuello y acetábulo normales. Incongruencia anesférica. Desarrollan artrosis en la práctica totalidad de los casos.

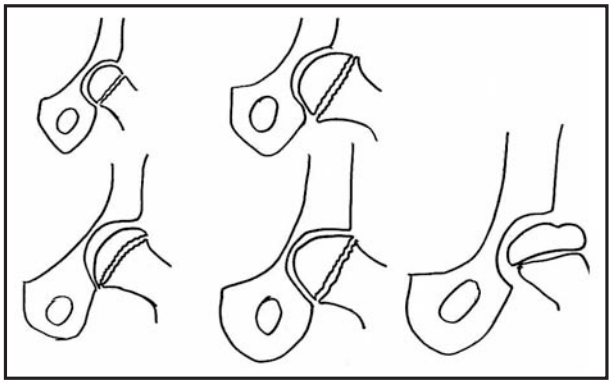

Figura 4: Clasificación de Stulberg según la esfericidad de la cabeza femoral y afectación acetabular. Las clases A y B presenta un excelente pronóstico, por el contrario las C, D y E evolucionan hacia la coxartrosis.

Se ha correlacionado la clasificación del pilar externo de Herring con los resultados a largo plazo, desarrollo de coxartrosis según Stulberg que se muestran en la Tabla I, así como el resultado a largo plazo teniendo en cuenta la esfericidad (Tabla II).

Stulberg \ Herring	A	B < 9 años	B > 9 años	C
I				
II	100%	92%	30%	29%
III		8%	50%	52%
IV			20%	19%

Tabla 1

Años de seguimiento \ Stulberg	I	II	III	IV	V
30 años	0%	0%	0%	40%	86%
40 años	0%	16%	58%	75%	78%

Tabla 2

FACTORES PRONÓSTICO

Aunque no hay un consenso unánime sobre los factores pronóstico de la enfermedad, si que puede decirse que existen unos factores probados, clínicos o radiológicos, con carácter pronóstico que deben ser conocidos:

A. Clínicos:

1. *Edad en el momento del diagnóstico*: es el factor pronóstico más universalmente aceptado. La mayoría de los ortopedas han observado que la recuperación es mucho mejor cuando la enfermedad afecta a menores de 5-6 años. Una posible explicación de esto podría ser que en estos niños más pequeños existirían más tiempo disponible para la remodelación de cualquier deformidad de la cabeza femoral. Además, se ha comprobado que la remodelación acetabular ocurre en los 8 primeros años de vida. Ippolito y col.19 mostraron con un seguimiento de 25 años, 61 pacientes que habían presentado la enfermedad cuando tenían 5 años o menos, que todos presentaban unas caderas de Clase I y II según Stulberg. Cuando la enfermedad afectaba a niños entre 5-9 años, 29 casos, no existía correlación. Por el contrario, cuando la enfermedad se desarrollaban en mayores de 9 años, 20 casos, todos ellos se clasificaron como clases III, IV ó V de Stulberg.

2. *Pérdida persistente de la movilidad articular*: en las fases precoces la pérdida de la movilidad es atribuible a la contractura de las partes blandas; pero avanzada la enfermedad lo que traduce es deformidad de la cabeza articular.

3. *Obesidad*: el sobrepeso deformará con mayor facilidad el área reblandecida de la cabeza femoral. Además las férulas de descarga de la articulación se adaptan mal en niños gorditos.

B. Radiológicos: (Figura 5)

1. *Signo de Gage*: defecto de osificación de la porción lateral de la epífisis.

2. *Calcificación lateral epifisaria*.

3. *Extrusión o subluxación de la cabeza*.

4. *Rarefacción metafisaria difusa*.

5. *Horizontalización de la fisis*.

6. *Grado de extensión*: Catterall III-IV, Salter & Thompson B, o grupo C del pilar externo de Herring.

TRATAMIENTO

Los objetivos del tratamiento de la Enfermedad de Perthes son la prevención de:

- deformidad de la cabeza
- alteraciones del crecimiento
- coxartrosis

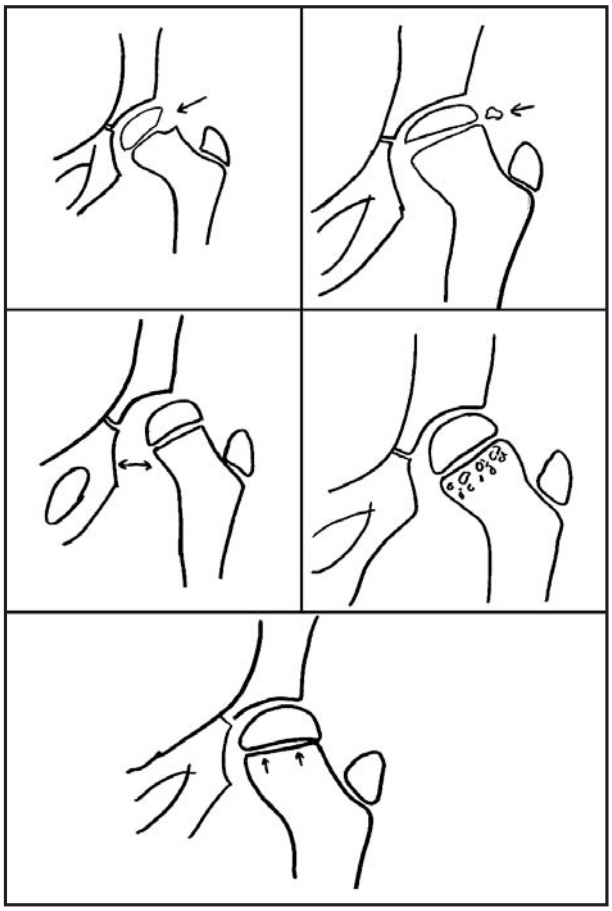

Figura 5: Signos radiológicos de mal pronóstico: 1. Signo de Gage. 2. Calcificación lateral epifisaria. 3.Extrusión de la cabeza. 4. rarefacción metafisaria. 5. Horizontalización de la fisis.

Los principios del tratamiento, independientemente del método empleado son dos:

1. *Restaurar la movilidad articular*: la restricción de la movilidad en estos pacientes es debido inicialmente a la sinovitis de la cadera que ocasiona contractura de los músculos adductores y psoas. Existen muchos métodos para mantener una buena movilidad articular como son el reposo en cama, tracción cutánea o la fisioterapia. Si estas medidas, tras 10-15 días de instaurarse, no son efectivas, ocasionalmente se pueden tratar las contracturas por medio de tenotomías.

Este concepto de restaurar la movilidad debe ser considerado como primordial, pues nos va a permitir separar/abducir las caderas y colocar la porción anterolateral de la cabeza femoral en el acetábulo, en posición de contención. Esto debe conseguirse ANTES de instaurar cualquier tratamiento, sea quirúrgico u ortopédico. Si no es así, estaremos provocando una deformidad en la cabeza femoral o una cadera "en bisagra" (ver artrografía) cuando intentemos abducir la cadera

2. *Mantener la cabeza femoral con una buena cobertura* (Contención): no está claro cuando y como empezó a emplearse este concepto de "contención o contenimiento", pero pudieron ser Petrie y Bitenc en 1971 los primeros en aplicarlo cuando empleaban yesos que mantenían las caderas en abducción y permitían la carga en pacientes con Perthes. El tratamiento actual de la enfermedad se basa en la premisa de si conseguimos una adecuada contención de la cabeza femoral en la cavidad acetabular cuándo esta es vulnerable a la deformidad y mientras dura el proceso de regeneración, proporcionaremos una cabeza femoral más esférica y congruente.

Para que el tratamiento sea efectivo debe iniciarse en la fase inicial o de fragmentación, que es cuando la cabeza tiene aún capacidad plástica. El tratamiento no está indicado en los niños que NO tengan signos clínicos o radiológicos de riesgo, es decir, en los tipos 1 ó 2 de Catterall, tipo A de Salter y Thompson, o tipo A del pilar externo de Herring, si ya se ha iniciado la fase de reosificación o si la enfermedad está en fase de secuelas.

- Tratamiento Conservador:

Un gran número de sistemas se han descrito en la literatura, proclamando cada autor las virtudes del aparato o férula. Básicamente los diferentes sistemas se pueden dividir en los que:

- No permiten la deambulación: Yesos pelvipédicos,…

- Si permiten la deambulación: Yesos de Petrie, férula de Toronto, férula de Newington, férula de Atlanta Scottish-Rite, férula de Tachdjian.

En 1971, Petrie y Bitenc, fueron los primeros en aplicar los principios de Contención de la cadera empleando calzas de yesos en abducción unidas distalmente por un palo de escoba ("broomstick"). Este método demostró que la carga con la cadera contenida no era perjudicial. Este sistema permite, además de la carga, la movilidad de las caderas en posición de contención (abducción y rotación interna).

Estos yesos eran cambiados mensualmente para la movilización de rodillas y tobillos por un fisioterapeuta con el niño hospitalizado, así como para evitar una complicación que era el aplanamiento de los cóndilos femorales en pacientes que han llevado broomstick, presumiblemente por osteocondritis. Cuando la movilidad es completamente restaurada se coloca un nuevo yeso de Petrie.

Por esto, se desarrollaron las férulas que proporcionan contención en abducción y rotación interna que permiten la limpieza diaria del niño, la deambulación y movilidad de las caderas, así como el control del resto de las articulaciones, no siendo preciso una hospitalización prolongada.

El sistema más ampliamente difundido en USA es la férula de Atlanta que proporciona contención solamente por abducción sin necesidad de rotación interna, pero recientes artículos han demostrado que este sistema no proporcionan la adecuada cobertura de la porción anterolateral de la cabeza[14].

Cuando un niño está siendo tratado con un sistema de contención es necesario comprobar radiológicamente cada 3-4 meses que el sistema es efectivo. Si por el contrario, la cadera no presenta una buena movilidad o es dolorosa, la férula se retira y se tratan las contracturas mediante los métodos clásicos de tracciones blandas, reposo en cama, fisioterapia, etc. Una vez restaurada la movilidad se podrá colocar de nuevo la férula.

El tiempo de duración del tratamiento es muy variable,

dependiendo de la edad del paciente y del estadio de evolución según Waldenström. Las férulas deben mantenerse hasta que empieza a visualizarse en la radiografía hueso nuevo en el área de la placa de crecimiento subcondral.

En la actualidad el tratamiento conservador se indica en las casos que "a priori" tienen mejor pronóstico, es decir, menores de 9 años, Herring tipo A, en los casos con mal pronóstico suelen ser candidatos a cirugía[20].

Hoy en día estos métodos de tratamiento están en desuso, ya que varios estudios han demostrado que no alteran favorablemente la evolución natural de la enfermedad.

También se han descrito otros métodos de tratamiento no fundamentados en la contención sino en la revitalización del hueso necrosado mediante campos electromagnéticos, pero su empleo en estudio realizado a doble ciego se ha mostrado ineficaz y por tanto no recomendable ya que no altera el curso de la enfermedad[21].

Otros métodos como los yesos pelvipédicos, largos periodos en sillas de ruedas o descarga de la extremidad tampoco no han podido demostrar que alteran favorablemente la evolución natural.

- Tratamiento Quirúrgico:

Los métodos quirúrgicos que en la actualidad se emplean están basados en el concepto de contención de la cabeza en el interior del acetábulo (Figura 6). La premisa es que la reorientación de la porción proximal del fémur o del acetábulo o de ambos permite que la vulnerable cabeza femoral esté centrada más profundamente en el acetábulo. Teóricamente la contención quirúrgica de la cabeza femoral es mantenida en una posición de mejor concentridad y desarrollará una cabeza con una forma más redondeada durante la fase de reosificación. Una vez que la osteotomía haya consolidado, entre la 6ª-10ª semana, el niño podrá realizar una vida relativamente normal sin férulas, yesos, etc. Los que proponen este tratamiento creen que como la cabeza está permanentemente colocada en posición óptima, es necesaria una menor cooperación por parte del niño.

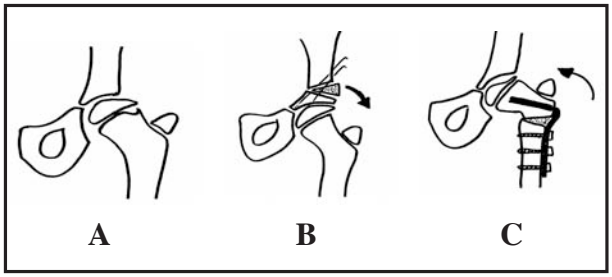

Figura 6: A. Enfermedad de Perthes con aplastamiento del pilar externo y extrusión. B y C. Opciones de contención quirúrgicas. B. Osteotomía Innominada de Salter. B. Osteotomia varizante subtrocantérica.

Tanto la osteotomía femoral como la osteotomía de Salter consiguen dar cobertura a la cabeza femoral descubierta y vulnerable a la deformidad. Ambos métodos consiguen unos resultados similares según la clasificación de Stulberg, no obstante algunos estudios recientes tienen sus preferencias por la osteotomía de Salter ya que altera en menor medida la anatomía de la articulación, con vistas a una posible proteización, y la incidencia de cicatriz queloidea es mucho menor.

- Osteotomía femoral

La osteotomía varizante de la porción proximal del fémur centra la cabeza femoral en la profundidad del acetábulo mientras mantiene el miembro alineado en posición de carga. Los pre-requisitos necesarios para realizar la osteotomía son la completa movilidad articular, buena congruencia articular, y la comprobación de la correcta cobertura en abducción y rotación interna para lo cual puede ser de utilidad la artrografía.

Este método debe estar bien planificado y meticulosamente realizado durante la fase inicial o de fragmentación. La corrección varizante recomendada debe estar entre 10º-30º con 10º-25º de rotación interna. Es peligroso excederse en la varización, no debiendo ocasionar un ángulo cérvicodiafisario inferior a 110-115º, especialmente en los niños mayores o con una lesión fisaria secundaria a la enfermedad, debido a que tendrán una menor capacidad de remodelación, y por tanto menor posibilidad para que el ángulo cérvicodiafisario recupere su normal angulación[22]. El trocánter mayor debe permanecer distal a la altura de la cabeza femoral para evitar que aparezca una cojera debida a insuficiencia glútea, marcha en Trendelemburg[23-24].

El método de síntesis más aconsejable es la fijación interna mediante placa AO de 90º o placa con tornillo deslizante tipo Richards[15,25]. El empleo de agujas de Kirschner también se ha empleado pero no proporcionan la estabilidad suficiente y requeriría inmovilizar al paciente hasta conseguir la consolidación de la osteotomía (8-10 semanas). La fijación externa como método de síntesis es incómoda para el paciente y el hecho de las frecuentes infecciones alrededor de los tornillos desaconseja el método. Guarniero[26] presentó el empleo del la fijación externa (artrocondrodiatasis) comparándola con la osteotomía varizante en casos de Perthes grados III y IV de Catterall con unos resultados buenos en los dos grupos pero con una remodelación más rápida en los pacientes tratados mediante fijación externa. La incidencia de cicatriz queloidea es elevada.

- Osteotomía innominada de Salter

Fue descrita en 1966 por Salter, recomendando fervientemente que NO debe ser realizada si el paciente no tiene una adecuada movilidad o si existe una articulación incongruente. Debe practicarse en niños mayores de 6 años, con afectación mayor del 50% de la cabeza femoral (Catterall II-IV), así como subluxación de la cadera en posición de carga. Las contraindicaciones son precisamente el no guardar estos pre-requisitos. Debe realizarse al igual que la osteotomía femoral, en estadios precoces o de fragmentación de la enfermedad. La técnica quirúrgica no difiere de la que se emplea para la luxación congénita de la cadera.

Entre las desventajas del método hay que señalar que requiere una 2ª intervención para la retirada de las agujas de Kirschner y que la intervención se realiza en el lado sano de la articulación. Hay que recordar que lo importante es que la cabeza quede cubierta.

Salter[27] obtuvo con esta técnica un 77% de buenos

resultados, cifra que otros autores no han podido reproducir en otros trabajos con el mismo procedimiento. Recientemente Kitakoji y cols han publicado un estudio comparativo entre la osteotomía femoral y Salter obteniendo ambos métodos iguales resultados según la clasificación de Stulberg, pero la osteotomia de Salter altera menos la anatomía del fémur proximal y la cicatriz del abordaje no suele ser queloidea

- *Osteotomía femoral más Salter*

Esta asociación tiene en teoría, la ventaja de proporcionar la máxima cobertura posible evitando las complicaciones derivadas de un solo método. La osteotomía femoral dirige la cabeza en el interior del acetábulo reduciendo en teoría cualquier incremento de la presión articular o rigidez que pudiera ocasionar la osteotomía de Salter. La cobertura que proporciona la osteotomía del ilíaco nos permite reducir la varización necesaria en la osteotomía femoral.

Entre los inconvenientes de la técnica destacan el mayor tiempo quirúrgico, la mayor pérdida de sangre, y que la combinación de ambos procedimientos es técnicamente más difícil.

- *"Shelf" Artroplastia*

Aunque formalmente está descrita como método de tratamiento de "salvamento" en los casos incongruentes, recientemente se realiza de forma primaria en niños mayores de 8 años Catterall III-IV. Este procedimiento permite recubrir la porción más anterolateral de la cabeza femoral previniendo la subluxación o el crecimiento lateral de la epífisis. Otras indicaciones son la subluxación lateral de la cabeza, inadecuada cobertura o la cadera en "bisagra" asociada a las formas severas.

- Opciones de tratamiento de caderas NO contenibles y presentación tardía:

Son aquellos casos que se diagnostican o vienen para que los tratemos en fase de reosificación, con una deformidad de la cabeza no contenible o que han perdido la contención tras tratamiento quirúrgico o conservador. Estos pacientes presentan habitualmente una cadera en "bisagra" demostrable por la artrografía, tienen dolor, acortamiento de la extremidad y contractura fija en flexo y adducto. Entre los posibles tratamientos a considerar en esta situación son: Osteotomía de Chiari, "Shelf" Artroplastia, Queilectomia y la osteotomía de extensión y abducción. Estos procedimientos deben ser considerados como de salvamento o paliativos para el alivio del dolor, corrección de la discrepancia de la longitud de extremidades, aumentar la cobertura de la cabeza, mejora de la movilidad o de la insuficiencia glútea.

- Osteotomía de Chiari: mejora la cobertura lateral de la cabeza deformada y/o aplastada, pero no reduce el rozamiento lateral a la abducción y puede incrementar la insuficiencia glútea.

-Queilectomía: consiste en extirpar la porción anterolateral de la cabeza femoral y que provoca el rozamiento acetabular en abducción. Se indica exclusivamente cuando limita severamente la movilidad. Se debe realizar después del cierre fisario. Aunque la queilectomía pueda producir una significativa mejora de la movilidad, en algunos casos provoca mayor rigidez articular.

-Osteotomía abductora y extensora: se indica cuando la artrografía demuestra una mejoría de la congruencia articular en esta posición. Provoca una mejoría de la dismetría, disminuye la cojera y mejoría de la función y movilidad articular28. Si bien, para algunos, al ser una cirugía paliativa indicada en los casos de peor pronóstico (Stulberg IV-V) optan por no hacer nada para no alterar la anatomía proximal femoral y poder colocar una prótesis total más fácilmente cuando sea preciso.

- Tratamiento de la Osteocondritis Disecante:

Es una rara complicación que afecta al 3% de los pacientes con enfermedad de Perthes, generalmente en casos de gran afectación (Catterall III-IV) o edad avanzada en los que los mecanismos de reparación o reosificación son insuficientes. Pueden ocasionar dolor intermitente pudiendo requerir diversos métodos de tratamiento. Sintomático, a base de AINEs y descarga de la extremidad con vista a favorecer la curación o reincorporación del fragmento.

Si el dolor es persistente, se puede intentar promover la vascularización del fragmento osteocondral por medio de perforaciones a través del cuello femoral y fijación interna por medio agujas o tornillos canulados tipo Herbert.

Si el fragmento se han desprendido de su lecho y no puede ser repuesto se recomienda su extirpación.

- Tratamiento del hipercrecimiento relativo del trocánter mayor:

Este fenómeno aparece en los casos con afectación severa de la cabeza femoral con lesión fisaria. Estos pacientes pueden desarrollar una marcha de Trendelemburg y dolor por insuficiencia glútea, aunque esto nunca ha sido un problema mayor en las series revisadas a largo plazo.

Teóricamente dos procedimientos quirúrgicos pueden realizarse:

- Epifisiodesis trocantérica: se realiza para evitar de forma preventiva el hipercrecimiento trocantérico, y por lo tanto debe realizarse en fases iniciales de la enfermedad y no cuando la deformidad ya está establecida.

- Descenso y lateralización del trocánter mayor: este método aunque proporciona la adecuada tensión a la musculatura glútea, se ha demostrado poco efectivo y pocos cirujanos lo recomiendan.

BIBLIOGRAFÍA

1. Catterall A. The natural History of Perthes`disease. J Bone Joint Surg 1971; 53-B: 37-53.
2. Glueck CJ, Crawford A, Roy D, Freiberg R, Glueck H, Stroop D. Association of antithrombotic factor defeiciencies and hypofibrinolysiswith Legg-Perthes disease. J Bone Joint Surg 1996; 78-A: 3-13.
3. Gallists S, Reitinger T, Linhart W, Muntean W . The role of inherited Thrombotic disorders in the etiology of Legg-Calvé-Perthes Disease JPO 1999; 19: 82-83.
4. Salter RB, Bell M. The pathogenesis of deformity in Legg-Perthes disease: an experimental investigation. J Bone Joint Surg; 1968; 50-B: 436-42.
5. Landin LA, Danielson LG, Wattsgard G. Transient synovitis of the hip: its incidence, epidemiology and relation to Perthe's disease. J Bone Joint Surg 1987; 69-B: 238-42.
6. González Herranz P, Rapariz JM. Enfermedad de Legg-Calvé -Perthes. En de Pablos J, González Herranz P. Apuntes de Ortopedia Infantil, Madrid: Editorial Ergon , 2002; 270-281.

7. Jonsäter A. Coxa Plana , a histopathologic and arthrographic study.Acta Orthop Scand 1953; 12(Supl): 1-13.
8. Stulberg SD, Cooperman DR, Wallesten R. The natural history of Legg-Calve-Perthes disease. J Bone Joint Surg 1981; 63-A: 1095-1108.
9. Tsao AK, Dias LS, Conway JJ, Straka P. The prognostic value and significance of serial bone scintigraphy in Legg-Calvé-Perthes disease. J Pediatr Orthop 1997; 17: 230-239.
10. Song HR, Lee SH, Na JB, Cho SH, Jeong ST, Ahn BW, Koo KH. Comparison of MRI with subchondral fracture in the evaluation of extent of epiphyseal necrosis in the early stage of Legg-Calvé-Perthes disease. J Pediatr Orthop 1999; 19: 70-75.
11. Wiggs O, Terjesen T, Svenningsen S. Interobserver reliability of radiographic classifications and measurement in the assessment of Perthes`disease. Acta Ortop Scand 2002; 73: 523-30
12. Wenger DR, Ward WT, Herring JA. Legg-Calvé-Perthes disease: current concepts review. J Bone Joint Surg 1991; 73-A: 778-787.
13. Gigante C, Frizziero P, Turra S. Prognostic value of Catterall and Herring classification in Legg-Calvé-Perthes disease. J Pediatr Ortop 2002; 22: 345-9.
14. Herring JA. The treatment of Legg-Calvé-Perthes Disease: a critical review of the literature. J Bone Joint Surg 1994; 76-A: 448-458.
15. Herring JA, Neustadt JB, Williams JJ et al. The lateral pillar classification of Legg-Calvé-Perthes disease. J Pediatr Orthop 1992; 12: 143-150.
16. Friedlander JK, Weiner DS. Radiographic results of proximal femoral varus osteotomy in Legg-Calvé-Perthes Disease. JPO 2000; 20: 566-71.
17. Lappin K, Kealey D, Cosgrove A. Herring Classification: How useful is the initial radiograph ? J Pediatr Orthop 2002; 22: 479-482.
18. Podeszwa DA, Stanitski CL, Stanitski BF, Woo R, Mendelow MJ. The effect of pediatric orthopaedic experience on interobserver and intraobserver reliability of the Herring lateral pillar classification of Perthes disease. J Pediatr Orthop 2000; 20: 562-5.
19. Ippolito D, Tudisco C, Farsetti P. The long-term prognosis of the unilateral Perthes' disease. J Bone Joint Surg 1987; 69-B: 243- 250.
20. Talkhani IS, Moore DP, Dowling FE, Fogarty EE. Neck-shaft angle remodeling after derotation varus osteotomy for severe Perthes disease. Acta Orthop Belg 2001; 67: 248-251.
21. Harrison MHM, Bassett CAL. The result of a double-blind trial of pulsed electromagnetic frequency in the treatment of Perthes`disease. JPO 1997; 17: 264-5.
22. Kitakoji T, Hattori T, Iwata H. Femoral varus osteotomy in legg-Calvé Perthes disesase: Points at operation to prevent residual problems. J Pediatr Orthop 1999; 19: 76-81.
23. Noonan KJ, Price ChT, Kupiszewski SJ, Pyevich M. Results of femoral varus osteotomy in children older than 9 years of age with Perthes disease. J Pediatr Orthop 2001; 21: 198-204.
24. Zenios M, Hutchinson C, Galasko CSB. Radiological evaluation of surgical treatment in Perthes' disease. Int Orthop 2001; 25: 305-307.
25. Hau R, Dickens DRV, Natras GR, O`Sullivan M, Torode IP, Graham HK. Wich implant for proximal femoral osteotomy in children? A comparison of the AO (ASIF) 90º fixed-angle blade plate and the Richards Intermediate Hip Screw. JPO 2000; 20: 336-43.
26. Guarniero R, Luzo C, Montenegro NB, Godoy RM . Legg-Calvé-Perthes disease: a comparative study between two types of treatment: femoral varus osteotomy and arthrodiatasis with an externa fixator. AAOS. Poster presentation. 13-17 Febrero, 2002.
27. Salter RB The present status of surgical treatment for Legg-Perthes disease. JBJS 1984; 66-A: 961-6.
28. Catterall A. Adolescent hip pain after Perthes' disease. Clin Orthop 1986; 209: 65-69.