acta ortopédica gallega
Revista Oficial de la Sociedad Gallega de Cirugía Ortopédica y Traumatología

DIRECTOR:
José R. Caeiro Rey

DIRECTORES ADJUNTOS:
Manuel Valle Ortiz
Maximo Alberto Diez Ulloa

COMITÉ DE REDACCIÓN:
Dr. Rafael Arriaza Loureda
Dr. Antonio Fernández Cebrián
Dr. José Manuel Galdo Pérez
Dr. Luis García Rodríguez
Dr. D. Isidro González González
Dr. Pedro González Herránz
Dr. Luis A. Montero Furelos
Dr. Victoriano Souto Rey
Dr. José Suárez Guijarro
Dr. Eduardo Vaquero Cervino

JUNTA DIRECTIVA SOGACOT
PRESIDENTE: Dr. D. Hector Fraga García
VICE-PRESIDENTE: Dr. D. Gonzalo Concheiro Barreiro
SECRETARIO: Dr. D. Luis Antonio Miguel García Rodríguez
VICE-SECRETARIO: Dr. D. Marcelino Gonzaléz-Carreró Lopez
TESORERO: Dr. D. Isidoro López Pérez
VOCALES: Dr. D. Antonio García Moreno, Dr. D. Isidro González González,
Dr. D. Jose Antonio Ceide Nuñez, Dr. D. José Luis Lado Míguez,
Dr. D. Jerónimo Perez Mendaña Goyanes,
Dr. D. Angel Baltar Martínez De La Riva, Dr. D. Alberto Sánchez Mozo

Editada por:
Sociedad Gallega del Cirugía Ortopédica y Traumatología (SOGACOT)
Imprime:
Rodi Artes Gráficas, S.L.
Redacción-Secretaría Editorial:
Trabeculae S.L.
Parque Tecnológico de Galicia, Edif. CEI, nido 39
32900 San Cibrao das Viñas (Ourense)
Tlf.: 988 548 219
Fax: 988 368 188
Correo electrónico: aog@sogacot.org

Las Normas Editoriales de la revista pueden ser consultadas en el portal Web de la Sogacot en la dirección www.sogacot.org/revista

Reservados todos los derechos.
Esta publicación no puede ser reproducida total o parcialmente, por cualquier medio, sin la autorización por escrito del Comité de Redacción.

La Revista **acta ortopédica gallega** no se hace responsable del contenido de los artículos publicados, por tratarse de la opinión de los autores, que asumen la absoluta responsabilidad sobre sobre sus escritos.

Sumario

SUMARIO

EDITORIAL

NAVEGACIÓN EN CIRUGÍA ORTOPÉDICA: NUESTRA EXPERIENCIA EN ARTROPLASTIA TOTAL DE RODILLA — Pag. 33
Dr. D. José Troncoso Durán

ORIGINALES

LA ISQUEMIA CLÍNICAMENTE MODERADA NO JUSTIFICA LA REVASCULARIZACIÓN DIFERIDA EN EL TRAUMATISMO DE EXTREMIDADES CON LESIÓN ÓSEA Y ARTERIAL CONJUNTA — Pag. 39
Villaverde-Rodríguez J, Martínez-Pérez M, Serramito-Veiga I, Mosquera-Arochena N

NOTAS CLÍNICAS

FRACTURA DE CABEZA Y CUELLO FEMORAL IPSILATERAL SIN LUXACION ASOCIADA. PRESENTACIÓN DE UN CASO — Pag. 45
Castiñeiras-Sánchez M; González-Bedia M; García-Moreno A

OSTEOLISIS HUMERAL MASIVA EN LACTANTE — Pag. 47
Freire-Ruaño A, de la Fuente C, González-Herranz P

GRAN DEFECTO ARTICULAR POSTRAUMÁTICO EN LA RODILLA: TRATAMIENTO MEDIANTE LA UTILIZACIÓN DE ALOINJERTO OSTECARTILAGINOSO — Pag. 51
Posadilla P, Álvarez M, Barahona F

REVISIONES

FRACTURA DE HÚMERO PROXIMAL CONMINUTA EN MAYORES DE 60 AÑOS ¿SÍNTESIS O ARTROPLASTIA? — Pag. 53
Delgado-Alcalá V, Tomé-Bermejo F, Pérez-Vega M

acta **o**rtopédica **g**allega
Vol. 2, Número 2, Diciembre 2006

NAVEGACIÓN EN CIRUGÍA ORTOPÉDICA: NUESTRA EXPERIENCIA EN ARTROPLASTIA TOTAL DE RODILLA

A solicitud del director de la Revista, Dr. José R. Caeiro Rey, a quien agradezco su amable invitación, así como al Comité de Redacción, voy a exponer algunas ideas acerca de la Navegación en Cirugía Ortopédica con especial referencia a la artroplastia total de rodilla (ATR). Aprovecharé para realizar algunas consideraciones relacionadas con el perfeccionamiento en nuestro trabajo como profesionales de la cirugía ortopédica.

La experiencia de nuestro servicio, aunque relativamente dilatada en el tiempo pues comenzamos a utilizar el navegador a mediados del año 2001 para la realización de prótesis totales de rodilla, no es excesivamente amplia ya que su uso ha sido discontinuo por razones varias. Sin embargo podemos sacar algunas enseñanzas derivadas del estudio preliminar que realizamos y de la práctica habitual, así como de las informaciones que recibimos tanto de las experiencias en Galicia y en España como de las que se obtienen a través de la bibliografía.

Uno de los motivos de nuestro interés por la cirugía asistida por ordenador (CAO) o navegación quirúrgica, fue la intuición de que con el rápido desarrollo de la informática y de las demás tecnologías de imagen, su aplicación no solo a la ATR sino a muy diversos campos de nuestra especialidad sería pronto una realidad.

En efecto, la navegación de la artroplastia total de cadera, osteotomías y ligamentoplastias de rodilla, instrumentación vertebral, etc, son pasos en el desarrollo de algo que más que una serie de técnicas, si no que constituye en mi opinión una ruta para el perfeccionamiento de nuestros métodos de tratamiento.

Existen tres sistemas básicos de navegación[1]:

a) cinemática o asistida por navegador sin imágenes.
b) sistemas basados en la tomografía axial computarizada (TAC) preoperatoria
c) sistemas de robótica

En la ATR se aplica el primer sistema, mediante una cámara opticoelectrónica que recoge la información que le suministran unos emisores de infrarrojos fijados al fémur, tibia, puntero señalizador e instrumentos y que a su vez transmite e un ordenador que elabora esta información y que la pone a disposición del cirujano a través de las imágenes de la pantalla, para que éste tome sus decisiones lo más correctamente posible y, por decirlo así, monitorice la intervención. Por tanto mediante este sistema el cirujano podrá saber con exactitud si está colocando adecuadamente las guías, si las osteotomías y los ejes de la extremidad son correctos, calcular la tensión ligamentosa, etc.

Para la implantación del cotilo en la prótesis total de cadera, es factible utilizar este sistema o alternativamente el que requiere una TAC previa, y para las instrumentaciones vertebrales con tornillos pediculares por el momento es necesario igualmente el sistema de la TAC preoperatoria.

Con relación a la navegación en otras situaciones (prótesis unicondilares, recambios, osteotomías en torno a la rodilla y en otras zonas anatómicas, plastias de ligamentos cruzados), al igual que en la cadera o la columna vertebral no tenemos experiencia directa en el servicio, pero tanto por los resultados de algunas publicaciones[2,3], como por la lógica evolución de estas técnicas es muy probable que resulten pronto de aplicación habitual en muchos hospitales.

En el campo concreto de la ATR, varios estudios, algunos ya clásicos[4,5,6], demuestran que los defectos de orientación de los componentes protésicos tanto en el plano frontal como en el sagital o en el transversal en referencia a las rotaciones van a influir, como era de esperar, en el resultado final del implante bien sea en cuanto a aflojamientos precoces, usura del polietileno, inestabilidades ligamentosas o desequilibrio rotuliano.

Así, una incorrecta alineación en el plano frontal o sagital, especialmente los defectos en varo, flexo femoral o pendiente anterior de la tibia son una de las principales causas de aflojamientos precoces, además de influir en un rápido desgaste del polietileno articular[7,8]. Rotaciones incorrectas de componente tibial o femoral conllevan defectos cinemáticos fémoropatelares[9,10]. Por otra parte, la obtención de un espacio rectangular en flexión y extensión, perpendicular al eje de carga con un buen balance ligamentoso se considera fundamental para el futuro de la prótesis[11], hecho quirúrgico no siempre fácil de conseguir.

Las prótesis de rodilla actuales, presentan una instrumentación intra o extramedular que no evitan deficiencias de implantación con una incidencia entre el 8 y el 30% de los casos según los estudios[12,13,14]. Según diversos autores existen complicaciones tales como aflojamientos precoces, inestabilidad del implante y luxaciones rotulianas en un 5 al 8% de los casos, y entre un 20 y un 40% existen complicaciones menos severas como dolores femoropatelares y limitación de la movilidad. Por todos estos motivos interesa conseguir algún método que nos permita mejorar nuestras implantaciones protésicas.

En la revisión de nuestros primeros casos estudiamos una serie de 52 rodillas intervenidas con el mismo implante, midiendo la orientación en el plano frontal y sagital de los componentes femoral y tibial y el eje mecánico fémorotibial en telerradiografías en carga. De estos casos la mitad se habían intervenido con ayuda del navegador OrthoPilot, y los restantes con las guías mecánicas tradicionales. Se incluía por tanto en el estudio la curva de aprendizaje. Encontramos que el resultado obtenido era excelente, es decir las 5 mediciones eran correctas en el 50% del grupo del navegador frente al 27% del grupo con instrumentación mecánica, y todos los parámetros estudiados eran mejores en ese grupo. Estos resultados no fueron estadísticamente significativos por ser corto el número de casos, pero marcaban una tendencia clara a la mejor orientación con ayuda del navegador

El Dr. Hernández Vaquero[15] informa en 2 series sucesivas de 40 casos con 80 ATR en total, un 90% de alineaciones satisfactorias en el eje fémoro-tibial con la ayuda del navegador y sólo en un 50% de los intervenidos con la instrumentación estándar. Otros autores como Jenny[16], Saragaglia[17], o Mielke[18] confirman la validez de este método, obteniendo mejores resultados radiográficos con el navegador frente a la instrumentación tradicional.

El navegador debe considerarse como una guía electrónica o ayuda técnica sofisticada, pero no exime de errores y es muy importante el criterio quirúrgico para ir confirmando que las informaciones que nos aporta a través de la pantalla del ordenador coinciden con nuestra propia experiencia y valoración de la situación operatoria. Podríamos decir que el navegador no se equivoca si los datos que se le suministran son correctos, pero las maniobras de medición no son siempre sencillas, y por tanto la interpretación de los datos que nos suministra debe ser cuidadosa. El navegador nos obliga a ser exigentes con nuestra propia técnica quirúrgica de implantación protésica, ya que además de las referencias para la realización de los cortes tibial y femoral, en el momento de comprobar los espacios en flexión y extensión, en la implantación de la prótesis de prueba y en la definitiva, deben volver a comprobarse los ejes mecánicos frontal y sagital, que se graban en la memoria del ordenador, pudiendo compararse estos parámetros con los obtenidos al comienzo de la intervención (situación preoperatoria) para valorar la corrección obtenida en cuanto a lo ejes frontal y sagital. En la última versión del software, después de la resección tibial y previamente a los cortes femorales, en la pantalla del monitor se nos ofrece una planificación de los tamaños protésicos incluido el espesor del polietileno articular y la rotación del componente femoral, datos que pueden ser modificados por el cirujano si lo considera conveniente. Así mismo tenemos información del balance ligamentoso para procurar el mejor equilibrio posible.

Un aspecto interesante de este tipo de navegación a nivel de la rodilla, consiste en que no necesita realización de TAC u otras exploraciones sofisticadas. También es una ventaja importante evitar perforar la cavidad medular femoral para la colocación de una guía intramedular que implica riesgos de embolia grasa y sobre todo de inexactitud según se elija el punto de entrada.

Lo que si es importante es la valoración crítica de nuestros resultados y caer en la cuenta que nuestras implantaciones protésicas son mejorables. Desde esta perspectiva el navegador se presenta como una herramienta o guía útil para mejorar la orientación de los implantes y en consecuencia el resultado radiográfico y clínico así como la duración temporal de la ATR. El navegador no suple la experiencia del cirujano, y considero que en el momento actual, el médico que realiza la intervención con ayuda del navegador, debe tener conceptos muy claros de lo que se pretende con la implantación de una ATR, y una buena experiencia con la cirugía tradicional. Como dice Hernández Vaquero[19] es preferible un buen cirujano sin navegador, que lo contrario.

Otro aspecto muy interesante del navegador es su aptitud para la docencia pudiendo simularse modelos de implantación de ATR, prótesis unicondilares, ligamentoplastias, etc, en el taller de trabajos con huesos y ligamentos artificiales o incluso de forma virtual para formación de los residentes o de los especialistas que no han tenido oportunidad de utilizarlo y desean iniciarse en su técnica.

Conviene no obstante matizar todo lo expuesto, admitiendo que el navegador si puede tener dificultades y ser mal utilizado, al igual que tampoco son habitualmente las guías mecánicas las principales responsables de algunas implantaciones defectuosas. Así un metaanálisis muy reciente[20], se muestra considerablemente crítico con las series publicadas y su metodología, concluyendo que por el momento la mejoría aportada es escasa y hacen falta nuevos estudios.

Mi propósito al escribir estas líneas es tan sólo transmitir a mis colegas especialmente a los más jóvenes, que una intervención tan habitual y aparentemente tan asequible como la ATR hay que practicarla con mucha atención, realizando una planificación previa y cuidando todos los detalles que pueden ser cruciales para el futuro de la misma y del paciente. El navegador en cierta mediada nos obliga a una técnica más cuidadosa como ya he intentado explicar.

Aprovecho para realizar unas consideraciones que se salen un poco del tema enunciado pero que me parecen de interés práctico. El primer cuidado que debemos tener, me parece que es la indicación quirúrgica, que no debe hacerse por el aspecto radiográfico, si no fundamentalmente por criterios clínicos de dolor y empeoramiento severo de la calidad de vida. Algunos pacientes con gonartrosis radiológica avanzada tienen una tolerancia clínica excelente. Hay por tanto que establecer indicaciones conservadoras para la gonartrosis, medicación sintomática y de condroprotección, ortesis si existe inestabilidad y fisioterapia. En el aspecto quirúrgico, en los pacientes jóvenes de menos de 60 años deberíamos utilizar la osteotomía siempre que sea posible. En los mayores si la artrosis es predominantemente monocompartimental, se debería valorar la prótesis unicondilar que representa menor agresión quirúrgica con funcionalidad excelente en la mayoría de los casos. Hago estas consideraciones por que no es infrecuente encontrarse en la consulta con pacientes intervenidos personalmente o por otros, a veces con corto período de evolución, con prótesis muy problemáticas que ocasionan molestias importantes y por lo tanto no cumplen su objetivo de mejorar la calidad de vida, y muchas veces requieren recambio que suele ser una intervención compleja y de futuro más incierto. Sabemos que al menos un 5% de los casos van a sufrir complicaciones importantes[21]: necrosis de la cicatriz quirúrgica, infección, tromboflebitis y posible embolia, fractura periprotésica, inestabilidad ligamentosa severa, etc.., que van a alterar seriamente la situación postoperatoria, por lo que debemos reflexionar con calma y explicar bien al paciente los pros y contras de la intervención. El viejo aforismo hipocrático de “primum non nocere” conserva en la ATR toda su vigencia.

La cirugía ortopédica, con la consolidación de muchos de sus avances y las nuevas perspectivas que continuamente surgen en el tratamiento de las lesiones traumáticas, la ortopedia infantil, los problemas vertebrales, la cirugía de la mano y extremidad superior, los nervios periféricos, pero muy especialmente con los reemplazos articulares de cadera y rodilla, ofrece a los pacientes mejorías muy sensibles y duraderas de sus dolores, de su calidad de vida y de su autonomía personal. Como es lógico, no puedo si no animar para que realicemos estas intervenciones con nuestro mejor esfuerzo y buscando siempre la perfección, que difícilmente se alcanza, pero con la finalidad de aliviar verdaderamente a nuestros pacientes y de evitarles complicaciones.

No somos como el Rey Midas de la leyenda griega, que convertía en oro todo lo que tocaba, en primer lugar porque somos humanos y es inevitable que tengamos errores y equivocaciones en nuestro quehacer, y también a veces porque hay situaciones patológicas tan complica-

das que nos sobrepasan. Pero cuando en muchas ocasiones conseguimos mejorar a nuestros pacientes y devolverles salud y calidad de vida, estamos realizando algo más valioso que el oro. Por eso, para realizar bien esta profesión, que también tiene sus dificultades como nadie desconoce, considero que es muy importante no hacerlo sólo por motivos económicos, si no por verdadera afición a la que sin duda contribuye el sentimiento de ser útiles a los demás.

Dr. José Troncoso Durán
Servicio de Cirugía Ortopédica y Traumatología
Policlínico de Vigo (POVISA), Pontevedra

BIBLIOGRAFÍA

1. Delp SL, Stulberg SD, Davies B, Picard F, Leitner F. Computer assisted knee replacement. Clin Othop Relat Res. 1998; 354: 49-56
2. León García A, Marqués López F, Mestre Cortadellas C, González Lucena G, Cárdenas Nylander C, Cáceres E. Cirugía acetabular de cadera asistida por navegador. Rev Ortop Traumatol. 2006; 50: 49-54
3. Jenny JY. Navigated unicompartimental knee replacement. Orthopedics 2005; 28(10 suppl): 1263-73
4. Johnson B, Astron J. Alignment and long-term clinical results of a semiconstrained knee prosthesis. Clin Orthop Relat Res. 1988 Jan; 226:124-28
5. Bargren JH., Blaha JD, Freeman MA. Alignment in total knee arthoplasty. Correlated biomechanical and clinical observations. Clin Orthop. 1983; 173: 178-83
6. Jeffery RS, Morris RW, Denham RA. Coronal alignment after total knee replacement. J Bone Joint Surg Br. 1991 Sep; 73(5): 709-14
7. Ritter MA, Philip MF, Keating ME, Meding JB. Postoperative alignment of total knee replacement. Clin Orthop Relat Res. 1994; 299: 153-6
8. Whiteside LA, Amador DD. The effect of posterior tibial slope on knee stability after Ortholoc total knee arthoplasty. J. Arthoplasty. 1988; 3 Suppl: S51-7
9. Barrak RL, Schrader T, Bertot AL, Wolfe MW, Myers L.Component rotation and anterior knee pain after total knee arthoplasty. 2001; 392: 46-55
10. Berger RA, Crossett LS, Jacobs JJ, Rubash HE. Malrotation causing patellofemoral complications after total knee arthoplasty. 1998 Nov; 356: 144-53
11. Insall JN, Freeman MAR, Matthews LS, et al: Present status of total knee replacement. (symposium). Contemp Orthop 2: 592,1980
12. Laskin RS. Instrumentation pitfalls. You just can't go on autopilot! J Arthoplast. 2003; 18 Suppl 1: 18-22
13. Teter KE, Bergman D, Colwell CWJr. The efficacy of intramedullary femoral alignment in total knee replacement. Clin Orthop Relat Res. 1995; 321: 117-21
14. Mahaluxmivala J, Bankes MJ, Nicolai P, Aldam CH, Allen PW. The effect of surgeon experience on component positioning in 673 press fit condylar posterior cruciate-sacrificing total knee arthoplasties. J Arthroplasty. 2001; 16: 635-40
15. Hernández Vaquero D, García Sandoval MA, Cuervo Olay MC. La navegación quirúrgica en las artoplastias de rodilla. Experiencia clínica. Rev Ortop Traumatol. 2006; 50: 41-8
16. Jenny JY, Boeri C. Computer-assisted implantation of a total knee arthoplansty: a case controlled study in comparison with classical instrumentation. Rev Chir Orthop. 2001; 87: 645-52.
17. Saragaglia D, Picard F. Chaussard C, Montbarbon E, Leiner F, Cinquin P. Mise en place des protheses totales du genu assisté par ordinateur: comparison avec la technique conventionelle. Rev Chir Orthop. 2001; 87: 18-28
18. Mielke RJ, Clemens U, Jens JH, Kershally S. Navigation in knee endoprosthesis implantation. Preliminary experience and a prospective comparative study with conventional implantation technique. Z Orthop Ihre Grenzgeb. 2001; 139: 109-16
19. Hernández Vaquero D, Suárez Vázquez A, Cervero Suárez J. Cirugía asistida con ordenador e las artroplastias de rodilla. Situación actual. Rev Ortop Traumatol. 2006; 50: 33-9
20. Bauwens K, Matthes G, Wich M, Gebhard F, Hanson B, Ekkrnkamp A, Stengel D. Navigated total knee replacement. A metanalysis. J Bone Joint Surg (Am). 2007 Feb; 89(2): 261-9
21. Rand JA. Complicaciones de la artroplastia total de rodilla. En Morrey: Artroplastia, reemplazos articulares. Edit. Panamericana 1994: 927-37.

Actonel semanal 35 mg comprimidos con cubierta pelicular conteniendo 35 mg de risedronato sódico, equivalentes a 32,5 mg de ácido risedrónico y excipientes : lactosa monohidratada, celulosa microcristalina, crospovidona, estearato magnésico. Cubierta pelicular Dri-Klear (hipromellosa, macrogol 400, hidroxipropil celulosa, macrogol 8000 y dióxido de silicio) , ChromaTone white DDB7536W (dióxido de titanio E171, hipromellosa), óxido de hierro amarillo (E172),óxido de hierro rojo (E172).Comprimidos anaranjado ovalados con la inscripción RSN en un lado y 35 mg en el otro. **Indicaciones terapéuticas.** Tratamiento de la osteoporosis postmenopáusica, para reducir el riesgo de fracturas vertebrales. Tratamiento de la osteoporosis postmenopáusica establecida, para reducir el riesgo de fractura de cadera. **Posología y forma de administración.** La dosis recomendada en adultos es un comprimido de 35 mg administrado por vía oral una vez a la semana. El comprimido debería tomarse el mismo día de cada semana. La absorción de risedronato se ve afectada por la comida, por lo tanto, para asegurar la absorción adecuada, los pacientes deberán tomar Actonel semanal 35 mg al menos 30 minutos antes de la primera ingesta del día de alimentos, de otros medicamentos o líquidos (distintos del agua). Se debe indicar a los pacientes que si olvidan tomar una dosis, deberían tomar un comprimido de Actonel semanal 35 mg en el momento que lo recuerden. Los pacientes deben tomar un comprimido una vez a la semana el mismo día que normalmente lo tomaban. No deben tomar dos comprimidos el mismo día. El comprimido debe tragarse entero, sin masticarse y sin permitir que se deshaga en la boca. Para facilitar el paso del comprimido al estómago Actonel debe tomarse estando en posición erguida con un vaso de agua corriente (>120 ml). Los pacientes no deben tumbarse al menos durante 30 minutos después de haber tomado el comprimido (ver, Advertencias y precauciones de uso). Deberá considerarse la administración de suplementos de calcio y vitamina D si la ingesta en la dieta no es suficiente. Ancianos: Debido a que la población a la que va dirigido son mujeres postmenopáusicas no se considera necesario una recomendación específica de dosis para ancianos. Esto se refiere también a personas muy mayores, de 75 años o más. Insuficiencia renal: No se necesita un ajuste de la dosis para aquellos pacientes con insuficiencia renal de leve a moderada. El uso de risedronato está contraindicado en pacientes con insufiencia renal grave (aclaramiento de creatinina menor a 30 ml/min). **Contraindicaciones.** Hipersensibilidad conocida a risedronato o a cualquiera de sus excipientes.Hipocalcemia (Advertencias y precauciones de uso). Embarazo y lactancia Insuficiencia renal grave (aclaramiento de creatinina <30 ml/min). **Advertencias y precauciones de uso.** La eficacia de los bifosfonatos en el tratamiento de la osteoporosis postmenopáusica se relaciona con la presencia de baja densidad mineral ósea (BMD-T score en cadera o espina lumbar -2,5 SD) y/o fractura previa. La edad avanzada o factores de riesgo clínico para facturas solamente, no son razones suficientes para iniciar el tratamiento de la osteoporosis con un bifosfonato. La evidencia que avale la eficacia de los bifosfonatos incluyendo risedronato en muj muy mayores (>80 años) es limitada. Se han asociado algunos bifosfonatos con esofagitis y úlceras esofágicas. Por lo tanto, los pacientes deberán prestar atención a las instrucciones de posología (ver Posología y forma de administración). En los pacientes con antecedentes de trastornos esofágicos, con retraso en el tránsito o vaciado e.j. estenosis o acalasia,o en aquellos que no puedan permanecer en posición erguida durante al menos 30 minutos tras la toma del comprimido, el risedronato debe utilizarse con especial precaución debido a que la experiencia clínica en estos pacientes es limitada. Los médicos que prescriben Actonel deben insistir en la importancia de las instrucciones posológicas a estos pacientes. La hipocalcemia debe ser tratada antes de iniciar la terapia con Actonel semanal 35 mg. Otros problemas del metabolismo óseo y mineral (por ejemplo disfunción paratiroidea, hipovitaminosis D) deben tratarse al iniciar la terapia con Actonel semanal 35 mg. **Interacción con otros medicamentos y otras formas de interacción.** No se han realizado estudios específicos de interacción, sin embargo no se han observado interacciones clínicamente relevantes con otras especialidades farmacéuticas durante los ensayos clínicos. En los estudios de Fase III con risedronato en osteoporosis con dosis diarias, se comunicó el uso de ácido acetil salicílico o de fármacos antiinflamatorios no esteroideos en un 33% y un 45% de pacientes, respectivamente. En estudios de Fase III con dosis semanales, se comunicó el uso de ácido acetil salicílico o de fármacos antiinflamatorios no esteroideos en un 57 % y un 40 % de los pacientes respectivamente: Entre los consumidores habituales de ácido acetil salicílico y de AINES (3 ó más días a la semana) la incidencia de reacciones adversas en el tracto gastrointestinal superior fue similar en pacientes tratados con risedronato frente a los pacientes del grupo control. Si se considerara oportuno, se puede tomar risedronato de forma concomitante con suplementos de estrógenos. Los alimentos, líquidos (que no sean agua corriente) y los medicamentos que contengan cationes polivalentes (tales como calcio, magnesio, hierro y aluminio) pueden interferir en la absorción de Actonel y no deben tomarse al mismo tiempo. Por lo tanto, Actonel debe tomarse al menos 30 minutos antes de la primera ingesta del día de alimentos , de otros medicamentos o líquidos. Risedronato no se metaboliza de forma sistémica, no induce las enzimas del citocromo P450 y se fija poco a las proteínas. **Embarazo y lactancia.** No se dispone de datos suficientes del uso de risedronato en mujeres embarazadas. Los estudios en animales han mostrado toxicidad reproductiva (ver datos preclínicos de seguridad). Se desconoce el riesgo potencial en humanos. Risedronato no debe utilizarse durante el embarazo ni en mujeres en período de lactancia. **Efectos sobre la capacidad de conducir y utilizar máquinas.** No se han observado efectos sobre la capacidad de conducir o utilizar maquinas. **Reacciones adversas.** En un estudio multicéntrico, doble ciego, de un año de duración, comparativo de Actonel 5 mg frente a Actonel semanal 35 mg en mujeres postmenopáusicas con osteoporosis, los perfiles generales de seguridad y tolerancia fueron similares. En nueve estudios fase III en osteoporosis de hasta 3 años de duración los perfiles generales de seguridad y tolerancia de Actonel 5 mg y de placebo fueron similares. La mayoría de las reacciones adversas observadas en ensayos clínicos fueron de leves a moderadas en cuanto a gravedad y en general no fue necesario interrumpir el tratamiento. **% de efectos adversos frecuentes (>1/100, <1/10) consideradas posible o probablemente relacionadas[a,b] con el medicamento en estudios de Fase III de osteoporosis de hasta 3 años de duración:** En un estudio de 1 año % en pacientes tratados con Actonel semanal 35 mg (N=485) / pacientes tratados con Actonel 5 mg (N 480) : sistema en general, Dolor 1,2/0,8; Sistema digestivo Dispepsia 3,5/4,2, Nausea 2,9/4,2, Dolor abdominal 2,5/3,5 , Constipación 1,9/2,1 Diarrea 1,6/1,9, Alteraciones gastrointestinales 1,6/1,0 , Sistema musculoesquelético, Dolor musculoesquelético3,7/3,1, Sistema nervioso Dolor de cabeza 1,0/1,3 En un estudio de tresaños, % en pacientes tratados con Actonel 5 mg/día (N=5020)/ pacientes tratados con placebo(N= 5048) Sistema en general, Dolor 0,6 /0,5 Sistema digestivo Dispepsia 4,5/4,1 , Nausea 4,3/4,0 , Dolor abdominal 3,5/3,3 , Constipación 5,0/4,8 Diarrea 3,0/2,7, Alteraciones gastrointestinales 0,9/0,8 , Sistema musculoesquelético, Dolor musculoesquelético 2,1/1,9, Sistema nervioso Dolor de cabeza 1,8/1,4. **% Efectos adversos poco frecuentes (1/1000,<1/100) consideradas posible o probablemente relacionadas[a] con el medicamento en estudios Fase III en osteoporosis, de hasta tres años de duración y asociados a bifosfonatos** Estudio de 1 año : % en pacientes tratados con Actonel semanal 35 mg % (N = 485)/pacientes tratados con Actonel 5 mg/día (N= 480) Sistema digestivo Esofagitis 0,6/0,6 Ulcera esofágica 0,2/0,0 Gastritis 0,0/1,0 Dysfagia 0,0/0,4 Duodenitis 0,0/0,4 Glositis 0,0/0,2 Estenosis esofágica 0,0/0,2 En estudios de hasta tres años 5 En pacientes tratados con Actonel 5 mg/día (N= 5020) / en pacientes tratados con placebo (N=5048) Sistema digestivo Esofagitis 0,9/0,9 Ulcera esofágica 0,2/0,2 Gastritis 0,9/0,7 Dysfagia 0,4/0,2 Duodenitis 0,2/0,1 Glositis <0,1/0,1 Estenosis esofágica <0,1/0,0.En estudios clínicos la iritis fue poco frecuente (>1/1000,<1/100)Resultados de laboratorio: Se ha observado en algunos pacientes una disminución leve, asintomática, pasajera y precoz de los niveles de fosfato y calcio en suero. Raramente (>1/10.000, < 1/1000) se han comunicado pruebas anormales de función hepática. ***Sobredosis.*** No se dispone de información específica sobre el tratamiento de la sobredosis aguda con risedronato. Puede esperarse una disminución del nivel de calcio en suero tras una sobredosis importante. También pueden aparecer en algunos de estos pacientes signos y síntomas de hipocalcemia. Deben administrarse leche o antiácidos que contengan magnesio, calcio o aluminio con el fin de fijarse a risedronato y reducir la absorción de risedronato. En los casos de sobredosis importante, debe considerarse el lavado gástrico para eliminar el risedronato no absorbido. **Incompatibilidades.** No procede. **Período de validez:** 3 años. **Precauciones especiales de conservación:** No requiere condiciones especiales de conservación. **Naturaleza y contenido del recipiente:** Láminas de blister de PVC/aluminio claro en un estuche de cartón conteniendo 4 comprimidos P.V.P. 38,21 €; P.V.P. IVA: 39,74 €. Con receta médica. Financiado por la Seguridad Social. Aportación normal. Consulte la ficha técnica completa antes de prescribir. **TITULAR:** Aventis Pharma S.A. Avda de Leganés 62. 28925 Alcorcón (Madrid). **Enero 2003.**

REFERENCIAS: **1.**- Roux C y cols. Efficacy of risedronate on clinical vertebral fractures within six months. Curr Med Res Op 2004; 20(4):433-39. **2.**- Harrington T et al. Risendronate rapidily reduces the risk for non-vertebral fractures in women with menopausal osteoporosis. Calcif Tiss Int 2004; 74:129-135. **3.**- Heaney RP y cols. Risedronate reduces the risk of first vertebral fracture in osteoporotic women. Osteoporos Int 2002; 13:501-5. **4.**- Johnell O et al. Acute and long term increase in fracture risk after the hospitalization for vertebral fracture. Osteoporosis Int 2001; 12:207-214. **5.**- Taggart H y cols. Upper Gastrointestinal tract safety of risedronate; a pooled analysis of 9 clinical trials. Mayo Clin Proc 2002; 77:262-70. **6.**- Wallach S y cols. Effects of risedronate treatment on a bone density and vertebral fracture in patients on corticosteroid therapy. Calcif Tiss Int. 2000; 67:277-285.

Actonel® semanal

ácido risedrónico 35 mg

ACTONEL PROPORCIONA UNA PROTECCIÓN COMPLETA A SUS PACIENTES

Rápida protección para todos sus pacientes

Actonel protege rápidamente frente al riesgo de fracturas vertebrales y no vertebrales en sólo 6 meses (1, 2)

- Es necesario reducir el riesgo de fractura cuanto antes.(3, 4)

Tolerabilidad gastrointestinal en pacientes de la clínica habitual

- Actonel es el primer bifosfonato con resultados superiores respecto a placebo en ensayos clínicos sin excluir pacientes enfermedades gastrointestinales activas o en tratamiento con AINES, aspirina, anti H_2 e inhibidores de la bomba de protones.(5)

Almirall

Grupo sanofi aventis

La Salud es lo esencial

LA ISQUEMIA CLÍNICAMENTE MODERADA NO JUSTIFICA LA REVASCULARIZACIÓN DIFERIDA EN EL TRAUMATISMO DE EXTREMIDADES CON LESIÓN ÓSEA Y ARTERIAL CONJUNTA

Villaverde-Rodríguez J, Martínez-Pérez M, Serramito-Veiga I, Mosquera-Arochena N
Servicio de Angiología y Cirugía Vascular.
Hospital Clínico Universitario. Santiago de Compostela.

RESUMEN
Los traumatismos de las extremidades inferiores que ocasionan lesiones múltiples en estructuras diferentes, incrementan su gravedad y plantean dificultades diagnósticas y terapéuticas. Las lesiones concomitantes más frecuentes son las óseas y vasculares. La lesión nerviosa en ocasiones no es debida al traumatismo propiamente dicho, sino que es consecuencia de la isquemia aguda producida por la lesión arterial. El diagnóstico debe ser precoz y el tratamiento inmediato, con el fin no solo de salvar la extremidad sino también de evitar secuelas incapacitantes.
Nuestro propósito es presentar dos casos demostrativos de tratamiento revascularizador diferido, en los que las masas musculares no soportaron la isquemia, produciéndose su necrosis y abscesificación que obligó a la amputación de la extremidad. Ambos casos son varones, de 56 y 17 años y con fracturas de fémur y tibia y peroné respectivamente que provocaron lesiones en arteria femoral y poplítea.
Aunque el diagnóstico de la lesión fue precoz, se trataron las fracturas óseas y como la isquemia clínicamente no era muy significativa, se decidió la revascularización diferida. Las masas musculares no soportaron la isquemia y fue necesario la amputación de la extremidad en ambos casos.
Se enfatiza en la necesidad del estudio angiográfico ante la pérdida de pulsatilidad distal en la extremidad después del traumatismo, aunque la isquemia no aparente gravedad clínicamente, y del tratamiento revascularizador inmediato con el fin de evitar las lesiones neurológicas y musculares irreversibles que llevan a secuelas incapacitantes o a la amputación.

PALABRAS CLAVE
Traumatismo extremidad inferior. Fractura ósea. Lesión arterial. Revascularización diferida.

Correspondencia:
Villaverde Rodríguez J
La Estrada 24 B-C
15702 Santiago de Compostela, A Coruña
Teléfono: 981530844 – 636962127
E-mail: maguxe@wanadoo.es

CLINICALLY MODERATE ISCHEMIA DOESN'T JUSTIFY DIFERIDA REVASCULARIZACIÓN IN THE TRAUMATISM OF EXTREMITIES WITH BOTH BONE AND ARTERIAL INJURY

SUMMARY
The traumatism of the low extremities that cause multiple injuries in different structures, increases its severity and raises diagnostic and therapeutic difficulties. The more frequent concomitant injuries are bony and vascular. Sometimes, the nervous injury is not due to the traumatism in strict sense, but it's a consequence of the acute ischemia caused by the arterial injury. The diagnosis must be early and the treatment must be immediate, with the purpose of saving the extremity and also of avoiding serious sequels.
Our intention is to present two demonstrative cases of deferred revascularization treatment, where the muscular masses didn't support the ischemia, producing necrosis and abscess formation that forced to the amputation of the extremity. The cases are 56 and 17-year-old males with fractures of femur, and tibia and fibula respectively, that caused injuries in femoral and popliteal arteries.
Although the injury had an early diagnosis, bone fractures were treated and as the ischemia was not very clinically significant, the deferred revascularization was decided. The muscular masses didn't support the ischemia and the amputation of the extremity was necessary in both cases.
It is emphasized in the need of the angiographic study before the loss of distal pulsatility in the extremity after the traumatism, though the ischemia does not look severe, and of the immediate revascularizator treatment in order to avoid the neurological and muscular irreversible injuries that lead to serious sequels or to the amputation.

KEY WORDS
low extremity traumatism, bone fracture, arterial injury, deferred revascularization.

INTRODUCCIÓN

Los traumatismos de las extremidades, que ocasionan lesiones múltiples en diferentes estructuras, conllevan una gravedad sobreañadida debido a las dificultades

diagnósticas y terapéuticas que comportan[1-3].
En el caso de las lesiones concomitantes osteoarticulares, vasculares y nerviosas[4], la gravedad es máxima en lo que respecta a la utilidad o supervivencia de la extremidad.
En cuanto a las lesiones óseas y vasculares asociadas[5-6], es difícil en ocasiones discernir si es el desplazamiento de la fractura ósea el causante de la lesión vascular, o el propio traumatismo, debido a la potencia del impacto, es el que provocó las dos lesiones simultáneamente. Esta eventualidad, aunque parezca intrascendente, puede no serlo cuando el desplazamiento de la fractura es el que produce la compresión vascular, dado que un alineamiento precoz de la misma evitaría que se consumase la oclusión del vaso[7-8].
En lo que respecta a la lesión nerviosa, también ha de considerarse cuando existe lesión vascular, dado que puede deberse no al traumatismo propiamente dicho, en cuyo caso no requeriría especial urgencia, sino ser una consecuencia de la isquemia prolongada. En este supuesto la revascularización precoz sí es fundamental para evitarla. En un porcentaje no despreciable de traumatismos arteriales con afectación nerviosa asociada (sobre todo, en la extremidad inferior, la del ciático poplíteo externo que conlleva el equinismo del pie) ésta es consecuencia de la isquemia aguda por diagnóstico y/o tratamiento tardío de la lesión arterial.
La asociación de lesiones agudas traumáticas en estas tres estructuras (ósea, arterial y nerviosa) conlleva unas peculiaridades que deben tenerse en cuenta en el momento del diagnóstico del paciente traumatizado.
La ausencia de pulsatilidad arterial distal al foco traumático, aunque no se aprecien signos clínicos evidentes de isquemia (palidez, frialdad, etc.) debe alertar ante una posible presencia de lesión arterial. En caso de luxación o fractura con desplazamiento, si después de la reducción de la fractura o luxación siguen sin palparse pulsos, debe ya realizarse una exploración arterial mas detenida. En el momento actual, la exploración con Doppler es la de elección dentro del estudio no invasivo. Pero debe recordarse que ésta lo que pone de manifiesto es la permeabilidad del vaso, pero no la ausencia de lesión proximal en el mismo.
Para el paciente traumatizado que no presenta patología arterial crónica (la mayoría isquemia crónica por aterosclerosis) no deben regir los mismos criterios en lo que respecta al análisis de la morfología de la curva de presión con Doppler como valoración de la situación circulatoria global de la extremidad, ya que se trata de una situación aguda y, las masas musculares, al igual que los troncos nerviosos, no soportan la isquemia como lo hacen en el isquémico crónico. Es por ello que la permeabilidad troncular arterial distal objetivada con Doppler (señal arterial sonora), no es garantía de buena perfusión muscular y no debe utilizarse como parámetro de valoración de isquemia global de toda la extremidad.
La ausencia de pulsatilidad distal después de un traumatismo en una extremidad, sin o con fractura ósea, o después de la reducción de la misma si ésta fuese con desplazamiento, justifica, desde nuestro punto de vista, la exploración angiográfica inmediata, aunque el grado de isquemia clínica no sea significativo[9].
Y en caso de objetivarse lesión arterial, su reparación debe llevarse a cabo de manera inmediata[10-12] para evitar lesiones musculares o neurológicas irreversibles provocadas por la isquemia aguda, o la pérdida de la extremidad. Solo la inestabilidad hemodinámica incontrolable y por consiguiente, la extrema gravedad del paciente, justificaría la actitud diferida en cuanto a la reparación arterial se refiere.
También debe tenerse en cuenta, que en estos casos, el dolor y la impotencia funcional no son parámetros valorables con el fin de discernir el cuadro isquémico por lesión arterial, por ser comunes al otro tipo de lesiones que presentan.

MATERIAL Y MÉTODOS

Presentamos dos casos clínicos de pacientes traumatizados con lesión ósea y arterial concomitante en los que la actitud de reconstrucción arterial diferida por presentar isquemia moderada, correctamente diagnosticada precozmente, llevó a la pérdida de la extremidad.

Caso nº 1

Varón de 56 años que sufre fractura trifragmentaria diafisaria, fractura supracondílea del fémur derecho (Fig. 1) y fractura de olécranon del codo derecho tras accidente de tráfico. A la exploración se aprecia pulso femoral y ausencia de pulso poplíteo en extremidad inferior derecha con discreta frialdad y palidez de la misma. La exploración con Doppler evidencia permeabilidad troncular distal a nivel de pie. Se procede al tratamiento de las fracturas mediante osteotaxis externa. Al día siguien-

Figura 1: Radiografía simple: fracturas de fémur.

te el paciente presenta hipoestesia con impotencia funcional en el pie, con tendencia al equinismo, y cifras de CPK en sangre elevadas. En días sucesivos la cifra de CPK sanguínea disminuye y se sigue detectando con Doppler permeabilidad en las arterias del pie. A los ocho días se realiza arteriografía de la extremidad evidenciándose oclusión segmentaria de arteria femoral superficial distal con repermeabilización en arteria poplítea (Fig. 2). Dado que el cuadro isquémico no es muy manifiesto, se decide la revascularización diferida.

Figura 2: Arteriografía: oclusión de arteria femoral superficial en su segmento distal. Repermeabilización en arteria poplítea proximal.

Caso nº 2

Varón de 17 años que tras accidente de tráfico (choque con ciclomotor) presenta herida en cara anterior de pierna (1/3 proximal), con fractura abierta de tercio proximal de tibia y peroné (Fig. 3) en extremidad inferior izquierda. Se aprecia también discreta frialdad de pie con impotencia funcional y tendencia al equinismo. No se palpan pulsos distales en pie, pero se refiere que con Doppler se detecta sonido de flujo. Se procede a la osteosíntesis de la fractura tibial con placa, y colocación de férula para el equinismo. En la evolución de la extremidad, no se aprecia disminución de temperatura, persistiendo discreto dolor, equinismo del pie y ausencia de pulsatilidad distal, apareciendo escaras superficiales en dedos y dorso del pie con edema del mismo.

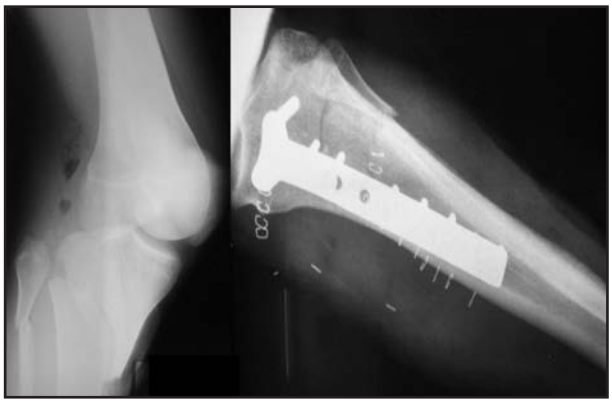

Figura 3: Masas gemelares abscesificadas por isquemia.

RESULTADOS

Caso nº 1

A los diez días aparecen escaras necróticas gemelares y pretibial, practicándose a los trece días del traumatismo escarectomía descompresiva. A los veintiún días del traumatismo el paciente es trasladado a nuestro centro. A su ingreso, en la analítica sanguínea se aprecia leucocitosis (13910 leuc., 76% neutrófilos, 1% cayados); CK 384; CK-MB 1.1; mioglobina 274; troponina I <0.04. Presenta febrícula (37.5 º C) y dolor tolerable.

La exploración física muestra necrosis total (abscesificada) de ambas masas gemelares y de celda tibial anterior. Exudado purulento por los orificios de los tornillos del fijador externo en pierna y muslo, necrosis limitadas en talón y dorso de pie, con parálisis, insensibilidad y equinismo del mismo (Fig. 4). No se observa palidez ni frialdad en la extremidad. Se aprecia pulso femoral y ausencia de pulso poplíteo.

Ante la pérdida total de masas musculares de pierna y la abscesificación de las mismas no se considera viable la extremidad y por consiguiente no indicada ningún tipo de revascularización, procediéndose a la amputación de la misma a nivel de muslo (1/3 medio). Se mantiene en un primer momento semiabierta, debido al destrozo muscular traumático en muslo y al exudado purulento que presenta, para cerrarla con posterioridad, después del tratamiento tópico y antibioticoterapia correspondientes.

Figura 4: Radiografía simple: fractura de tibia y peroné. Osteosíntesis.

Caso nº 2

A los diez días del traumatismo es trasladado a nuestro centro hospitalario. La exploración clínica muestra pulsatilidad femoral y ausencia de pulsatilidad poplítea, parálisis con equinismo y edema de pie y lesiones dérmicas (necrosis superficiales) en pierna y pie. Dolor discreto. El estudio angiográfico muestra oclusión de arteria poplítea en su 3ª porción, a nivel de la fractura, con mínima recanalización distal (Fig. 5).

La analítica sanguínea presenta leucocitosis (15870 leuc., 89.8% neutrófilos, 5% cayados); CK 3234; CK-MB 8.9; mioglobina 1199; troponina I < 0.04.

Se practica intervención quirúrgica de urgencia evidenciándose trombosis por contusión de arteria poplítea distal y lesión de arteria tibial anterior proximal cuya reconstrucción se considera inviable. Se realiza injerto venoso (vena safena invertida) desde 3ª porción de poplítea a tronco tibio-peroneo, así como fasciotomías descompresivas profilácticas con el fin de paliar las consecuencias del edema post-revascularización tardía.

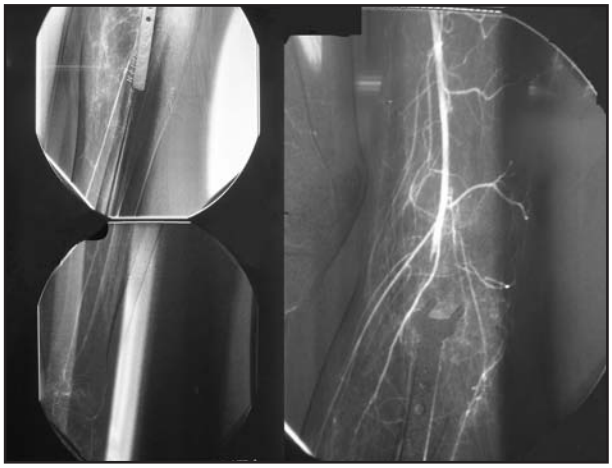

Figura 5: Lesiones isquémicas en pie. Angiografía: oclusión de arteria poplítea con mínima recanalización distal.

La evolución es desfavorable ya que a pesar de la permeabilidad de la reconstrucción arterial, las masas musculares gemelares y de celda tibial anterior no se recuperan y se van necrosando y abscesificando, permaneciendo solo viable la piel de la pierna y pie (Fig. 6). Por ello se cree oportuno la amputación de la extremidad a nivel de 1/3 inferior de muslo a los 27 días del traumatismo.

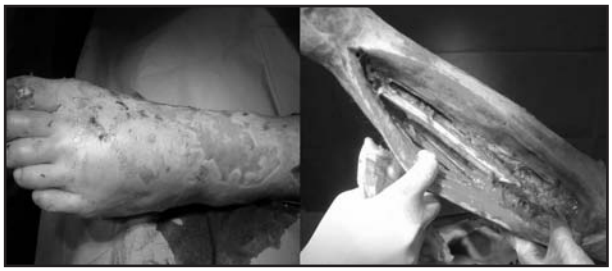

Figura 6: Masas musculares gemelares abscesificadas extirpadas. Obsérvese la buena perfusión sanguínea en la piel.

DISCUSIÓN

Del análisis de éstos dos casos, se desprenden algunas consideraciones, que creemos de gran utilidad en cuanto al diagnóstico y tratamiento del paciente traumatizado en las extremidades inferiores.

Aunque la lesión ósea es la más frecuente, debe tenerse siempre en cuenta la posibilidad de lesión arterial concomitante. La palpación arterial, que es una maniobra rutinaria en la exploración del paciente traumatizado en extremidades, debe valorarse de manera especial sobre todo en el paciente joven, ya que el paciente mayor de sesenta años, que puede ser isquémico crónico, tolera por éste motivo mucho mejor la isquemia y si presenta obliteración fémoro-poplítea (la más frecuente) la lesión del tronco arterial tendría, como es lógico, una repercusión muy poco significativa.

La exploración con Doppler debe considerarse en su justa medida, ya que como ocurrió en éstos dos casos, la permeabilidad distal, no es sinónimo de buena perfusión muscular de la extremidad.

Desde nuestro punto de vista, en este tipo de casos, la palpación arterial, con ser un método más simple y si se quiere rudimentario, es más significativa y más útil. Y ante la duda, siempre la exploración angiográfica, ya que no sobreañade un riesgo significativo al paciente y es la exploración definitiva para el diagnóstico de la posible lesión.

El grado clínico de isquemia no debe ser valorable en su negatividad, dado que el shock traumático, la anemia, el dolor, la impotencia funcional etc. pueden enmascarar, tanto negativa como positivamente, la posible lesión arterial, como ocurrió en éstos dos casos, en que la isquemia moderada, con una perfusión de la piel dentro de la normalidad, y la señal positiva de Doppler a nivel troncular distal, llevó a tomar una actitud de reconstrucción arterial diferida que con un diagnóstico correcto ocasionó la pérdida de la extremidad.

Las fasciotomías descompresivas del edema post-traumático, en caso de isquemia por lesión arterial troncular, tampoco son efectivas para mejorar la perfusión muscular[13-16] como ocurrió en el primero de los casos.

La reconstrucción arterial en las extremidades inferiores es poco traumática y con un riesgo quirúrgico que sobreagrava poco la situación general del paciente y evita, realizada precozmente, la pérdida de la extremidad, que lleva consigo la inutilidad definitiva y el trauma psíquico consiguiente, en una persona considerada, en la mayoría de los casos, sana y útil laboralmente.

La actitud de reconstrucción arterial diferida solo estaría justificada en casos excepcionales en donde la inestabilidad hemodinámica contraindicase de manera formal cualquier tipo de actuación sobre el sistema vascular por riesgo inminente de fallo cardíaco.

Si las lesiones musculares, neurológicas y óseas son tan extensas y/o existe una situación de contaminación irresoluble, lo que estamos es entonces ante un caso de contraindicación formal de revascularización de la extremidad, dada la situación local producida por el traumatismo. La actitud será la amputación de primera intención, diferida o conducta expectante según evolución[17-19].

Debe tenerse también en cuenta que la isquemia muscular aguda provoca alteraciones metabólicas, con grave repercusión general, sobre todo a nivel renal y cardíaco, que no hacen más que agravar la situación del paciente traumatizado, por lo que la actitud conservadora, en este sentido, puede resultar más perjudicial que la actuación quirúrgica inmediata. Pensamos que en la gran mayoría de los casos, la actuación más idónea será, conjuntamente, las reparaciones ósea y arterial. Siempre en primer lugar, la fijación de la fractura, para evitar que con la manipulación posterior se pueda lesionar la reconstrucción arterial realizada (piénsese que en la mayoría de los casos se requiere implantación de injertos vasculares sustitutivos)[20].

La situación actual, con traumatismos cada vez más violentos y por tanto más complejos, sobre todo de tráfico, nos hace considerar de utilidad la publicación de éstos casos, con el fin de tratar de evitar en lo posible eventualidades como las que se describen y en definitiva mejorar la asistencia a este tipo de pacientes[21].

BIBLIOGRAFÍA

1.- Rozycki GS, Tremblay LN, Feliciano DV et al. Blunt vascular trauma in the extremity: diagnosis, management and outcome. J Trauma. 2003; 55: 814-824.
2.- Gupta SP, Agarwal A. Concomitant double epiphyseal injuries of the tibia with vascular compromise: a case report. J Orthop Sci. 2004; 9: 526-528.
3.- Hsiang NY, White AR. Popliteal and distal injuries. En: Vascular injuries in surgical practice. Bongard SF, Wilson ES, Perry OM, editors. Appleton-Lange. East Norwalk; 1991. p. 219-230.
4.- Trafton GP. Blunt popliteal vascular injuries: combined trauma to integument, skeleton, muscle, nerve and vessels. J Trauma. 1996; 40: 669-670.
5.- Lewis MF, Richardson DJ. Arterial injuries with lower extremity fracture. Surgery. 1983; 93: 5-8.
6.- Brinker RM, Bailey ED. Fracture healing in tibia fractures with an associated vascular injury. J Trauma.1997; 42: 11-19.
7.- Subasi M, Cakir O, Kesemenli C et al. Popliteal artery injuries associated with fractures and dislocations about the knee. Acta Orthop Belg. 2001; 67: 259-266.
8.- Wolma FJ, Larrieu AJ, Alsop GC. Arterial injuries of the legs associated with fractures and dislocations. Am J Surg. 1980; 140: 806-809.
9.- O´Gorman BR, Feliciano VD, Bitondo GC et al. Emergency center arteriography in the evaluation of suspected peripheral vascular injuries. Arch Surg. 1984; 119: 568-573.
10.-Kach K, Kunzi W, von Wartburg U et al. Injuries of the lower extremity with vascular lesions of the popliteal area. Management errors. Helv Chir Acta. 1991; 57: 753-757.
11.- Segal D, Brenner M, Gorczyca J. Tibial fractures with infrapopliteal arterial injuries. J Orthop Trauma. 1987; 1: 160-169.
12.- Porcellini M, Bernardo B, Capasso R et al. Combined vascular injuries and limb fractures. Minerva Cardioangiol. 1997; 45: 131-138.
13.- Pretre R, Bruschweiler I, Bednarkiewicz M et al. Management of blunt injury of the popliteal artery. Swiss Surg. 1995; 2: 110-113.
14.- Tompkins SG, Hiatt RJ. Compartment syndrome and fasciotomy. En: Vascular injuries in surgical practice. Bongard SF, Wilson ES, Perry OM, editors. Appleton-Lange. East Norwalk;1991. p. 231-260.
15.-Fainzilber G, Roy-Shapira A, Wall JM et al. Predictors of amputation for popliteal artery injuries. Am J Surg. 1995; 170: 568-571.
16.-Suzuki T, Moirmura N, Kawai K et al. Arterial injury associated with acute compartment syndrome of the thigh following blunt trauma. Injury. 2005; 36: 151-159.
17.-Faris IB, Raptis S, Fitridge R. Arterial injury in the lower limb from blunt trauma. Aust N Z J Surg. 1997; 67: 25-30.
18.- Quirke Eth, Sharma KP, Boss KW et al. Are type IIIC lower extremity injuries an indication for primary amputation? J Trauma.1996; 40: 992-996.
19.-Odland DM, Gisbert LV, Gustilo BR et al. Combined orthopaedic and vascular injury in the lower extremities: Indications for amputation. Surgery. 1990; 108: 660-666.
20.- Hafez HM, Woolgar J, Robbs JV. Lower extremity arterial injury: results of 550 cases and review of risk factors associated with limb loss. J Vasc Surg. 2001; 33: 1212-1219.
21.- Dorrler J, Lanta M, Mix C et al. Functional results following complicated injuries of the extremities-how can they be improved? Langenbecks Arch Chir. 1987; 372: 667-670.

FRACTURA DE CABEZA Y CUELLO FEMORAL IPSILATERAL SIN LUXACION ASOCIADA. PRESENTACIÓN DE UN CASO

Castiñeiras-Sánchez M; González-Bedia M; García-Moreno A
Servicio de Cirugía Ortopédica y Traumatología.
Hospital Juan Canalejo. A Coruña.

RESUMEN
La fractura de la cabeza y cuello femoral sin luxación de cadera ni fractura acetabular asociada es una patología poco frecuente asociada a traumatismos de alta energía. Debido al incremento de este tipo de traumatismos se aprecia un aumento en la incidencia y gravedad de estas fracturas. Presentamos el caso clínico de un varón de 17 años que sufre accidente de tráfico. Refiere dolor e impotencia funcional en cadera izquierda. En estudio radiográfico se objetiva fractura-estallido de cabeza y cuello femoral izquierdo sin luxación ni fractura acetabular asociada. El tratamiento realizado, debido a la gran conminución de la fractura, fue la artroplastia total de cadera izquierda.
La fractura de la cabeza femoral sin luxación ni fractura acetabular asociada es una patología poco frecuente. La clasificación de Pipkin es la más utilizada para este tipo de fracturas. El caso descrito se sale de los criterios de esta clasificación. En la clasificación de la Asociación de Osteporosis (AO) pertenece al grupo 31-c3. El tratamiento de elección en las fracturas de cabeza femoral es la osteosíntesis en el paciente joven y activo. En el caso descrito, aunque se trata de un paciente de 17 años, dada la conminución de la fractura se consideró la artroplastia primaria como tratamiento de elección.

PALABRAS CLAVE
Fractura de cabeza y cuello femoral. Clasificación de Pipkin. Clasificación de la Asociación de Osteosíntesis.

FRACTURE OF FEMORAL HEAD AND IPSILATERAL FEMORAL NECK WITHOUT ASSOCIATE LUXATION. PRESENTATION OF A CASE

SUMMARY
The fracture of the femoral head and femoral neck without associate hip luxation or acetabular fracture is a slightly frequent pathology associated with high energy traumatisms. An increase in the incident and seriously of these fractures was appreciated due to the increase of this type of traumatism. We present the clinical case of a 17-year-old male who suffers traffic accident. He shows pain and functional impotence in his left hip. A fracture- snap of left femoral head and neck without associate luxation or acetabular fracture was deduced after the radiological study. The treatment was total left hip arthroplasty due to the great comminution of the fracture.
Femoral head fractures without associate luxation or acetabular fracture is a slightly frequent pathology. Pipkin's classification is the most employed for this type of fractures. The described case leaves the criteria of this classification. In the classification of the AO, this case belongs to the group 31-c3. In a young and active patient, osteosynthesis is the treatment of election in fractures of femoral head. In the described case, although he is a 17-year-old patient, arthroplasty was considered primary as election treatment due to the comminution of the fracture.

KEY WORDS
Fracture of femoral head and Ipsilateral femoral neck, Pipkin's classification, classification of the AO.

Correspondencia:
M. Castiñeiras Sánchez.
Servicio de Cirugía Ortopédica y Traumatología.
Complejo Hospitalario Universitario Juan Canalejo
Xubias de Arriba 84
15006 A Coruña
Telf. 981 178 153

INTRODUCCIÓN
La fractura de la cabeza y cuello femoral ipsilateral sin luxación de cadera ni fractura acetabular asociada es una lesión infrecuente, que no es considerada en las clasificaciones más utilizadas para este tipo de fracturas. Existen pocas publicaciones al respecto en la bibliografía.
Esta lesión es consecuencia de un traumatismo de alta energía (accidentes de tráfico principalmente). El incremento de este tipo de accidentes está aumentando la incidencia y gravedad de lesiones traumáticas de la cadera.
Las fracturas de cabeza y cuello femoral asociadas a luxación de cadera han sido descritas y clasificadas. Pipkin[1] clasifica cuatro tipos de lesión de cadera que

asocia una luxación posterior con fractura parcelar de la cabeza femoral. El tipo III de esta clasificación asocia fractura de cabeza y cuello femorales a la luxación posterior de cadera. Sin embargo, no encontramos descrita ni clasificada la lesión de cadera presentada en esta publicación.

CASO CLÍNICO

Presentamos el caso de un varón de 17 años que sufre accidente de tráfico como pasajero de asiento trasero sin cinturón de seguridad, que presenta como única patología dolor e impotencia funcional en cadera izquierda.
En la exploración física se aprecia dolor con la movilización de la cadera izquierda, asociado a un acortamiento y rotación externa del miembro inferior izquierdo. No se objetivan alteraciones neurovasculares distales.
En el estudio radiológico (Rx simple y TC) se objetiva una fractura-estallido de cabeza femoral con fractura subcapital femoral izquierda sin asociarse luxación de cadera izquierda ni fractura de acetábulo izquierdo (Fig.1).

Figura 1: Imagen radiológica y de TAC dónde se objetiva la fractura-estallido de la cabeza femoral izquierda sin afectación acetabular ni luxación asociada.

Realizamos la inmovilización con una tracción transesquelética, y a los 3 días procedemos a la intervención quirúrgica mediante abordaje anterolateral. En la cirugía encontramos la cápsula articular intacta, y los fragmentos de la cabeza femoral contenidos en el acetábulo. No se observa lesión del borde acetabular. Tras la extracción de los fragmentos de fractura (Fig.2) realizamos una artroplastia total de cadera izquierda no cementada. A los dos días de la intervención inicia deambulación asistida con bastones y a los siete días es dado de alta hospitalaria.

Figura 2: Imagen intraoperatoria de los fragmentos de cabeza y cuello femoral.

Se realizaron controles radiográficos en el postoperatorio y periódicos durante el seguimiento.

DISCUSIÓN

La fractura de cabeza y cuello femoral ipsilateral sin luxación ni fractura acetabular asociada no ha sido descrita ni por Pipkin ni por Brumback[2] ni en la modificación de la clasificación de Pipkin propuesta por Taek Rim Yoon[3]. La AO la incluye en el grupo 31-C3.
En la bibliografía revisada encontramos descritos dos casos de fractura de cabeza y cuello femoral sin luxación[4].
El tratamiento de elección en las fracturas de cabeza femoral es la osteosíntesis en pacientes jóvenes. En el caso descrito, aunque se trata de un paciente de 17 años, dada la conminución de la fractura de la cabeza, así como la asociación de fractura del cuello femoral se consideró la artroplastia primaria como tratamiento de elección, dado el alto riesgo de necrosis avascular y artritis postraumática.
La lesión descrita en este caso clínico es muy rara y no es considerada en las clasificaciones utilizadas más frecuentemente para las fracturas de cadera. Sin embargo, creemos que su incidencia aumentará, debido al incremento de los traumatismos de alta energía, y por ello debería ser considerada en las clasificaciones referentes a fracturas de cabeza femoral.

BIBLIOGRAFÍA

1.- Rozycki GS, Tremblay LN, Feliciano DV et al. Blunt vascular trauma in the extremity: diagnosis, management and outcome. J Trauma. 2003; 55: 814-824.
2.- Gupta SP, Agarwal A. Concomitant double epiphyseal injuries of the tibia with vascular compromise: a case report. J Orthop Sci. 2004; 9: 526-528.
3.- Hsiang NY, White AR. Popliteal and distal injuries. En: Vascular injuries in surgical practice. Bongard SF, Wilson ES, Perry OM, editors. Appleton-Lange. East Norwalk; 1991. p. 219-230.
4.- Trafton GP. Blunt popliteal vascular injuries: combined trauma to integument, skeleton, muscle, nerve and vessels. J Trauma. 1996; 40: 669-670.
5.- Lewis MF, Richardson DJ. Arterial injuries with lower extremity fracture. Surgery. 1983; 93: 5-8.
6.- Brinker RM, Bailey ED. Fracture healing in tibia fractures with an associated vascular injury. J Trauma.1997; 42: 11-19.
7.- Subasi M, Cakir O, Kesemenli C et al. Popliteal artery injuries associated with fractures and dislocations about the knee. Acta Orthop Belg.

OSTEOLISIS HUMERAL MASIVA EN LACTANTE

Freire-Ruaño A, de la Fuente C, González-Herranz P
Servicio de Cirugía Ortopédica y Traumatología.
Hospital Juan Canalejo, A Coruña

RESUMEN
Los tumores miofibroblásticos y fibroblásticos son un conjunto de lesiones muy infrecuentes a nivel óseo y de difícil diagnóstico diferencial. El tratamiento definitivo continúa siendo objeto de controversia.
Se expone el caso clínico de un lactante con una lesión osteolítica a nivel de tercio distal de húmero izquierdo. Tras realizar estudios de imagen e histológicos (incluyendo técnicas citogenéticas), el diagnóstico definitivo fue de miofibromatosis ósea. Se decidió un tratamiento conservador, con seguimientos radiográficos periódicos. El paciente presentó una evolución clínica y radiológica favorable tras un seguimiento de nueve meses.
Los tumores miofibroblásticos, debido a su difícil diagnóstico, precisan frecuentemente la ayuda de técnicas de citogenética para su diagnóstico definitivo. Probablemente por causa de su baja frecuencia y carácter mayoritariamente benigno, no existe un consenso completo respecto a su tratamiento definitivo (cirugía vs tratamiento conservador). En nuestro caso se realizó tratamiento conservador con buena evolución de la lesión.

PALABRAS CLAVE
miofibromatosis ósea, lactante, tumor óseo.

MASSIVE HUMERAL OSTEOLYSIS IN SUCKLING BABY

SUMMARY
Myofibroblastic and fibroblastic tumours are a set of very slightly frequent injuries to bone level and they have difficult differential diagnosis. The definitive treatment continues being an object of controversy.
The clinical case of a suckling baby is exposed with an osteolytic injury at level of distal third of left humerus. After making histológical studies and image studies (including cytogenetic techniques), the definitive diagnosis was of myofibromatosis of bone. A conservative treatment was decided, with radiographic periodic follow-ups. The patient presented a clinical and radiological favourable evolution after a follow-up of nine months.
Myofibroblastic tumours, due to its difficult diagnosis, need frequently the help of cytogenetic technologies for its definitive diagnosis. Probably, due to its low frequency and its benign character for the most part of cases, a complete consensus does not exist with regard to its definitive treatment (surgery vs conservative treatment). In our case conservative treatment was realized by good evolution of the injury.

KEY WORDS
myofibromatosis of bone, suckling baby, bone tumour.

INTRODUCCIÓN

Los tumores fibroblásticos y miofibroblásticos son un conjunto de lesiones mayoritariamente benignas[1] y muy infrecuentes a nivel óseo[2,3]. Dada la dificultad para su diagnóstico diferencial, las técnicas de citogenética son de gran ayuda en la mayoría de los casos para llegar a un diagnóstico definitivo1. Probablemente debido a su baja frecuencia y a su carácter mayoritariamente benigno, su tratamiento no está completamente estandarizado en el momento actual.
En nuestro caso se describe la historia natural de dicha lesión en una paciente hasta realizar el diagnóstico anatomopatológico y la evolución de la misma tras indicar un tratamiento conservador.

CASO CLÍNICO

Paciente de sexo femenino de 3 meses de edad que acude remitida desde su centro de referencia por disminución progresiva de movilidad en miembro superior izquierdo de 2 semanas de evolución.
A la exploración física, la paciente presentaba una masa

Correspondencia:
Alicia Freire-Ruaño
Avenida del Ejército16, 12-C
15006 A Coruña
Teléfono: 647408149
E-mail: aliciafreire_ruano@yahoo.es

en cara anterolateral de tercio distal de húmero, de consistencia dura, dolorosa a la palpación, con movilidad de codo en pronosupinación y flexoextensión tanto activa como pasiva dolorosa y limitada con respecto a miembro contralateral. No se objetivaron alteraciones del tejido cutáneo. No se acompañaba de fiebre, pérdida de peso u otra sintomatología asociada. La paciente no presentaba antecedentes personales o familiares de interés.
Se realizaron radiografías simples anteroposterior y lateral de húmero, evidenciándose una lesión osteolítica en región diáfiso-metafisaria de húmero izquierdo con leve reacción perióstica local (fig. 1).

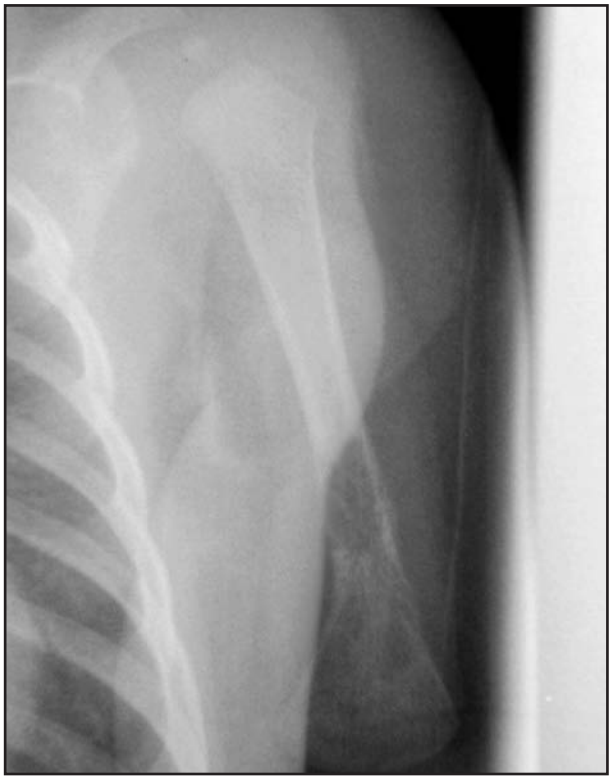

Figura 1: Imagen radiológica anteroposterior de la lesión osteolítica con reacción perióstica diafiso-metafisaria humeral.

La paciente ingresó para completar su estudio, llevándose a cabo las siguientes pruebas:
Hallazgos Analíticos
Fosfatasa alcalina 835 UI/L, alfafetoproteína 38 ng/mL. Resto de parámetros analíticos, incluyendo ácido vanilmandélico, proteína C reactiva (PCR) y velocidad de sedimentación globular (VSG), sin alteraciones.
Tomografía Axial Computarizada (TAC)
Lesión intraósea de tercio distal de húmero con afectación metafisaria con adelgazamiento asociado de la cortical sin disrupción de la misma (6 cm de eje mayor craneocaudal), con edema asociado de partes blandas intramusculares, compatible con osteomielitis.
Resonancia Magnética Nuclear (RMN)
Lesión ósea diáfiso-metáfiso-epifisaria de húmero distal izquierdo.
Gammagrafía
Hipercaptación a nivel de tercio distal de húmero izquierdo.
Ecografía Abdominal
Sin alteraciones.
Hemocultivos
Negativos.

Con el diagnóstico de sospecha de tumoración osteolítica a filiar, se realizó biopsia abierta bajo anestesia general por vía anterior. El estudio anatomopatológico intraoperatorio informó de tumor agresivo de origen fibroso (“....tumor fusocelular con atipia citológica sin mitosis, con material eosinófilo amorfo, incluyendo entre los diagnósticos diferenciales una fibromatosis o un fibrosarcoma”). El informe histopatológico definitivo es diagnóstico de miofibromatosis ósea.
Tras ser diagnosticada de forma definitiva de miofibromatosis ósea, y debido a la buena evolución inicial así como a la dificultad de realizar una resección con márgenes amplios debido a su localización, se optó por un tratamiento conservador (“esperar y ver”), con revisiones mensuales clínicas y radiológicas al mes, dos meses, tres meses, cinco meses y nueve meses, evidenciándose una recuperación clínica completa y una remodelación prácticamente completa de la lesión (fig. 2).

Figura 2: Imagen radiológica a los nueve meses del diagnóstico.

DISCUSIÓN

Bajo el nombre de tumores fibroblásticos y miofibroblásticos se engloban un conjunto de lesiones de origen fibroso, muy infrecuentes, benignas en la mayoría de los casos[1]. Más comunes a nivel de los tejidos blandos, la localización ósea es atípica[2,3] y de difícil diagnóstico diferencial.
Clínicamente suelen debutar con dolor local[3,4], aunque en algunos pacientes pueden presentarse como fractura patológica[4]. La imagen radiológica, en las variantes localmente agresivas (como nuestro caso), puede simular una tumoración metafisaria maligna, expansiva y lítica[4,5]. La inespecificidad de los hallazgos radiológicos no nos permite hacer un diagnóstico definitivo[4].
El diagnóstico es difícil incluso desde el punto de vista histológico, ya que las lesiones muy celulares pueden simular un fibrosarcoma de bajo grado[2]. Se diferencian por la

ausencia de atipias, hipercromatosis nuclear y actividad mitótica y la presencia de miofibrillas[4]. El análisis citogenético del marcador ETV6-NTRK3 (específico del fibrosarcoma) es muy útil para el diagnóstico diferencial[1].

El tratamiento histórico de este tipo de lesiones óseas solitarias ha sido el curetaje local con injerto; la tasa de recurrencias es elevada[4], por lo que actualmente se recomienda una resección en bloque como tratamiento inicial[5]. Por otra parte, se han descrito casos de estabilización y remisión espontánea tras tratamiento conservador[1].

BIBLIOGRAFÍA

1. Hicks J, Mierau G. Pediatric fibroblastic and myofibroblastic tumors: what´s new and what´s not. 2004 Annual Meeting. US and Canadian Academy of Pathology.
2. Gebhardt MC, Campbell CJ, Schiller AL, Mankin HJ. Desmoplastic fibroma of bone. A case report of eight cases and review of the literature. J Bone Joint Surg (Am). 1985; 67: 732-47.
3. Taconis WK, Schutte HE, van der Heul RO. Desmoplastic fibroma of bone: a report of 18 cases. Skeletal Radiol. 1994; 23: 283-8.
4. Greenspan A, Remagen W. Lesiones fibrosas y fibrohistiocíticas. En: Tumores de huesos y articulaciones. 1a edición. Marbán; 2002.
5. Inwards CY, Unni KK, Beavout JW, Sim FH. Desmoplastic fibroma of bone. Cancer. 1991; 68: 1978-83.

TFN/PFNA
Clavo Trocantérico de Titanio

El nuevo avance de la tecnología helicoidal aplicado a las fracturas de cadera

Hoja helicoidal

- Compactación en lugar de retirada de hueso
- Resistencia mejorada frente al colapso en varo y el cut-out
- Control rotacional
- Con un sólo elemento de fijación al cuello femoral

Gran número de medidas para una precisa colocación



SYNTHES®

Instrumentos e implantes de la Asociación para el Estudio de la Osteosíntesis – AO/ASIF

Synthes
Rozabella, 2
28290 Las Rozas - Madrid
Tlf. 902 190 128
info.es@stratec.com
www.synthes.com

GRAN DEFECTO ARTICULAR POSTRAUMÁTICO EN LA RODILLA: TRATAMIENTO MEDIANTE LA UTILIZACIÓN DE ALOINJERTO OSTECARTILAGINOSO

Posadilla P, Álvarez M, Barahona F
Servicio de Cirugía Ortopédica y Traumatología.
Policlínico de Vigo (POVISA).

RESUMEN
Presentamos el caso de un paciente de 18 años que, tras sufrir un accidente de tráfico, es atendido en urgencias por una fractura abierta del cóndilo femoral externo de la rodilla izquierda, con pérdida de la mitad de la sustancia ósea de dicho cóndilo. En un primer momento se realiza limpieza, cura, cierre por planos y profilaxis antibiótica. Tras la correcta cicatrización y ante el gran defecto articular que padecía, nos planteamos la posibilidad de realizar un tratamiento definitivo mediante un injerto masivo de cóndilo femoral crío-preservado obtenido del banco de huesos de tamaño similar al defecto.
Los resultados obtenidos fueron deambulación con carga completa refiriendo molestias ocasionales, articulación estable y balance articular de 0º a 110º de flexo-extensión.
Pensamos que los injertos masivos osteocondrales son una alternativa válida en pacientes jóvenes con una gran pérdida de tejido osteocartilaginoso, proporcionando una morfología y función articular aceptable.

PALABRAS CLAVE
Rodilla, aloinjerto, fracturas abiertas.

GREAT ARTICULAR POSTTRAUMATIC DEFECT IN THE KNEE: TREATMENT BY USE OF OSTEOCARTILAGINOUS ALLOGRAFT

SUMMARY
It presents a case of a 18-year-old patient who, after suffering a traffic accident, is attended by a fracture opened of the external femoral condile of the left knee, with loss of the half of the bone substance in this condile. In a first moment cleaning, cured, closing by planes and antibiotic prophylaxis are made. After the correct cicatrization, and because of the great articular defect that he was suffering, we appear the possibility of realizing a definitive treatment, by a massive graft of cryo-preserved femoral condile of similar size to the defect, obtained from the bank of bones.
The obtained results show deambulation with complete load, with occasional troubles, stable joint and articular balance of 0 º to 110 º of flexo-extension.
We think that massive osteochondral grafts are a valid alternative in young patients with a great loss of osteocartilaginous tissue, providing an acceptable morphology and articular function.

KEY WORDS
knee, allograft, open fractures.

INTRODUCCIÓN
El tratamiento de los grandes defectos osteocondrales en la articulación de la rodilla, en pacientes jóvenes y activos, continúa siendo un reto hoy en día. El objetivo es conseguir una correcta alineación y una buena función articular.
El uso de injertos osteocondrales es una alternativa útil para aquellos casos en los que exista un gran defecto articular[1-3].

CASO CLÍNICO
Paciente de 18 años que, tras sufrir un accidente de tráfico, presenta una fractura abierta del cóndilo femoral externo de la rodilla izquierda, grado III-A de la clasificación de Gustilo, con pérdida de más de la mitad de la sustancia ósea de dicho cóndilo (fig.1).
En una primera asistencia de urgencias se observa una herida de 30-35 cm aproximadamente, que va desde la cara antero-externa de la pierna, al tercio distal del muslo izquierdo. Se practica una segunda evaluación en quirófano donde podemos observar el defecto osteocon-

Correspondencia:
Posadilla Casquete P
Zamora 74, 5ºC
36203 Vigo (Pontevedra)
Teléfono: 619691031
Fax: 986494307
E-mail: posadilla@hotmail.com

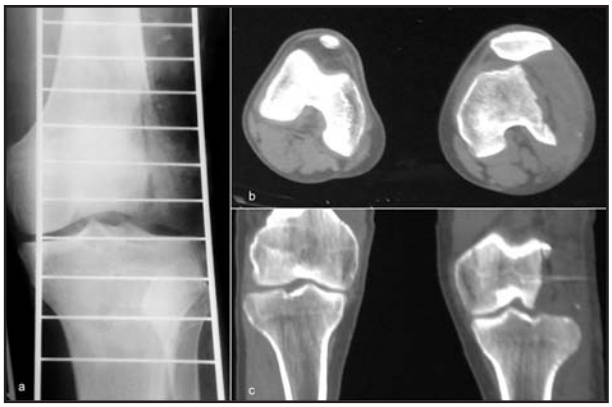

Figura 1: (a) Radiografía simple antero-posterior en la que se aprecia una perdida ósea importante en el cóndilo femoral externo. (b, c) Imágenes de CT en las que se aprecia con más claridad el defecto óseo.

dral importante del cóndilo femoral externo, además de la desaparición del ligamento lateral externo de la rodilla y exposición del fémur en 15 cm. aproximadamente. Asimismo presenta una fractura del ángulo supero-externo de la rótula y sección longitudinal del tendón cuadricipital hasta su inicio. En cuanto a las estructuras vasculo-nerviosas hallamos una disección del nervio ciático poplíteo externo hasta su tronco común, sin lesión macroscópica del mismo, ni de la arteria femoropoplítea. En un primer momento realizamos la síntesis del fragmento postero-externo del cóndilo externo con un tornillo de esponjosa, limpieza, Friedreich y sutura sin tensión por planos desde la sinovial a la piel. Posteriormente nos planteamos la posibilidad de realizar un tratamiento definitivo mediante un injerto masivo de cóndilo femoral externo crío-preservado obtenido del banco de huesos, realizando una planificación prequirúrgica mediante mediciones con TAC del cóndilo sano de la rodilla contralateral, con el fin de encontrar un cóndilo femoral del mismo tamaño.

Una vez cicatrizadas las partes blandas a los 3 meses se realizó el aporte del injerto osteocartilaginoso homólogo congelado del cóndilo externo. Se reconstruyó la superficie articular mediante tallado de la pieza a injertar y del lecho receptor. El injerto de banco de huesos se fijó mediante osteosíntesis con 3 tornillos de esponjosa (fig.2). Intraoperatoriamente la rodilla presenta una movilidad de 0º a 120º (la movilidad preoperatoria era de 20º a 90º).

Posteriormente, transcurridos 18 meses desde el aloinjerto, realizamos una artroscopia de la rodilla para visualizar el estado cartilaginoso del mismo, encontrando una condropatía focal con fisuración, en varias áreas del compartimento externo tanto tibial como femoral, y también en la zona distal de la carilla externa de la rótula.

En la actualidad el paciente deambula con carga completa refiriendo molestias ocasionales siendo la articulación estable y con un balance articular de 0 a 110 grados de flexo-extensión.

CASO CLÍNICO

Los injertos masivos osteocondrales suponen una alternativa válida en pacientes jóvenes con una gran pérdida de tejido osteocartilaginoso[1-3]. Estos nos pueden proporcionar una morfología y función articular aceptable.

Sin embargo, por efecto de la incongruencia articular (inevitable en mayor o menor medida) es de esperar una

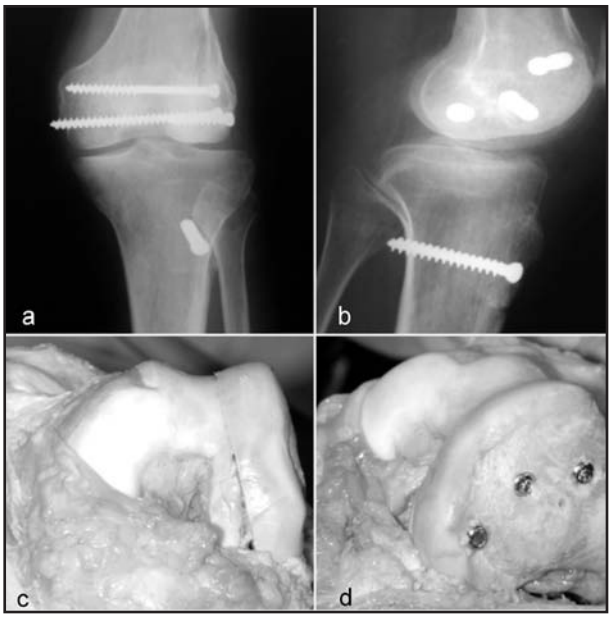

Figura 1: (a, b) Radiografías simples postoperatorias e (c, d) imágenes intraoperatorias, donde se observa la colocación y fijación del aloinjerto con tres tornillos de esponjosa.

evolución hacia una artrosis precoz en una articulación de carga como es la rodilla[4,5]. Además, a pesar de una cuidadosa técnica de crío-preservación, la viabilidad del tejido cartilaginoso se ve afectada en cierto grado, contribuyendo a la degeneración artrósica[6].

Es importante señalar que el uso de estos aloinjertos nos permiten demorar la sustitución articular protésica el mayor tiempo posible, y facilita esta cirugía al mejorar el stock óseo, disminuyendo la agresividad del implante a utilizar.

BIBLIOGRAFÍA

1.- Beaver RJ, Mahomed M, Backstein D et al. Fresh osteochondral allografts for post-traumatic defects in the knee: a survivorship analysis. J Bone Joint Surg (Br). 1992; 74-B: 105-10.

2.- Gross AE, McKee NH, Pritzker KP et al. Reconstruction of skeletal deficits at the knee. A comprehensive osteochondral transplant program. Clin Orthop. 1983; 174: 96-106.

3.- Czitrom AA, Keating S, Gross AE. The viability of articular cartilage in fresh osteochondral allografts after clinical transplantation. J Bone Joint Surg (Am). 1990; 72-A: 574-81.

4.- Ghazavi MT, Pritzker KP, Davis AM et al. Fresh osteochondral allografts for post-traumatic osteochondral defects of the knee. J Bone Joint Surg (Br). 1997; 79-B; 1008-13.

5.- O'Driscoll SW. Current Concepts Review. The healing and regeneration of articular cartilage. J Bone Joint Surg (Am). 1998; 80-A: 1795-1812.

6.- Aubin PP, Chean HK, Davis AM et al. Long-term follow up of fresh femoral osteochondral allografts for posttraumatic knee defects. Clin Orthop. 2001; 391 Suppl: S318-27.

FRACTURA DE HÚMERO PROXIMAL CONMINUTA EN MAYORES DE 60 AÑOS ¿SÍNTESIS O ARTROPLASTIA?

Delgado-Alcalá V, Tomé-Bermejo F, Pérez-Vega M
Servicio de Cirugía Ortopédica y Traumatología.
Hospital "Virgen de la Salud". SESCAM. Toledo.

RESUMEN
El tratamiento de las fracturas conminutas del extremo proximal del húmero en ancianos es un tema muy discutido. El tratamiento conservador, la reducción y síntesis y la artroplastia son las opciones terapéuticas para este tipo de fractura.

PALABRAS CLAVE
Húmero, ancianos, síntesis, artroplastia.

COMMINUTED FRACTURE OF PROXIMAL HUMERUS IN MAJOR OF 60 YEARS: SYNTHESIS OR ARTHROPLASTY?

SUMMARY
Treatment of the comminuted fractures of the proximal end of the humerus in elders is a very controversial topic. The conservative treatment, the reduction and synthesis, and the arthroplasty are the therapeutic options for this type of fracture.

KEY WORDS
humerus, elders, synthesis, arthroplasty.

INTRODUCCIÓN

Las fracturas proximales del húmero son frecuentes, representando el 4-5% de todas las fracturas. La incidencia de estas fracturas presenta un incremento progresivo a medida que aumenta la edad, y se prevé un aumento de este porcentaje, debido al progresivo envejecimiento de la población y mayor prevalencia de osteoporosis.

El tratamiento de las fracturas conminutas del tercio proximal del húmero sigue siendo actualmente un tema controvertido y origen de discusión.

La articulación glenohumeral es una articulación de gran movilidad que exige una perfecta tensión y deslizamiento muscular.

Las fracturas del tercio proximal del húmero presentan un escaso porcentaje de problemas de consolidación, pues se trata de un hueso esponjoso y bien vascularizado.

Los resultados funcionales obtenidos tras el tratamiento son pobres en general, debido a la difícil reconstrucción quirúrgica y a la facilidad para producir retracción capsuloligamentosa y rigideces articulares.

A día de hoy las indicaciones de tratamiento quirúrgico en ancianos permanecen aún pobremente definidas e incluso en la bibliografía se encuentran resultados muy dispares para un mismo tratamiento.

OPCIONES TERAPÉUTICAS EN FRACTURAS CONMINUTAS DEL HÚMERO PROXIMAL

El tratamiento ortopédico, la reducción y síntesis y la artroplastia son las opciones terapéuticas de las que disponemos actualmente. La elección de uno u otro tratamiento dependerá del tipo de paciente y del tipo de fractura. Se ha de realizar una historia clínica minuciosa que incluya comorbilidad asociada, estado general del paciente, mecanismo lesional, etc.

Para el diagnóstico y clasificación de la fractura es imprescindible disponer de unas buenas radiografías y en algunos casos la TAC nos será de gran ayuda.

Correspondencia:
Dr. Víctor Delgado Alcalá.
Río Estenilla 9, bajo B.
45007 Toledo.
Tfno: 646059280
E-mail: victordelgadoalcala@hotmail.com

Existen varias clasificaciones de fracturas de húmero proximal; de ellas las más aceptadas son las de Neer y la de la Asociación de Osteoporosis (AO), pero hemos de tener en cuenta que todos los sistemas de clasificación tienen una fiabilidad interobservador limitada.
El resultado de cada uno de los distintos tratamientos esta en función del grado de reducción obtenido y de una rigurosa rehabilitación. La destreza del cirujano y su experiencia con cada técnica influye notablemente en los resultados.

1. TRATAMIENTO ORTOPÉDICO
Esta reservado a pacientes de edad avanzada con comorbilidad importante o incapaces de colaborar en la rehabilitación. Consiste en inmovilización con cabestrillo durante 2-3 semanas hasta que el dolor desaparece. La fisioterapia del hombro debe ser controlada por un fisioterapeuta o realizarla individualmente el paciente si está motivado.
El tiempo de inmovilización dependerá del tipo de fractura; si la fractura es impactada y estable se iniciará antes la movilización que si es inestable.
Los malos resultados del tratamiento conservador se deben a una inadecuada reducción, pseudoartrosis y necrosis cefálica[1].
Dada la gran capacidad de adaptación del grupo articular del hombro, se toleran bastante bien las deformidades residuales e incluso la necrosis cefálica. Se han publicado trabajos en los que no se encuentran diferencias significativas en la función del hombro entre tratamiento conservador y síntesis con cerclaje[2]. Hay autores que afirman que no está probado que el tratamiento quirúrgico sea mejor que el conservador[3].

2. TRATAMIENTO QUIRÚRGICO
El objetivo de todo tratamiento quirúrgico es conseguir una reconstrucción estable y mecánicamente útil para lograr una movilización precoz.
Hemos de tener en cuenta una serie de consideraciones básicas a la hora de afrontar el tratamiento quirúrgico, como son la reconstrucción de las lesiones del manguito rotador, evitar la devascularización del segmento articular, evitar la interposición de partes blandas y una manipulación mínima de fragmentos óseos.
El principal problema es la falta de hueso o su debilidad. Una línea de fractura que atraviesa la superficie articular no es una indicación absoluta de artroplastia mientras se pueda realizar una reducción anatómica de la misma. Cualquier método empleado debe sujetar la tuberosidad desplazada a la cabeza y a la diáfisis.
Los resultados funcionales obtenidos en fracturas de 3-4 fragmentos con reducción anatómica son mejores que los obtenidos en fracturas con desplazamiento residual.
Muchas cabezas humerales pueden sobrevivir gracias a la rama de la circunfleja posterior y a la revascularización de la cabeza desde el resto de los fragmentos, siempre que se sea cuidadoso en la disección y manipulación de los fragmentos y se consiga una buena reducción.
En las fracturas en 3 fragmentos siempre hay una de las tuberosidades que permanece junto a la cabeza, manteniendo así su vascularización. Aunque el índice de necrosis de cabeza humeral puede llegar a 30-40%, muchas necrosis son bien toleradas.

2.1. Reducción y síntesis
La reducción y síntesis estaría indicada en la mayoría de fracturas de 3-4 fragmentos excepto en aquellas que presenten: 4 fragmentos con luxación, grave lesión de la superficie articular (>40%), desplazamiento severo de la cabeza humeral o mal estado general del paciente que contraindique la cirugía.
Existe una amplia gama de opciones para la síntesis: cerclaje o bandas a tensión, cerclaje suplementado con agujas o tornillos, dispositivos intramedulares (clavos acerrojados, de Steinman, de Ender, tallos de Rush), placas atornilladas (AO en T, en trébol, LCP), agujas percutáneas bajo reducción cerrada, tornillos canulados bajo reducción cerrada. No existe ninguna técnica que pueda usarse sistemáticamente en todas las fracturas.
La conminución y la osteopenia afectan a la estabilidad y solidez de cualquier tipo de fijación.

2.1.1. Cerclaje
Hay autores que encuentran resultados clínicos superiores a la placa en pacientes tratados con cerclaje. A favor de esta síntesis estaría el bajo porcentaje de necrosis por menor agresión de partes blandas[4] (fig.1). En contra de esta síntesis estaría la ausencia de estabilidad a la torsión, lo que conlleva una probable pérdida de reducción quirúrgica antes de consolidación.

Figura 1: Fractura-luxación glenohumeral en mujer de 67 años resuelta mediante cerclaje de alambre y suturas transóseas.

2.1.2. Sutura transósea
Esta técnica supone un complemento de tratamiento en fracturas multifragmentarias para estabilizar fragmentos pequeños o frágiles que no permiten la colocación de un tornillo. La sutura de fijación puede colocarse a través del hueso o alrededor de los fragmentos de las tuberosidades, en la zona de inserción del manguito rotador.

2.1.3. Síntesis con placa
Algunos autores piensan, en general, que las fuerzas deformantes que desplazan los fragmentos impiden una reducción aceptable con métodos cerrados.
Para ellos la síntesis con placa magnífica la estabilidad en todos los planos y en las rotaciones (fig. 2). Ello per-

Figura 2: Fractura conminuta con gran desplazamiento de la cabeza humeral en mujer de 66 años resuelta mediante placa.

mite una movilización más precoz con menor riesgo de desplazamiento de los fragmentos, a la vez que disminuye más precozmente el dolor[5,6].

En contra de esta síntesis tenemos el escaso agarre de tornillos en hueso osteoporótico y la necesidad de una disección muy amplia de partes blandas, lo cual conlleva mayor exposición y devascularización aumentando el riesgo de necrosis avascular e infección[7].
A pesar de esto, se encuentra un elevado porcentaje de buenos resultados y satisfaccion del paciente. Según Neer, alguna pérdida de reducción o necrosis avascular no implica necesariamente un mal resultado[8].

2.1.4. Síntesis percutánea
Esta técnica presenta como principal ventaja la lesión mínima de partes blandas y consecuentemente un menor porcentaje de osteonecrosis. La exposición mínima de los fragmentos, evita la desperiostización y liberación de partes blandas, las cuales ayudan a proporcionar estabilidad y sirven de anclaje a las suturas.
Podemos conseguir una reducción anatómica y síntesis del fragmento articular con 3 agujas de Kirschner introducidas por cara anterolateral de la metáfisis, enclavándose de forma divergente en hueso subcondral cefálico. De este modo se suspende la cabeza sobre la metáfisis evitándose el colapso de la fractura[9,10] (fig. 3).

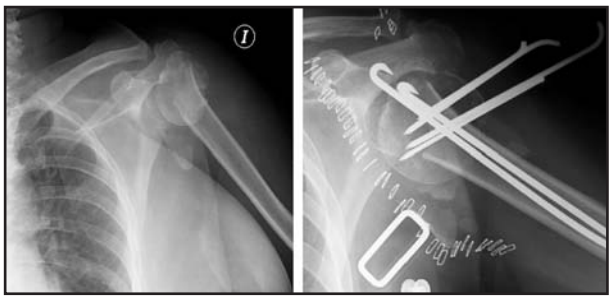

Figura 3: Fractura en 4 fragmentos en mujer de 74 años resuelta mediante síntesis percutánea.

Ninguno de los factores que se esgrimen como justificación para la artroplastia (edad avanzada, osteoporosis o fractura en 4 fragmentos) constituyen una indicación absoluta de tratamiento protésico ya que en todos esos supuestos podría emplearse la síntesis percutánea. Tiene la desventaja de limitar la movilidad precoz por dolor. Además, no es válida si hay que reconstruir manguito y presenta riesgo de migración de las agujas[11].

2.2. Artroplastia
La artroplastia glenohumeral está indicada en las siguientes situaciones: conminución extrema con luxación, lesión grave de la superficie articular (>40%), desplazamiento severo de la cabeza con alto riesgo de necrosis y osteoporosis (fig. 4).
Los avances en los métodos de osteosíntesis han ido restringiendo sus indicaciones ya que se obtienen mejores resultados con métodos que respetan la cabeza humeral[12]. La indicación principal quedaría restringida por tanto a fracturas en 4 fragmentos con o sin luxación en ancianos con escasos requerimientos funcionales.
Las expectativas a la hora de colocar una prótesis no deben ir más allá de la obtención de un hombro estable e indoloro con un rango de movilidad pobre.

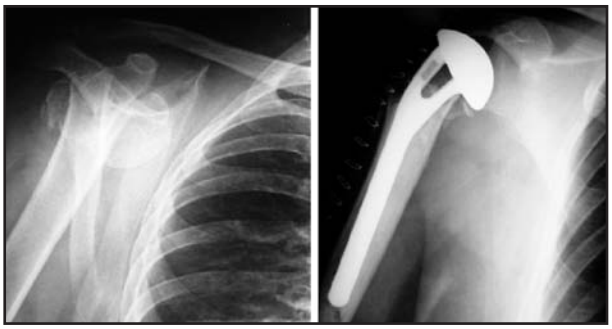

Figura 4: Fractura en 4 fragmentos en varón de 65 años resuelta mediante artroplastia parcial de hombro.

Existen una serie de situaciones que contraindican la colocación de una prótesis: infección activa o reciente, articulación neuropática, parálisis, inestabilidad glenohumeral incorregible, estado de salud precario.
Los excelentes resultados comunicados por Neer con las prótesis no han sido reproducidos por la mayoría de autores, que obtienen pobres resultados funcionales y un índice de complicaciones de hasta el 28%.
En la serie de pacientes de Rockwood con prótesis humeral encontramos un 40% con movilidad próxima a hombro normal, un 35-40% con hombro indoloro y fuerte, ligeramente rígido, y un 20-25% con dolor y rigidez importante.
Para gran cantidad de autores la prótesis de hombro alivia el dolor, pero disminuye el rango de movimientos y la fuerza del miembro[13].
El tratamiento quirúrgico tardío con prótesis no resuelve las secuelas del tratamiento conservador (75% malos resultados).
La indicación de la artroplastia debe ser inicial, desde el momento de la fractura, y no a *posteriori*, cuando ya ha fracasado otro tipo de tratamiento. La hemiartroplastia precoz presenta mejores resultados que la tardía. Con la artroplastia tardía se mejora el dolor, pero se obtiene escasa mejora funcional[14].
Los modelos de prótesis más recientes presentan componentes con cabezas modulares, lo cual facilita una reconstrucción anatómica del húmero proximal y el hipotético recambio de una prótesis parcial por una total.
La artroplastia de hombro no está exenta de complicaciones. Puede haber un desplazamiento de la tuberosidad, sobre todo en ancianos con hueso osteoporótico. El desplazamiento de la tuberosidad mayor inhabilita la acción de supra e infraespinoso y redondo menor y disminuye la movilidad al ocupar la tuberosidad el espacio subacromial produciendo el fenómeno de impingement.
El desplazamiento de la tuberosidad menor inhabilita la acción del subescapular, lo que conlleva a la disminución de movilidad, sobre todo para la rotación interna.
El aflojamiento protésico es otra grave complicación. Se produce sobre todo cuando existe pobre stock óseo por osteopenia. Conlleva la pérdida de la estabilidad rotacional, alteración de la versión, dolor y destrucción de la glena. También ocurre en prótesis cementadas.
La malposición de prótesis puede deberse a un error en la profundidad del implante, que daría lugar a una inestabilidad de la cabeza humeral protésica por inadecuada tensión del manguito, prominencia de la tuberosidad y un *impingement* subacromial. También puede deberse la malposición a un error de versión, que conduciría a la pérdida de movilidad.

La rigidez postoperatoria se debe fundamentalmente a la escasa colaboración del paciente durante la rehabilitación; de ahí la importancia de una adecuada selección preoperatoria del paciente.
La infección es otra complicación poco frecuente, pero posible y muy grave.
Otras posibles complicaciones que debemos considerar son la osificación ectópica, lesión nerviosa intraoperatoria, la fractura humeral intraoperatoria y la disociación de los elementos modulares.
De todas las complicaciones enumeradas, las más graves y que nos llevan al fracaso total de la intervención son la fractura periprotésica, la luxación y la infección.

CONCLUSIONES

Hoy día sigue existiendo controversia en el tratamiento más adecuado para las fracturas conminutas del extremo proximal del húmero en pacientes mayores de 60 años. Se han publicado resultados muy dispares para un mismo tratamiento en la bibliografía. Esta disparidad de resultados puede ser debida a la difícil valoración y clasificación de estas fracturas y a la escasa homogeneidad de los estudios.
La elección del tratamiento debe basarse fundamentalmente en tres pilares: el diagnóstico preciso del tipo de fractura, las demandas del paciente y la habilidad del cirujano con la técnica elegida.
En general, podemos afirmar que la mayoría de las fracturas en 3-4 fragmentos pueden ser tratadas mediante reducción y síntesis. Ninguno de los factores que se esgrimen como justificación para la artroplastia (edad avanzada, osteoporosis o fractura en 4 fragmentos) constituyen una indicación absoluta de tratamiento protésico.
La síntesis permite elegir varias opciones de tratamiento, agujas percutáneas, cerclaje, clavo, placa, etc. Si el cirujano no domina una técnica podrá optar por las otras, mientras que con la artroplastia solo existe una posibilidad. Con la artroplastia se obtienen pobres resultados funcionales y un alto índice de complicaciones.
En general, podemos concluir que se obtienen mejores resultados con métodos que respetan la cabeza humeral. A pesar del riesgo de necrosis cefálica, muchas necrosis son bien toleradas por el paciente.

BIBLIOGRAFÍA

1. Naranja RG. Displaced 3-4 part proximal humerus fractures: evaluation and management. J Am Acad Orthop Surg. 2000; 21: 163-72.
2. Zyto K, Ahrengart L, Sperber A et al. Treatment of displaced humeral fractures in elderly patients. J Bone Joint Surg (Br). 1997; 79(3): 412-7.
3. Misra A, Kapur R, Maffulli N. Complex proximal humeral fractures in adults: a systematic review of management. Injury. 2001; 32: 363-72.
4. Plecko M, Kraus A. Internal fixation of proximal humerus fractures using the locking proximal humerus plate. Oper Orthop Traumatol. 2005 Feb; 17(1): 25-50.
5. Darder A, Darder A Jr, Sanchis V et al. Four-part displaced proximal humeral fractures: operative treatment using Kirschner wires and a tension band. J Orthop Trauma. 1993; 7(6): 497-505.
6. Fankhauser F, Boldin C, Schippinger G et al. A new locking plate for unstable fractures of the proximal humerus. Clin Orthop Relat Res. 2005 Jan; 430: 176-81.
7. Speck M, Lang FJ, Regazzoni P. Proximal humeral multiple fragment fractures--failures after T-plate osteosynthesis. Swiss Surg. 1996; 2: 51-6.
8. Neer CS 2nd. Displaced proximal humeral fractures. II. Treatment of three-part and four-part displacement. J Bone Joint Surg (Am). 1970 Sep; 52(6): 1090-1103
9. Chen CY, Chao EK, Tu YK et al. Closed management and percutaneus fixation of unstable proximal humerus fractures". J Trauma. 1998 Dec; 45(6): 1039-45.
10. Herscovici D Jr, Saunders DT, Johnson MP et al. Percutaneous fixation of proximal humeral fractures.Clin Orthop Relat Res. 2000 Jun;(375):97-104. Review.
11. Mellado JM, Calmet J, Garcia Forcada IL et al.Early intrathoracic migration of Kirschner wires used for percutaneous osteosynthesis of a two-part humeral neck fracture: a case report. Emerg Radiol. 2004 Aug;11(1):49-52.
12. Kollig E, Kutscha-Lissberg F, Roetman B et al.[Complex fractures of the humeral head: which long-term results can be expected?] Zentralbl Chir. 2003 Feb;128(2):111-8.
13. Becker R, Pap G, Machner A et al. Strength and motion after hemiarthroplasty in displaced four-fragment fracture of the proximal humerus: 27 patients followed for 1-6 years. Acta Orthop Scand. 2002 Jan;73(1):44-9.
14. Bosch U, Skutek M, Fremerey RW et al. Outcome after primary and secondary hemiarthroplasty in elderly patients with fractures of the proximal humerus. J Shoulder Elbow Surg. 1998 Sep-Oct;7(5):479-84.