acta ortopédica gallega
Revista Oficial de la Sociedad Gallega de Cirugía Ortopédica y Traumatología

Vol.I Nº2 – Noviembre 2005

Sociedad Gallega de Cirugía Ortopédica y Traumatología
aog

SEUDOARTROSIS DIAFISARIAS. PERSPECTIVAS TERAPÉUTICAS

Tras la PRESENTACIÓN del órgano de expresión de la SO.GA.COT. en su número inaugural a cargo de nuestro presidente Dr. D. Laureano Otero Soengas, toma el relevo de ese espacio, el EDITORIAL, como antesala de los originales y otros bloques temáticos, que constituyen, como en toda Revista destinada a las Ciencias Médicas, el verdadero contenido de cada uno de sus fascículos.

Este primer EDITORIAL, que se me antoja como un reto a mi capacidad de síntesis, consciente de la dificultad que supone el decir algo de mucho en poco espacio, me ha sido gentilmente encomendada por el Comité de Redacción de esta incipiente publicación, a la que auguro el venturoso porvenir que nuestra Sociedad demanda y merece.

No ha sido casual la elección del tema. He recurrido a una problemática de candente actualidad inspirado por la iniciativa de la junta encargada de la organización del próximo Congreso de nuestra Sociedad a celebrar en Vigo, bajo la coordinación del Dr. D. José R. Troncoso Durán y a la cual me honra brindárselo a modo de preámbulo.

La consolidación de una fractura puede retrasarse o no llegar a término al igual que el tren que se avería llega con demora o descarrila y no llega. En nuestro caso hablamos, haciendo bueno el parangón, de retardo de consolidación y seudoartrosis respectivamente.

En el hueso, a diferencia de otros tejidos que tras su lesión se reparan mediante un proceso de fibrosis cicatrizal, la restauración se verifica mediante tejido óseo rememorando los mecanismos que la embriología utiliza para la osificación y que a nivel diafisario es siempre de tipo encondral.

Proliferan las células madre a nivel del foco de fractura, diferenciándose a condroblastos, que al madurar protagonizan una primera fase de condrogénesis. La angiogénesis emergente simultánea y sucesivamente, portadora de osteoblastos, va de forma progresiva suplantando el cartílago por hueso, para completarse el proceso de consolidación mediante el protagonismo de los osteoclastos, principales artífices de la remodelación ósea en el callo de fractura.

Cuando esta sucesión de acontecimientos se paraliza en cualquiera de sus fases o no es capaz de establecer en definitiva el preceptivo puenteo interfragmentario para suplir la solución de continuidad, surge la seudoartrosis, aséptica o infectada, ya sea en su modalidad hipertrófica, atrófica o la resultante de una pérdida de sustancia primaria o secundaria.

Las diversas soluciones quirúrgicas para resolver estas situaciones se concretan habitualmente en la inmovilización del foco mediante los distintos artilugios técnicos del actual arsenal ortopédico y el aporte de hueso, sea este autólogo (único capaz de la triple acción osteogénica, osteoinductora y osteoconductora), homólogo – de Banco- o heterólogo - desecado y liofilizado- (ambos de acción exclusivamente osteoconductora).

La persistencia de la seudartrosis, tras una o más intervenciones, con sus múltiples variantes, obliga a otras soluciones adicionales más sofisticadas, tales como el transporte óseo o el injerto óseo vascularizado mediante complejas técnicas microquirúrgicas.

La aplicación de campos electromagnéticos supuestamente activadores de la osteogénesis también se ha utilizado como alternativa complementaria, así como las ondas de choque ultrasónicas, faltando hasta el momento estudios con la fiabilidad exigida por la Medicina Basada en la Evidencia (MBA) que demuestren su incuestionable eficacia.

Se ha postulado que la estimulación por campos electromagnéticos pulsados, ya sea mediante la aplicación de los electrodos en el foco de lesión o, de forma incruenta, en sus proximidades, actuaría modulando la actividad osteoblástica.

La acción de las ondas de choque parece fundamentarse en la reactivación de un proceso de osteogénesis, paralizado en la seudoartrosis, como respuesta a los cambios experimentados de orden mecánico a nivel de los extremos fracturarios, lo que incrementaría la familia de células progenitoras de la osteogénesis y ello quizás a expensas del incremento de TGF-beta1, superfamilia de factores de crecimiento donde se encuentran las proteínas morfogenéticas del hueso (BMPs) a las que luego aludiremos.

Materiales osteoconductores, bioinertes, como el óxido de aluminio y titanio, se mantienen en contacto pero no se unen al hueso. Los bioactivos, tales como la hidroxiapatita, establecen una interacción química entre hueso receptor y el material implantado, pero su actividad es, asimismo, meramente osteoconductora.

En la década de los noventa comienza a utilizarse el Plasma Rico en Plaquetas (PRP), al descubrirse en el mismo un amplio contingente de factores de crecimiento: BMP, Proteína morfogenética ósea (bone morfogenetic protein), diversas, entre las que merece destacarse la 2 y la 7; PDGF, Factor de crecimiento derivado de las plaquetas (platelet derived growth factor); EGF, Factor de crecimiento vascular endotelial (vascular endotelial growth factor); TGF- beta, Factor de crecimiento transformador tipo beta (transformed growth factor); aFGF, Factor de crecimiento fibroblástico ácido (acidic fibroblastic growth factor); bFGF, Factor de crecimiento fibroblástico básico (basic fibroblastic growth factor); IGF-I e IGF- II, Factores de crecimiento insulínicos tipo I y II (insulin growth factors); EGF, Factor de crecimiento epidérmico (epidermal growth factor).

Los factores de crecimiento son proteínas que se unen a los receptores de la membrana celular (células diana) con el principal objetivo de activar la proliferación y/o su diferenciación, siendo muchos de ellos versátiles o pluripotenciales estimulando a muchas familias celulares, mientras otros son específicos, actuando sobre una determinada y exclusiva estirpe celular. Las proteínas morfogenéticas del hueso (BMPs), y concretamente la PMP2 y BMP7, entre más de una docena identificadas hasta el momento, ofrecen una contrastada acción osteoinductora.

Con el advenimiento de la biotecnología moderna, se hace realidad la posibilidad de inyectar ADN en una bacteria o en otra célula animal o vegetal y aislar una determinada proteína, llamada recombinante, lo que ha abierto el camino de la actual farmacología genética o terapia recombinante. Así, las proteínas morfogenéticas (BMPs), recombinantes, ya están dando sus frutos en las seudoartrosis, quizás recalcitrantes, en las que habían fraca-

sado las terapéuticas convencionales al uso.
Bajo los mismos preceptos conceptuales que regían para el PRP se está utilizando la aplicación de médula ósea autóloga, por el aporte de factores de crecimiento (osteoinductores) y también por la acción osteogénica de su contingente celular añadido. La técnica es efectiva, mínimamente invasiva, sin costes, anestesia local y susceptible de evitar gestos quirúrgicos alternativos importantes.
Más selectivo dentro de este mismo campo y con demostrada eficacia es el empleo de células madre autólogas, obtenidas de la médula ósea y aplicadas tras su cultivo en el laboratorio durante varios días en el foco de seudoartrosis sobre un soporte de fibrina autóloga.
Todavía, en la frontera de la ciencia y la ficción, diversas vías de investigación, en fase experimental, en la que probablemente se entretendrán muchos años antes de su eventual aplicación clínica, trabajan en el campo de la ingeniería tisular.
Se trata de un área multidisciplinar cuyos objetivos son la regeneración de tejidos y restaurar la función de órganos por la implantación de células o tejidos desarrollados fuera del cuerpo o por la estimulación de células para crecer dentro de una matriz implantada. Las células vivas, sobre un soporte natural o sintético (andamio), producen un tejido tridimensional, funcional, estructural y mecánicamente igual o mejor que el que van a reemplazar. Tales tejidos han de ser diseñados para desarrollarse en cuanto a tamaño, forma y compatibilidad inmunológica para evitar o minimizar ulteriores tratamientos.
Los criterios que han de ser satisfechos por la ingeniería tisular son múltiples: generación de un número de células y extensión tisular adecuados para rellenar el defecto o completar la reparación, diferenciación celular hacia el fenotipo correcto y su mantenimiento, asegurar que las células o tejidos adopten la apropiada organización tridimensional y produzcan matriz extracelular lo cual puede requerir la provisión de un soporte estructural en forma de un apropiado andamiaje reabsorbible, producción de células o tejidos estructural y mecánicamente adaptables y sumisos a las demandas del tejido originario, la total integración con el tejido local incluyendo neovascularización si ésta fuese requerida, así como superar los riesgos del rechazo inmunológico.
Las fuentes de los linajes celulares pueden encontrarse entre:
Familias celulares somáticas adultas. Las mejor caracterizadas son las derivadas de la médula ósea, en las que se diferencian dos modalidades: las que dan origen a las familias hematopoyéticas y las mesenquimales, de las cuales pueden derivar varios tejidos conectivos, tales como el óseo, cartilaginoso y adiposo; son por tanto pluripotentes.
Familias celulares embrionarias. Aisladas del blastocisto antes de su implantación. Son células prácticamente totipotentes, como las derivadas del zigoto. Experimentos en ratón han permitido generar distintos fenotipos celulares: precursores hematopoyéticos, células neurales, adipocitos, células musculares, condrocitos, islotes pancreáticos, osteoblastos y neumocitos.
Familias celulares derivadas de células germinales. Obtenidas a partir de las crestas gonadales. Son células multipotenciales, aunque, lógicamente, con un menor espectro de acción que las anteriores.
Son muchas, por tanto, las perspectivas alentadoras en estas líneas de investigación, pero también muchos los escollos a superar, entre los que destacan dos: la eventualidad de formación de tejidos indeseables y ectópicos y la incertidumbre respecto a presuntas inducciones teratocarcinomatosas.
Como colofón a lo expuesto y en calidad de seguidor ávido y expectante de los acontecimientos, declaramos nuestra persuasión de que más allá del tema que nos ocupa una nueva era en el tratamiento biológico de las enfermedades musculoesqueléticas ha iniciado ya su andadura.

H. Fraga García.
Servicio de Traumatología y Cirugía Ortopédica.
Hospital Universitario Juan Canalejo. A Coruña.

BIBLIOGRAFÍA

1. Berjano P. Aplicaciones de los campos magnéticos en medicina. Rev. Clin. Esp Feb 1966; 196 (2): 63-65.
2. Camilo Roldán J, et al. Bone formation in the presence of platelet-rich plasma vs. bone morphogenetic protein-7. Bone 2004; 34: 80-90.
3. Michael D Mc Kee, MD et al. The effect of human recombinant bone morphogenic protein (rhBMP-7) on the healing of open tibial shaft fractures: Results of a multi-centre, prospective, randomized clinical trial. AAOS, Symposium, New Orleans, USA, II, 2003.
4. Schaden W, MD. et alt. Tibial Non-Union Treated with Shock Wave Therapy (ESWT). AAOS, Symposium, New Orleans, USA, II, 2003.
5. Urist MR. Bone: Formation by autoinduction. Science 1965; 150: 893-899.
6. Urist MR, Mikuliski A, Lietza A. Solubilized and insolubilized bone morphogenetic protein. Proc Natl Acad Sci USA 1979; 76 (4): 1828-1832.
7. Vats, A, et al. The stem cell in orthopaedic surgery (Review Article). St Mary´s Hospital, London (England). The Journal of Bone and Joint Surgery (Br) 2004; 86-B (2): 159-164.

ORIGINALES

Resultados del tratamiento de retardos de consolidación en huesos largos con ondas de choque extracorpóreas y plasma rico en factores de crecimiento

Arriaza R, Fernández JC, Aizpurúa J, Couceiro G

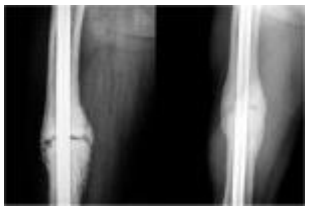

Figura 2
Figura 2: Evolución del callo óseo en un caso de pseudoartrosis de fémur. Figura 2A: Rx 23 meses después de la segunda intervención quirúrgica a que había sido sometido: recambio del clavo endomedular por otro de mayor grosor. Es evidente la ausencia de consolidación.

Figura 2B: Rx 5 meses después de realizar la terapia con ondas de choque extracorpóreas y la inyección percutánea de PRFC. Es evidente la consolidación. Paciente asintomático.

Objetivos: Realizar una revisión de los resultados obtenidos por medio de la terapia con ondas de choque extracorpóreas y la inyección percutánea de plasma autólogo rico en factores de crecimiento (PRFC) en el tratamiento de los retardos de consolidación en huesos largos.

Material y método: Se llevó a cabo un estudio prospectivo en el que se incluyeron los pacientes tratados por medio de ondas de choque extracorpóreas y PRFC, por retardos de consolidación de huesos largos, que habrían sido candidatos -a juicio de sus traumatólogos- a cirugía. Se incluyeron todos los casos tratados, incluyendo aquellos que, a priori, no correspondían a una indicación correcta de este tipo de terapia. El tiempo mínimo de seguimiento fue de 6 meses, puesto que se definió como fracaso de la terapia la ausencia de consolidación en este plazo. Se incluyen en el estudio 19 pacientes. Resultados: La tasa global de consolidación en los 19 pacientes tratados fue del 73,7% (14 casos) y no se logró en el 26,3% de los casos (5 pacientes). Excluyendo los casos en que la indicación no era adecuada, la tasa de consolidación ascendería al 82,35%.

Conclusiones: La terapia con ondas de choque extracorpóreas asociada a la inyección percutánea de PRFC ha permitido alcanzar la consolidación ósea, sin complicaciones reseñables, en un porcentaje muy elevado de pacientes, por lo que consideramos que puede tratarse de una excelente alternativa terapéutica antes de plantearse opciones más agresivas, al menos en grupos seleccionados de pacientes.

El fijador externo como método terapéutico de elección para las fracturas femorales en niños de 6 a 14 años

Larrauri-Puebla PM, Barahona-Aragués F, Álvarez-Montero R, Troncoso-Durán J

Figura 2A: Niño de 9 años y medio tratado con Fijador. Se realizó reducción anatómica. El hipercrecimiento al año era de 18 mm y a los 5 años de 32 mm.
Figura 2A: Niño de 9 años y medio tratado con Fijador. Se realizó reducción anatómica. El hipercrecimiento al año era de 18 mm y a los 5 años de 32 mm.

Veinticuatro niños con fracturas diafisarias del fémur fueron tratados con Fijadores Externos unilaterales. La edad media de los pacientes fue 10 años (rango de 6 a 14). El Fijador se mantuvo una media de 80 días; la tolerancia al tratamiento y la recuperación funcional fueron muy buenas. Se produjeron 3 refracturas tras retirar el Fijador, que curaron bien con métodos conservadores. El seguimiento medio fue de 3 años (mínimo 18 meses). Hubo 7 casos de discrepancia de longitud de extremidades inferiores, 2 de los cuales requirieron tratamiento quirúrgico (una epifisiodesis en rodilla y un alargamiento del fémur contralateral). Se comenta la sistemática empleada, cómo se resolvieron las complicaciones, y las ventajas frente a otros métodos de tratamiento.

NOTAS CLÍNICAS

La nalguectomía en el arsenal terapéutico de la cirugía oncológica muscoesquelética

Montero-Furelos LA

TAC de caderas que muestra, en la cadera izquierda, una lesión lítica de pequeño tamaño en la cortical anterior del fémur, compatible con un osteoma osteoide (flecha) La nalguectomía constituye una técnica quirúrgica en oncología musculoesquelética de interés pues permite la preservación del miembro afecto. La adecuada selección del paciente constituye la clave de su óptimo resultado.

Pseudoartrosis diafisaria de fémur: tratamiento con injerto intercalar congelado y clavo encerrojado

Ramos-Domingo B, Blanco-Novoa J, Fernández-Cebrián A

Figura Paciente que tras sufrir accidente de tráfico, presenta fractura en 1/3 medio diafisario de fémur, abierta grado I de Gustillo y fractura diafisaria de tibia ipsilateral cerrada. Tras tratamiento quirúrgico inicial con enclavado endomedular en la fractura femoral el paciente presenta en su evolución una pseudorartrosis atrófica.
El paciente refiere nuevo episodio traumático por accidente de tráfico, evidenciando tras el mismo rotura del material de Osteosíntesis previo, con un foco de pseudoartrosis establecido clínica y radiológicamente. (fig. 1A).

Artritis séptica de cadera. Caso clínico y aproximación a su abordaje

Muedra, R

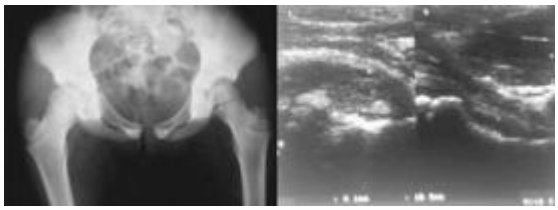

Figura 1A
Figura 1A: Rx pelvis: Se aprecia ensanchamiento de interlínea articulación coxofemoral izquierda con desplazamiento de líneas grasas.
Figura 1B: Ecografía de ambas caderas: En la imagen de la izquierda aumento de líquido articular de la cadera izquierda, con marcado aumento de los ecos internos, en comparación con la cadera contralateral (imagen de la derecha).

Introducción: La artritis séptica de cadera (ASC), es una urgencia terapéutica1. La variabilidad en su abordaje se debe minimizar. ¿Cómo?.

Caso Clínico: Se describe el caso clínico de una niña con cuadro de ASC, sospechado por la clínica, los estudios complementarios de imagen y laboratorio, y confirmado por el estudio bacteriológico

tras abordaje quirúrgico por artrotomía. Siguiendo las actuales y variables evidencias en el diagnóstico y tratamiento, adaptadas a nuestro entorno, se consiguió una rápida evolución hacia mejoría tanto desde el punto de vista clínico, como de estudios de imagen y de laboratorio.

Discusión: La difícil adaptabilidad de la evidencia científica para el diagnóstico positivo prequirúrgico de esta patología, por la dificultad diagnóstica en periodos iniciales y la falta de especificidad de las pruebas complementarias, no debe hacernos temer realizar una "artrotomía blanca". Se distinguen básicamente tres métodos de alternativa quirúrgica; ¿es mejor el reposo "relativo" de la articulación?.

Conclusiones: Importancia del rápido abordaje diagnóstico y terapéutico, para evitar secuelas trascendentales en una articulación de la categoría de la cadera.

Alotrasplante de menisco interno asociado a trasplante de condrocitos autólogos en el condilo femoral interno de un deportista joven con lesión condromeniscal grave

Señarís J, Couceiro G, Arriaza R

Figura 2: Imágen intraoperatoria durante el segundo acto quirúrgico.
Aspecto del parche periostico suturado sobre los bordes del defecto condral. Obsérvese la situación de la placa de osteosíntesis de la osteotomía.
Figura 2: Imágen intraoperatoria durante el segundo acto quirúrgico.
Aspecto del parche periostico suturado sobre los bordes del defecto condral. Obsérvese la situación de la placa de osteosíntesis de la osteotomía.

Presentamos el caso de un deportista joven con una lesión condromeniscal grave tratado satisfactoriamente mediante una aloinjerto de menisco asociado a trasplante de condrocitos autólogos.

Hacemos hincapié en la necesidad de efectuar un abordaje global de las lesiones, asociando, si la situación anatomoclínica lo requiere, la estabilización y/o la alineación quirúrgica de la rodilla.

REVISIONES

Factores de riesgo y tratamiento de las luxaciones de prótesis de cadera: nuestra experiencia

Ameneiro-Romero L, Louzao-Mosquera P, Souto-Rey V, Garea-Loureiro A, Miranda- Blanco JM, Baña-Sandá F, Otero-Soengas L

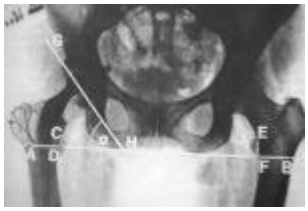

Figura 1. Línea A-B: línea biisquiática. C-D y E-F: distancia entre línea biisquiática y trocánter menor. Ángulo alfa: ángulo de abducción.
Figura 1. Línea A-B: línea biisquiática. C-D y E-F: distancia entre línea biisquiática y trocánter menor. Ángulo alfa: ángulo de abducción.

La luxación es la segunda complicación más frecuente en la prótesis total de cadera (PTC). Existe una amplia bibliografía referida a los factores de riesgo y el tratamiento de esta entidad.

Se ha realizado un estudio retrospectivo en el periodo comprendido entre enero de 1998 y diciembre de 2002, donde se han estudiado los factores de riesgo de luxación de PTC tomando dos grupos de estudio, uno conformado por 16 pacientes con un total de 18 PTC luxadas en el Hospital Arquitecto Marcide – Profesor Novoa Santos Ferrol (HAM) y otro de 17 pacientes con artroplastia total de cadera intervenida en hospital concertado (HC) en el área sanitaria de Ferrol y que se habían luxado en éste mismo periodo. Se ha seleccionado, a su vez, de forma aleatoria entre todas las PTC implantadas en HAM entre 1993 y 2002, un tercero, que se consideró el grupo control. Asimismo, se han estudiado los resultados del tratamiento llevado a cabo en el HAM en los casos de luxación de PTC.